Orijinal Soru: Temel Bilimler 1

1. Otuz yedi yaşındaki hasta el parmaklarında uyuşma şikâyetiyle başvuruyor. Avuç içinin orta kısmında duyu kusuru görülmeyen hastaya karpal tünel sendromu tanısı konuluyor.
Bu hastada duyu kusuru oluşmaması aşağıdakilerden hangisinin etkilenmemesi ile açıklanabilir?

A) Ramus palmaris
B) Rami musculares
C) Nervi digitales palmares communis
D) Nervi digitales palmares proprii
E) Nervus interosseus antebrachii anterior

Doğru Cevap:A

SpeeTUS Notu

SpeeTUS Notu

FOVEA RADIALIS

(ANATOMİK ENFİYE ÇUKURU, ANATOMICAL SNUFFBOX)

Sınırları

- Medial (arka); m. **extensor pollicis longus** tendonu
- Lateralde (önde); m. **extensor pollicis brevis**'in tendonu ve m. **abductor pollicis longus**'un tendonu

İçindekiler

- **V. cephalica (çatısından)**
- **A. radialis (içinden)**
- Tabanında proksimalden-distale; radius'un proc. styloideus'u, os **scaphoideum**, os **trapezium** ve 1. metakarpal kemiğin bazisi

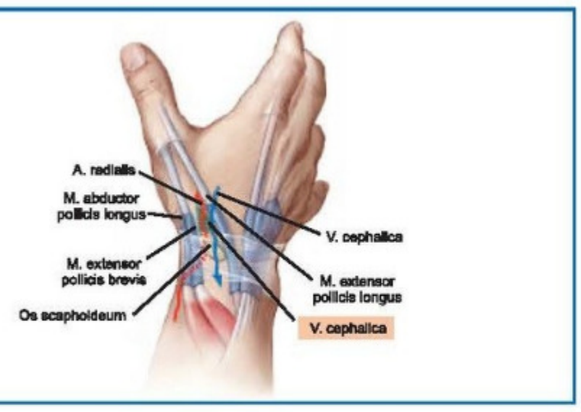

FLASH BACK
- **A. radialis nabzı**, fovea radialis'te m. extensor pollicis longus ile m. extensor pollicis brevis'in tendonları arasından alınır.

- En sık kırılan karpal kemik olan os **scaphoideum'un muayenesi fovea radialis'ten yapılır.**

FLASH BACK
- **Anatomik enfiye çukurunu sınırlayan kaslar,** el bileğinde ekstansör retinakulumun altındaki **1. ve 3. kanallardan** geçerler.

RETINACULUM MUSCULORUM EXTENSORUM

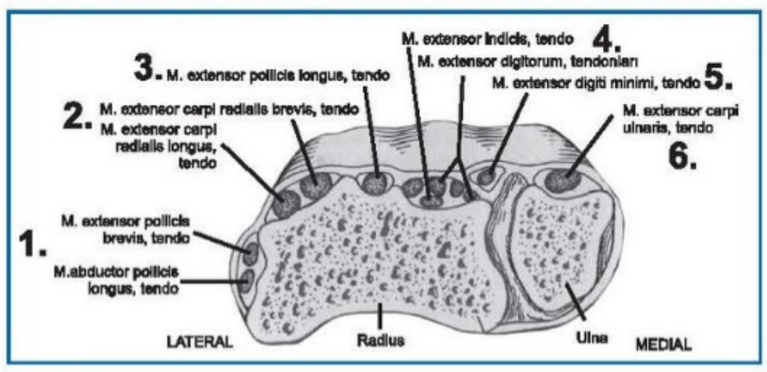

De Quervain tenosinoviti

M. **extensor pollicis brevis** ile m. **abductor pollicis longus** tendonlarınının tendinöz kılıfının kalınlaşması > **1. osseofibröz tünelin stenozu**dur.

Proksimalde ön kola, distalde el baş parmağına yayılan el bileğindeki ağrı ile karakterizedir. Özellikle kuvvetli ve tekrarlı olarak kavrama ya da sıkma gibi hareketlerde bileğin lateralinde gerginlik, başparmak kökünde ağrı ve şişlik olur. Ağrı ön kola ve el başparmağına yayılabilir.

RETINACULUM MUSCULORUM FLEXORUM

- Lateralde os **scaphoideum** ve os **trapezium**'a,
- Medialde os **pisiforme** ve os **hamatum**'a tutunur.
- Karpal kemikler arasındaki sulcus carpi'yi, canalis carpi'ye dönüştürür.

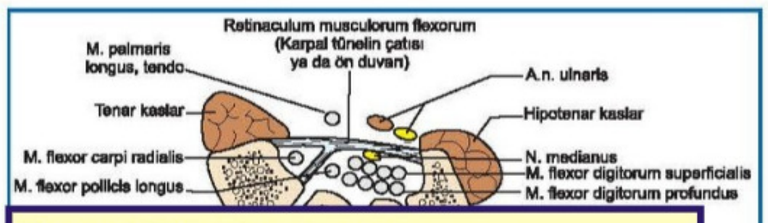

Temel Bilimler 1. soru
Anatomi Speetus Notu 1. Fasikül
Sayfa 026

Yüzeyelinden (önünden/üzerinden) geçenler;

- M. **flexor carpi ulnaris**'in tendonu (kısmen)
- M. **palmaris longus**'un tendonu
- **A. ulnaris**
- **N. ulnaris**
- N. medianus'un palmar deri dalı
- N. ulnaris'in palmar deri dalı

Canalis carpi'den geçenler;

- N. medianus
- M. flexor digitorum superficialis'in tendonları (4)
- M. flexor digitorum profundus'un tendonları (4)
- M. flexor pollicis longus'un tendonu (1)

Temel Bilimler 1. soru
Anatomi Speetus Notu 1. Fasikül
Sayfa 026

Karpal tünel sendromu

N. medianus'un karpal tünelde sıkışması. Elin palmar yüzünde, sinirin dağılım alanında yanıcı/iğne batması şeklinde ağrı ve **tenar kasların fonksiyonlarında zayıflama** olur. **Tenar bölge derisinin duyusu sağlamdır** (n. medianus'un palmar deri dalı karpal tünelden geçmediği için sıkışmadan etkilenmez).

CANALIS ULNARIS (GUYON KANALI)

- Os hamatum, os pisiforme, lig. pisohamatum ve retinaculum musculorum flexorum arasındadır.
- Bu kanaldan **n. ulnaris ile a. ulnaris geçer.**

N. ulnaris'in derin motor dalı, genellikle çekiç ya da kompresör kullanımı ya da motosiklet gidonu tutulmasına bağlı sıkışabilir (Handlebar palsy, bisikletçi nöropatisi).

İLGİLİ NOTLAR

Orijinal Soru: Temel Bilimler 2

2. Akciğer muayenesi sırasında kullanılan oskültasyon üçgeninin alt kenarı aşağıdakilerden hangisi tarafında oluşturulur?

A) Musculus trapezius
B) Musculus latissimus dorsi
C) Musculus serratus posterior superior
D) Musculus serratus posterior inferior
E) Musculus erector spinae

Doğru Cevap:B

SpeeTUS Notu

SpeeTUS Notu

KASLAR

YÜZEYEL SIRT KASLARI

M. TRAPEZIUS

- Sonlandığı yerlerden m. deltoideus başlar
- **Scapula'ya elevasyon ve retraksiyon**
- İki taraflı çalıştığında, baş ve boyuna ekstansiyon
- Sinirin felcinde **düşük omuz** ortaya çıkar
- Yük taşırken omzun çökmesini önleyen kastır

Origo:	İnsersio:	
Os occipitale, lig. nuchae, C_7 ve T_1-T_{12}	Spina scapulae, acromion ve clavicula	KS 11, radix spinalis

FLASH BACK
Kolun **hiperabduksiyonunda** çalışan 2 kas:
- M. **serratus anterior**
- M. **trapezius**

FLASH BACK
Yüzü karşı tarafa baktıran 3 kas:
- M. **SCM**
- M. **trapezius**
- M. **semispinalis capitis**

FLASH BACK
N. accessorius'un spinal köküyle innerve edilen 2 kas:
- M. **SCM**
- M. **trapezius**

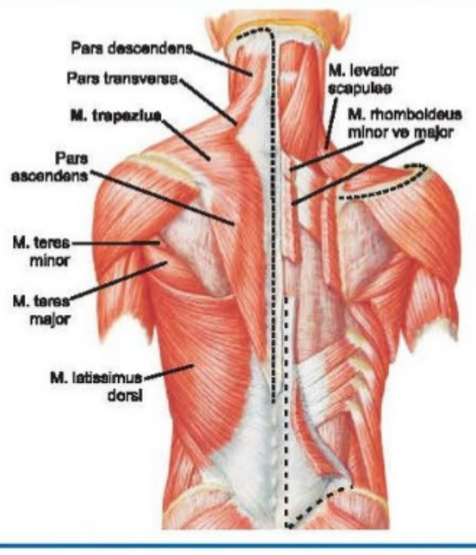

M. LATISSIMUS DORSI

- Pelvis'e tutunup, üst ekstremiteye hareket yaptıran tek kas
- **Kola ekstansiyon, adduksiyon ve iç rotasyon**
- **Gövdeyi yukarı çeken esas** kas (barfiks).
- Kürek çekme ve serbest stil yüzmede aktif.
- Fonksiyon kaybında koltuk değneği kullanılamaz.
- Derin inspiryum ve kuvvetli ekspiryumda çalışır.
- M. teres major'la fonksiyon bakımından benzer.

Origo:	İnsersio:	
T_6-T_{12}, fascia thoracolumbalis ve crista iliaca	Sulcus intertubercularis tabanı	N. thoracodorsalis

FLASH BACK
Plica axillaris posterior'u yapan 2 kas:
- M. **latissimus dorsi**
- M. **teres major**

M. LEVATOR SCAPULAE

- Scapula'ya elevasyon
- Siniri: **N. dorsalis scapulae**
- **N. accessorius,** oksipital üçgende bu kasın üzerinde seyreder

M. RHOMBOIDEUS MINOR VE MAJOR

- Siniri: **N. dorsalis scapulae**
- **Skapula'ya retraksiyon** (serratus ant.'un antagonisti)
- M. pectoralis minor'la birlikte, cavitas glenoidalis'i aşağıya baktırırlar

FLASH BACK
Skapular (omuz) hareketlerde çalışan kaslar ve m. trapezius'la sinerjist kaslar:
- **Protraksiyon**: M. serratus anterior ve m. pectoralis minor
- **Retraksiyon**: Mm. rhomboidei ve m. trapezius (orta parça)
- **Elevasyon**: M. levator scapulae ve m. trapezius (üst parça)
- **Depresyon**: M. pectoralis minor ve m. trapezius (alt parça)
- Cavitas glenoidalis'i yukarıya baktıranlar:

Temel Bilimler 2. soru
Anatomi Speetus Notu 1. Fasikül
Sayfa 019

FLASH BACK
BEL ve SIRT ÜÇGENLERİ
- **Oskültasyon üçgeninin** sınırları... Bu üçgende akciğerlerin alt loblarının üst segmentleri oskülte edilir. Döşeme; rhomboid major ve 6. IKB
  - Medialde: M. trapezius'un iç kenarı
  - Aşağıda: **M. latissimus dorsi**'nin üst kenarı
  - Lateralde: Scapula'nın margo medialis'i
- **Trigonum lumbale superius (Grynfelt)** sınırları; yukarıda; 12. kosta ve m. serratus post. inf., medialde; m. quadratus lumborum (kısmen m. erector spinae), aşağıda; M. obliquus internus abdominis
- **Trigonum lumbale inferius (Petit)** sınırları; aşağıda; crista iliaca, medialde; m. latissimus dorsi; lateralde; M. obliquus externus abdominis

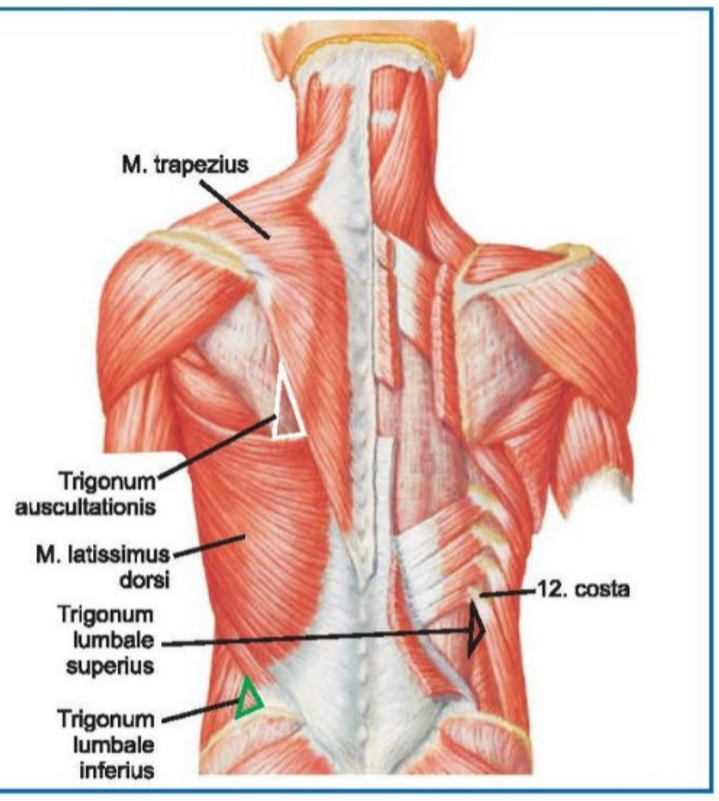

İLGİLİ NOTLAR

Orijinal Soru: Temel Bilimler 3

3. Direkt inguinal fıtık ameliyatı planlanan hastada Hesselbach üçgeni (trigonum inguinale) olarak tanımlanan karın ön duvarındaki potansiyel alan hedefleniyor.
Bu hastada tarif edilen üçgen alanın lateralinde yer alan ve ameliyat esnasında dikkat edilmesi gereken yapı aşağıdakilerden hangisidir?

A) Tractus iliopubicus
B) Arteria epigastrica inferior
C) Arteria obturatoria
D) Nervus femoralis
E) Nervus genitofemoralis

Doğru Cevap:B

SpeeTUS Notu

SpeeTUS Notu

İLGİLİ NOTLAR

HESSELBACH ÜÇGENİ (TRIGONUM INGUINALE)

Sınırları:

- Aşağıda; lig. **inguinale**
- Lateralde; **a.v. epigastrica inferior**
- Medialde; **Linea semilunaris**

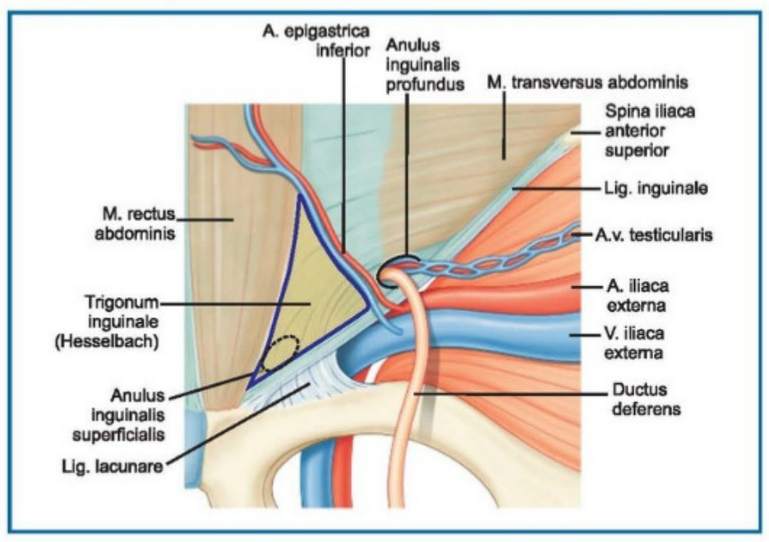

Temel Bilimler 3. soru
Anatomi Speetus Notu 1. Fasikül
Sayfa 038

- **Hesselbach üçgeni** iden **(fossa inguinalis medialis)** girer ve anulus inguinalis superficialis'den çıkar.

İndirekt inguinal herni

- **Fossa inguinalis lateralis**'ten (anulus inguinalis profundus'dan, a.v. epigastrica inf.'un lateralinden) girer, anulus inguinalis superficialis'den çıkıp, funiculus spermaticus içinde scrotum'a iner.
- **İndirekt inguinal herni**, patent processus vaginalis (PPV) varlığında oluşur. Kadınlarda patent processus vaginalis'e **Nuck kanalı** denir.

CANALIS FEMORALIS

- Femoral kılıf içinde, v. femoralis'in medialinde.
- Karın boşluğuna üst açıklığı: **anulus femoralis.**
- **Her zaman anulus femoralis'e yakın** olan derin inguinal lenf düğümü: **Rosenmüller (Cloquet)** lenf düğümü

Anulus femoralis'in sınırları:

- Önde; lig. **inguinale**
- Medialde; lig. **lacunare**
- Arkada; m. **pectineus** ve fasyası ile lig. **pectineum**
- Lateralde; **v. femoralis**

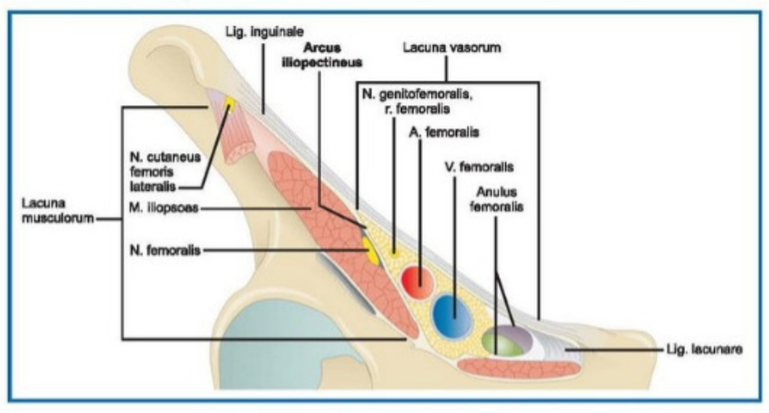

M. RECTUS ABDOMINIS

- Linea alba'nın her iki tarafında, rektus kılıfı içinde
- Symphysis pubica ile proc. xiphoideus arasında
- **Intersectio tendinea;** kasın üzerinde yer alan transvers fibröz bantlar
- **Linea semilunaris;** kasın lateral kenarı
- **Linea alba;** proc. xiphoideus ile symphysis pubica arasında uzanan tendinöz yapı.
- **M. pyramidalis**; rektus kılıfı içindedir. Linea alba'yı gerer. **N. subcostalis tarafından innerve edilir.**

- **Linea semilunaris**'ten gelişen herniler: **Spiegel** fıtığı.
- **Linea alba**'dan gelişen herniler: **Epigastrik** fıtık".

FLASH BACK

Linea arcuata (Douglas'ın semisirküler çizgisi)

- Symphysis pubica ile umbilicus arası yaklaşık orta noktada, **rektus kılıfının arka yaprağını yapan oluşumların (fascia transversalis hariç), rektus kasının ön tarafına geçmesi ile oluşur.**
- **Rektus kılıfının arka yaprağı linea arcuata'nın aşağısında yoktur** (burada **kasın arka yüzünde sadece fascia transversalis ve peritoneum parietale** bulunur). A.v. epigastrica inferior'lar, linea arcuata'da kılıf içine girerler.

FLASH BACK

Vagina musculi recti abdominis (rektus kılıfı)

- Üst organizasyonun alt organizasyona dönüştüğü yerde **linea arcuata** denilen arkus oluşur. Kılıf içerisinde;
  - M. **rectus abdominis** ve m. **pyramidalis**
  - A.v. **epigastrica superior ve inferior'lar**
  - T_7-T_{12} interkostal sinirler, posterior interkostal damarlar ve lenf damarları vardır.

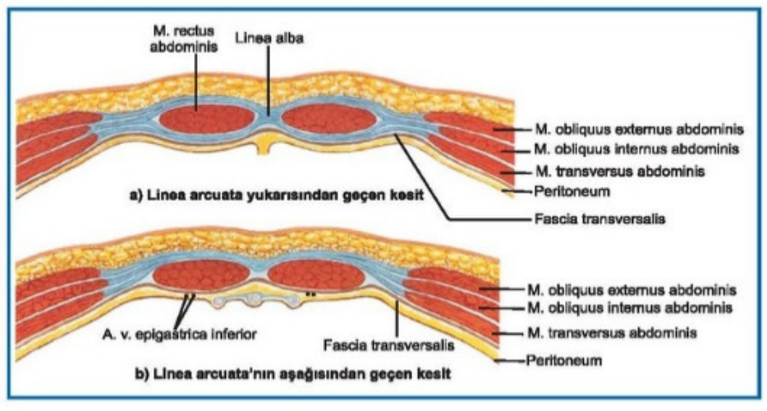

KARIN DUVARI FITIKLARI

Temel Bilimler 3. soru
Genel Cerrahi Speetus Notu 1. Fasikül Sayfa 082

İNGUİNAL KANAL

- İç ve dış halkalar arasındaki geçittir.
- **İnguinal kanalın içinden**;
  - ✓ **Erkeklerde** vas deferens, testiküler ve kremasterik arterler, pampiniform pleksus venleri, sinirler (ilioinguinal, genitofemoral sinirin genital dalı ve sempatik sinirler) ve prosesus vajinalis geçer
  - ✓ **Kadınlarda** round ligaman geçer.

İnguinal kanal sınırları

- Ön duvar → Eksternal oblik kası aponevrozu
- İnferior → İnguinal ligaman
- Tavan → İnternal oblik ve transversus abdominis
- Posterior → Transvers fasya ve transversus abdominis aponevrozu

- **Arka duvarda Hesselbach üçgeni** bulunur.

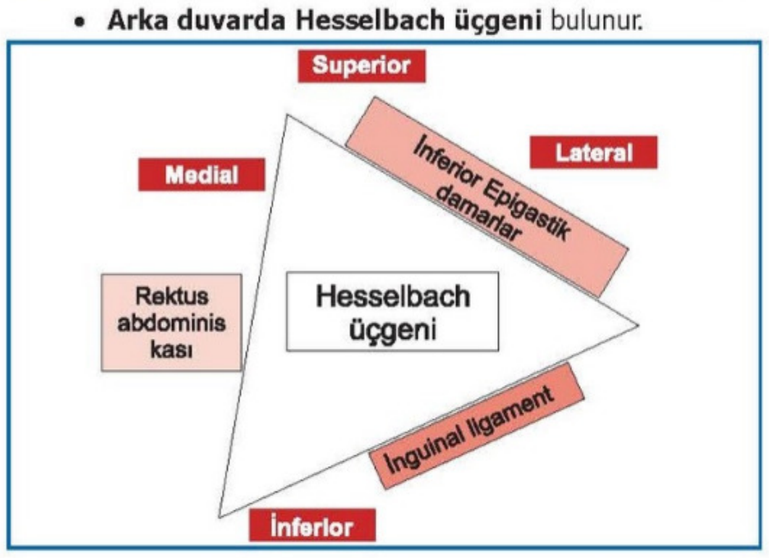

- **Femoral kanal:** Sınırları önde iliopubik trakt, posteriorda Cooper ligamanı (pektineal ligaman), lateralde femoral ven ve medialde lakünar ligaman oluşturur.

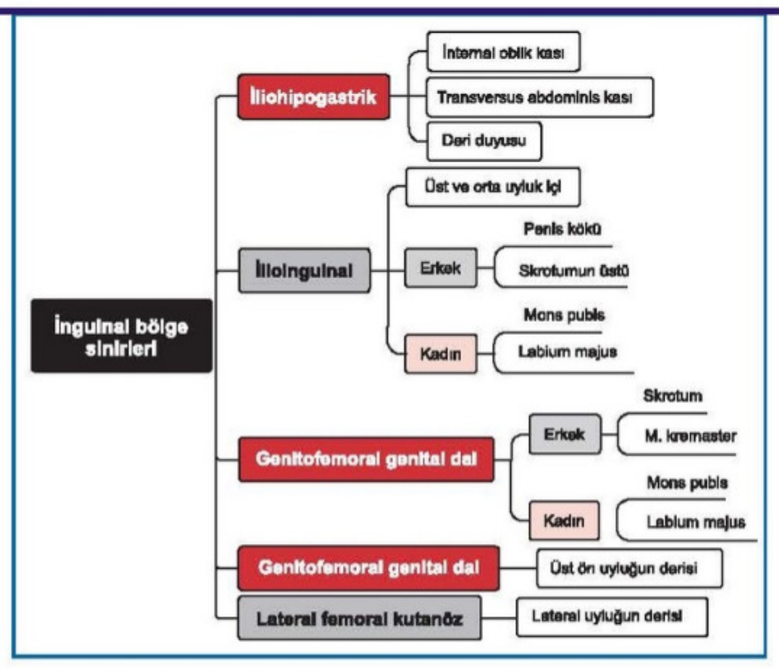

- **İnguinal bölgeyle ilişkili sinirler** → İlioinguinal, iliohipogastrik, genitofemoral ve lateral femoral kutanöz sinirlerdir.

FITIKLAR

- Fıtık içeriği çevreleyen doku içine geri itilebiliyorsa redükte, itilemiyorsa **irredükte** veya **inkarsere** olarak tanımlanır.
- **Strangülasyon, fıtıkların en sık ve ciddi komplikasyonu olup, fıtık içeriğinin dolaşımının bozulması olarak tanımlanır. Boynu dar** fıtıklar daha fazla **strangüle** olur.
- İnterpariyetal fıtık, fıtık kesesinin musküloaponevrotik katmanlar arasına girmesiyle oluşur. **Spigel fıtığı interpariyetal fıtıktır.**
- **Fıtık kesesi içinde en çok omentum ve ince bağırsaklar bulunur.**
- **Kasık fıtıkları en sık görülen gruptur.** Tüm fıtıkların %75'i kasık bölgesinde görülür. **Bunların 2/3'ü indirekt, kalanı direkt inguinal fıtıktır.**

FITIK ETİYOLOJİSİ

- **Tüm indirekt inguinal fıtıklar konjenitaldir ve prosessus vajinalisin tam kapanmaması sonucunda gelişir.**
- **Kas yetmezliği** (kepenk mekanizmasının bozulması) söz konusudur.
- **Direkt inguinal fıtıkların** gelişiminde ise **artmış intraabdominal basınç ve arka inguinal duvarın (transvers fasya) zayıflığı rol oynar.**

KASIK FITIKLARI

İNDİREKT İNGUİNAL HERNİ

- En sık rastlanan herni tipidir. Fıtık kesesi inferior epigastrik damarların lateralindedir. Processus vaginalisin tam kapanmamasına bağlı gelişir.
- İndirekt inguinal herniler %75 sağdadır. Çocuklarda bilateral olma riski yüksektir.

DİREKT İNGUİNAL HERNİ

- **Transvers fasya zayıflığı nedeni ile Hesselbach üçgeni içinden çıkar.**
- Fıtık kesesi inferior epigastrik damarların medialindedir.
- Defekt genelde geniş tabanlıdır ve inkarserasyon ve strangülasyon riski daha azdır.
- Artan yaşla birlikte sıklığı artar, fiziksel aktivite ile de ilişkilidir. Genellikle bilateraldir.

PANTOLON HERNİ

- **Aynı tarafta direkt + indirekt herni bulunmasıdır.** İnferior epigastrik damarların medial ve lateralinden aynı anda herniasyon olur.

Orijinal Soru: Temel Bilimler 4

4. Otuz iki yaşındaki erkek hasta kolundaki kırık nedeniyle acil servise getiriliyor. Humerus gövdesinde stabil olmayan, parçalı ve deplase kırık tespit ediliyor. El bileği ve parmak ekstansiyonları güçsüz olan hastanın ön kol ekstansör yüzeyinde duyu kaybı tespit ediliyor. Fizik muayenesinde ve görüntülenmesinde humerus gövde kırığına hematomun da eşlik ettiği belirleniyor.
Bu hastada gelişen hematomun aşağıdakilerden hangisinin yaralanması sonucu oluşması <u>en olasıdır</u>?

A) Vena cephalica
B) Arteria brachialis
C) Arteria collateralis ulnaris superior
D) Arteria profunda brachii
E) Arteria circumflexa humeri posterior

Doğru Cevap:D

SpeeTUS Notu

SpeeTUS Notu

İLGİLİ NOTLAR

KEMİKLER

OMUZ KEMERİ ve ÜST EKSTREMİTE KEMİKLERİ

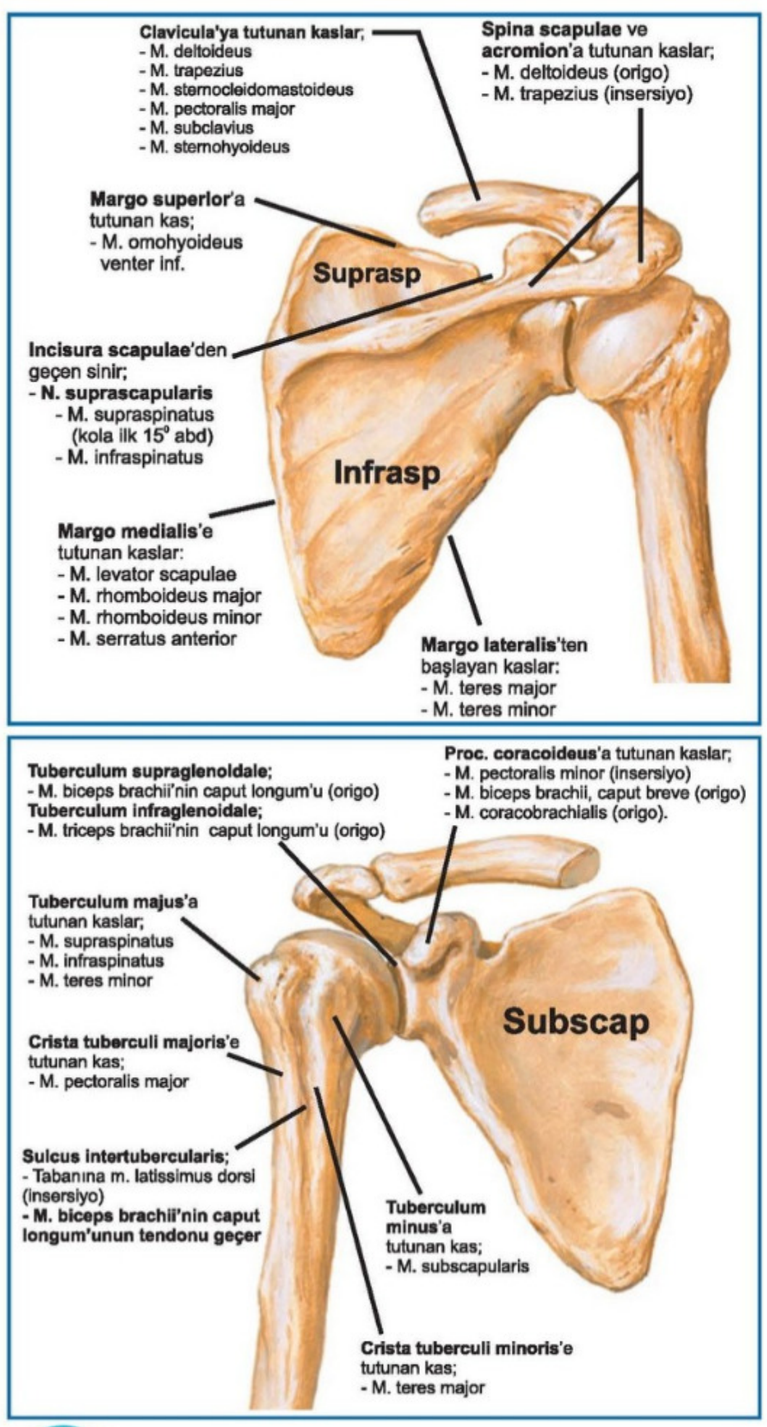

Volkmann'ın iskemik kontraktürü

- En sık nedeni humerus'un suprakondiler kırıkları

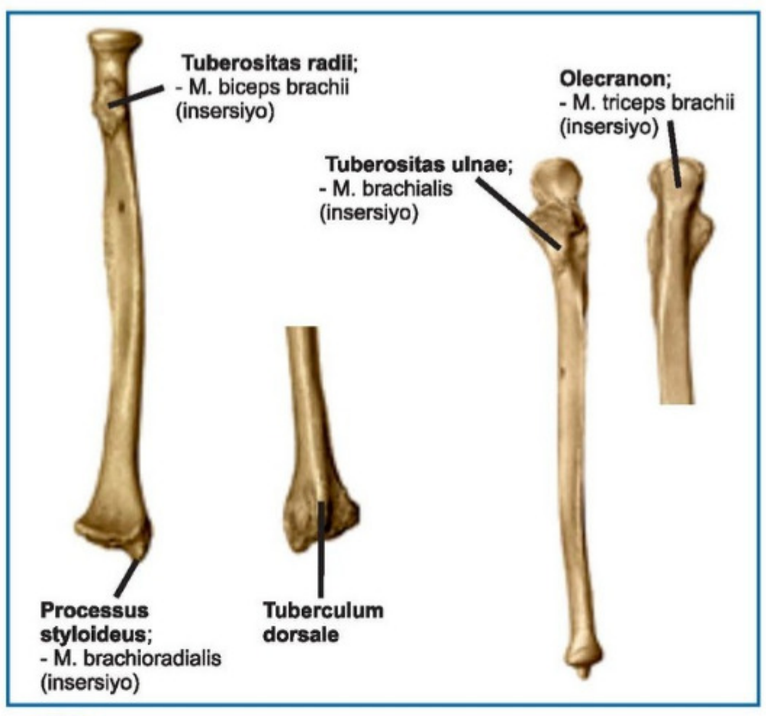

Colles kırığı;

- **El ekstansiyonda**yken, **palmar yüz üzerine** düşme sonucu
- Kırık parça dorsale doğru yer değiştirir > **yemek çatalı**

Smith kırığı;

- **El fleksiyonda**yken, **dorsal yüz üzerine** düşme sonucu
- Kırık parça palmar tarafa doğru yer değiştirir > bahçe küreği

EL KEMİKLERİ (lateralden > mediale)

- Os scaphoideum-Os lunatum-Os triquetrum-Os pisiforme
- Os trapezium-Os trapezoideum-Os capitatum-Os hamatum

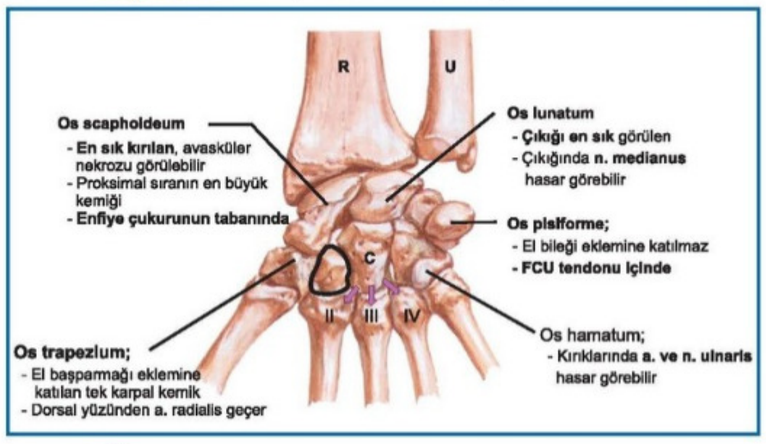

FLASH BACK

Sulcus carpi;

- İç kenarını pisiforme ile hamatum, dış kenarını trapezium ile os scaphoideum yapar, oluğun kenarlarını **retinaculum flexorum** birleştirir ve **canalis carpi**'yi oluşturur.

Canalis ulnaris (Guyon kanalı);

- Os hamatum ile os **pisi**forme arasında (Ha-Pis). **A. n. ulnaris** geçer

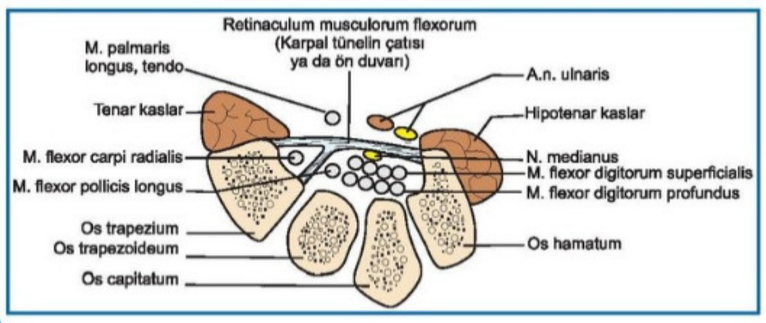

Temel Bilimler 4. soru
Anatomi Speetus Notu 1. Fasikül
Sayfa 001

Humerus'a komşu olan nörovasküler yapılar

Humerus bölümü	Komşu yapılar
Collum chirurgicum	n. axillaris ile a. v. circumflexa humeri posterior
Sulcus nervi radialis	n. radialis ve a. profunda brachii
Sulcus nervi ulnaris	n. ulnaris
Suprakondiler bölge	n. medianus ve a. brachialis

Orijinal Soru: Temel Bilimler 5

5. Fossa cubiti'nin lateral bölgesinde vena cephalica'ya damar yolu açmak istenirken iğnenin derine batması sonucu hastada sinir hasarı oluştuğu tespit ediliyor.
Bu komplikasyonda aşağıdaki sinirlerden hangisinin etkilenmesi <u>en olasıdır</u>?

A) Nervus cutaneus antebrachii medialis
B) Nervus medianus
C) Nervus radialis
D) Nervus ulnaris
E) Nervus cutaneus brachii medialis

Doğru Cevap:C

SpeeTUS Notu

SpeeTUS Notu

ÖN KOL ÖN BÖLGE (FLEKSOR)KASLARI

FLASH BACK
- **FCU** ve **FDP**'nin ulnar yarısı **n. ulnaris** tarafından uyarılır. Diğerlerinin motor siniri **n. medianus**'tur.
- Ortak fleksör tendonla **epicondylus medialis**'den başlarlar.

M. PRONATOR TERES

- Pronasyona hız ve güç katar + ön kola fleksiyon
- Başları arasından n. medianus geçer.

M. pronator teres, n. medianus'u sıkıştırıp pronator sendrom yapabilir.

M. FLEXOR CARPI RADIALIS

- Radial nabız oluğu FCR ile m. brachioradialis arasında

M. PALMARIS LONGUS

- **Aponeurosis palmaris**'e insersiyo yapar (kemiğe tutunmaz).
- **N. medianus** el bileğinde **bu kasın** tendonunun **altında**dır.
- Retinaculum musculorum flexorum'un yüzeyelinden geçer.

M. FLEXOR CARPI ULNARIS

- **Ön kolda n. ulnaris tarafından uyarılan tek kas**
- Başları arasındaki **kübital tünelden n. ulnaris geçer**.
- **Os pisiforme**, FCU tendonu içindedir.
- **A. n. ulnaris**, el bileğinde FCU tendonunun **lateralinde**
- **Karpal tünelden geçmez**.

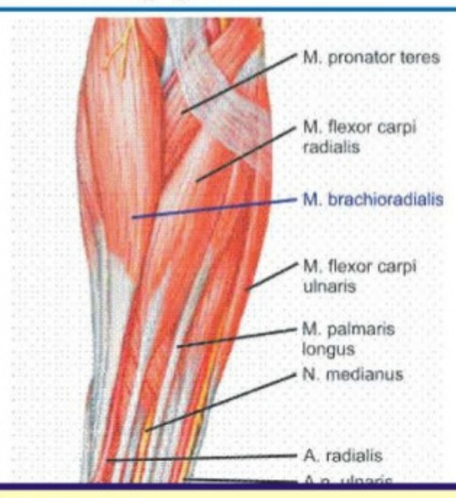

Temel Bilimler 5. soru
Anatomi Speetus Notu 1. Fasikül
Sayfa 023

Fossa cubitalis

Sınırları	Döşemesi	İçindekiler
• Lateralde; m. **brachioradialis** • Medialde; m. **pronator teres** • Tabanı; humerus epikondillerini birleştiren hayali transvers çizgi	• Lateralde; m. supinator • Medialde; m. brachialis **Çatısı** • V. mediana cubiti • Aponeurosis bicipitalis (lacertus fibrosus)	• N. medianus • A. brachialis (a. ulnaris ve a. radialis) • M. biceps brachii'nin esas tendonu • N. radialis ve derin dalı • Nodi cubitales

- **Tenisçi dirseği**; epicondylus **lateralis**'den başlayan **ekstansör kasların** aşırı kullanımına bağlı bölgede ağrı
- **Golfçü dirseği**; ise epicondylus **medialis**'den başlayan **fleksör kas** tendonlarının inflamasyonu

M. FLEXOR DIGITORUM SUPERFICIALIS

- Orta falanksta sonlanır.
- 2. - 5. parmaklara hızlı ve kuvvetli fleksiyon
- Siniri: N. medianus

FLASH BACK
- N. medianus m. flexor digitorum superficialis ile profundus arasında seyreder.

M. FLEXOR DIGITORUM PROFUNDUS

- **Distal falanksta sonlanır.**
- 2. - 5. parmakların yavaş ve nazik fleksiyon
- **Mm. lumbricales,** bu kasın tendonlarından başlar.
- Ön kolda **n. ulnaris** (ulnar yarısı) ile **n. medianus** (radial yarısı) tarafından uyarılan tek kastır.

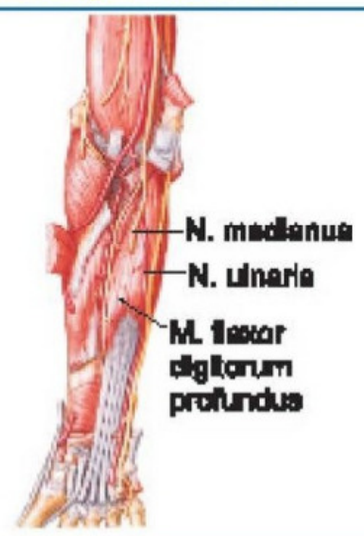

M. FLEXOR POLLICIS LONGUS

M. PRONATOR QUADRATUS

- **Ön kolun esas pronator kası** (hız ve güç katan m. pronator teres)
- Ön kolun ön tarafında **en derinde** yer alan kastır.
- Bir ucu ile sadece ulna'ya, diğer ucu ile de sadece radius'a tutunan tek kastır.
- Siniri: N. medianus

FLASH BACK
- El infeksiyonlarının ön kola yayılmasında önemi olan **Parona boşluğu**, m. pronator quadratus'un önündedir.

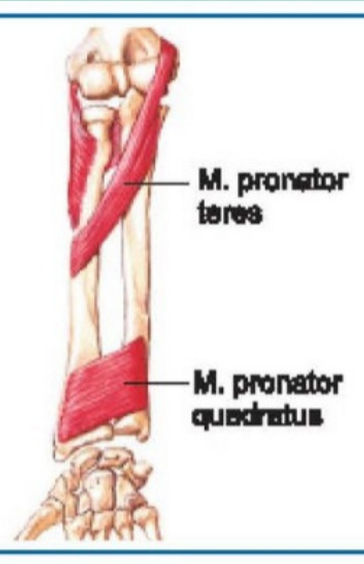

İLGİLİ NOTLAR

Zaten seçeneklerden sadece 2sinin fossa cubitalis içinde olduğu net bir şekilde yazılmış. Bu bilgiye nervus radialis'in m. brachialis ile m. brachioradialis arasında (yani lateralde) ilerlediği bilgisini ekleyince size sadece seçeneği işaretlemek kalıyor. (LÜTFEN BİR SONRAKİ REFERANSIMIZLA BİRLİKTE İNCELEYİNİZ)

FLASH BACK

N. intercostobrachialis; **n. intercostalis II**'nin lateral kutanöz dalı. Aksillanın medial duvarından lateral duvarına doğru ilerleyerek **aksilla ve kolun üst iç kısmının deri duyusunu** taşır.

N. ulnaris felci

Humerus'un epicondylus medialis kırıklarında veya Guyon kanalında zedelenebilir (bisikletçi nöropatisi). Felcinde hiçbir parmak ADD yapamaz, başparmak hariç diğer parmaklar ABD'de yapamaz (**hasta parmaklarını açıp kapayamaz**). Hastada pençe el deformitesi görülür. Lumbirikal kasların felcine bağlı olarak 4. ve 5. parmaklarda MP eklemde ekstansiyon PIP ve DIP eklemlerde ise fleksiyon gözlenir. **Başparmak abduksiyon pozisyonundadır. Hipotenar bölgede atrofi ve duyu kaybı da vardır.**

N. medianus ($C_{6,7,8}$-T_1)

- Kolda dal vermez.
- **A. brachialis'le** birlikte **aponeurosis bicipitalis** (lacertus fibrosus)'in **altından** geçip, **fossa cubitalis**'e girer.
- M. pronator teres'in iki başı arasından geçip, ön kola gelir.
- Ön kolun distalinde ve el bileğinde **m. palmaris longus'un tendonunun altında**dır.
- **Karpal tünelde**n geçerek ele gelir.

N. medianus'un innerve ettiği kaslar

- M. flexor digitorum profundus'un ulnar yarısı ve m. flexor carpi ulnaris HARİÇ tüm önkol fleksör kompartman kasları
- M. plexor pollicis brevis'in derin başı HARİÇ tüm tenar kompartman kasları
- İkinci ve üçüncü parmağın lumbirikal kasları
- Ön koldaki derin fleksör kaslar (m. flexor pollicis longus, m. pronator quadratus ve m. flexor digitorum profundus'un radial yarısı) sinirin n. interosseus antebrachii anterior dalı ile innerve edilir.

N. medianus felci:

- En sık **karpal tünelde** sıkışır. El bileğinden sonra innerve ettiği kasların felcine bağlı olarak **başparmak diğer parmaklarla aynı düzleme gelir (adduksiyon) ve tenar atrofi** ile belirgin **maymun eli** deformitesi oluşur.
- Humerus'un distal uç kırıklarında ödem nedeniyle basıya uğrayabilir. Ekstansiyonda/nötral pozisyonda görülen pençe elden farklı olarak, burada hastalara ellerini yumruk yaptırmaları istendiğinde **ebe eli (vaftiz eli) deformitesi** oluşur.
- **N. medianus felcinde iki hareket yapılamaz; pronasyon ve oppozisyon.**

FASCICULUS POSTERIOR

- **N. subscapularis;** ($C_{5,6}$)
  - M. **teres major**'u ve **m. subscapularis**'i innerve eder.
- **N. thoracodorsalis;** ($C_{6,7,8}$)
  - M. **latissimus dorsi**'yi innerve eder.
- **N. axillaris;** ($C_{5,6}$)
  - A.v. **circumflexa humeri posterior** ile birlikte **spatium axillare laterale (humerotrisipital** aralık)'den geçer.
  - **Collum chirurgicum**'u dolanır
  - M. **deltoideus** ile m. **teres minor**'u innerve eder.
  - Kolun üst-dış yüzünü örten derinin duyusunu taşır (N. cutaneus brachii lateralis superior).

N. axillaris felci: M. deltoideus atrofisine bağlı **deltoid kabartı kaybolur.**

- **N. radialis;** ($C_{5,6,7,8}$-T_1)

Temel Bilimler 5. soru
Anatomi Speetus Notu 1. Fasikül
Sayfa 042

  - Kolun distalinde, m. **brachialis** ile m. **brachioradialis arasındaki oluktadır.**
  - Derin dalı (**r. profundus**), m. **supinator'u deler.** N. interosseus antebrachii post. (PIN) bu dalın terminalidir.

N. radialis ile uyarılan kaslar için kodlama;

BEST ABDAL

- **B**rachioradialis
- **E**kstansör sözcüğü içeren tüm kaslar
- **S**upinator
- **T**riceps
- **A**bductor pollicis longus

N. radialis felci:

- **Balayı felci, cumartesi gecesi felci** durumunda n. radialis genellikle sandalyede uygunsuz oturuş sebebi ve axilla'da uzun süren bası sonucu geçici felce uğrar.
- **Humerus gövde kırıklarında** n. radialis yaralanabilir. M. triceps brachii hariç tüm innerve ettiği kaslar felç olur ve el bileğinde ekstansiyon kaybına bağlı olarak **düşük el deformitesi** görülür. Duyu kaybı el sırtının lateralinde ve ilk üçbuçuk parmaktadır (distal falanksla hariç).

Zaten seçeneklerden sadece 2sinin fossa cubitalis içinde olduğu net bir şekilde yazılmış. Bu bilgiye nervus radialis'in m. brachialis ile m. brachioradialis arasında (yani lateralde) ilerlediği bilgisini ekleyince size sadece seçeneği işaretlemek kalıyor. (LÜTFEN BİR ÖNCEKİ REFERANSIMIZLA BİRLİKTE İNCELEYİNİZ)

Orijinal Soru: Temel Bilimler 6

6. İnopere serviks uteri kanseri tanısı alan kadın hastaya pelvis bölgesindeki dayanılmaz ağrıları nedeniyle sinir blokajı planlanıyor. **Aşağıdakilerden hangisine teorik olarak blokaj yapılması durumunda hastadaki ağrıların önemli ölçüde azalması beklenir?**

A) Nervus splanchnicus thoracicus major
B) Ganglion impar
C) Plexus hypogastricus interior
D) Ganglia coeliaca
E) Plexus intermesentericus

Doğru Cevap:C

SpeeTUS Notu

SpeeTUS Notu

Tedavi

Ağrı şikayetinde ise öncelikli yaklaşım: Medikal tedavi

Ağrının tedavisinde kullanılan ilaçlar:

- Progesteron
- Kombine oral kontraseptif
- Antiprogestinler (Danazol, Gestrinon)
- GnRH analoğu (Agonist veya antagonist)
- Progesteron antagonistleri (Mifepriston, Onapriston)
- Aromataz inhibitörleri (Anastrazol)

Danazol: 17-α-etinil testosteron derivesidir. Yüksek androjenik ve düşük östrojenik bir ortam oluşturur **(yalancı menopoz hali)**

Gestrinone: Androjenik, antiprogestajenik, antiöstrojenik ve antigonodotropik özellikleri olan **19-nortestosteron derivesidir.**

Serum otoantikor düzeyini azaltan ve endometriozis tedavisinde kullanılabilen ajan: Danazol

Endometrioziste cerrahi tedavi endikasyonları

Temel Bilimler 6. soru
Kadın Doğum Speetus Notu 1.
Fasikül Sayfa 029

Presakral nörektomide kesilen sinir lifleri:
Süperior hipogastrik pleksus

LUNA (Laparoskopik uterin sinir ablasyonu) işleminde kesilen sinir lifleri:
İnferior hipogastrik pleksus

LUNA işleminde kesilen uterin ligament:
Uterosakral ligament

Endometrioma nüks ihtimalinin en az olduğu cerrahi yöntem: Kistektomi

Endometriozis anlamlı oranda **progresif (%30-60) ve kronik** bir hastalıktır. Postopreatif düzenli OKS kullanımı endometrioma rekürrensini azaltmaktadır.

Endometriozisi olanlarda riski artan maligniteler: Endometirioid ve berrak hücreli over kanseri, melanom ve non-Hodgkin lenfoma

PELVİK KİTLELER

MİYOMA UTERİ (LEİOMİYOMA, FİBROİD)

- ✓ Kadınlarda **en sık rastlanan benign solid pelvik kitle** ve 35 yaşından sonra en sık görülen genital traktüs tümörü
- ✓ Kadınlarda **en sık laparotomi ve histerektomi nedeni**dir.

Etiyoloji

- ✓ **Monoklonal** tümördür.
- ✓ **En sık görülen kromozomal anomali: t (12-14)**
- ✓ Östrojen bağımlı bir hastalık. Miyomlar östrojen ve progesteron reseptörü içerir.

Risk faktörleri:

Yaş (İleri yaşla risk artar) - Erken menarş - Düşük parite - Aile hikayesi - Etnik köken**(Siyah ırk)** - Obezite - Kırmızı etten zengin diyet - Polikistik over sendromu - Tamoksifen kullanımı

Koruyucu faktörler:

Egzersiz - Multiparite - **Sigara** - Geç menarş - Postmenopozal dönem

FLASH BACK

Lokalizasyonuna Göre Miyomların FIGO Sınıflaması

- Tip 0: İntrakaviterdir ve tamamen kavitede bulunur
- Tip 1: %50'den azı miyometriumun içerisinde submükoz miyom
- Tip 2: %50 veya fazlası miyometriyum içerisinde olan submükoz miyom
- Tip 3: %100 intramural ancak endometriuma bitişik myom
- Tip 4: Endometriyum veya serozada ekstansiyona neden olmayan intramural miyom
- Tip 5: En az %50'si intramural olan subserozal miyom
- Tip 6: %50'den azı intramural olan subserozal miyom
- Tip 7: Saplı subserozal miyom
- Tip 8: Miyometriumla ilişkisi olmayan miyomlar; servikal, round veya broad ligamentindeki miyomlar, parazitik miyomlar

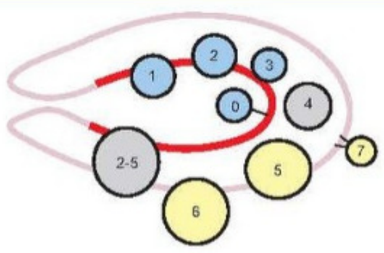

En sık görülen myom tipi: İntramural

Submukoz myomlar: Tip 0, I, II ve III

İntramural myomlar: Tip IV

Subseröz myomlar: Tip V, VI ve VII

Saplı submüköz myomlar: Tip 0

Saplı subseröz myomlar: Tip VII

İntraligamenter, servikal veya parazitik myom: Tip VIII

Transmural miyomlar (hibrid miyomlar): Endometriyal ve serozal yüzeyin her ikisi ile ilişkide olan miyomlardır.

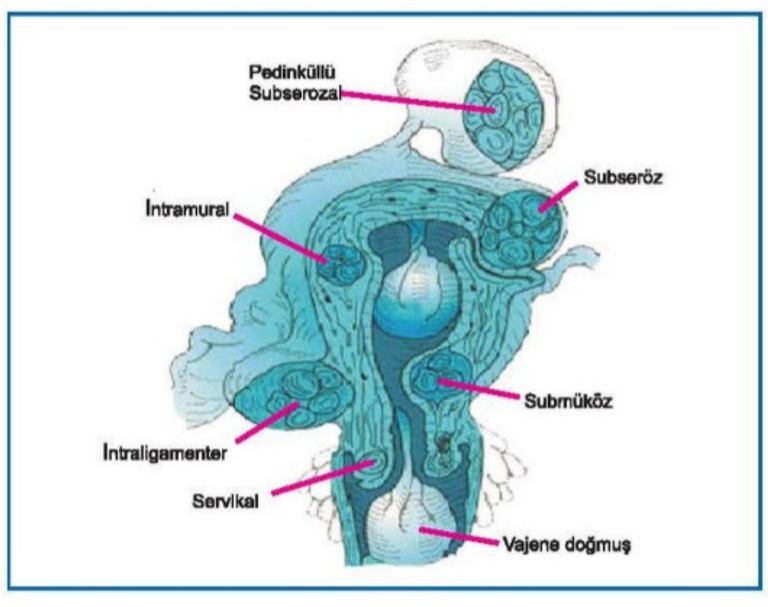

İLGİLİ NOTLAR

Orijinal Soru: Temel Bilimler 7

7. Aşağıdakilerden hangisi akodomasyon cevabının efferent kolunda yer alır?

A) Corpus geniculatum laterale
B) Nucleus nervi abducentis
C) Nucleus nervi oculomotorii
D) Nervus opticus
E) Nucleus nervi trochlearis

Doğru Cevap:C

SpeeTUS Notu

SpeeTUS Notu

İLGİLİ NOTLAR

N. OCULOMOTORIUS (III)

- Fossa interpeduncularis ve sulcus pontocruralis'ten beyin sapını terk eder.
- **A. cerebri post. ile a. sup. cerebelli arasında**n geçer.
- **Sinus cavernosus'un dış duvarında**.
- FOS ve Zinn halkası'ndan > orbita.

Nuc. nervi oculomotorii (GSE)

- Colliculus superior seviyesinde.
- M. rectus lateralis ve m. obliquus superior hariç, ekstraoküler göz kaslarını ve m. **levator palpebra superioris**'i uyarır.
- Bu kaslar aracılığıyla **göz; yukarı ve içe bakar**.

Nuc. accessorius nervi oculomotorii (GVE)

- Nuc. visceralis, nuc. autonomicus, **Edinger-Westphal**.
- Colliculus superior seviyesinde.
- > g. ciliare (m. rectus lateralis'in medialinde) > nn. ciliares breves > m. ciliaris (lens'i kalınlaştırarak akomodasyonu sağlar) ve m. sphincter pupillae'ye (miyozis).
- N. oculomotorius;
  - R. **superior**; m. **rectus superior** ve m. **levator palpebrae superioris**
  - R. **inferior**; sinirin **diğer fonksiyonları**

Lezyonunda ipsilateral gözde:

- **Gerçek pitoz** (en önemli belirtisidir)
- **Eksternal strabismus**
- **Vertikal diplopi**
- **Midriyazis**
- **Pupilla ışık refleksi kaybı** ile **akomodasyon bozukluğu**

- III basısının ilk belirtisi; ipsilateral gözdeki ışık refleksindeki yavaşlama ve midriyazis'dir.
- En sık a. **comm. post.'un anevrizmasın**dan etkilenir.
- Tentoryal (unkal) hemiasyonlardan en çok zarar gören sinir.

Pupilla Işık Refleksi

IŞIK UYARISI
⬇
RETİNA
⬇
N. OPTICUS **(Afferent)**
⬇
TRACTUS OPTICUS **(Afferent)**
⬇
AREA PRETECTALIS (nuc. pretectalis)
(commissura posterior'dan karşı tarafa da geçer)

EDINGER-WESTPHAL		EDINGER-WESTPHAL
⬇		⬇
N. OCULOMOTORIUS	**(Efferent)**	N. OCULOMOTORIUS
⬇		⬇
GANGLION CILIARE		GANGLION CILIARE
⬇		⬇
M. SPHINCTER PUPILLAE		M. SPHINCTER PUPILLAE
⬇		⬇
(DİREKT) MİYOZİS		(İNDİREKT) MİYOZİS

- **Tractus opticus'tan sonraki** görme yollarının ve **chiasma opticum lezyonlarında** ışık refleksi sağlam kalır.

	Okülomotor Sinir Felci		Optik Sinir Felci	
	HASTA	SAĞLAM	HASTA	SAĞLAM
DİREKT	Ø		Ø	
İNDİREKT	Ø			Ø

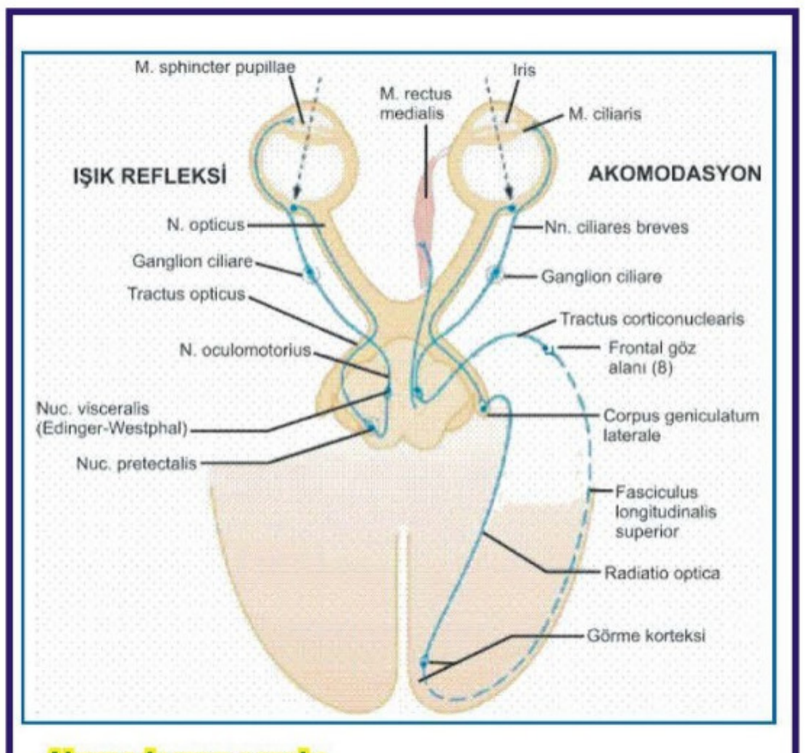

Akomodasyon cevabı

YAKINDAKİ BİR OBJEYE BAKILINCA
⬇
N. OPTICUS'LAR ve görme yolları (AFFERENT)
⬇
VİZÜEL KORTEKS
⬇
FASCICULUS LONGITUDINALIS SUPERIOR
⬇
FRONTAL GÖZ ALANI (BA 8)
⬇
TRACTUS CORTICONUCLEARIS
⬇
HER İKİ TARAF OKULOMOTOR ÇEKİRDEKLERE (MESENCEPHALON)

⬇		⬇
N. OCULOMOTORIUS	(EFFERENT)	**N. OCULOMOTORIUS**
⬇		⬇
M. RECTUS MEDIALIS	Konverjans	**M. RECTUS MEDIALIS**
M. SPHINCTER PUPILLAE	Miyozis	**M. SPHINCTER PUPILLAE**
M. CILIARIS	Lens kalınlaşır	**M. CILIARIS**

Temel Bilimler 7. soru
Anatomi Speetus Notu 1. Fasikül
Sayfa 097

Akomodasyonda tüm görme yolları, assosiasyon yolları, kortikonükleer yollar ve n. oculomotorius görev alır.

N. TROCHLEARIS (IV) (Saf motor, GSE)

- Gözü **aşağı-dışa** baktıran m. **obliquus sup.**'u uyarır.
- **Beyin sapını arka yüzünden** terkeden tek KS.
- En ince KS
- **Çekirdekten çıkan liflerin çapraz** yaptığı tek KS
- **Çekirdek lezyonu kontralateral** belirtiye neden olan tek KS (çekirdek sonrası lezyonu ipsilateral).
- **Sinus cavernosus'un dış duvarında**.
- FOS içinden ve **Zinn halkasının dışında**n > orbita

Nervus trochlearis lezyonları

- **Göz aşağıya ve dışa bakamaz**
- Hastalar merdiven inerken ve okurken güçlük çeker
- **Vertikal diplopi** görülür.
- Bu kas kuvvetli iç rotasyon yaptırdığı için **lezyonunda göz dış rotasyonda kalır**. Hastalar bu durumu düzeltmek için, başlarını lezyonun karşı tarafına eğer. (lezyonları tortikolis ile karışır).

Orijinal Soru: Temel Bilimler 9

9. Kırk yaşındaki kadın hastaya tiroid kanseri nedeniyle tiroidektomi yapılıyor. Ameliyat sonrası ses kısıklığı gelişen hastada arteria thyroidea inferior bağlanırken anatomik yapılardan birinin zarar gördüğü düşünülüyor.
Bu hastada aşağıdaki yapılardan hangisinin hasar görmüş olması <u>en olasıdır</u>?

A) Arteria laryngea superior
B) Truncus thyrocervicalis
C) Nervus laryngeus recurrens
D) Nervus laryngeus superior, ramus externus
E) Vena thyroidea inferior

Doğru Cevap:C

SpeeTUS Notu

SpeeTUS Notu

LARYNX KASLARI

M. cricothyroideus (anticus)

- Larinks'in **ön** tarafında yer alan tek kas.
- **Lig. vocale'leri gerer.** Sesi incelten **tek** kas.

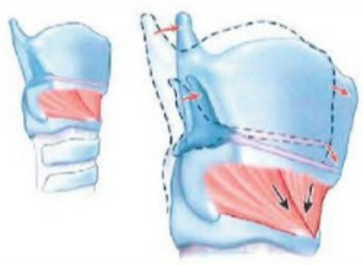

M. thyroarytenoideus

- **Lig. vocale'leri gevşetir.** Sesin perdesini değiştirir.
- **M. vocalis;** kasın proc. vocalis'e tutunan alt-derin lifleri.

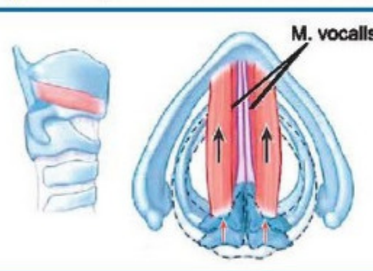

M. cricoarytenoideus posterior (posticus)

- **Aritenoid kıkırdaklara dış rotasyon** yaptırır.
- **Lig. vocale'lere abduksiyon** yaptırır.
- **Rima glottidis'i açan tek** kastır (solunumla ilgili).

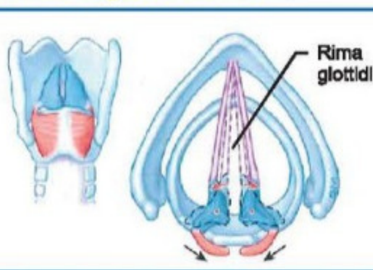

M. cricoarytenoideus lateralis

- **Lig. vocale'lere adduksiyon** yaptıran **esas** kas.
- Glottis'in **intermembranöz** parçasını kapatır.

M. arytenoideus transversus

- Glottis'in **interkartilaginöz** parçasını kapatır.

M. arytenoideus obliquus

- **Larinks girişini daraltan** kas.

Bu kaslardan sadece **m. cricothyroideus, n. laryngeus sup.'un r. externus**'u ile, diğer tüm larynx kasları n. laryngeus recurrens ile uyarılır.

LARYNX'İN DAMARLARI VE SİNİRLERİ

Arterleri

- A. laryngea superior (< a. thyroidea superior)
- A. laryngea inferior (< a. thyroidea inferior)

Venleri

- V. thyroidea sup. (> v. jugularis interna)
- V. thyroidea med. (> v. jugularis interna)
- V. thyroidea inferior (> v. brachiocephalica)

Lenfatikleri

- Derin servikal lenf düğümlerine

Sinirleri

- Larinks'in tüm motor ve duyu sinirleri, **n. vagus**'un (X) dallarıdır.
- **Plica vocalis'lerin yukarısında** kalan bölgenin duyusunu

Temel Bilimler 9. soru
Anatomi Speetus Notu 1. Fasikül
Sayfa 049

- **N. laryngeus recurrens'in devamı olan n. laryngeus inf., a. thyroidea inf. ile komşu.**

N. laryngeus superior felci...

Lig. vocale'ler gerilemez, sese tizlik verilemeyeceği için ses düzgün çıkmaz, ses yorgun ve **monoton** bir hal alır. Sesin volümü de perde aralığı da düşmüştür yani ses

Temel Bilimler 9. soru
Anatomi Speetus Notu 1. Fasikül
Sayfa 049

N. laryngeus recurrens felci...

Tek taraflı ise genellikle semptomsuz veya geçici ses kısıklığı ile seyrederken, bilateral felcinde dispne ve stridor olabilir (m. cricoarytenoideus posterior felci sebebiyle mizmar aralığı açılmaz).

FLASH BACK

N. laryngeus recurrens; sağda a. subclavia'nın birinci parçasının altından, solda arcus aortae'nin altından kavis yapıp, a. thyroidea inferior ile birlikte yukarı doğru seyreder.

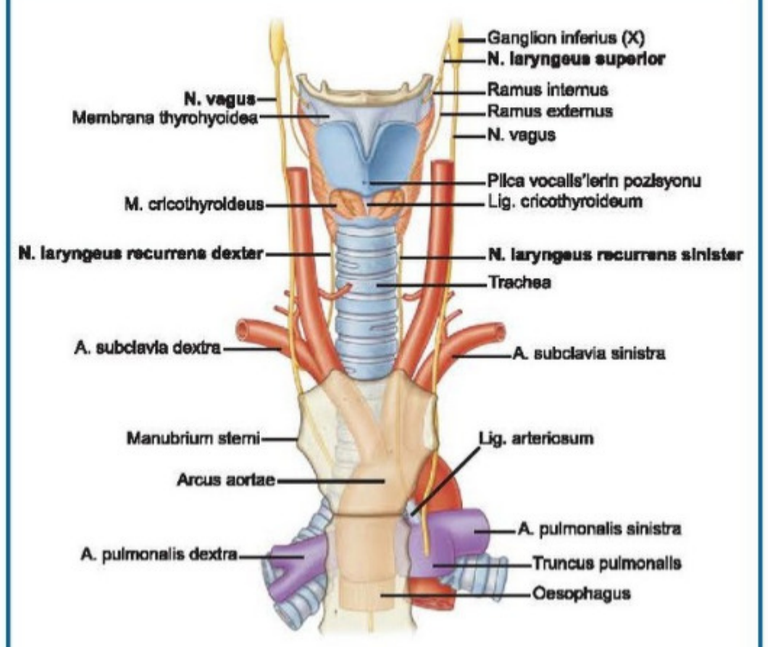

İLGİLİ NOTLAR

- ✓ Muayenede yaygın selülit ve dilin yukarı doğru itilmiş olduğu görülür.
- ✓ Abseleşmez, sellülittir.

NAZOFARENKS TÜMÖRLERİ

Nazofarenks Kanseri

- En sık görüldüğü yer Rosenmüller fossa
- EBV ile kesin ilişkisi vardır.
- Tümörün etrafındaki lenfoid hücrelerden dolayı lenfoepitelyoma olarak da adlandırılır.
- Nonkeratinize karsinom (differansiye veya andifferansiye) (en sık)

TİPİK VAKA

- ✓ **Ağrısız boyun kitlesi (posterior servikal üçgende)**
- ✓ **Nazal bulgular (epistaksis, tıkanıklık, akıntı, nefes problemi)**
- ✓ **Kulak şikayetleri (efüzyonlu otit, tinnitus vb.)**
- ✓ **Kraniyal sinir bulguları (3-4-5-6 CN)**

Tanı:

- Biyopsi

Tedavi:

- Başlangıç tedavisi RT-KT. Cerrahi tedavisi yoktur.

NAZOFARENGEAL ANJİOFİBROM

Oksipital, sfenoid kemiklerin periostiumundan gelişen tümör

TİPİK VAKA

- ✓ **8-15 yaş erkek**
- ✓ **Tekrarlayan burun kanaması**

- ✓ Püberte sonrası spontan gerileme

Temel Bilimler 9. soru
Küçük Stajlar Speetus Notu 1. Fasikül
Sayfa 053

LARENKS HASTALIKLARI VE TRAKEOTOMİ

Vokal Kord Paralizisi

- ✓ En sık neden tiroid cerrahisi sırasında rekürren sinir zedelenmesi
- ✓ Tek taraflı paralizilerde, ses kısıklığı
- ✓ İki taraflı paralizilerde, solunum sıkıntısı
- ✓ Daha çok solda

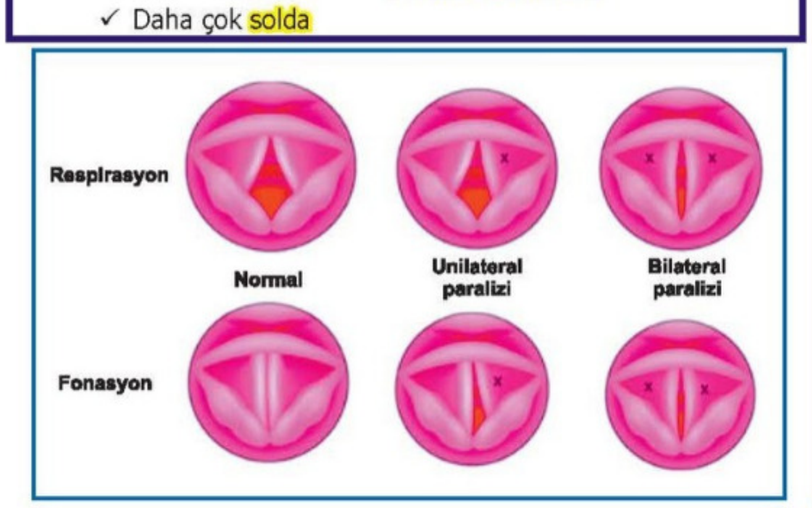

- ✓ Tek taraflı paralizilerde sesin kalitesini artırmak içi vokal kord medializasyonu
- ✓ Bilateral vokal kord paralizilerinde solunum sıkıntısını düzeltmek için "vokal kord lateralizasyonu" yapılır.

Reinke Ödemi

- ✓ Vokal ligaman ile vokal kasın arasındaki potansiyel boşluk Reinke boşluğu
- ✓ Tipik olarak sigara içen hastalarda bu boşlukta oluşan ödem sonucu **sesin kalınlaşması**

Larinks Tümörleri

- ✓ % 95 epidermoid karsinom

Supraglottik Kanserler

- ✓ Asıl şikâyet kulağa vuran ağrı
- ✓ Boyun iki tarafına lenfatik yayılım, boyunda kitle

Glottik Kanserler

- ✓ Esas semptom ses kısıklığı
- ✓ En sık ve en iyi prognozlu larinks Ca
- ✓ Vokal kordlar ise lenfatik bakımından fakirdir ve servikal metastazları nadirdir.

Subglottik Kanserler

- ✓ Esas semptom stridor ve dispnedir.
- ✓ Krikotiroid membran önündeki Delphian lenf düğümüne metastaz yapar.
- ✓ En kötü prognozludur.

Tedavi:

Cerrahi, RT, KT

Trakeotomi

- ✓ Trakeotomi 2 ve 3. kıkırdak arasından yapılır.

Koniyotomi

- ✓ Krikotiroid membrandan sağlanan hava yolu
- ✓ Entübe edilemeyen hastalarda en acil hava yolu
- ✓ Larinkse zarar verdiğinden pek tercih edilmez.

TÜKÜRÜK BEZİ HASTALIKLARI

Tükrük Bezleri

Majör Tükürük Bezleri

- ✓ Parotis-Submandibüler gland-Sublingual gland

Minör Tükürük Bezleri

- ✓ Parotis submandibüler bezden farklı olarak lenfoid doku içerir.
- ✓ Günlük 1500 cc tükürük salgısının çoğunu submandibüler bez yapar.
- ✓ Parotis; saf seröz salgı yapar.

Sialolithiazis

- ✓ En sık submandibüler bezde

TİPİK VAKA

- ✓ **Yemek sırasında submandibuler bölgede şişlik**
- ✓ **Yemekten sonra şişliğin düzelmesi**

FLASH BACK

Diferansiye tiroid kanserlerinin ortak özellikleri (Papiller-Folliküler-Hürthle hücreli kanser)

- ✓ TSH reseptörleri vardır
- ✓ Tiroglobulin (TG) üretir
- ✓ Postop dönemde TG ile takip edilir
- ✓ TG artış gösterirse iyot taraması (131I) yapılmalı
- ✓ Radyoaktif iyot tutar (Hürthle hücreli kanserlerin çoğu RAI tutmaz)

TİROİD BEZİNİN MEDÜLLER KANSERLERİ

- Tiroid kanserlerinin %5'i (3. sık) C hücrelerinden köken alır.
- **Kalsitonin, CEA, ACTH üretebilir**, özellikle **kalsitonin takibinde** marker olarak kullanılır.
- **Paraneoplastik** sendromlara yol açabilir (diyare – ektopik ACTH)
- Total tiroidektomi ve santral boyun disseksiyonu standart ameliyatıdır.
- Ailevi **medüller kanser sendromu** ile ilişkili olabilir.
- Medüller ca MEN sendromlarının parçası olabilir.
- **MEN-2A** en sık görülen MEN formudur. Medüller kanser, feokromositoma, hiperparatiroidi izlenebilir.
- **MEN-2B**'de medüller ca, feokromositoma, mukozal ganglionöromalar ve Marfanoid vücut yapısı izlenir.
- Medüller ca'ların %75'i sporadik, %25'i aileseldir. Sppradikse tek odak, ailesel ise (MEN) multisentriktir.

Medüller Troid Kanserlerinde Prognoz (En iyiden En kötüye sıralama)

- ✓ Familyal, non-MEN medüller tiroid kanseri
- ✓ MEN 2A
- ✓ Sporadik medüller tiroid kanseri
- ✓ MEN 2B

TİROİD BEZİNİN ANAPLASTİK KANSERLERİ

- Tiroid kanserlerinin **en nadir ve en agresif** olanıdır.
- **Endemik** guatr bölgelerinde daha sık görülür.
- PTK eşlik edebilir.
- Servikal LAP metastazı, uzak metastazlar sıkça gözlenir.
- Çevreye invaze, sert, fikse, çok hızlı ilerleyen bir tümördür. Cerrahi müdahele şansı çok azdır.
- Yapılabilirse total tiroidektomi tek tedavi seçeneğidir.
- RAI etkili değildir.

FLASH BACK

Boyun diseksiyonu gereken senaryolar

- ✓ Tüm tiroid kanserlerinde servikal metastatik LAP → Modifiye radikal
- ✓ Hürthle hc karsinom → Rutin santral
- ✓ Medüller karsinom → Rutin santral

TİROİDEKTOMİ KOMPLİKASYONLARI

- **En sık** komplikasyon **geçici hipoparatiroididir.**
- Postoperatif kanamalar izlenebilir, postop erken dönemde boyunda şişlik, ele gelen kitle (hematom) görülebilir, büyürse solunum sıkıntısı yapabilir.
- **Rekürren laringeal sinir** (krikotiroid hariç tüm kasları inerve eder) yaralanmaları çok kritiktir:
  - ✓ **Tek taraflı** yaralanmasında tek taraflı vokal kord paralizisi, ses kısıklığı olur
  - ✓ **Bilateral** yaralanmada rima glottis kapanır, solunum sıkıntısı olur, acil trakeostomi gerekebilir.
  - ✓ **Rekürren** sinir en sık Berry ligamanı seviyesinden larinkse girdiği bölgede zarar görür.
- **Superior laringeal sinir** de yaralanmalara maruz kalabilir:
  - ✓ **Eksternal dal** (krikotiroid kas inervasyonu) yaralanmasında tiz sesler çıkartılamaz
  - ✓ **İnternal dal** (duyu siniri) yaralanmasında beslenme esnasında aspirasyonlar izlenebilir
- Özellikle boyun diseksiyonu sırasında spinal aksesuar sinir yaralanabilir, trapezius kası denerve olabilir.

Kanama ve Hematom:

- Tiroidektomi geçiren hastaların %0.1-1.1'inde görülür.
- Risk faktörleri: Erkek cinsiyet, ileri yaş, iki taraflı operasyon, Graves hastalığı, antikoagülan kullanımı.
- Hematomların çoğu ilk 6 saatte ortaya çıkar.
- Tiroidin kanlanması fazla olduğu için postoperatif kanama, boyunda kitle ve solunum sıkıntısına yol açabilir. Ciddi durumlarda acil drenaj gereklidir.

Temel Bilimler 9. soru
Genel Cerrahi Speetus Notu 1.
Fasikül Sayfa 030

ANATOMİ VE EMBRİYOLOJİ

- Paratiroid bezleri genellikle 4 tanedir.
- Superior bezler 4. brankial kesecikten, inferior bezler ise 3. brankial kesecikten köken alır.
- Arteryel kanlanması %80 kadar inferior tiroid arterden olur.

HİPERPARATİROİDİ

PRİMER HİPERPARATİROİDİ

- Genel popülasyonda hiperkalseminin **en sık** nedeni **primer hiperparatiroididir**.
- **En sık** görülen sebebi **tek bez hastalığıdır** (paratiroid adenomu).

TİPİK VAKA

Primer hiperparatiroidi olgusu..

- ✓ Çok aşikar olmayan semptomlar, halsizlik, yorgunluk, kemik ağrısı, poliüri, depresyon, peptik ülser, pankreatit atakları
- ✓ Yüksek kalsiyum, PTH, klor, düşük fosfat düzeyleri (Cl/P > 33 ise doğrudan tanısal)

- Primer hiperparatiroidi semptomatik ise tedavisi **cerrahidir**.

Orijinal Soru: Temel Bilimler 10

10. Karın ağrısı, gaz oluşumu ve gaita çıkaramama şikâyetleriyle acil olarak opere edilen hastada appendices epiploicae inflamasyonu olduğu görülüyor.
Bu durumun aşağıdakilerden hangisiyle ilgili olması <u>en olasıdır</u>?

A) Duodenum
B) Jejunum
C) Ileum
D) Rectum
E) Colon sigmoideum

Doğru Cevap:E

SpeeTUS Notu

SpeeTUS Notu

KALIN BAĞIRSAK

- **Plica semilunaris**, iç yüzdeki mukoza plikaları
- **Haustra coli,** dıştan görünen boğumlar
- **Taeniae coli,** longitudinal kas lifleri
  - Taenia **libera**; hiçbir yapı tutunmaz.
  - Taenia **mesocolica**; mesocolon transversum tutunur
  - Taenia **omentalis**; omentum majus'un arka iki yaprağı tutunur.
- **Appendices omentales** (epiploicae); kalın bağırsakta görülen içi yağ dokusu ile dolu küçük periton kesecikleridir. Taenia libera boyunca dizilidirler.

FLASH BACK
Taenia'lar, appendix vermiformis'in tabanından başlar, colon sigmoideum'da biterler. Rectum ve appendix vermiformis'te taenia coli yoktur. **Taenia'lar appendix'i bulmada yardımcıdır.**

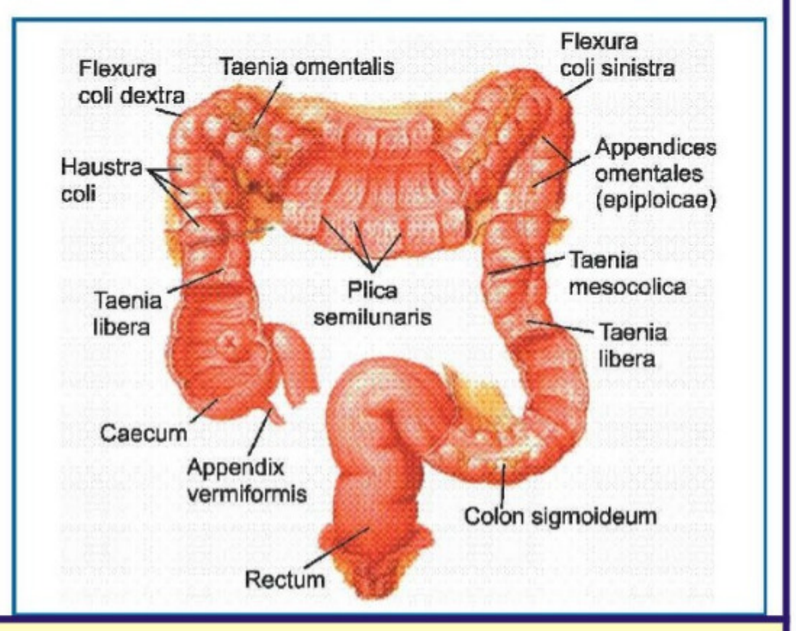

Temel Bilimler 10. soru
Anatomi Speetus Notu 1. Fasikül
Sayfa 071

- Organın **m. psoas major** ve **m. obturatorius int.** komşuluğundan dolayı akut apandisitte bu kaslar kasılarak gerçekleştirilen psoas testi ve/veya obturator testinden yararlanılır.

McBurney noktası...
Spina iliaca anterior superior'u umbilicus'a birleştiren hattın 1/3 dış ve 1/3 orta bölümlerinin birleşme yerindeki noktaya denir. Appendix vermiformis ile çekum bağlantısının olduğu noktaya karşılık gelir. Akut apandisit ağrısında inflamasyon organ duvarı ile sınırlı olduğunda ağrı periumbilikal (ya da paraumbilikal) bölgede iken, paryetal periton irritasyonu oluştuğunda ağrı organın lokalize olduğu yerde (sağ inguinal bölgede) hissedilir.

RECTUM

- **Haustra** coli, **plica semilunaris, appendices omentales, taeniae** coli ve **meso** rectum'da **yoktur**.
- Rectum'un 1/3 üst bölümü önden ve yanlardan, orta 1/3'ü ise sadece önden periton'la örtülüdür.
- Periton boşluğunun en derin noktaları her iki cinste de rektumla komşudur.
  - Erkek: Excavatio **rectovesicalis**
  - Kadın: Excavatio **rectouterina** (**Douglas** çıkmazı)
- **Plicae transversae recti (Houston)** rectum'un iç yüzünde (3 adet). **En büyüğü Kohlrausch** plikası (ortada).
  - Kohlrausch, kadında excavatio rectouterina, erkekte ise excavatio rectovesicalis ile aynı seviyededir.
  - **Ampulla recti**, Kohlrausch ile linea anorectalis arasındadır.

Rektumun komşulukları

Ön yüz - erkekte	Ön yüz - kadında	Arka yüz - her iki cinste
• Prostata • Mesane (fundus) • Vesicula seminalis • Ductus deferens • Ureter (son kısım) • Colon sigmoideum • Ileum	• Cervix uteri • Vagina • Colon sigmoideum • Ileum	• Ganglion impar • A.ve v. sacralis mediana • Truncus sympathicus • M. piriformis • M. levator ani • Son 3 sakral vertebra • Coccyx

CANALIS ANALIS

- **Columnae anales (Morgagni);** içinde, a.v. rectalis superior'un terminalleri bulunur.
- Valvulae anales ve sinus anales bu sütunların alt ucunda.
- **Linea pectinata (denticulatum)** anal kanalın endodermal ve ektodermal parçalarının birleşme yeri.
- **Linea anocutanea** (Hilton, beyaz çizgi): Musculus **sphincter ani int. ve ext. arasındaki sınır**dır.

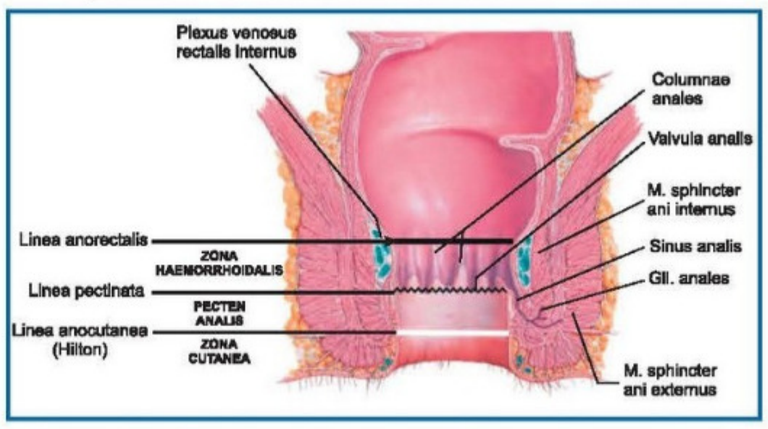

Bölge	Linea pectinata üstü	Linea pectinata üstü
Orijin	Endoderm	Ektoderm
Hemoroidler	İnternal (ağrısız)	Eksternal (ağrılı)
Sinirler	Plex. hypogastricus inf.	N. rectalis inferior
Arterler	A. rectalis superior	A. rectalis inferior
Venler	V. rectalis superior	V. rectalis inferior
Epitel	Kolumnar	Çok katlı stratifiye skuamöz
Lenf drenajı	İnf.mezenterik > preaortik	İnternal ilyak, yüzey. ing.

İLGİLİ NOTLAR

Eğer bir yerde karakteristik özellik deniliyorsa zaten bekliyorduk dememizde sakınca yok.
Kolonda görülür, rektumda görülmez.
Geriye sigmoid kolon kalıyor.

İnce Bağırsakta Emilim

Su Emilimi

- ✓ **Diffüzyon** ile ve **iki yönlü** taşınabilir.
- ✓ Duodenal içerik **hiperosmolar** ise su **lümene** taşınır.

Sodyum Aktif Transport

- ✓ Enterosit lateral duvardan **paraselluler** alana **aktif transport** ile gönderilir.
- ✓ **Aldosteron** özellikle **kolon**da parasellüler atılımı uyarıp H_20 & Na^+ emilimini artırır.

Klor Emilimi

- ✓ Duodenum ve jejunumda **pasif diffüzyon**la emilir.
- ✓ Na^+ emilimi paraselüler alanda **elektropozitiflik** oluşturup Cl^- **emilimi**ne sebep olur.
- ✓ İleum ve kolonda Cl^- **emilir,** HCO_3^- **salgı**lanır.

Bikarbonat Emilimi

- ✓ Duodenum ve jejunumda Na^+ emilip H^+ sekrete edilir.
- ✓ H^+ lümende HCO_3^- ile birleşip H_20 ile CO_2 oluşur.
- ✓ CO_2 kana diffüze olur

İyon Emilimi

- ✓ Ca^{+2}, K^+, Mg^{+2}, PO_4^- **duodenum**dan **aktif** emilir.
- ✓ Tek değerli iyon kolay, çift değerli iyon zor absorbe olur.

Karbonhidrat Emilimi

- ✓ **Glikoz** ve galaktoz **SGLT-1** ile Na^+ bağımlı **sekonder aktif** emilir.
- ✓ **Fruktoz GLUT-5** ile **kolaylaştırılmış difüzyon**la emilir.

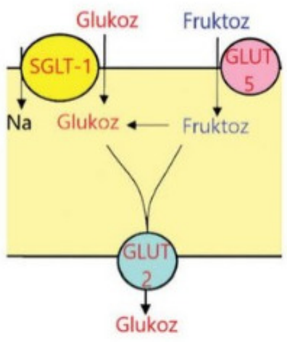

Protein Emilimi

- ✓ **Aminoasit Na**'a bağlı **sekonder aktif** transport (**SGLT-1**) ile emilir.
- ✓ Dipeptit ve tripeptit **PepT1** ile **H** bağımlı **sekonder aktif transport**la emilir.

Yağ Emilimi

- ✓ Bir miktar trigliserit, **Von Ebner**'den salgılanan **lingual lipaz** ile **mide**de sindirilir.
- ✓ **Gastrik lipaz, tributiraz**dır.
- ✓ **Trigliserit**in çoğu, **pankreatik lipaz** ile **FFA** ve **monogliserit**e parçalanır.
- ✓ Kolesterol **ester hidrolaz, kolesterol ester**ini parçalar.
- ✓ **FFA** ve **serbest kolesterol, yağ**da eriyen **(A, D, E, K)** vitaminler ile **miçel**e alınıp **difüzyon**la enterosite girer.
- ✓ Enterosit **DER**'i tekrar **trigliserit** ve **kolesterol ester**i oluşturup, **apoprotein** ekleyip **şilomikron** olarak **lakteal**e verir.
- ✓ **Kısa** ve **orta** zincirli **yağ asit**leri miçele girmeden **direk portal dolaşım**a geçer.

Sindirim ve **emilim**i süreci **sırası** ile

I. **Emülsifikasyon**
II. **Pankreatik Lipaz** Etkisi
III. **Miçel** formasyonu
IV. **Şilomikron** formasyonu

Demir Emilimi

- ✓ Emilen demir **ferröz** (Fe^{+2}) demirdir.
- ✓ Emilimi çoğunlukla **duodenum**da gerçekleşir.
- ✓ **Alkol, fitat,** oksalat, kafein ve **teofilin** emilimini azaltır.
- ✓ Emilmesi için **ferrik redüktaz (HCl, vit C)** gerekir.

Gastrektomide HCl eksikliği nedeni ile **Fe eksikliği** anemisi sık görülür.

- ✓ **DMT-1,** H^+ bağımlı **sekonder aktif** transportla **ferröz** demiri enterosite taşır.
- ✓ **Fe, Bakır** ve **çinko DMT-1** ile emilir.
- ✓ **Hem** ise **HCP-1** ile taşınır.
- ✓ Alınan Fe ya **ferritin** ile **depo**lanır, ya da **ferroportin** (**kolaylaştırılmış** difüzyon) ile **transferrin**e taşınır.
- ✓ **Hefastin** (**seruloplazmin** analog) ferröz demiri, **ferrik**e çevirip **transferrin**e bağlar.
- ✓ Hepatosit kaynaklı **hepsidin**, **ferroportini inhibe** eder.

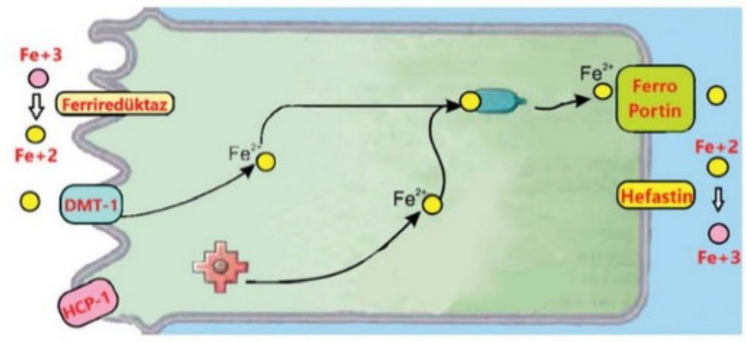

Vitamin B12 Emilimi

- ✓ **Tükürük** bezinden salınan **R faktör** ile bağlanıp **mide asidi**nden korunur.
- ✓ **R-B12** kompleksi duodenumda **tripsin** ile ayrılıp **parietal** hücreden salınan **IF** ile birleşir.
- ✓ **IF-B12** kompleksi **terminal ileum**dan **reseptör aracılı endositoz**la emilir.
- ✓ **Transkobolamin** ile kanda taşır

KALIN BAĞIRSAK

- ✓ **Plika sirkülaris** ve **villus bulunmaz** ancak **Lieberkühn**

Temel Bilimler 10. soru
Fizyoloji, Histoloji, Emriyoloji Speetus
Notu 1. Fasikül Sayfa 037

- ✓ Dış yüzeyinde **Omental appediks** (yağ uzantı) gözlenir.
- ✓ **Rektum**da **Haustra, Taenia** ve **Omental appediks** bulunmaz ancak **Houston plika**sı bulunur.
- ✓ **Anal** kanal membran katlantısı **Morgagni** sütunudur.
- ✓ **Anal çıkımın 2 cm** yukarısında mukoza **çok katlı yassı nonkeratinize epitel**e dönüşür.

Kalın Bağırsak Hareketi

Karıştırıcı hareket (Haustrasyon)

- ✓ **Sirküler kasılma** olup **segmentasyon**un aynısıdır.

Peristaltizm

Kitle Etkili Kasılma (Hızlı Peristaltizm)

- ✓ **Sadece kolon**da görülen **eş zamanlı** kasılmalardır.
- ✓ **Feçesi rektuma** doğru iter.
- ✓ Yemek sonrası **gastrokolik** & **duodenokolik** refleks ile kolaylaştırılır.

Ülseratif kolitte **kolon irritasyon**u **kitle** etkili **kasılma**yı başlatabilir.

Ommental appendikslerin kolonda bulunduğu notumuzda net olarak belirtilmektedir.

Orijinal Soru: Temel Bilimler 11

11. Aşağıdakilerden hangisi os sacrum'u meydana getiren vertebralara ait processus spinosus'ların kaynaşması sonucu oluşur?

A) Crista sacralis mediana
B) Crista sacralis medialis
C) Crista sacralis lateralis
D) Cornu sacrale
E) Hiatus sacralis

Doğru Cevap:A

SpeeTUS Notu

SpeeTUS Notu

COLUMNA VERTEBRALIS ve KOSTALAR

- 33 vertebra'dan oluşur
- İlk 24 vertebra (presakral vertebralar) hareketli, sonraki 9 vertebra hareketsizdir.
- İntervertebral disk sayısı = 23 (C_1-C_2 arasında yok)
- İçinde bulunan kanala, **canalis vertebralis** denir. Medulla spinalis, sadece üst 2/3'ünü doldurur. Spinal sinirler kanalı for. intervertebrale'den terk eder
- **Canalis vertebralis içindeki yapılar:**
  - Medulla spinalis ve zarları,
  - Spinal sinir kökleri,
  - Bu yapılar ile ilgili damarlar ve
  - Lig. longitudinale posterius

FLASH BACK

Columna vertebralis, 4 kavis gösterir:
- Servikal kavis (lordosis cervicis) (2^0 kavis)
- Torakal kavis (kyphosis thoracica) (1^0 kavis)
- Lumbal kavis (lordosis lumbalis) (2^0 kavis)
- Sakral kavis (kyphosis sacralis) (1^0 kavis)

Servikal vertebralar;

- 1,2 ve 7 nci servikal vertebralar atipiktir
- **For. transversarium (karakteristik); C_7 hariç,** diğerlerinden **a.v. vertebralis** geçer. C_7'ninkilerden sadece v. vertebralis accessoria geçer
- Proc. spinosus'ları çatallıdır **(C_7 hariç)**
- **Sulcus nervi spinalis (karakteristik)**
- **Uncus corporis (proc. uncinatus);** C_3-C_7'dedir. Unkovertebral eklemi (Luschka eklemi) oluştururlar
- **Tuberculum caroticum** (Chassaignac, C_6); a. carotis communis, bu çıkıntıya karşı komprese edilir

Atlas (C_1);

- Corpus'u ve processus spinosus'u yok

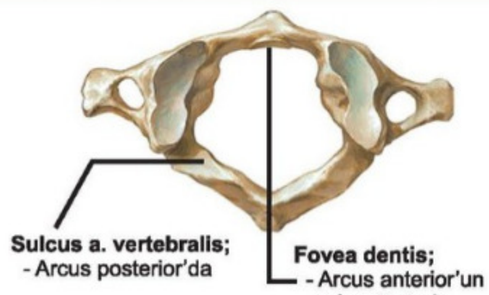

Axis (C_2);

- Lig. transversum atlantis; dens axis'i pozisyonunda tutar

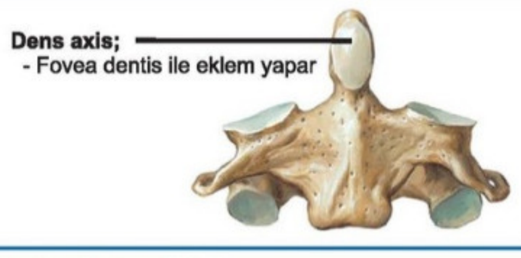

Vertebra prominens (C_7);

- Proc. spinosus'u çatalsız ve en uzun servikal
- Proc. spinosus'u palpe edilebilen ilk vertebra
- For. transversarium'u en küçük servikal

Servikal kosta;
- C7'nin bazen bulunan kostal uzantısı

Torakal vertebralar;

- **Fovea costalis** (kaburgalar için eklem yüzleri, karakteristik);
  - Gövdelerde ve 11, 12 hariç proc. transversus'larda



Lumbal vertebralar;

- Proc. accessorius **(karakteristik)**
- Proc. mammillaris **(karakteristik)**
- Proc. costalis (costiformis) **(karakteristik)**



Temel Bilimler 11. soru
Anatomi Speetus Notu 1. Fasikül
Sayfa 004

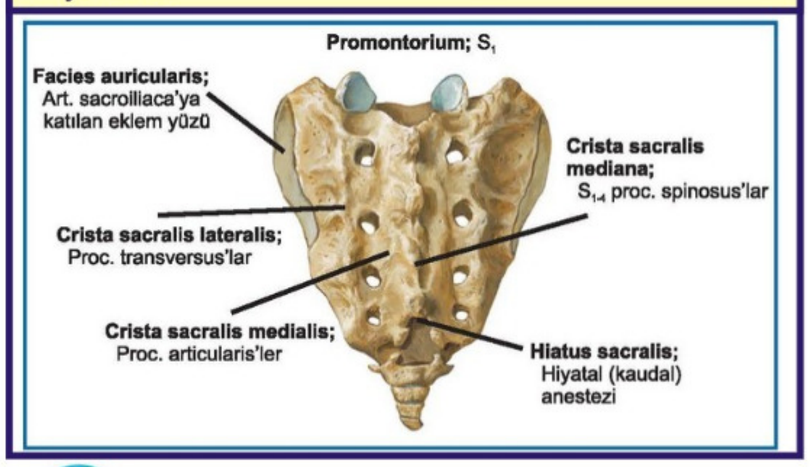

Kaudal (hiyatal) anestezide anatomik işaret noktası olarak kullanılan yapı... **Cornu sacrale**

FLASH BACK

Columna vertebralis'i oluşturan vertebralardan sadece ikisinde **processus spinosus bulunmaz; C_1 ve S_5**

FLASH BACK

Canalis vertebralis'te olduğu halde **canalis sacralis'te bulunmayanlar:** medulla spinalis, pia mater, lig. denticulatum, conus medullaris

Kaburgalar (costae);

- **Atipikler:** 1, 2, 10, 11, 12. kaburgalar
- Sulcus costae'si olmayanlar: 1, 12. ve bazen 11.
- Crista capitis costae'si olmayanlar: 1, 10, 11 ve 12
- Arcus costalis'i yapanlar; 7-10. kıkırdak kaburgalar

1. kaburga (costa prima);

Tutunan kaslar; m. scalenus anterior, m. scalenus medius, m. serratus anterior, m. subclavius

2. kaburga (costa secunda);

Tutunan kaslar; m. scalenus post. ve m. serratus ant.

Sternum;

- **Incisura jugularis** (temporal ve oksipital'de de var)
- **Angulus** sterni **(Louis açısı)** < 2. kosta
  - **T_4 vertebra alt kenarı** hizasındadır
- **Corpus** sterni < 2. - 7. kostalar
  - Ksifosternal eklem < 7. kosta
- **Processus xiphoideus;** kosta tutunmaz

İLGİLİ NOTLAR

Süper bir şekil, aynen soruya ışık tutarcasına...

Orijinal Soru: Temel Bilimler 12

12. Glandula pituitaria ile hypothalamus'un tuber cinereum'u arasında uzanan ve aralarında iletim sağlayan yapı aşağıdakilerden hangisidir?

A) Corpus mammillare
B) Eminentia mediana
C) Chiasma opticum
D) Infundibulum
E) Sulcus hypothalamicus

Doğru Cevap:D

SpeeTUS Notu

SpeeTUS Notu

BOS DOLAŞIMI ve BEYİN VENTRİKÜLLERİ

BOS (serebrospinal sıvı, beyin-omurilik sıvısı)

- Üretim; ventriküllerde bulunan **plexus choroideus**'lar.
  - Plexus choroideus, tüm ventriküllerde bulunur, sadece lateral ventriküllerin cornu frontale'si ile cornu occipitale'sinde ve aqueductus mesencephali'de yok.
- Plexus choroideus; ependim+pia mater
- Emilim; **villi (granulationes) arachnoideae** > dural sinüsler (özellikle **sinus sagittalis superior**)

Ventriküllerin bağlantıları

- 1 ve 2 > 3
  - **Foramen interventriculare (Monro)**
- 3 > 4
  - **Aqueductus mesencephali (Aqueductus cerebri, Sylvius)**
- 4. ventrikül
  - Medulla spinalis'deki canalis centralis ile devamlı
  - 4 > subaraknoid boşluk
  - Apertura **lateralis** ventriculi quarti (#2)(**Luschka**)
  - Apertura **mediana** ventriculi quarti (#1) (**Magendie**)

VENTRICULUS LATERALIS (1 ve 2)

- Hemisferler içinde
- **Septum pellucidum**; lateral ventrikülleri ayırır.
- Tabanı; thalamus ve fornix, dış duvarı; nuc. caudatus, çatısı; truncus corporis callosi'nin alt yüzü.

VENTRICULUS TERTIUS (3)

- **Her iki taraf thalamus ve hypothalamus arasında**
- Önde; lamina terminalis, commissura ant. ve columna fornicis

Temel Bilimler 12. soru
Anatomi Speetus Notu 1. Fasikül
Sayfa 091

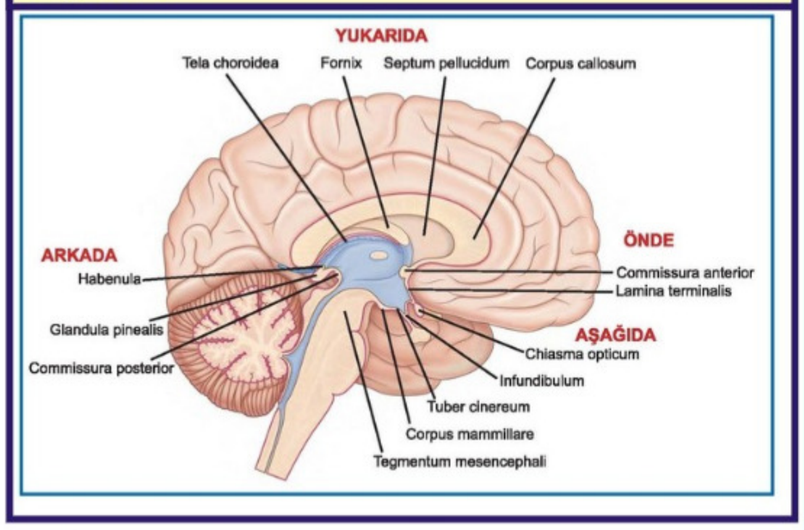

VENTRICULUS QUARTUS (4)

- **Cerebellum ile pons ve bulbus arasında**
- Çatısını; yukarıda velum medullare sup., ortada cerebellum, aşağıda velum medullare inf. yapar.
- Lateral sınırlarını; pedunculus cerebellaris superior ve pedunculus cerebellaris inferior yapar.
- Tabanını (**fossa rhomboidea**); pons'un ve bulbus'un arka yüzü yapar.

Fossa rhomboidea'da bulunan yapılar

- Colliculus facialis
- Area vestibularis
- Sulcus medianus
- Sulcus limitans
- Eminentia medialis
- Locus caeruleus
- Area postrema
- Trigonum nervi hypoglossi
- Trigonum nervi vagi
- Stria medullaris

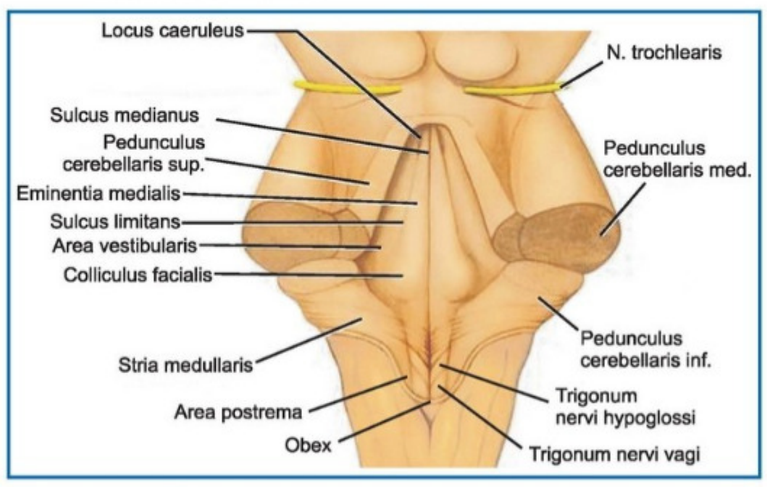

BEYİN ZARLARI (MENINGES), DURAL SİNÜSLER ve SİSTERNALAR

DURA MATER (PACHYMENINX)

- 2 tabakalı; içte **meningeal**, dışta **endosteal (periosteal)**.
- Bu iki tabaka, dural sinüsleri oluşturmak için ayrıldıkları yerler hariç birleşik.
- **Spatium epidurale** (extradurale); endosteal tabaka ile kemik arasında, potansiyel boşluk.
  - A. meningea media'daki açılmalar **epidural (ekstradural) hemoraji**lere neden olur.
- **Spatium subdurale**; dura ile arachnoidea mater arasında
  - Özellikle sinus sagittalis superior'a dökülen yüzeyel beyin venlerinin açılması sonucu, bu boşluğa kanama olabilir (**subdural hemoraji**).

Dura mater'in duyusu

- Fossa cranii anterior; V_1 ve V_2
- Fossa cranii media; V_2 ve V_3
- Fossa cranii posterior; X ve C_{1-3}
- Tentorium cerebelli ve falx cerebri; V_1

Dura mater'in arterleri

- **A. meningea media (esas arter, < a. maxillaris)**
- A. ethmoidalis anterior (< a. ophthalmica dalı)
- A. pharyngea ascendens
- A. occipitalis
- A. carotis interna
- A. vertebralis

İLGİLİ NOTLAR

Evet belki de doğrudan yazmamışız, ama Anatomi biraz da görsellik gerektirir. Hem tuber cinererum'u hem hipofizi hem de aralarındaki infundibulum'u gösteren bir resmimiz var.

Orijinal Soru: Temel Bilimler 13

13. Tragus alt kenarı ile commissura labiorum arasında çizilen hattın bukkal bölgesine yerleşen ve horizontal uzanımla seyreden <u>en olası</u> yapı aşağıdakilerden hangisidir?

A) Arteria facialis
B) Nervus auricularis posterior
C) Ductus parotideus
D) Ramus marginalis mandibularis
E) Vena angularis

Doğru Cevap:C

SpeeTUS Notu

SpeeTUS Notu

TÜKÜRÜK BEZLERİ

GLANDULA PAROTIDEA

- Fossa retromandibularis'te
- **İçindeki yapılar:**
  - **N. facialis** ve dalları
  - V. temporalis superficialis + v. maxillaris = v. retromandibularis

Temel Bilimler 13. soru
Anatomi Speetus Notu 1. Fasikül
Sayfa 066

- Boşaltıcı kanalı: **ductus parotideus (Stensen)**; m. **masseter**'in yüzeyelinden geçer, **m. buccinator**'u deler ve **üst ikinci molar diş** hizasında **vestibulum oris**'e açılır.

- N. facialis, parotidektomilerde hasar görebilir

Temel Bilimler 13. soru
Anatomi Speetus Notu 1. Fasikül
Sayfa 066

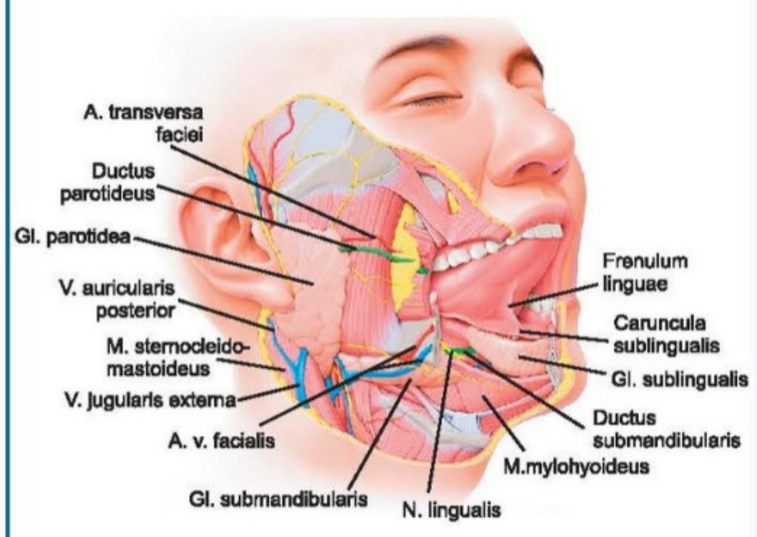

GLANDULA SUBMANDIBULARIS

- Trigonum submandibulare'de
- En fazla tükürük salgılayan
- Sekretomotor siniri: **N. facialis**
- **M. mylohyoideus** ile yüzeyel ve derin parçalara ayrılır. A. v. facialis ile komşudur.
- Boşaltıcı kanalı: **ductus submandibularis** (**Wharton**), n. hypoglossus ile n. lingualis arasından geçer. Kanalı, **dıştan n. lingualis çaprazlar.** Frenulum linguae'nin yanlarındaki **caruncula sublingualis**'lere açılır.

GLANDULA SUBLINGUALIS

- Ağız döşemesi mukozasının altında
- Sekretomotor siniri: **N. facialis**
- Boşaltıcı kanalları:
  - Ductus sublingualis **major (Bartholin)**, **caruncula sublingualis**'lere açılır.
  - Ductuli sublinguales **minores** (**Rivinus**), **plica sublingualis**'e açılır.

TONSILLA PALATINA

- **Fossa tonsillaris**'te (arcus palatopharyngeus-arcus palatoglossus arasında)
- Dış yüzü a. facialis, arka-dış tarafı a. carotis interna ile komşu
- **Arterleri:**
  - **Rr. tonsillares** (< **a. facialis**); **esas arteri**dir.
  - A. palatina ascendens (< a. facialis), a. palatina descendens (< a. maxillaris), a. pharyngea ascendens (< a. carotis ext.), rr. dorsales linguae (< a. lingualis)
- Venleri > plexus pharyngeus veya v. facialis
- **Lenfatikleri:**
  - **Afferent lenf damarları yok**tur
  - Efferentleri > Nodus **jugulodigastricus** (özel lenf nodu)
- **Sinirleri:**
  - **N. glossopharyngeus**
  - N. maxillaris (kısmen)

- Tonsillektomi'lerde;
  - En çok kanayan ven, **v. palatina ext.** (v. paratonsillaris)
  - En çok yaralanması görülen arter, **a. facialis**
  - En çok zarar gören sinir, **n. glossopharyngeus**
- N. glossopharyngeus, orta kulak boşluğundan da duyu taşıdığından, tonsillit'lerde bazen kulakta da ağrı olabilir.

ANULUS LYMPHOIDEUS PHARYNGIS (WALDEYER'İN LENFATİK HALKASI)

- Üstte, tonsilla **pharyngea** (adenoid)
- Yanlarda-üstte, tonsilla **tubaria** (Gerlach)
- Yanlarda-altta, tonsilla **palatina**
- Altta, tonsilla **lingualis**

Tonsilla tubaria tuba auditiva'nın ağzı ile komşudur. Fazla büyürse ağzı tıkayıp sağırlığa neden olur.

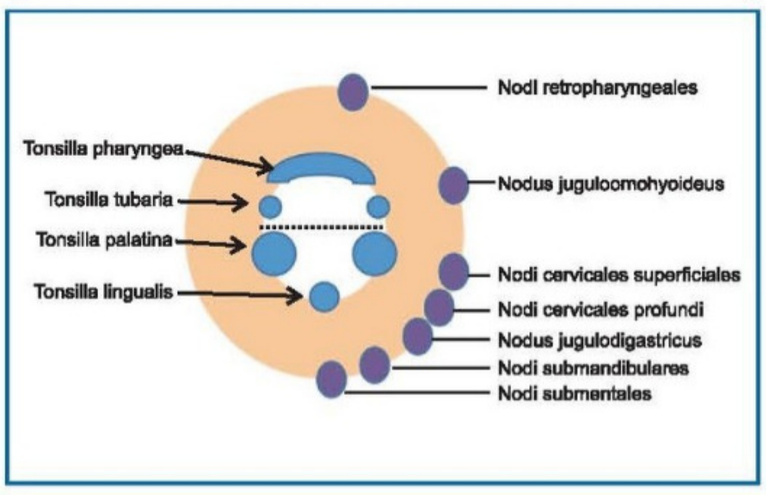

İLGİLİ NOTLAR

Orijinal Soru: Temel Bilimler 14

14. Aşağıdaki hücrelerden hangisinde ara filaman olan lamin proteini <u>bulunmaz</u>?

A) Platelet
B) Hepatosit
C) Lenfosit
D) Osteosit
E) Nötrofil

Doğru Cevap:A

SpeeTUS Notu

SpeeTUS Notu

HÜCRE HİSTOLOJİSİ VE FİZYOLOJİSİ

HÜCRE ÇEKİRDEĞİ ve BÖLÜNMESİ

NÜKLEUS

Ökaryot ve Prokaryot **karşılaştırma** tablosu;

	Ökaryot	Prokaryot
DNA'da Histon	Var	Yok
Zarla çevrili organel	Var	Yok
Nükleus zarı	Var	Yok

Temel Bilimler 14. soru
Fizyoloji, Histoloji, Emriyoloji Speetus Notu 1. Fasikül Sayfa 001

- ✓ **Lamin** proteinleri **ara filaman**dır. Tüm **çekirdekli hücre**lerde bulunur.
- ✓ **Eritrositte** nükleus olmadığı için lamin **bulunmaz.**

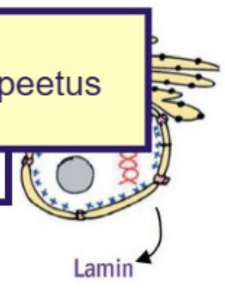

Mutant **Lamin A** akümülasyonu
"Hutchinson-Gilford Progeria" sendromu ile ilişkilidir.

Kromatin;

- ✓ **İnterfaz**da görülür.
- ✓ Temel birimi **nükleozom**dur.
- ✓ Nükleozom = **DNA** + **Histon** protein
- ✓ **H2a-H2b-H3-H4 Histon** proteinleri **nükleozom merkezi**nde iken **H1 komşu nükleozom**lan bağlar.

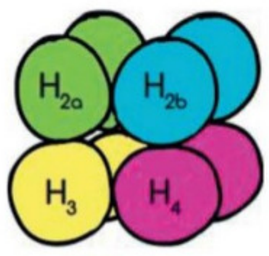

Nükleozom

Nükleolus;

- ✓ Zarsız olup bazofilik boyanır.
- ✓ **Nukleostemin** proteini **p53**'e bağlanarak mitotik **siklus**u **düzen**ler.

HÜCRE BÖLÜNMESİ

- ✓ **Evre**leri; **İ**nterfaz, **P**rofaz, **M**etafaz, **A**nafaz, **T**elofaz **(İPMAT)**
- ✓ **Bölünmeyen** hücreler **(nöron, çizgili** ve **kalp kası) G0 evre**sinde kalır.

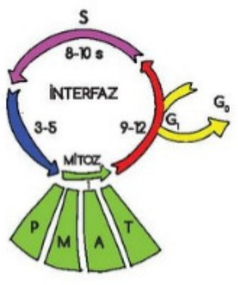

İnterfaz;

- ✓ Bölünmenin **en uzun** evresidir.
- ✓ 3 aşamalıdır; G1-S-G2
- ✓ **G1**; **Sentrozom replikasyon**u başlar. **En uzun** ve değişken fazdır.
- ✓ **S: DNA** sentezi **(replikasyon) gerçekleşir.**
- ✓ G2; sentrozom replikasyon biter.

FLASH BACK
Kromatin bağlayıcı protein → **Kohesin**
Kromatin sıkıştırıcı protein → **Kondensin**

Profaz;

- ✓ Nükleer **kılıf "lamin fosforilasyon"**u ile **parça**lanır.
- ✓ **Sentrozom**, hücrenin **kutup**larına **göç eder.**
- ✓ **Mitoz mekiğ**inin **iğ iğcik**leri oluşur.
- ✓ **Nükleolus parça**lanmaya başlar.

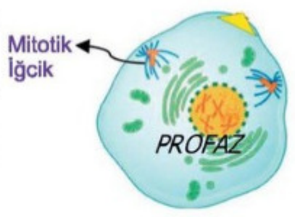

Metafaz;

- ✓ **Duplike kromozom**lar (**kardeş kromatid**) **orta kuşak düzlemi**nde **ekvatoryal plak**ta dizilir.
- ✓ **Nükleer membran** ve **nükleolus kaybolur.**
- ✓ Kromatidler **mitoz mekiğ**ine **kinetekor** ile tutunur.
- ✓ **APC** (anafaz-promoting kompleks) siklusu **anafaza ilerletir,** çalışamazsa siklus **metafazda durur.**

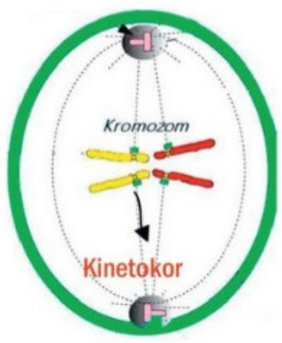

Anafaz;

- ✓ **Kardeş kromatid**ler ayrılır ve **Dinein** ile **zıt kutup**lara çekilirler.

Telofaz;

- ✓ **Nükleus yeniden** görülür.
- ✓ **Son**unda **sitokinez (hücre**nin **ikiye bölünme**si) **Kontraktil Halka**dan gerçekleşir.

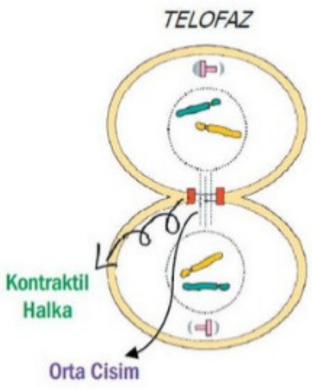

Evre	Erken G1	Geç G1	S	G2	M
Siklin	D	E	E	A	B
Hedef	Rb	P53	DNA pol	Fosfataz	Lamin

Bölünme Özelliklerine Göre Hücre;

- ✓ **Satellit** hücre **iskelet kası yenilenme**sinde görevlidir.

Labil Hücre	Stabil Hücre	Permanent
Epitel	Hepatosit	Nöron (olfaktör & hipokampal hariç)
Kemik İliği	Fibroblast Düz Kas	İskelet & Kalp Kası

FLASH BACK
G1 kontrol noktası → **S evre**sine girmeden **tamir**
G2 evresinde **MPF** → **Mitoz**un **başlama**sı

İLGİLİ NOTLAR

Laminin nükleusu bulunan hücrelerde bulunduğu ders notumuzda net olarak belirtilmekte ve platelette nükleus bulunmadığı ders notumuzda vurgulanmaktadır.

Eritropoietin Yapımı

- ✓ **%90'ı böbrek**te, **%10**'u **karaciğer**de yapılır.
- ✓ Renal doku hipoksisi **HIF-1a** üzerinden sentezini uyarır.
- ✓ Yeni eritrosit **5 gün sonra** dolaşımda görülür.
- ✓ **Epinefrin, norepinefrin** üretimini **stimüle** ederler.

EPO eksikliğinde **yalnız eritrosit** üretiminde defekt görülür.

Temel Bilimler 14. soru
Fizyoloji, Histoloji, Emriyoloji Speetus Notu 1. Fasikül Sayfa 029

Trombosit

- ✓ **Nükleus yok**tur.
- ✓ Esas **yıkım** yeri **dalak**tır.
- ✓ **Megakaryosit pulmoner kapiller**den geçerken **trombosit**i oluşturur.

İki spesifik granül bulunur:

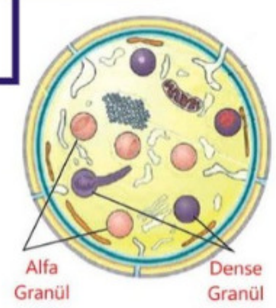

- **Alfa: vWF, fibrinojen** ve **faktör V** içermektedir.
- **Dense:** ATP, **ADP, seratonin** ve **Ca^{+2}** içermektedir.

- ✓ Megakaryoblast → **Megakaryosit** (**en büyük** hücre) → Trombosit

PRİMER HEMOSTAZ

Damar Spazmı

- ✓ Damar hasarlanırsa, **lokal miyojenik** etki ile **vazokonstriksiyon** (**ilk yanıt**) gelişir.
- ✓ Küçük damarda vazokonstriksiyon **trombosit**ten salgılanan **Tx A_2**'ye bağlıdır.

Trombosit Tıkaç

- ✓ **Serotonin** ve **Tx A2**, **vazokonstriktif** etkilidir.
- ✓ **ADP** ve **Tx A2,** diğer **trombosit**leri de **aktive** eder.
- ✓ **PGI_2** ve **NO aggregasyon inhibe** eder.
- ✓ Trombosit **Gp Ia/IIa** ile subendotelial **kollajene** yapışır (**vWF** ile stabilize edilir).
- ✓ **vWF, Gp Ib/IX** ve **kollajen** arası ilişki sağlar.
- ✓ **ADP, Gp IIb/IIIa**'yı **fibrinojen**e bağlar.
- ✓ **PDGF tamir** aşamasında damar duvarında **fibroblast** ve **düz kas büyüme**-göçünü uyarır.

KAN PIHTILAŞMASI

Faktör	Eş anlamlı
I	Fibrinojen
II	Protrombin
III	Doku Faktörü
IV	Kalsiyum
IX	Christmas
X	Stuart-Prower
XII	Hageman
XIII	Fibrin stabilize edici

Pıhtılaşma Mekanizması

- ✓ Sonuç, **protrombin aktivatör** kompleks oluşumudur.
- ✓ Kompleks **protrombin**i **trombin**e dönüştürür.
- ✓ Trombin **fibrinojeni fibrin** iplikçiğe çevirir.

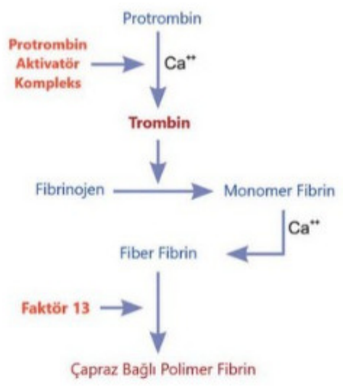

Ekstrensek Yol

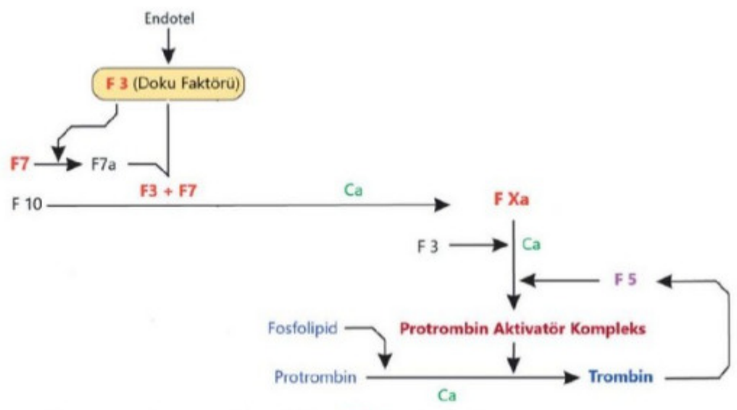

- ✓ Travmatize **endotel**den **F3** serbestlenir.
- ✓ F3 ve F7 ile birleşir. **F7 aktif**leşir.
- ✓ **F3-F7** kompleksi, **Ca^{+2}** varlığında **faktör 10**'u aktifler.
- ✓ **F 10, F 5** ile birleşip **protrombin aktivatör** kompleksi oluşturur.
- ✓ **F2a**'nin etkisiyle **F5 aktive** olur. Bu **F2** aktivasyonunu hızlandırır (**pozitif feedback**).

FLASH BACK

İntrensek yol **ilk iki** basamak dışında, tüm reaksiyonlar için **Ca^{+2}** gerekir.

İntrensek Mekanizma

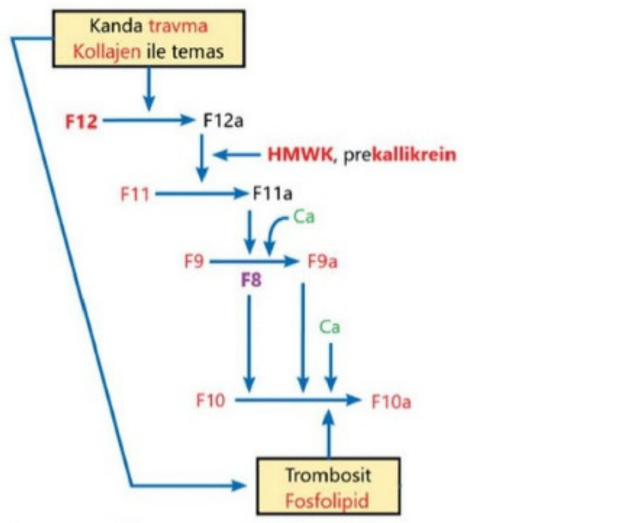

- ✓ **Kan**da **hasar F12** ve **trombosit**i değiştirir.
- ✓ F12 kollajen/**cam** yüzeyle temas edince **F12a** oluşur.
- ✓ Trombosit kollajen/ıslanabilir yüzeye yapışınca **trombosit faktör 3** içeren **fosfolipid**ler serbestlenir.
- ✓ F12a **F11'i aktive** (HMW **kininojen** ve **prekallikrein**) eder.
- ✓ **F**11a, **F9'u aktive** eder.
- ✓ F**9**a, F**8**, **fosfolipid** birlikte F**10**'u aktive eder.

Kallikrein **bradikinin** oluşumu ve intrensek koagulasyonda görevlidir, **aprotinin**le **inhibe** edilir.

Laminin nükleusu bulunan hücrelerde bulunduğu ders notumuzda net olarak belirtilmekte ve platelette nükleus bulunmadığı ders notumuzda vurgulanmaktadır.

Orijinal Soru: Temel Bilimler 15

15. Aşağıdaki organların hangisinin epitelinde yüzey farklanması olarak stereosilya bulunur?

A) Trakea
B) Tuba uterina
C) Özofagus
D) Epididimis
E) Duodenum

Doğru Cevap:D

SpeeTUS Notu

SpeeTUS Notu

Golgi

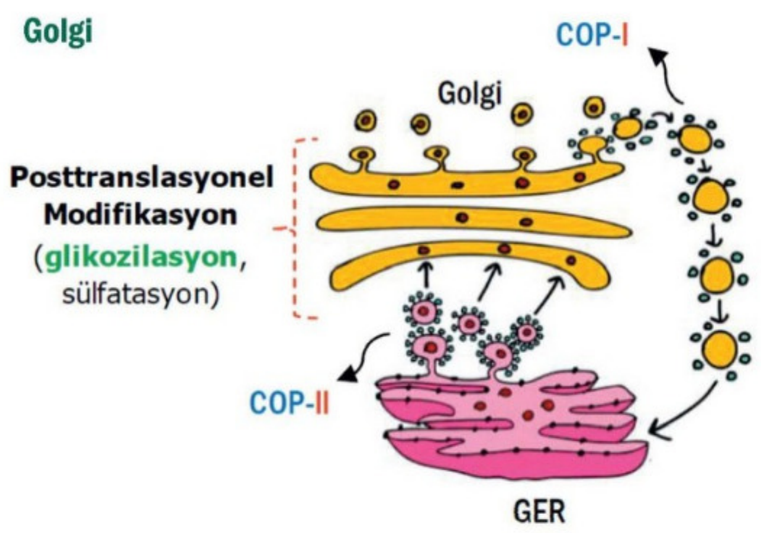



- ✓ **Hematoksilen&Eozin** ile **boyanma**dığı için **"Ghost"** organel adı verilir.
- ✓ **Gümüş çöktürme** ile görüntülenir.
- ✓ Posttranslasyonel modifikasyon **GER** ve **Golgi**de
- ✓ **GER'**de sentezlenen protein **golgiye Coatomer II, golgiden GER'e** ise Coatomer-I (**COP-I**) kaplı veziküller ile iletilir.
- ✓ Markır **"glukozil transferaz"**

Lizozom

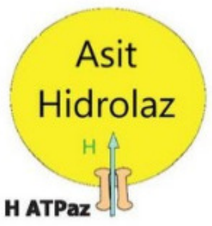

- ✓ **GER** ve **Golgi**den oluşur.
- ✓ Lipoprotein membranı bulunur.
- ✓ Hidrolitik enzimleri ile **hücre içi sindirim**de rol alır.
- ✓ Lizozom ile **hücrenin kendini** sindirmesi **otoliz, organel**lerini sindirmesi **otofaji** olarak adlandırılır.
- ✓ Olgunlaşmamış Lizozom = Primer
- ✓ **Fagozom** ile birleşmiş Lizozom = **Sekonder**
- ✓ Erken-Geç endozom arası transport "Multiveziküler Cisim" ile gerçekleşir.
- ✓ Geç endozom = Prelizozom
- ✓ **Sindirilmemiş rezidüel** Cisim = **Telolizozom**

GER'de üretilen enzim **Golgi**de **mannoz-6-P** ile işaretlenir, işaretlenemezse **"I Cell"** hastalığı

- ✓ **Fagositoz** yapan hücrede (Makrofaj, **Nötrofil** ve Eozinofil) bol **Lizozom**
- ✓ **Lizozim** & laktoferrin içerir.

Metakromatik Lökodistrofi lizozomal depo hastalığı

Proteozom

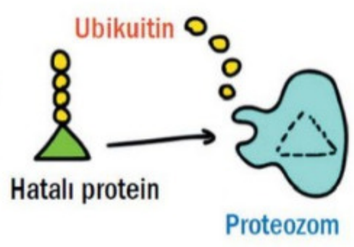

- ✓ **Hatalı kıvrılmış**/virüs kodlamış, denatüre **proteini ubikuitin** Yıkım için **proteozom**a **aktarır.**

Kas **atrofi**sinde ve **Huntington** fizyopatolojisinde etkili

Peroksizom

- ✓ **Oksidaz** ($2H_2O_2 \rightarrow 2H_2O + O2$) içerir.
- ✓ Oksijen kullanır ama **ATP sentezlemez.**
- ✓ Markır "**katalaz**"dır.

FLASH BACK

Lizozom	Vs	Peroksizom
Golgiden Tomurcuk		Self-replikasyon
Hidrolaz		Oksidaz

Fonksiyonları

- ✓ **Detoksifikasyon**da görevlidir.
- ✓ **Etil alkol**ün yarısını asetaldehite çevirir.
- ✓ **Safra asit**lerini **glisin** ve **taurin** ile **konjuge** ederek **safra tuz**larına dönüştürür.
- ✓ **18 karbon**dan **uzun** ve **dallı zincirli yağ asit**lerinin **oksidasyon**u

PPAR reseptörü & İlişkili oldukları

- Delta → Metabolik Sendrom
- Gama → Glikojen metabolizma/Adiponektin
- Alfa → Lipid metabolizması

APİKAL YÜZEY ÖZELLEŞMELERİ



Haraketli	Haraketsiz
Silya (Kinosilya)	Mikrovillus
Flagellum	Sterosilyum

Mikrovillus

- ✓ **İç** kısmı **aktin çatı**dan oluşur.
- ✓ **İç** kısmı **aktin çatı**dan oluşur.
  - **Villin** ile **apikal membran**a
  - **Myozin-I** ile **lateral membran**a

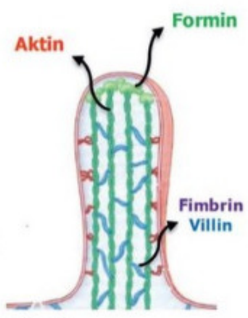

- ✓ **Emilim** yüzeyini artıran silindirik uzantılardır.
- ✓ **Enterosit** ve **proksimal tübül**de yoğun bulunur.

Temel Bilimler 15. soru
Fizyoloji, Histoloji, Emriyoloji Speetus Notu 1. Fasikül Sayfa 003

Stereosilyum

- ✓ **Haraketsiz** olup **yana uzantı** verir.
- ✓ **Epididimis, duktus deferens** ve **iç kulak** (tüy) bulunur.

İLGİLİ NOTLAR

Epididimiste stereosilyum bulunduğu notumuzda bold olarak belirtilmekte ve vurgulanmaktadır.

Orijinal Soru: Temel Bilimler 16

16. Hemaktosilen – eozin ile boyanmış bir doku kesitini inceleyen araştırmacı, bu kesitte Havers kanallarının olduğunu tespit ediyor.

Bu bilgiye göre, araştırmacının incelemekte olduğu destek doku çeşidi aşağıdakilerden hangisidir?

A) Hiyalin kıkırdak
B) Kompakt kemik
C) Elastik kıkırdak
D) Spongioz kemik
E) Fibröz kıkırdak

Doğru Cevap:B

SpeeTUS Notu

SpeeTUS Notu

✓ **Tetrasiklin, apozisyon** (mevcut kemik üzerine depo) **hızını** ölçmek için kullanılır.

Kemik yapımının arttığı hastalıklarda (Paget) ALP sentezi artar.

Osteosit

✓ **Lakuna**da tek **bir osteosit** bulunur ve **matriks**in **devamlılığı**nda aktif görev alırlar.

Osteoklast

✓ K.İ. **monosit** kökenlidir.

✓ **Rezorbsiyon**/remodellingde görevli **mitokondri**den zengin **multinükleer** hücredir.

✓ **Asit fosfataz, kollajenaz, Katepsin K** salgılar.

✓ **Piridinolin**ler kemik **yıkım hızının** göstergesidir.

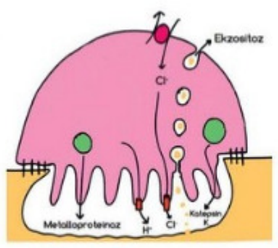

Howship Lakunası

Korteksin kalınlaştığı ve kemik iliği kavitesinin daraldığı **osteopetroziste** fonksiyonu bozuk hücre **osteoklast**dır.

	Aktive Eden	İnhibe eden

Temel Bilimler 16. soru
Fizyoloji, Histoloji, Emriyoloji Speetus Notu 1. Fasikül Sayfa 012

✓ **Havers** kanalı uzun eksene **paralel; Volkmann** kanalı ise **dik** seyir gösterir.

✓ **Osteoblast**tan sentezlenen **OPG** osteoklast aktivasyonunu inhibe eder.

✓ **PTH OPG** sentezini **inhibe** eder. **RANKL** sentezini **stimüle** eder.

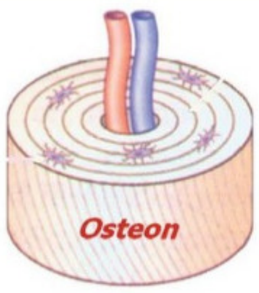

✓ RANKL-RANK ile bağlanarak osteoklast farklanmasını uyarır.

YAĞ DOKU

BEYAZ YAĞ DOKU

➢ **Uni**lokülerdir.
➢ **Göz kapağı, penis, skrotum** ve kulak kepçesinde yok.
➢ **Leptin** (**iştahı baskı**lar), adiponektin, rezistin salgılar.

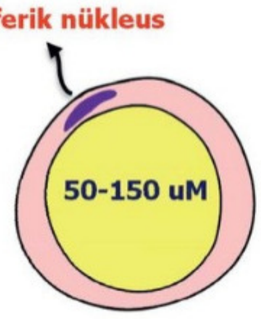

KAHVERENGİ YAĞ DOKU

➢ **Multi**lokülerdir.
➢ **Mitokondri iç zarı**nda **termogenin** & **UCP-I** vardır.
➢ **Enerji ısı** olarak harcanır.
➢ **Bol mitokondri** bulunur.



DERİ HİSTOLOJİSİ

☑ Epidermis, dermis ve hipodermisten oluşur.

EPİDERMİS

➢ **Keratinize çok katlı yassı** epitelden oluşur.
➢ Keratinosit, **Melanosit, Langerhans, Merkel** ve **serbest sinir ucu** içerir.

Stratum Bazale

✓ **Mitozun en çok** olduğu tabakadır.
✓ Alttaki **bazal laminaya hemidesmozom** tutturur.

Melanosit

✓ **Nöral krest** kökenlidir.
✓ **Melanin** sentezleyip uzantıları aracılığıyla **keratinosit**e aktarır ve orada **depo** edilir.



Melanin sentezindeki kalıtsal yetersizlikte **albinizm, melanosit kaybı**nda ise **vitiligo** oluşur.

Merkel (Taktil Hücre)

✓ **Nöral krest** kökenlidir.
✓ **Kalın deri**de bulunur.
✓ Duysal **mekano**septördür.



Stratum Spinozum

✓ **Mitoz** ve **vitamin D** sentezi **Malpighi** (**bazale + spinozum**) tabakasında gerçekleşir.
✓ Yoğun **desmozom** (**sağlamlık**) içerir.

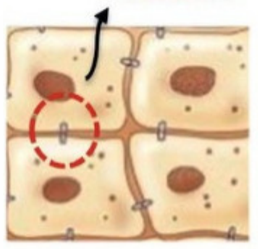

Langerhans Hücresi

✓ **Antijen**i **T lenfosit**e **sunar**.
✓ İçinde **raket** biçiminde **Birbeck** granülleri bulunur.



Psöriaziste **Malpighi** tabakasında **proliferasyon**da **artma, hücre ömrü**nde **kısalma** ve **anormal keratinizasyon** izlenir.

İLGİLİ NOTLAR

Havers kanalının kompakt kemikteki osteonda bulunduğu özel olarak notumuzda belirtilmiştir.

Orijinal Soru: Temel Bilimler 17

17. Primordiyal germ hücreleriyle ilgili aşağıdaki ifadelerden hangisi <u>yanlıştır</u>?

A) Kromozom sayısı açısından diploid hücrelerdir.
B) Gastrulasyon sonrasında vitellus kesesi duvarındaki endoderm tabakasında bulunurlar.
C) Alkalen fosfataz içerikleriyle diğer hücrelerden ayırt edilebilirler.
D) Oogonyum ve spermatogonyum olarak farklandıktan sonra ilkel gonadlara göç ederler.
E) Gonadlar dışında herhangi bir yapıya göç ettiklerinde teratom oluşturma riskleri vardır.

Doğru Cevap:D

SpeeTUS Notu

SpeeTUS Notu

Epididimis

- ✓ **D. efferentes, silli** prizmatik hücrelerle döşelidir.
- ✓ **Spermatozoa epididim**de **motilite kazanır,** bundan sonra silyum izlenmez.
- ✓ Yalancı çok katlı **stereosilyalı** silindirik epitel bulunur.
- ✓ Stereosilyalı epitel yaşlı sperm rezorbe eder.
- ✓ **Yüzey ilişkili dekapasitasyon** faktörü ile fertilizasyon yeteneği **kadın genital** sisteme kadar engellenir.
- ✓ **Halo** hücresi (lenfosit) bulunur. Lenfosit **görülebilen en proksimal** kısımdır.

Duktus Deferens

- ✓ Temel görevi **sperm**i **depo** etmektir.
- ✓ Yalancı çok katlı prizmatik **stereosilyalı** epitel bulunur.
- ✓ Ortada sirküler, iç ve dışta longitudinal **üç kat** kas var.

Veziküla Seminalis

- ✓ Ejekulatın **% 70**'ini oluşturur.
- ✓ Sıvısı **fruktoz**dan **zengin (sperm enerji kaynağı)**
- ✓ **Vezikülaz** semeni **koagüle** eder, **vajinal plak** oluşur.
- ✓ Salgı **testosteron kontrolü**ndedir.

Prostat

- ✓ Prostatik üretra çevresi **bileşik tübüloalveoler bez**dir.
- ✓ Büyümesi, **DHT** ile düzenlenir.
- ✓ Her bezin üretraya açılan ayrı kanal sistemi vardır.
- ✓ Semen içerisine **%30**'luk **alkali** içerikli salgı yapar.
- ✓ PAF, fibrinolizin, sitrik asit, **PSA**, **Ca^{+2}**'lu sıvı salgılar.
- ✓ Lümende glikoprotein kalsifiye **corpora amilacea** izlenir.
- ✓ Sperm 6-6.5 pH'da motil bu nedenle alkali sıvısı önemlidir.

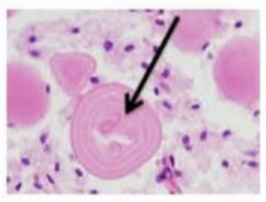

Bulboüretral Bez (Cowper)

- ✓ **Preejakulatuvar** salgı oluşturur.
- ✓ **Bartholin** bezinin **analoğu**dur.

Penis

- ✓ Bir **çift korpus kavernozum tek korpus spongiyozum**dan oluşur.
- ✓ Korpus kavernozum, **tunika albuginea** ile örtülüdür.

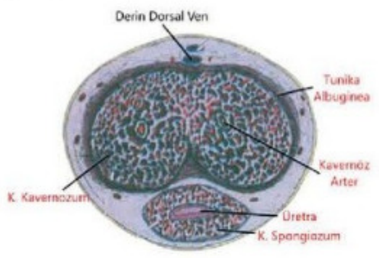

- ✓ **Müköz Littre** bezleri penil üretra boyunca bulunur.

Üretra

- ✓ **Duktus deferens,** seminal vezikül kanalı ile birleşip duktus **ejakülatoriusu** oluşturup prostatik üretraya (**Verumantanum**) açılır.
- ✓ Erkek üretrası **prostatik, ürogenital diyafram**dan geçen **membranöz** (**çok katlı prizmatik** epitel) ve **Penil** olarak 3 kısımdır.
- ✓ **Naviküler fossa çok katlı yassı** epitelle döşelidir.

GENEL EMBRİYOLOJİ

GAMETOGENEZ

Temel Bilimler 17. soru
Fizyoloji, Histoloji, Emriyoloji Speetus Notu 1. Fasikül Sayfa 021

☑ Primordial germ hücresi **yolk** kesesi duvarından **gonad**a (**5. Hafta**) **göç** eder ve farklılaşırlar.

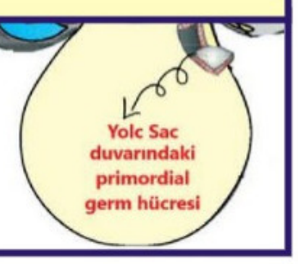

FLASH BACK

Testis Farklanması
SRY geni → SOX 9 ve **SF-1 aktive**
SRY geni → **WNT-4 inhibe**

FOLLİKÜL GELİŞİMİ VE OOGENEZ

- ➢ **Primordiyal germ** hücresi **oogonium**a farklanır.
- ➢ Oogonium ardışık mitoz geçirir ve **5. ay**da **sayısı maksimum**a çıkar (7 milyon).
- ➢ Çoğu dejenere olur. Hayattakiler **1. mayoz profaz**ının **diploten** evresinde **durur**.
- ➢ **Puberte**de yaklaşık 400.000 oosit vardır. **Her siklus**ta **15-20 primordial** follikül olgunlaşır.

Primordiyal Follikül

- ✓ Gelişim **gonadotropin**den **bağımsız**dır.
- ✓ Oositi **tek katlı yassı** epitel örter.

Zona Pellusida Yok



- ✓ Oositi çevreleyen foliküler hücre **OMI** salgılayarak **mayoz bölünme**yi **durdurur.**

FLASH BACK

Oosit sitoplazmasında **Balbiani** cisimciği ve **Anüler lameller** bulunur.

Primer Follikül

- ✓ Yassı hücreler **kübik** bir hale gelir.
- ✓ **Zona pellusida** (ZP-1/2/**3**/4) oluşur.



- ✓ **ZP-3 sperm bağlanma** reseptörü ve **akrozom reaksiyonu** tetikleyicisidir.
- ✓ **Tek katlı** ve **çok katlı olabilir.**
- ✓ Follikül dışı **stromal** hücreler **teka folikül**ünü oluşturur.



- ✓ Teka folikülü **Teka interna eksterna** olarak iki tabakadır.

İLGİLİ NOTLAR

Primordial germ hücrelerinin gonada göç edip, sonrasında farklandıkları notumuzda birkaç noktada ve görsel olarak net belirtilmektedir.

Orijinal Soru: Temel Bilimler 18

18. Gözün embriyolojik gelişimi ile ilgili aşağıdaki ifadelerden hangisi yanlıştır?

A) Optik sinir optik saptan gelişir.
B) Optik kupanın dış kısmından retina pigment epiteli geliştir.
C) Yüzey ektodermi gözün embriyolojik gelişimine katkıda bulunmaz.
D) Göz gelişiminde PAX6 önemlidir.
E) Gözün gelişimi sırasında optik vezikül ön beyinde oluşur.

Doğru Cevap:C

SpeeTUS Notu

SpeeTUS Notu

GÖRME DUYUSU

GÖZÜN GELİŞİMİ



Embriyonik Göz Yapıları ve Yetişkindeki Türevleri

Embriyonik Yapı	Yetişkindeki Türevi
Diensefalon	
Yüzey ektodermi	Lens, kornea anterior epiteli, bulbar ve palpebral konjonktiva
Mezoderm	Mezoderm, sklera, koroid, iris stroması, silyer cisim stroması, silyer kas, korneanın lamina propriası, kornea endoteli, vitroz cisim, central arter ve retina veni, ekstraoküler kaslar

Temel Bilimler 18. soru
Fizyoloji, Histoloji, Emriyoloji Speetus
Notu 1. Fasikül Sayfa 090

GÖZ HİSTOLOJİSİ

Göz Histolojisi

1. Tunika Fibroza:
- Sklera ve Kornea
- Kornea, konveks biçimli transparan yapı
- Sklera, beyaz opak yapı. Ekstrinsik göz kasları tutunur

2. Tunika vasküloza (Üvea)
- İris-Silyer cisim-Koroid

Koroid
- Koyu kahverengi damarlı tabakadır
- Suprakoroid lamina melanosit içerir.

Silyer Cisim
- Silyer kaslar →→ Akomodasyon

İris
- Kontraktil diyafram
- Düz kas yapısında
- Melanosit sayısı →→ Göz rengi



Lens
- Damarsız bikonveks bir yapıda
- Zonular liflerle korpus siliyareye
- Elastik, Kapsülü tip IV kollajen
- Matriksinde kristallin cisimcik içermektedir.



3. Tunika Nervoza (Retina)

Retinadaki hücreler dört grup:
1. Fotoreseptörler: Koni - Basil (Rod, Çubuk)
2. İletici nöronlar: Bipolar - Gangliyon
3. Birleştirici nör: Horizontal - Amakrin
4. Destek hücre: Müller



Basiller →→ Alacakaranlıkta görme
Koniler →→ Gündüz-Renkli görme

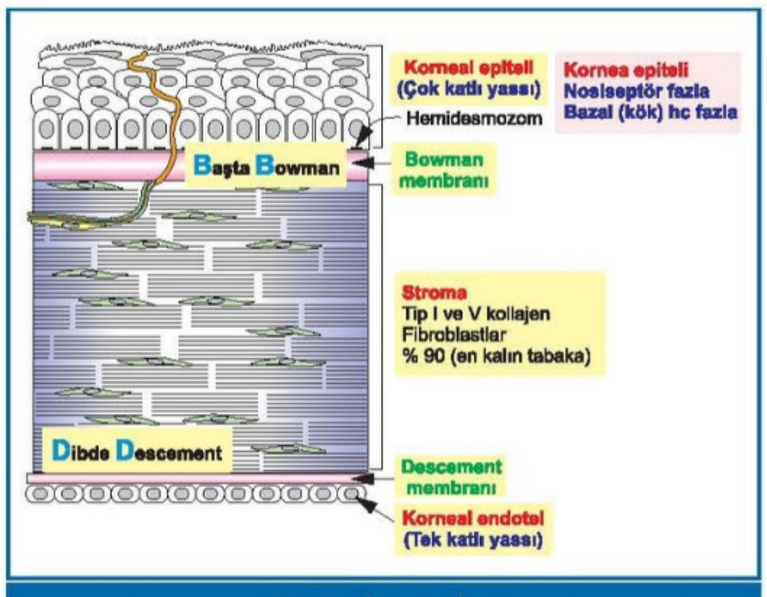

Kornea katmanları

Göz içi Sıvıları
- Merceğin önü →→→ Humör aköz
- Merceğin arkası →→→ Humör vitröz

Humor Aköz
- Prosessus siliyaris epit →→→ Arka kamaraya
- Ön kamarada →→→ Schlemm kanalına
- Skleradaki →→→ Aköz venler (toplama kanalı)

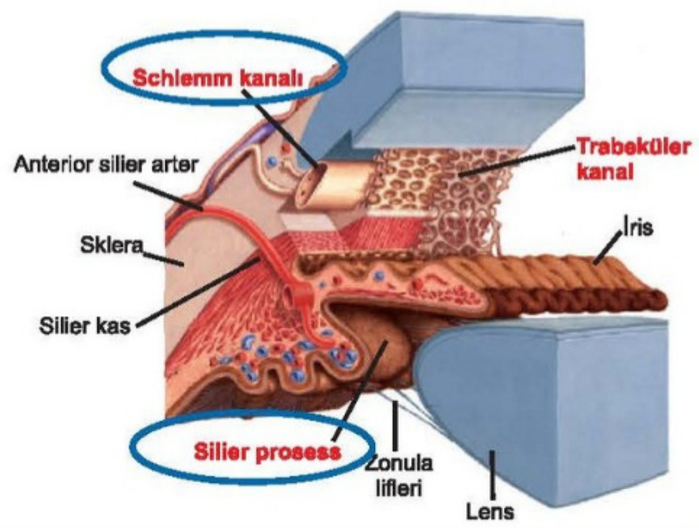

Siliyer cisim, Schlemm kanalı ve Zonuler lif yapıları

Tunica Nervoza (Retina)

Reseptör hücrelerin
- Dış segment →→→ cGMP bağımlı Na^+ kanalı
- İç segment →→→ Na^+/K^+ ATPaz pompası
- İç segmentte mitokondri çok

İLGİLİ NOTLAR

Yüzey ektoderminden gelişen göz yapıları tablomuzda ayrıca belirtilmektedir.

Orijinal Soru: Temel Bilimler 19

19. Duodenumun submukoza tabakasında aşağıdaki yapılardan hangisi bulunur?

A) Auerbach pleksusu
B) Lieberkühn kriptleri
C) Peyer plakları
D) Brunner bezleri
E) Paneth hücreleri

Doğru Cevap:D

SpeeTUS Notu

SpeeTUS Notu

TAT VE RESEPTÖR

Tatlı Tat
- ✓ **T1R2** ve **T1R3** ile algılanır.
- ✓ **7.** CN **korda timpani** dalı ile iletilir.

Acı Tat
- ✓ Alkaloid, **striknin** ve bazı toksinlerle oluşur.
- ✓ **T2R** ya da **K** kanal **blokajı** ile algılanır.
- ✓ **9. CN** ile iletilir.

Umami Tat
- ✓ **Glutamat** ve aspartat ile alınır.
- ✓ **T1R1** ya da **mGluR4**'dür.
- ✓ 9. **CN** ile iletilir.

Ekşi Tat
- ✓ **Asit**teki H^+ ile oluşur.
- ✓ H^+'e geçirgen **ENaC** ile oluşturulur.
- ✓ **9. CN** ile iletilir.

Tuzlu Tat
- ✓ Na^+'a özgü **ENaC** ile oluşturulur.
- ✓ **7.** CN **korda timpani** dalı ile iletilir.

TÜKÜRÜK BEZİ

- ➢ Epitelyal kaynaklı olup **sekretuvar asinus** ile sonlanır.
- ➢ **Asinus** (seröz, müköz, mikst), interkalar, **çizgili kanal** ve boşaltım kanalından oluşur.
- ➢ **Parotis stensen, submandibüler** ise **Wharton kanalı** ile ağıza açılır.

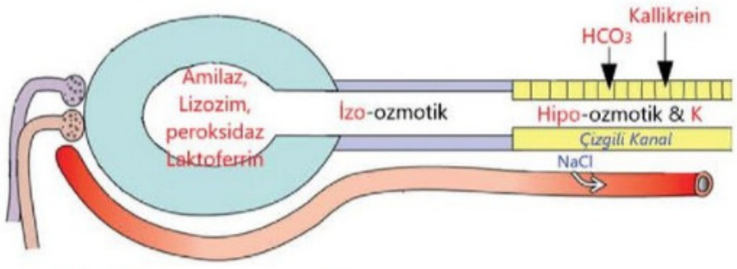

- ➢ **Çizgili** kanal HCO_3^- ve K^+ **salgı**lar, Na^+ ve Cl^-'u **geri emer,** sonuçta **saliva**nın **hipotonik** hale gelir.

Parotis
- ✓ **En büyük** ve **saf seröz** tükürük bezidir.
- ✓ Yapısında **adipoz doku** bulunur.
- ✓ **İçerisi**nden **7. CN** geçer.

Submandibüler Bez
- ✓ **%70** tükürük salgısı (**en fazla**) oluşturur.
- ✓ **Seröz** ağırlıklı **mikst** bezdir.

Sublingual Bez
- ✓ **Müköz** ağırlıklı **mikst** bezdir.

Tükürük Yapısı
- ✓ **Tükürük diş gelişimi** için Ca^{+2} ve PO_4^- kaynağıdır.
- ✓ **Pityalin (alfa-amilaz)** nişasta sindirimi için gereklidir.
- ✓ Plazmaya göre **asidik**, **hiperkalemik**, **hipoozmotik**tir.
- ✓ **Tiyosiyanat**, **üre, sIgA** ve **kallikrein** içerir.
- ✓ **Kallikrein** glanda **kan akımı**nı **artırıp** salgıyı artırır.

Tükrük Salgısının Regülasyonu
- ✓ **Parasempatik** uyarı **sulu, enzim**den **zengin** ve **yüksek hacim**li bir sekresyon oluşturur.
- ✓ **Sempatik** uyarı **vizköz** ve **düşük hacim**li bir sekresyon oluşturur.

GASTROİNTESTİNAL SİSTEM GENEL YAPISI

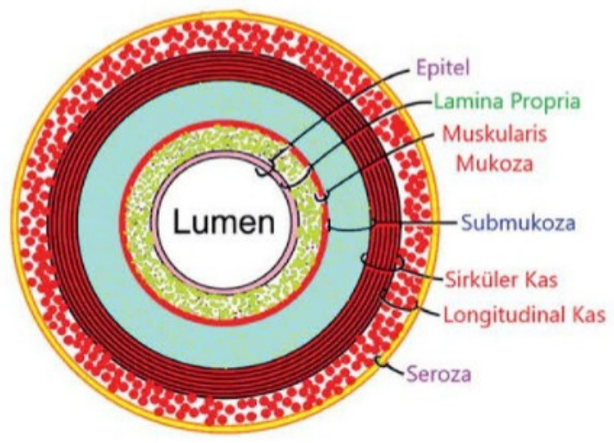

MUKOZA

- ➢ **Epitel** hücreleri arası **zonula okludens** bulunur.
- ➢ **Lamina propria: Gevşek bağ dokusu**dur.

Temel Bilimler 19. soru
Fizyoloji, Histoloji, Emriyoloji Speetus Notu 1. Fasikül Sayfa 033

SUBMUKOZA

- ➢ **Düzensiz sıkı** bağ dokusudur.
- ➢ **Meissner pleksusu** içerir.
- ➢ **Duodenum submukozal Brunner** bezi bulunur.

MUSKÜLARİS EKSTERNA (Propria)

- ➢ **İçeri**de **sirküler dış**ta **longitudinal** kastan oluşur.
- ➢ **Mide**de **üç kat**tır (İçten dışa oblik-sirküler-longitudinal).
- ➢ **Miyenterik pleksus** (**Auerbach**) bulunur.

Sirküler kas tabakası **sfinkter** oluşturur;

- **Faringeoözofagial** (çizgili)
- **Alt özofageal**
- **Pilor**
- **İleoçekal valv**
- **İnternal anal**
- **Eksternal anal** (çizgili)

SEROZA VE ADVENTİSYA

- ➢ **Mezotel** ile örtülüdür.
- ➢ **Torasik özofagus**ta **mezotel bulunmaz**, **gevşek bağ doku**dan oluşan **adventisya** bulunur.

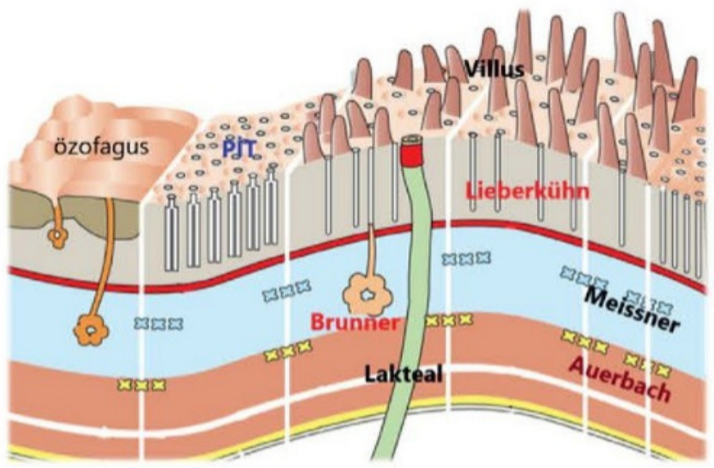

ENTERİK SİNİR SİSTEMİ

- ➢ Yapısında **duysal, ara** ve **motor nöron** bulunur.
- ➢ **Enterik glia**, **gangliyon**da bulunur ve **astrosit**e benzer.

İLGİLİ NOTLAR

Brunner bezinin duodenumda submukozada bulunduğu kırmızı bold bir şekilde notumuzda özel olarak belirtilmiştir.

Orijinal Soru: Temel Bilimler 20

20. Kırk sekiz yaşındaki ilkokul öğretmeninde sesini çok kullanmasına bağlı olarak larinkste benign reaktif polip saptanıyor.
Bu hastada etkilenen <u>en olası</u> epitel doku tipi aşağıdakilerden hangisidir?

A) Tek katlı prizmatik epitel
B) Çok katlı yassı epitel
C) Tek katlı kübik epitel
D) Çok katlı kübik epitel
E) Tek katlı yassı epitel

Doğru Cevap:B

SpeeTUS Notu

SpeeTUS Notu

SOLUNUM EPİTEL HÜCRELERİ

Solunum Epiteli Beş Tip Hücreden Oluşur:

Solunum Epiteli Hücreleri	
Silli Silindirik (prizmatik) Hücre	Kartagener Sendromunda Dinein eksik
Müköz Goblet (kadeh, kalsiform) Hücresi	Trakea, bronş ve paranazal sinüslerde bulunur. Balgam salgısı.
Fırça Hücre (Nörosensitif hc, Brush cell)	Afferent sonlanmalar
Bazal (kısa) Hücre	Kök hücre olduğu sanılıyor
Küçük Granüllü Hücre (Kulchitsky hücresi)	Nöroendokrin sistem elemanı- (serotonin, bombesin)

FLASH BACK

Müköz bezler

- **Goblet** (trakea, branş, paranazal sinüz, ince ve kalın bağırsak)
- **Brunner** (duodenum)
- Mide (**kardiya** ve **pilor** bezleri)
- **Littre** bezleri (erkek üretrası)

SOLUNUM YOLLARINDAKİ EPİTEL TİPLERİ

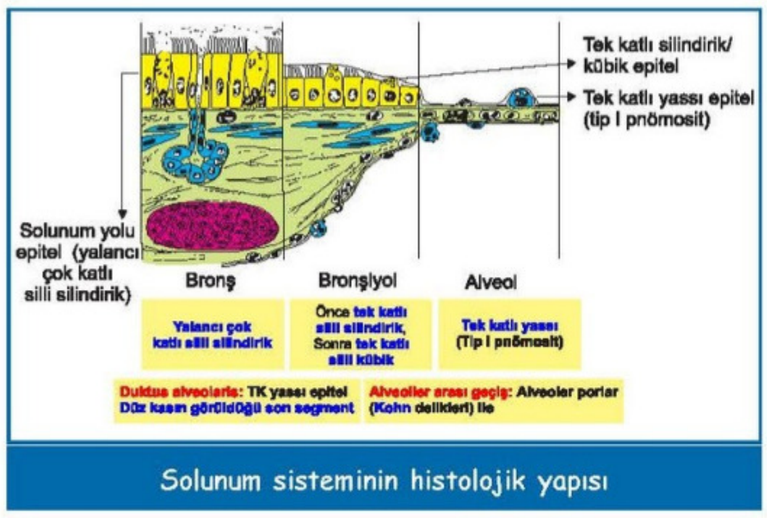

Solunum sisteminin histolojik yapısı

BURUN

- Burun boşluğu girişi → **Vestibül**
- Yan duvarda → **Konkalar**
- Üst konka → **Olfaktor epitelle döşeli**
- Orta ve alt konkalarda → **Venöz pleksuslar**

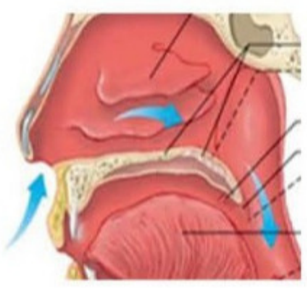

Koku Epiteli

Goblet hücresi içermez

Yalancı çok katlı prizmatik epiteldir.

1. **Destek hücreleri:**
   - Mikrovilluslar var
2. **Bazal hücreler:**
   - Kök hücreler
3. **Koku hücreleri (Olfaktor hücre):**
   - Bipolar nöronlar (Reseptör)
   - Koku yolu talamusa uğramaz
   - Doğumdan sonra yenilenir
4. **Fırçamsı hücreler (Brush cell)**
   - Mikrovillus içerir
   - Nörosensitif
   - Trigeminal (V) sinire katılır

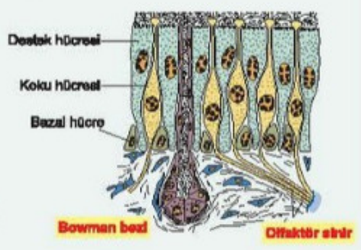

Seröz bezler

- **Olfaktör bölgede**
  → **Bowman bezleri**
  Bölgeyi yıkar, koku kolay algılanır
- **Respiratuvar bölgede**
  → **Schaffer bezleri**

LARİNKS

Larinks duvarı,
- **Hyalin kıkırdakla güçlenmiş**

Temel Bilimler 20. soru
Fizyoloji, Histoloji, Emriyoloji Speetus Notu 1. Fasikül Sayfa 066

Plika vokalisler **çok katlı yassı** epitelle döşelidir.

- Titreşen
  → **Plika vokalis**
  ↓
  Çok katlı yassı epitel



TRAKEA

Yalancı çok katlı silli silindirik epitel
Lümenini açık tutan C harfi şeklinde, **hiyalin kıkırdak**

BRONŞLAR

Yapısı hemen hemen **trakeayla aynıdır.**
Yalancı çok katlı silli silindirik epitelle döşelidir.
Primer bronş at nalı (C harfi) **hiyalin kıkırdak** içerir.

İLGİLİ NOTLAR

Plika vokalis epitelinin çok katlı yassı karakterde olduğu speeTUS notunda bold olarak belirtilmiştir.

Orijinal Soru: Temel Bilimler 21

21. İskelet kası kasılmasında rol alan iyon kanalları aşağıda verilmiştir.

I. Ryanodin reseptörü
II. Dihidropiridin reseptörü
III. Voltaj kapılı Na^+ kanalı
IV. Ligand kapılı Na^+ kanalı

Asetilkolinin sinaptik aralığa salınmasını takiben bu kanallar hangi sıra ile uyarılırlar?

A) II, I, III, IV
B) IV, II, III, I
C) I, II, IV, III
D) IV, III, II, I
E) II, III, IV, I

Doğru Cevap:D

SpeeTUS Notu

SpeeTUS Notu

FLASH BACK

Kas gelişiminde Önemli Gen;

Myo D & Myf-5	→	Gelişim
Myostatin	→	İnhibisyon
Serum Response Faktör	→	Düz Kas

Yapısal Özellikler

- ✓ **Multinükleer** uzun hücrelerdir.
- ✓ **Nükleus periferde** yerleşir.

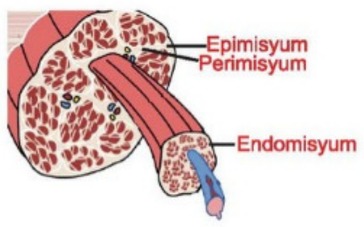

Bağ Doku Kılıfları

- ✓ **Tek lifi** saran **endomisyum**dur.
- ✓ Bir grubu (demet/**fasikül**) saran **perimisyum**dur.
- ✓ **Tüm kası** saran **epimisyum**dur.

Motor Ünite

- ✓ Bir **motor nöron** ve uyardığı **kas lif**lerinin **tümü**ne **motor birim** adı verilir.
- ✓ **Az kuvvet** için **küçük**; **çok kuvvet** için **büyük motor ünite** gerekir.

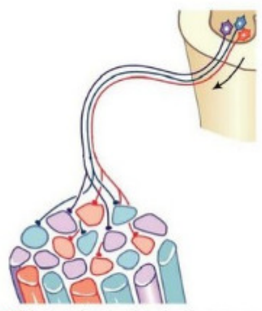

- ✓ **T** tübül, **aksiyon potansiyeli**nin **DHP** kanalına ulaştırılmasını sağlar.
- ✓ **Sisterna-T tübül-Sisterna** üçlüsüne **triad** denir.

İskelet Kasında Çizgilenme

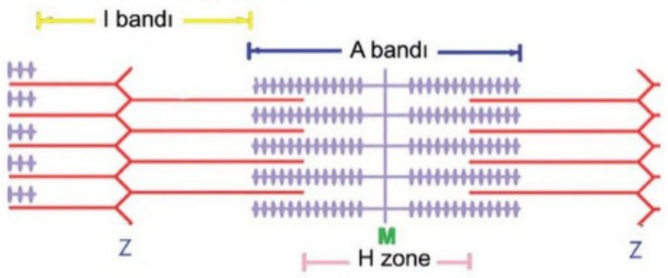

- ✓ **A** bandı içinde hem **miyozin** hem **aktin** bulunur.
- ✓ A bandı ortasında sadece **miyozin**den oluşan ve **orta**sında **M** çizgisi olan **H bandı** bulunur.
- ✓ **I** bandı sadece ince **aktin** flamandan oluşur ve **orta**sında **Z** çizgisi bulunur.
- ✓ **Kasılabilen en küçük** fonksiyonel birim **iki Z** çizgisi **arası**ndaki **sarkomer**dir.

KAS YAPISINDAKİ PROTEİNLER

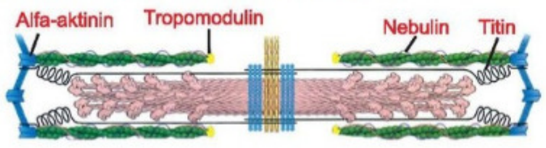

- ➢ **Miyozin kuryuk**ları bağlayan **miyomezin**dir.
- ➢ **Miyozin**i **M** çizgisine tutturan **C protein**dir.
- ➢ **Myozin**i **Z** çizgisine bağlayan, **myozin** ve **aktin**i **bir arada** tutan, **sarkomere esneklik** veren **titin**dir.
- ➢ **G** aktini bağlayıp **F aktin** oluşturan **nebulin**dir.
- ➢ **Aktin**i **Z** çizgisine bağlayan **alfa-aktinin** olup bu düzeyde **Cap Z** bulunur.

- ➢ **Tropomodulin aktin uzunluğu**nu düzenler.
- ➢ **Z** çizgisini, **membran**a **bağlayan**, kas **ara flamanı desmin**dir.
- ➢ **Plektin**, komşu **desmin**leri **bağlar**.

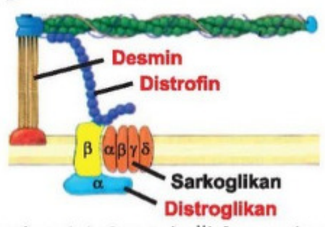

- ➢ **Kristalin, ısı şok proteini** olup desmini **strese** bağlı **hasar**dan korur.
- ➢ **Aktini membran**a **bağlayan** ve **hücre içi stabilite**yi oluşturan ise **distrofin**dir.

Distrofin eksikliğinde **Becker, yokl**uğunda ise **Duschenne** Musküler distrofisi izlenir.

İnce Flaman

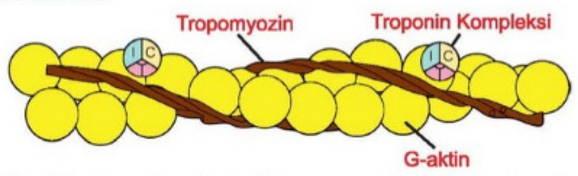

- ✓ **G-aktin**de, **miyozin bağlanma** ve **ADP** bölgesi vardır.
- ✓ **Tropomiyozin aktin**in **aktif bölge**lerini **kapatır.**
- ✓ **Troponin-I aktin-miyozin** etkileşimini **İnhibe** eder.
- ✓ **Troponin-C** Ca^{+2}'un **bağlandığı** bölgedir.
- ✓ **Troponin-T** troponinin, **Tropomiyozin**e bağlandığı bölgedir.

Kalın Flaman (Myozin)

- ✓ **Gevşek**ken **baş-kuyruk açısı 90°** iken **kasılmada 45°**'ye düşer.
- ✓ Kasılmada myozin başı **F-aktin**deki **aktif nokta**lara tutunur.
- ✓ **Miyozin başı**nın **ATPaz** aktivitesi vardır.
- ✓ Miyozin başı **ATPaz** etkisi **Mg^{+2}** gerekir.



SİNİR-KAS KAVŞAĞI

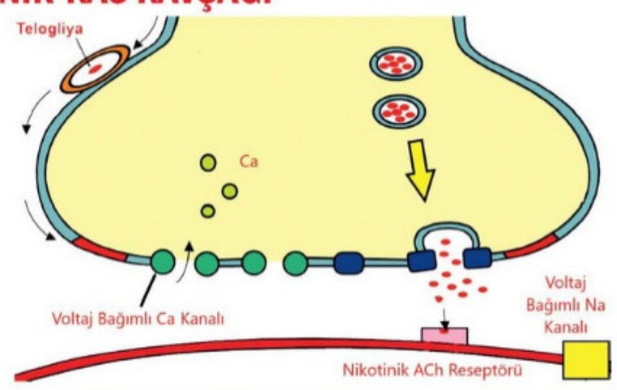

Temel Bilimler 21. soru
Fizyoloji, Histoloji, Emriyoloji Speetus Notu 1. Fasikül Sayfa 014

- ➢ ACh **nikotinik** reseptöre (**Na, K, Ca** geçirgen) bağlanır ve **motor son plak potansiyeli** oluşur.
- ➢ MSPP **voltaj bağımlı Na^+ kanalı**nı uyarır ve **aksiyon potansiyeli** başlar.

İLGİLİ NOTLAR

Notumuzda iskelet kasındaki kasılma süreci fizyolojik olarak sırası ile ve tüm kanallar-yapılar bold olarak, görsel ile de desteklenerek verilmiştir.

Nikotinik ACh reseptörüne karşı **otoantikor** izlenen hastalığa "**myastenia gravis**" adı verilir, tedavide **neostigmin** gibi **antikolinesteraz** verilir.

Temel Bilimler 21. soru
Fizyoloji, Histoloji, Emriyoloji Speetus Notu 1. Fasikül Sayfa 015

- **Dihidropiridin reseptörü** (voltaj bağımlı Ca kanalı) uyarılır.
- DHP reseptörü **sarkoplazmik retikulum**daki **riyanodin kanalını** (Ca^{+2} kanalı) açar.
- Kanal açılınca Ca^{+2} sitoplâzmaya boşalır
- Kalsiyum **sarkoplazmik retikulum**'da **kalsekestrin**le **depo**lanır.

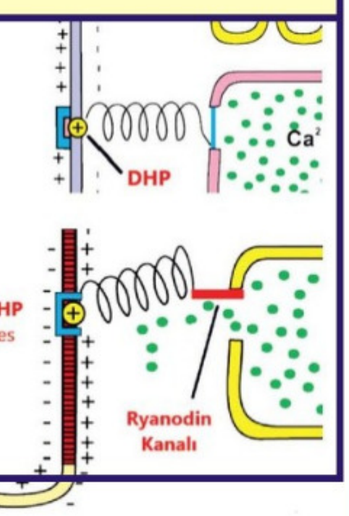

Ryanodin kanalı mutasyonunda **halotan ya da süksinilkolin** ile anestezi sonrası **malign hipertermi** gelişir. **Tedavi**si "**dantrolen**"dir.

- Ca^{+2} **Troponin C**'ye bağlanır ve **tropomiyozin** aktin üzerindeki yerinden ayrılır.
- Miyozinin bağlanacağı **aktif bölge**ler açığa çıkar ve **miyozin başı** aktif bölgeye bağlanır.
- **F-aktin miyozin başı**nın **ATPaz** etkinliğini **artırır.**
- Miyozin başı, ATP'yi ADP ve inorganik fosfata ayırır.
- **Pi ayrıldığı**nda, miyozin **baş-boyun açı**sı 90°'den **50°**'ye, **ADP** de **ayrılınca 45°**'ye **düşer.**
- Aktin ve miyozin birbirleri üzerinde kayar (**Kayan filaman** teorisi).



- Kayma işlemi sonunda **iki Z çizgisi** birbirine **yaklaşır. Sarkomer**in **boyu kısalır.** H ve I bantlarının boyu kısalırken, **A bandı**nın **boyu değişmez.**
- **Yeni** bir **ATP** bağlanınca, **miyozin** aktinden **ayrılır**. (**ATP**'nin **gevşetici** etkisi**)**.

Ölen kişide **ATP yokluğu**na bağlı oluşan katılığa **Rigor Mortis** denir.

İSKELET KASINDA GEVŞEME

- **ACh postsinaptik** membrandaki **kolinesteraz** ile parçalanır.
- Ca^{+2} **ATP** kullanılarak **SR**'ye **geri** alınır (**SERCA**).

Organofosfat asetilkolinesterazı irreversbl inhibe eder.

İSKELET KASINDA ENERJİ

Durum	En sık enerji kaynağı
İstirahat	Serbest yağ asidi
Egzersiz (1-2 sn)	ATP
Kısa süreli egzersiz (5-10 sn)	Kreatin fosfat
Egzersiz 10 sn-2 dk (Hızlı kas)	Anaerobik glikoliz (glikojen)
Ağır egzersizde (yavaş kas)	Oksidatif fosforilasyon

Yavaş Lif (Kırmızı/Tip I)

Yoğun **oksidatif metabolizma** için

- Bol **mitokondri**
- Bol **miyoglobin** (**kırmızı** görünüm)
- Yoğun **kan damarı** içerir.



- ✓ Enerji verimi yüksek olup **zor yorul**ur.
- ✓ **Yavaş** kasılıp gevşer (**myozin ATPaz yavaş**).

Hızlı Lif (Beyaz/Tip II)

Tip IIa (Hızlı oksidatif)

- **Bol mitokondri** ve **bol miyoglobin** içerir.
- **Hızlı kasılır** ve **geç yorulur.**
- **400 metre** koşusu**, futbolcuda** zengin.

Tip IIb (Hızlı glikolitik)

Yoğun **anerobik glikoliz** için;

- **Az mitokondri**
- **Az miyoglobin** (açık renk)
- **Hızlı kasılır** ve **çabuk yorul**ur.
- **100 metre** koşusu ve **halter**ci de zengin.



FLASH BACK

Kas kasılma-gevşemesinde **enerji** kullanımı;

ACh **ekzositoz**u

Güç vuruşu

SERCA

NaK ATPaz

Kas **Gevşeme**si (kullanılır ama **tüketilmez**)

MYOGLOBİN

- O_2 **depo** eder.
- Koroner akımın iyi olduğu **diyastol**de **depo**ladığı oksijeni, sistolde koroner sıkıştığında **serbest** bırakır ve kalbin **sistol**de **beslenme**sini sağlar.



Notumuzda iskelet kasındaki kasılma süreci fizyolojik olarak sırası ile ve tüm kanallar-yapılar bold olarak, görsel ile de desteklenerek verilmiştir.

Orijinal Soru: Temel Bilimler 22

22. Aşağıdakilerden hangisi fagositik hücrelerde bakterisidal etkili hipoklorit oluşumunu sağlar?

A) Karbonik anhidraz
B) Miyeloperoksidaz
C) Ferroportin
D) Glutatyon
E) Katalaz

Doğru Cevap:B

SpeeTUS Notu

SpeeTUS Notu

İLGİLİ NOTLAR

Kemotaksis

Başlıca Kemotaktik Maddeler

C-X-C (alfa) kemokinler	IL-8
C-C (beta) kemokinler	MCP-1, MIP-1 alfa Eotaksin, RANTES
C (gama) kemokinler	Lenfotaksin
C3XC kemokinler	Fractalkine
Diğerleri	Bakteri ürünleri (ekzojen) LTB4, 5-HETE C5a

Fagositoz ve Degranülasyon

- İlk aşama partikülün tanınması = Opsonizasyon
- **Başlıca opsoninler:**
  - ✓ Ig Fc parçası
  - ✓ C3b
  - ✓ Kollektinler (CRP, fibrinojen, fibronektin)

Temel Bilimler 22. soru
Patoloji Speetus Notu 1. Fasikül
Sayfa 006

- Miyeloperoksidaz enzimi H_2O_2+Cl→HOCl (hipoklor radikalı) reaksiyonunu gerçekleştirir. HOCl çok güçlü oksidan ve anti-mikrobiyal maddedir.

FLASH BACK

Nötrofil Ekstrasellüler Tuzak (NET):

- ✓ Anti-mikrobiyal maddeler içeren ekstrasellüler fibriler ağdır.
- ✓ Nükleer kromatin içerirler. Bu şekilde öldürmeye NETozis denilir.

Lökosit Fonksiyon Bozuklukları

Adezyon defektleri	Lökosit adezyon defekti-1	CD11/CD18 integrinin β zincirinde mutasyon
	Lökosit adezyon defekti-2	fukozil transferazdaki mutasyonlar
Kemotaksis ve fagositoz defektleri	Chédiak-Higashi sendromu	Mikrotübüller bozuk LYST proteini defektif Lökositler dev granüller içerir
Mikrobisidial aktivite defektleri	Çocukluk çağı kronik granülomatöz hastalığı	NADPH oksidaz enzimi defektif
	Miyeloperoksidaz defekti	Candida enfeksiyonu sık

KRONİK İNFLAMASYON

- Mononükleer inflamatuvar hücre infiltrasyonu (makrofaj, lenfosit ve plazma hücresi)
- Yeni damar oluşması ve fibrozis ile karakterizedir.

KRONİK İNFLAMASYON HÜCRELERİ

Lenfositler

- Kemik iliğinde **CD34** pozitif kök hücreden gelişir.
- B hücreleri kemik iliği ve lenf nodunda, **T** hücreleri **t**imusta olgunlaşır.
- Olgunlaşmanın sonunda **B hücreleri** yüzeylerinde **IgD ve IgM** taşırlar.
- **T, B** ve **NK** lenfositler olarak ayrılır.

T lenfositler

- Lenf nodunda **parakortekste**, dalakta periarteriyoler lenfatik kılıfta (**PALS**) bulunurlar.
- Yüzey molekülleri: **CD2, CD3** (hepsinde sabit)**, CD5, CD7**
- **T hücreleri** ise CD4 (**T helper**), CD8 (**T sitotoksik**), CD25 (**Treg**) olarak ayrılır.
- CD4 (Th) ise Th1, Th2, Th17 olarak ayrılır.
- **CD4** hücreler antijen sunucu hücrelere **MHC II** molekülleriyle bağlanır.

Thelper tipleri

Th1	Th2	Th17
IFN-gama üretir	IL-4, IL-5, IL-13 üretir	IL-17 üretir
Makrofaj aktivasyonu	IgE üretimi, eozinofil kemotaksisi	Nötrofil-monosit kemotaksisi
İntrasellüler mikroorganizma	Helmintik parazitler	Ekstrasellüler bakteri-mantar
Otoimmün hastalıklar	Allerji	Otoimmün hastalıklar

- Regülatuvar T (Treg) lenfositler→CD4, CD25, IL-2 reseptörü, Foxp3 geni
- Treg immün yanıtı baskılar ve otoimmün hastalıkları önler.
- Foxp3 genindeki mutasyonlar → IPEX sendromu

B lenfositler

- Yüzey molekülleri: **CD19, CD20, CD21** (EBV reseptörü)
- Lenf nodunda **foliküllerde**, dalakta **beyaz pulpada** bulunur.
- T helper ile B lenfosit arasındaki iletişim **CD40** üzerinden sağlanır.

FLASH BACK

T helper (CD40L) ile B lenfosit (CD40) etkileşimi bozuk ise → hiper IgM sendromu

Natural Killer (NK) Hücreleri

- Granüllü lenfositlerdir.
- **CD16** ve **CD56** (+)
- Normal MHC I moleküllerine **k**illing **i**nhibitör **r**eseptör – **KIR** ile bağlanır.
- **Viral enfeksiyon** ve **kanserlerde** MHC I molekülündeki değişimi algılar ve **k**illing **a**ktive **r**eseptör – **KAR** ile bağlanır ve hücreyi öldürür.

NADPH'IN KULLANIM ALANLARI

İndirgeyici biyosentez:

- ✓ **NADPH,** NADH gibi **yüksek enerjili**dir.
- ✓ **Ancak ETZ ye girmez.**
- ✓ NADPH **yağ asidi** ve **steroid biyosentezin**de kullanılır.

Hidrojen peroksitin indirgenmesi:

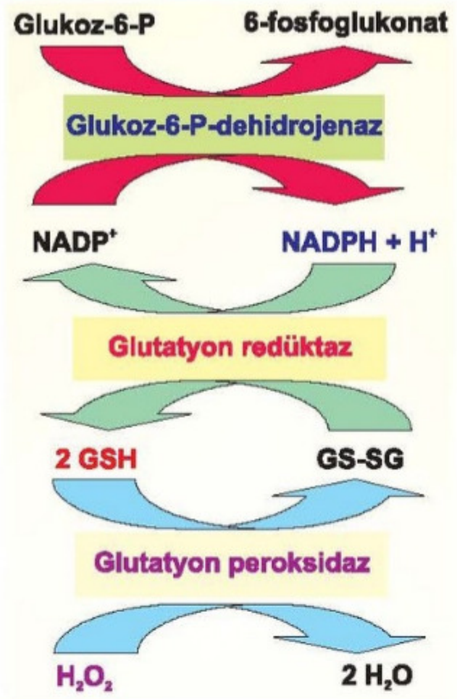

- ✓ Hidrojen peroksiti **glutatyon peroksidaz** detoksifiye ederken **redükte glutatyona** ihtiyaç duyar.
- ✓ Bu esnada redükte glutatyon okside olur.
- ✓ **Okside glutatyonu** tekrar **redükte glutayona** dönüştürmek için **glutatyon redüktaz** enzimi indirgeyici güç vericisi **NADPH**'a ihtiyaç duyar.
- ✓ **NADPH,** H_2O_2'in indirgenmesinde indirekt elektron kaynağı olarak rol alır ve **antioksidan savunmaya** katkıda bulunur.

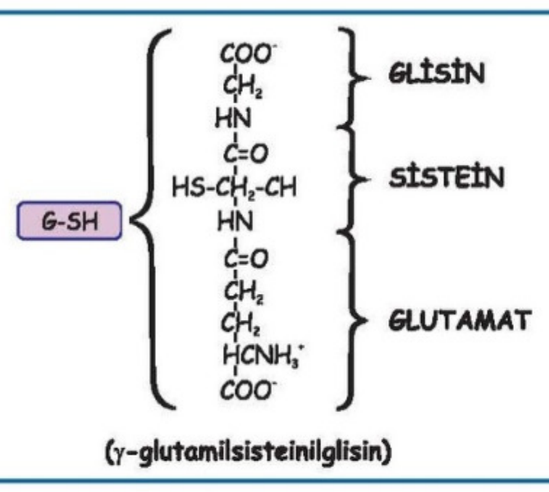

- ✓ Glutatyon **psödopeptid** örneğidir.
- ✓ Glutayonun diğer adı olan **γ-glutamil sisteinil glisin,** yapısında bulunan amino asitler olan **glutamat, sistein** ve **glisini** ifade eder.

Glutatyonun rol aldığı başlıca olaylar:

- **Antioksidan** savunma sistemi
- **Yabancı bileşik** ve ağır metallerin (kurşun, civa ve arseniik vb) **detoksifikasyonu**
- İmmün savunma sistemi
- **Prostaglandin** ve **lökotrien sentezi**
- **γ-glutamil döngüsü ile amino asitlerin plazma membranından taşınması**

Sitokrom P-450:



Temel Bilimler 22. soru
Biyokimya Speetus Notu 1. Fasikül
Sayfa 025

Lökositler ile fagositoz:

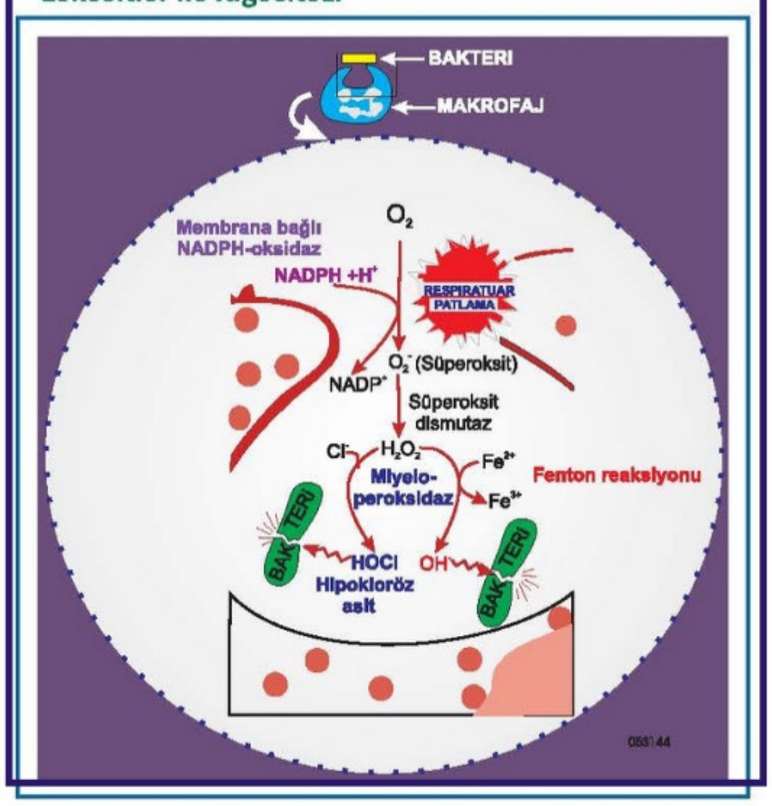

- ✓ Makrofaj bakteriyi fagosite ettiğinde **membrana bağlı NADPH oksidaz** enzim sistemini uyarılır. Burada NADPH kullanılır.
- ✓ Bu enzim sisteminin uyarılması sonucunda O_2^- **(süperoksit)**

Temel Bilimler 22. soru
Biyokimya Speetus Notu 1. Fasikül
Sayfa 025

- ✓ **Hidrojen peroksit klorür** varlığında **myeloperoksidaz** ile **hipokloröz asite (HOCl)** dönüşür.
- ✓ Hidrojen peroksit demir varlığında **bilinen en tehlikali radikal olan hidroksil radikaline** dönüşür.

Orijinal Soru: Temel Bilimler 23

23. Aerobik orta şiddetteki egzersiz sırasında kişinin kalp ve dolaşım sisteminde oluşan aşağıdaki değişikliklerden hangisinde artış olması <u>en az olasıdır</u>?

A) Ön yük
B) Kalp atım hacmi
C) Kalp kasılma gücü
D) Kalp atım hızı
E) Toplam periferik direnç

Doğru Cevap:E

SpeeTUS Notu

SpeeTUS Notu

Sentetik Belladon Alkaloid

Tropikamid/Homatropin/ Siklopentolat

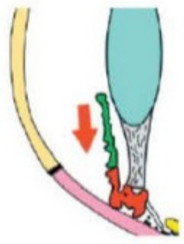

- ✓ **Sikloplejik** ve **midriyatik** etkisi en **kısa** **tropikamid**dir.
- ✓ **Üveit** ve **iritte** **sineşi**yi (**adezyon**) **önler.**
- ✓ **Göz dibi muayenesi**nde kullanılır.

Antispazmodik İlaçlar

GIS Selektif



- ✓ Di**siklimin**, oksifen**siklimin**, piperidolat
- ✓ **İBS** ve diyarede kullanılır.

Üriner Selektif

- ✓ Soli**fenasin**, dari**fenasin**, feso**terodin**, tol**terodin**, **flavoksat**, **oksibutinin** & **trospiyum** (düşük sensitivite), **Propiverin**
- ✓ **Urge inkontinans** ve **spastik mesane** tedavisi

Kuvaterner Amin Türevleri

- ✓ **Hidrofilik** olup santrale geçmezler.
- ✓ Muskarinik ve **nikotinik** **blokör** olup **sempatolitik** ve **NMB** **yan etki** oluşturur.

İpra/Oksi/Tiyo-Tropiyum

A/Ume-Klidinyum



- ✓ **Bronşa** **selektivite**si yüksektir.
- ✓ **Bronkodilatasyon** oluşturur ancak, **mukosiliyer aktivite**yi **bozmaz.**
- ✓ **İnhale** kullanılır sistemik yan etki görülmez.

- ✓ **En bronkoselektif** ve **en uzun** etkili **tiyotropiyum**

Hiyozin-N-Butilbromür



- ✓ **Safra kanal**ına **en güçlü** antispazmodik

Glikopirolat

- ✓ **Tükürük** salgısını **en güçlü inhibe** eder
- ✓ **Preanestezik medikasyon**da kullanılır.

Propantelin / Metantelin

- ✓ **Enüresis noktürna**da (**ilk** tercih **imipiramin**) kullanılırlar

Selektif

Pirenzepin / Telenzepin

- ✓ **M1** selektif blokörleridir.
- ✓ **Gastroselektif** olup peptik ülser tedavisinde kullanılır.

Tripitramin

- ✓ **Kalp**te **M2** selektif blokördür.
- ✓ **Bradikardi** tedavisinde kullanılır.

Santral Etkili Antikolinerjikler

Ach ↑ Dopamin ↓

Biperiden / Benztropin

Triheksifenidil / Difenhidramin

- ✓ **Parkinson**da **kolinerjik** etkiyi **azaltıp** **tremor** ve **hipersalivasyon** tedavisinde kullanılır.

SEMPATOMİMETİKLER

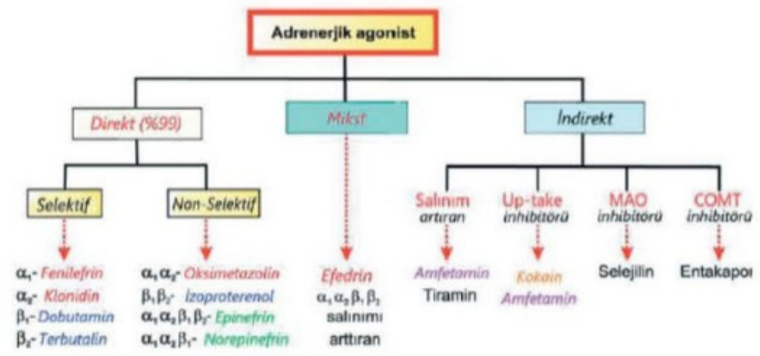

- ✓ **İndirekt** etkililer **denerve** yapılarda **etki oluşturmaz.**

Katekolamin

- ✓ **Oral kullanılmaz** ve **SSS**'e **geçemez.**

Etki gösterdiği reseptör;

- ✓ **Adrenalin** → **α1 = α2, β1 = β2**
- ✓ **Noradrenalin** → **α1** = α2, β3 > β1 >> β2
- ✓ **DoBAmin** → **D1 = D2 > β1 > α**
- ✓ **İzoproterenol** → **β1 = β2** = β3 >>> α
- ✓ **DoButamin** → **β1**
- ✓ **FenolDOpam** → **D1**

FLASH BACK

Alfa afinitesi; **Adrenalin > Noradrenalin**
β afinitesi; **İzoproterenol > Adrenalin**

Sempatomimetik Etki

Damar

Temel Bilimler 23. soru
Farmakoloji Speetus Notu 1. Fasikül
Sayfa 015

Kalp

İlaç	Tansiyon	KTA
Noradrenalin	Sistol artar	! Refleks Bradikardi
	Diastol Artar	
Adrenalin	Sistol artar	Taşikardi
	Diastol Azalır	
İzoproterenol	Sistol artar	Taşikardi
	Diastol Azalır	

FLASH BACK

NE bağlı **refleks bradikardi** **atropin** ile engellenir, **nakilli** olguda (**vagotomi**) **görülmez.**

Düz Kas

- ✓ Adrenalin ve izoproterenol **β2** ile tüm **düz kas**ları gevşetir (**bronkodilatasyon**, **bağırsak**, safra kesesi, **mesane**, **uterus**).
- ✓ **Sfinkter**leri **a1** ile **kasar.**

Göz



- ✓ **a1 radial** kası kasıp **siklopleji**sizmidriyazis oluşturur.
- ✓ **β2 aköz humor** **sentez**letir, **a2 atılım**ı artırır.

15

İLGİLİ NOTLAR

Malumunuz olduğu üzere egzersiz sırasında sempatik aktivite ve onun mediyatörü olan adrenalinde bir artış söz konusudur.

Notumuzdaki tablomuzda da çok net bir şekilde ifade ettiğimiz gibi adrenaline bağlı olarak diyastolik kan basıncında yani **toplam periferik dirençte azalma** görülmektedir.

Buna ek olarak; yine sempatik aktivite ile ön yükte, kalp atım hacminde, kalp kasılma gücünde ve kalp atım hızında artış görülmektedir.

Orijinal Soru: Temel Bilimler 24

24. Aşağıdakilerden hangisi vazopressin salgısını artıran faktörlerden biridir?

A) Alkol alımı
B) Kan basıncının artışı
C) Mide bulantısı ve kusma
D) Plazma osmolaritesinin azalması
E) Ekstraselüler sıvı hacminin artışı

Doğru Cevap:C

SpeeTUS Notu

SpeeTUS Notu

TÜMÖR NEKROZİS FAKTÖR-ALFA (TNF-ALFA)

- En erken salınan ve en güçlü proinflamatuvar sitokindir.
- Olaydan sonra 30 dakika içinde salınır. Yarı ömrü < 20 dakikadır. Makrofaj, dendritik hücre ve T hücreler tarafından salınır.
- TNF-alfa salınmasını artıran uyarılar: Yaralanma, enfeksiyon (bakteriyel endotoksin)
- Ateş, makrofaj yapımı, IL-6/8 ve nitrik oksit salınmasına yol açar, şok ve katabolizmayı uyarır.

İNTERLÖKİN-1

- IL1α ve IL1 β olmak üzere iki, formu vardır. TNF benzeri etkileri vardır. Proinflamatuvardır.
- Alfa DAMP olarak fonksiyon görür, aktif halde sağlıklı hücrelerde yapılır ve depolanır. İnflamatuvar medyatörlerin sentezini uyarır.

İNTERLÖKİN-2

- T ve Blenfosit proliferasyonunu uyarır; T lenfositlerden sitokin salınmasının uyarır; immunglobülin yapımını uyarır; bağırsak bariyer bütünlüğünü korur.
- IL-2 reseptör blokajı immünsüpresyon ile sonuçlanır; bu etki organ transplantasyonunda kullanılır.

İNTERLÖKİN-6

- IL-6 salgılanmasına en fazla TNF-alfa ve IL-1 neden olur. Tüm hücrelerde yapılabilir (bağırsak epiteli dahil).
- IL-6 düzeyleri yaralanmanın şiddeti ile doğru orantılıdır. Yüksek plazma IL-6 düzeyleri intraabdominal sepsiste mortalite ile ilişkilidir.

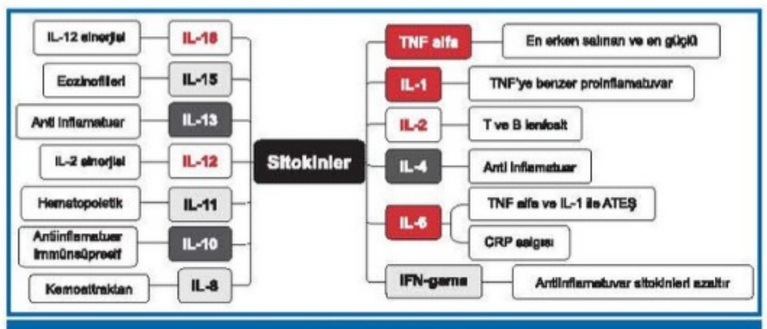

Sitokinler

YARALANMA SONUCU GELİŞEN HORMONAL DEĞİŞİKLİKLER

Vücutta hücre harabiyeti ile oluşan değişiklikler

- ✓ Negatif nitrojen dengesi
- ✓ Glukoneogenez
- ✓ Protein sentezinde azalma
- ✓ İntrasellüler elektrolit kaybı
- ✓ Kreatin ekskresyonu

Travmada hormonlar

- ✓ Bifazik hormonlar → İnsülin ve glukagon
- ✓ Azalan hormonlar → T3 ve T4
- ✓ Artan hormonlar → Katekolaminler, kortizol, GH, ADH, RAA, prolaktin

YARALANMA SONRASI METABOLİZMA

Enerji Harcaması:

- Her türlü travma, vücudun enerji harcamasını artırır. Peritonit ve ciddi enfeksiyonlar, dinlenme halindeki enerji tüketimini %20-75 oranında yükseltebilirken, yanık gibi durumlarda bu artış %100'ü geçebilir.

Lipid Metabolizması:

- Yaralanmalarda lipolizi tetikleyen hormonlar arasında ACTH, kortizol, katekolaminler ve glukagon bulunur. Ayrıca, insülin seviyesindeki düşüş ve sempatik sinir sistemi aktivasyonu lipolizi destekler.
- Travma ve yoğun bakım hastalarında trigliseridler ana enerji kaynağıdır. Yağ asitlerinin oksidasyonu, glukoz oksidasyonuna göre daha az oksijen tüketir ve daha az karbondioksit üretir. RQ (respiratory quotient) 0.7 olduğunda yağ oksidasyonu, 1.0 olduğunda ise karbonhidrat oksidasyonunun baskın olduğunu gösterir.

Karbonhidrat Metabolizması:

- Yaralanma sonrası görülen en önemli metabolik değişikliklerden biri hiperglisemidir. İlk aşamada karaciğer glikojeni yıkılırken, ilerleyen günlerde glukoneogenez ile glukoz sağlanır.
- Travma sonrası insülin direnci gelişir, ancak yara dokusu hücreleri diğer dokulara göre daha fazla glukoz alır. Aşırı beslenme sonucu glukoz fazlalığı, RQ'nun >1.0 olması ile kendini gösterir.

Protein Metabolizması:

- Yaralanma sonrası vücudun protein yıkımı artar. İdrarla nitrojen atımı günlük 30-50 g'a yükselir, bu da proteolizin arttığını gösterir.
- Kas dokusu yıkılırken karaciğer ve böbrek gibi hayati organlar korunur. Glutamin, stresli durumlarda lenfositler ve fibroblastlar için önemli bir enerji kaynağıdır.

Majör yaralanma sonucunda gelişen hormonal değişiklikler:

- Kortizol düzeyleri travmanın şiddeti ile doğru orantılı artar. Nükleer faktör kappa B'yi ve toll like reseptörleri inhibe eder (antiinflamatuar). Katabolizmayı uyarır.
- Glukagon düzeyleri önce azalır, sonra artar (bifazik). Katabolik etki, glikojenoliz, glukoneogenez, ketogenez,

Temel Bilimler 24. soru
Genel Cerrahi Speetus Notu 1.
Fasikül Sayfa 010

- ADH salgısını artıranlar: Hiperozmolarite, hipovolemi, beta adrenerjik uyarı, ağrı, anestezik ilaçlar, hiperglisemi
- ADH salgısını azaltanlar: Beta adrenerjik uyarı, atrial natriüretik faktör

Travma sonrası norepinefrin ve epinefrin, çok hızlı yükselirler.

Karaciğerde glikojenolizi, glukoneogenezi, lipolizi ve ketogenezi arttırırlar. İnsülin sekresyonunu azaltır, glukagon sekresyonunu arttırırlar. TNF, IL-1 ve IL-6 gibi inflamatuvar sitokin salınımını inhibe eder ve IL-10 salınımını uyarırlar. Glukokortikoidler ile birlikte IL-12 üretimini azaltırlar ve T helper 1 hücre fonksiyonlarını baskılarlar (antiinflamatuar).

İLGİLİ NOTLAR

Kusma = hipovolemi = ADH salgısı

ADH salınımını etkileyenler tablomuzda, bulantı ve kusma sarı ile renklendirilmiş ve vurgulanmıştır.

Oksitosin

- **Paraventriküler nükleus (en çok)**
- **Anterograd taşıma (kinezin ile)→ Arka hipofiz**
- **Depolandıkları veziküllerde nörofizin-I'e bağlı**
- **Emzirme en güçlü stimulus**
- **Korku, üzüntü ve alkol** oksitosin salınımını ⇓

Oksitosinin etkileri

- Meme bezlerinde **miyoepitelyal hücrelerde kasılma**
- **Sentezlenen sütün kanallar boyunca ilerlemesi**
- Düz kas hücreleri arasındaki **gap junctionların** yapıtaşı **connexin 43** proteinin sentezini artırmak
- Miyometriyumdaki kasılmalar, **doğum sonrası kanamaları da önler.**
- Anti-inflamatuar, güven verici ve empati kurmaya yardımcı

ADH (Vazopressin)

- **Sentez (en çok)→Supraoptik nükleus**
- **Anterograd taşıma (kinezin ile) →Arka hipofiz**
- **Depolandıkları veziküllerde → nörofizin II**
- **Etkili şekli → Arjinin vazopressin**
- **ADH salınımında primer uyaran serum ozmolarite**
- **Ozmolariteyi esas belirleyen →Na^+**

Plazma osmolaritesi ↑
↓
Osmoreseptörler uyarılır
↓
ADH salınımı ↑

ESS osmolarite ↓ ... ADH↓

ADH nın etkileri

- **V1 (V1A)** reseptörü ve **IP3** sistemi üzerinden **vazokonstriksiyona** neden olur.
- **V2** reseptörleri ve **cAMP** yoluyla **distal & kollektör tübüll**erden **suyun geri emilimini** artırır.
- **V3 (V1B)** reseptörüyle **hipofiz ön lobu**ndan **ACTH** salınımına neden olur.

Nörofizin 2 → V2 rsp → Aquaporin 2 → SU

Vazopressin (ADH) salgısının düzenlenmesi

Vazopressin salgısını	Vazopressin salgısını
• Ağrı, stres, egzersiz • Bulantı, kusma • Ayakta durma • Klofibrat, karbamazepin • Anjiyotensin II	artışı • Alkol • Klonidin • Haloperidol

Temel Bilimler 24. soru
Fizyoloji, Histoloji, Emriyoloji Speetus Notu 1. Fasikül Sayfa 056

- **ADH eksikliği / reseptör problemi → Diyabetes İnsiputus**
- **ADH fazlalığı → Uygunsuz ADH (SIADH)**

BÖBREK ÜSTÜ BEZİ (ADRENAL BEZ)

Böbrek üstü bezi

- **Adrenal korteks** → **Mezodermden**
- **Adrenal medulla** → **Nöral kristadan**

ADRENAL KORTEKS



Steroid hormon sentezine bağlı olarak **düz endoplazmik retikulum** çok iyi gelişmiştir.

- **Zona glomerüloza**
  Yumaklar biçiminde hücre kümeleri
  Mineralokortikoid (aldosteron) sentezi
- **Zona fasikülata**
  Işınsal düzenlenmiş hücre kordonları
  Kortizol ve **kortikosteronun** yanı sıra az miktarda **adrenal androjenler** ve **östrojen sentezi**
- **Zona retikülaris**
  Dehidroepiandrosteron(DHEA),**androstenedion,** az miktarda östrojen ve glikokortikoid

Adrenal Bez

ADRENAL MEDULLA

Kromaffin hücreler içerir.
Özelleşmiş sempatik gangliyon hücreleridir.

ADRENAL KORTEKS HORMONLARI

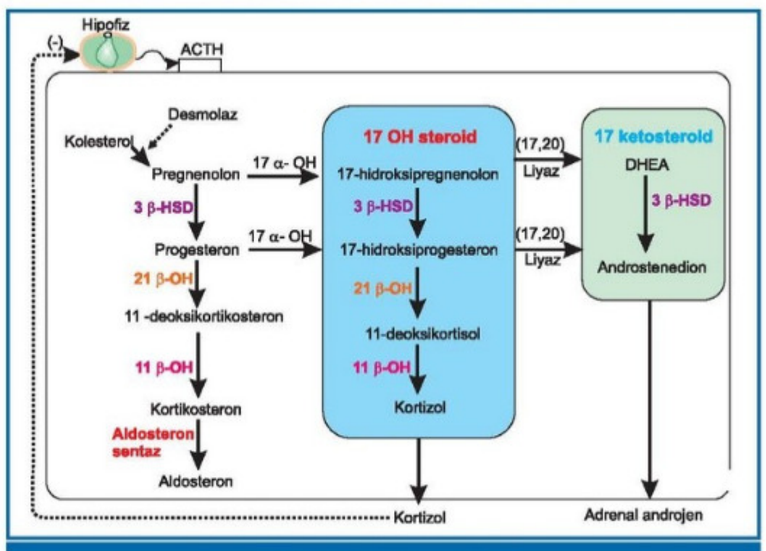

Steroid sentez yolu

Orijinal Soru: Temel Bilimler 26

26. Aşağıdakilerin hangisinde sempatik ve parasempatik sinir sistemi birbirine zıt etki göstermez?

A) Gözde pupilla açıklığı
B) Atriyal sinüs düğümü
C) Gastrointestinal kanal motilitesi
D) Tükürük salgısı
E) Detrusor kasının kasılması

Doğru Cevap:D

SpeeTUS Notu

SpeeTUS Notu

TAT VE RESEPTÖR

Tatlı Tat
- ✓ **T1R2** ve **T1R3** ile algılanır.
- ✓ **7.** CN **korda timpani** dalı ile iletilir.

Acı Tat
- ✓ Alkaloid, **striknin** ve bazı toksinlerle oluşur.
- ✓ **T2R** ya da **K** kanal **blokajı** ile algılanır.
- ✓ **9. CN** ile iletilir.

Umami Tat
- ✓ **Glutamat** ve aspartat ile alınır.
- ✓ **T1R1** ya da **mGluR4**'dür.
- ✓ 9. **CN** ile iletilir.

Ekşi Tat
- ✓ **Asit**teki H^+ ile oluşur.
- ✓ H^+'e geçirgen **ENaC** ile oluşturulur.
- ✓ **9. CN** ile iletilir.

Tuzlu Tat
- ✓ Na^+'a özgü **ENaC** ile oluşturulur.
- ✓ **7.** CN **korda timpani** dalı ile iletilir.

TÜKÜRÜK BEZİ

- ➢ Epitelyal kaynaklı olup **sekretuvar asinus** ile sonlanır.
- ➢ **Asinus** (seröz, müköz, mikst), interkalar, **çizgili kanal** ve boşaltım kanalından oluşur.
- ➢ **Parotis stensen, submandibüler** ise **Wharton kanalı** ile ağıza açılır.

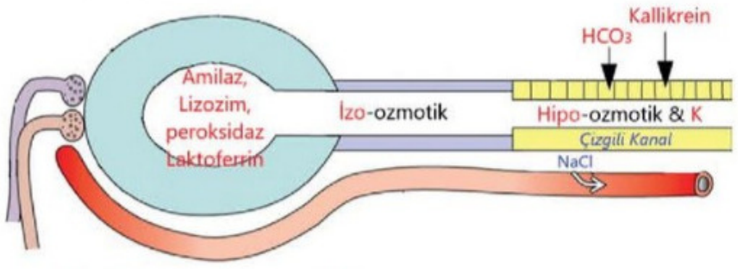

- ➢ **Çizgili** kanal HCO_3^- ve K^+ **salgı**lar, Na^+ ve Cl^-'u **geri emer,** sonuçta **saliva**nın **hipotonik** hale gelir.

Parotis
- ✓ **En büyük** ve **saf seröz** tükürük bezidir.
- ✓ Yapısında **adipoz doku** bulunur.
- ✓ **İçerisi**nden **7. CN** geçer.

Submandibüler Bez
- ✓ **%70** tükürük salgısı (**en fazla**) oluşturur.
- ✓ **Seröz** ağırlıklı **mikst** bezdir.

Sublingual Bez
- ✓ **Müköz** ağırlıklı **mikst** bezdir.

Tükürük Yapısı
- ✓ **Tükürük diş gelişimi** için Ca^{+2} ve PO_4^- kaynağıdır.
- ✓ **Bitkulin (alfa amilaz)** nişasta sindirimi için gereklidir.

Temel Bilimler 26. soru
Fizyoloji, Histoloji, Emriyoloji Speetus
Notu 1. Fasikül Sayfa 033

Tükrük Salgısının Regülasyonu
- ✓ **Parasempatik** uyarı **sulu, enzim**den **zengin** ve **yüksek hacim**li bir sekresyon oluşturur.
- ✓ **Sempatik** uyarı **vizköz** ve **düşük hacim**li bir sekresyon oluşturur.

33

GASTROİNTESTİNAL SİSTEM GENEL YAPISI

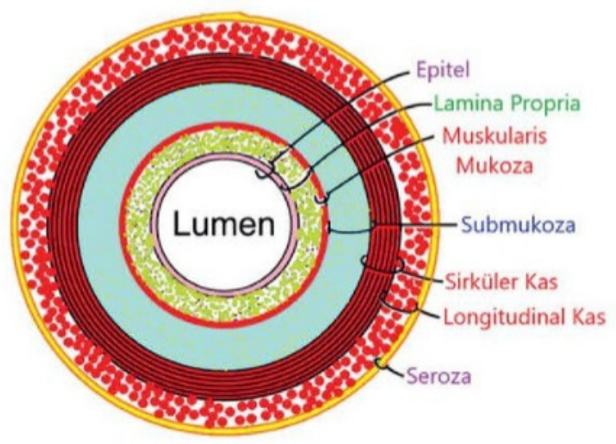

MUKOZA

- ➢ **Epitel** hücreleri arası **zonula okludens** bulunur.
- ➢ **Lamina propria; Gevşek bağ dokusu**dur.
- ➢ **İleum**da, **lamina propria**-submukozadaki **lenf folikül**leri **Peyer** plaklarıdır.
- ➢ **Muskularis mukoza peristaltizm**den **bağımsız**dır.

SUBMUKOZA

- ➢ **Düzensiz sıkı** bağ dokusudur.
- ➢ **Meissner pleksusu** içerir.
- ➢ **Duodenum submukozal Brunner** bezi bulunur.

MUSKÜLARİS EKSTERNA (Propria)

- ➢ **İçeri**de **sirküler dış**ta **longitudinal** kastan oluşur.
- ➢ **Mide**de **üç kat**tır (İçten dışa oblik-sirküler-longitudinal).
- ➢ **Miyenterik pleksus** (**Auerbach**) bulunur.

Sirküler kas tabakası **sfinkter** oluşturur;

- **Faringeoözofagial** (çizgili)
- **Alt özofageal**
- **Pilor**
- **İleoçekal valv**
- **İnternal anal**
- **Eksternal anal** (çizgili)

SEROZA VE ADVENTİSYA

- ➢ **Mezotel** ile örtülüdür.
- ➢ **Torasik özofagus**ta **mezotel bulunmaz, gevşek bağ doku**dan oluşan **adventisya** bulunur.

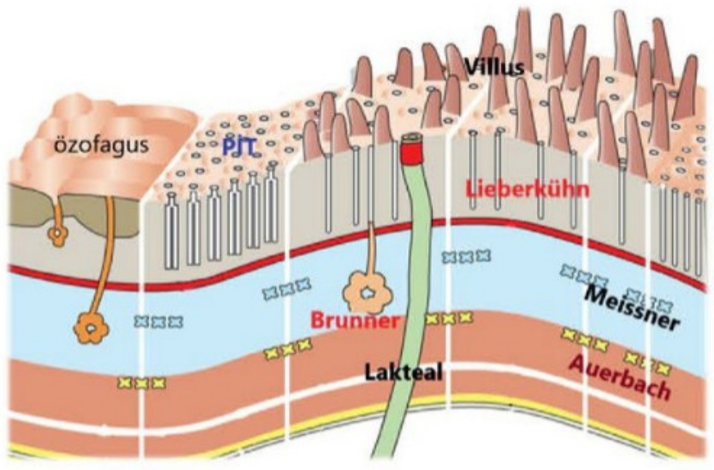

ENTERİK SİNİR SİSTEMİ

- ➢ Yapısında **duysal, ara** ve **motor nöron** bulunur.
- ➢ **Enterik glia**, **gangliyon**da bulunur ve **astrosit**e benzer.

İLGİLİ NOTLAR

Tükrük salgının regülasyonu notumuzda özel bir başlık ile belirtilip, dual bir innervasyonu olduğu, sempatik ve parasempatik ile ayrı ayrı uyarıldığı bold olarak yazılmıştır.

Orijinal Soru: Temel Bilimler 27

27. Aşağıdaki reflekslerden hangisinin kardiyopulmoner kemosensitif reseptörler aracılığı ile serebral korteksteki özgün bölgelerin tetiklenmesi sonucu bradikardi, hipotansiyon ile apneye yol açması <u>en olasıdır</u>?

A) Hering-Breuer refleksi
B) Valsalva refleksi
C) Bainbridge refleksi
D) Bezold-Jarisch refleksi
E) Cushing refleksi

Doğru Cevap:D

SpeeTUS Notu

SpeeTUS Notu

Histamin Reseptörleri

	H1 rsp	H2 rsp	H3 rsp	H4 rsp
G proteini →	Gq → (IP_3, DAG)	Gs → cAMP ↑	Gi → cAMP ↓	Gi → cAMP ↓
Oluşturduğu etkiler	• **Alerjik yanıt** • Ödem • **Bronkokonstriksiyon** • **Vazodilatasyon**	• **Vazodilatasyon** • Pozitif inotropi • Pozitif kronotropi • **Bronkodilatasyon** • **Gastrik asid salınımı**	• Uyku indüksiyonu • Histamin salınımının azalması	• **İnflamasyon** • **Sitokin sekresyonu** • **Eozinofil kemotaksisi artışı** • Adezyon molekülleri ekspresyonununda artış

HİSTAMİN H2 RESEPTÖR BLOKÖRLERİ:

Simetidin, ranitidin, famotidin, nizatidin

- Pariyetal hücrede kompetetif inhibisyon yapar.
- Hem bazal hem de yemek ile uyarılmış asid salıverilmesini bloke eder.

HİSTAMİN H3 - H4 RESEPTÖR BLOKÖRLERİ

- **Pitolisant (Tiprolisant):** H3 ters agonistidir. Narkolepsi, obstruktif uyku apnesi ve hipersomnia tedavilerinde kullanılır.

MAST HÜCRESİ STABİLİZATÖRLERİ

- Mast hücresinde membran stabilizasyonu oluşturur ve histamin salınımını engeller ama **bronkodilatasyon yapmaz.**
- Astım profilaksisi ve alerjik göz hastalıklarının tedavisinde kullanılır.
  - ➢ **Disodyum kromoglikat (Kromolin sodyum):** Astım profilaksisi / alerjik rinokonjunktivit tedavisi
  - ➢ **Nedokromil:** Astım profilaksisi / alerjik rinokonjunktivit

Temel Bilimler 27. soru
Farmakoloji Speetus Notu 1. Fasikül
Sayfa 064

SEROTONİN

- Vücutta **en fazla GİS** (enterokromaffin hücreleri)'te, kanda trombositte, **SSS'de ise raphe çekirdeğinde** bulunur.
- **5-HT1A:** Anksiyolitik etki. Otoreseptördür.
- **5-HT1B:** Otoreseptördür.
- **5-HT1D:** Migren ile ilişkilidir.
- **5-HT2A-B:** GİS'te kasılma, vazokonstriksiyon, agregasyon oluşturur.
- **5-HT2C:** İştah ile ilişkilidir.
- **5-HT3:** Bulantı-kusma merkezinde bulunur.
- **5-HT4:** GİS'te peristaltizmi hızlandırır.

ETKİLERİ:

Kardiyovasküler Sistem

- **Vazokonstriksiyon** (5-HT2. Çizgili kas damarlarını ve koroner damarları ise gevşetir.)
- **Kan basıncı:** <u>Kan basıncında kısa süreli düşme ve bradikardi</u>: Afferent vagal sinir uçlarındaki (5-HT3) reseptörlerinin uyarılmasına bağlı olarak oluşan bir akson refleksi sonucu meydana gelir (Bezold-Jarisch refleksi).
- **(+) inotrop ve (+) kronotrop etki (5-HT4)**

Gastrointestinal Sistem

- Bulantı-kusma (5-HT3)
- Peristaltik hareketlerde artma (5-HT4)

Uterus, mesane ve üretra

- Konstriksiyon

Trombositler

- Agregasyon (5-HT2)

Vazodilatasyon ortaya çıkartmasına rağmen trombositte agregasyon ortaya çıkartan PAF ve düşük doz PGE2'dir.

Respiratuvar Sistem

- Solunumu stimüle eder (5-HT3) ve hafif bronkokonstriksiyon oluşturur.

Santral Sinir Sistemi

- SSS'de analjezik, periferde ise aljezik etki gösterir.

SEROTONERJİK SİSTEM ÜZERİNDEN ETKİ GÖSTEREN İLAÇLAR

Triptanlar: Sumatriptan / Almotriptan / Zolmitriptan

- 5-HT1B/1D reseptör agonistidir.
- Migren akut atak tedavisinde kullanılır. Profilakside **yeri yoktur.**
  - ➢ **Sumatriptan:** Etkisi en çabuk başlayan.
  - ➢ **Fovatriptan:** Etkisi en uzun süren.
  - ➢ **Rizotriptan:** Biyoyararlanımı en fazla olan.

Kontrendikasyonlar: İskemik bağırsak hastalığı, iskemik veya vazospastik koroner arter hastalığı, serobrovasküler hastalık, periferik vasküler hastalık

Migren tedavisi

Akut atak	Profilaksi
• Triptanlar • Ergotamin • NSAİİ (parasetamol...) • Metoklopramid: Antiemetik+ prokinetik • Parenteral opiyatlar • Kafein • Lasmiditan • Olcegepant / Telcegepant / Ubrogepant / Rimegepant	• Propranolol / Timolol • Metiserjid / Pizotifen • Amitriptilin • Verapamil • Valproik asid • Topiramat • Flunarizin (antihistaminik, antiserotonerjik, Ca^{+2} kanal blokörü) • Siproheptadin • Gabapentin • Erenumab / Galsanezumab / Fremanezumab / Eptinezumab

İLGİLİ NOTLAR

TUS neye önem verip soruyorsa, gördüğünüz gibi **biz bir adım öndeyiz**. Sizi işte **tam da böyle hazırlıyoruz.**

Orijinal Soru: Temel Bilimler 28

28. Kanama nedeniyle sistolik kan basıncı 80 mmHg değerine düşen hastada aşağıdakilerden hangisi kardiyovasküler kompanzasyon mekanizmaları içinde yer almaz?

A) Tübüler Na+ geri emiliminde artış
B) Renin salgısında artış
C) Baroreseptör aktivitesinde artış
D) Anjiyotensin II oluşumunda artış
E) Vazomotor merkez uyarılımında artış

Doğru Cevap:C

SpeeTUS Notu

SpeeTUS Notu

Kan Basıncı Artarsa

⬇

Baroreseptör deşarjı artar

⬇

Sempatik deşarj inhibe edilir

Vagal uyarı artırılır

Temel Bilimler 28. soru
Fizyoloji, Histoloji, Emriyoloji Speetus Notu 1. Fasikül Sayfa 052

- Kalp debisinde azalır
- Damarlar genişler (Vazodilatasyon)

⬇

Böylece kan basıncı düşürülür

Kemoreseptörlerle Arteryel Basıncın Kontrolü

- Kemoreseptörler, **aortik cisim ve karotid cisimde** bulunurlar.
- **Oksijen azlığına,** karbondioksit ve hidrojen iyonu artışına duyarlıdırlar.

Arteryel basınç kritik bir düzeyin altına düştüğü zaman,

- Kemoreseptörlere ulaşan kan akımı azalır,
- **O2 miktarı azalırken, CO2 ve H+ iyonlarının miktarı artar.**
- Bu değişiklikler **kemoreseptörleri uyarır.**
- Kemoreseptörlerden çıkan uyarılar **vazomotor merkeze** iletilir.
- Bu da arter basıncının artmasına neden olur
- Bu reseptörler arter basıncı **80 mmHg'nın altında** uyarılırlar.

Renin-anjiyotensin-aldosteron sistemi

Hipovolemi, hipotansiyon, renal arter darlığı gibi durumlarda,

Yani böbrek perfüzyon basıncı azalınca,

- Böbrekte **glomerüler filtrasyon hızı (GFR) azalır.**
- Filtratın proksimal tübülden akış hızı azalır, **tübüler geri emilim artar.**
- **Distal tübüle gelen NaCl miktarı azalır.**
- Distal tübülde **maküla densada bulunan ozmoreseptörler** bunu algılar ve
- Afferent arteriyol duvarındaki **jukstaglomerüler hücrelerden renin** salgılatır.
- **Renin, anjiyotensinojeni anyiyotensin I'** dönüştürür.
- **Anjiyotensin I, akciğerde anjiyotensin II**'ye dönüşür (**anjiyotensin konverting enzimle (ACE)** ile)

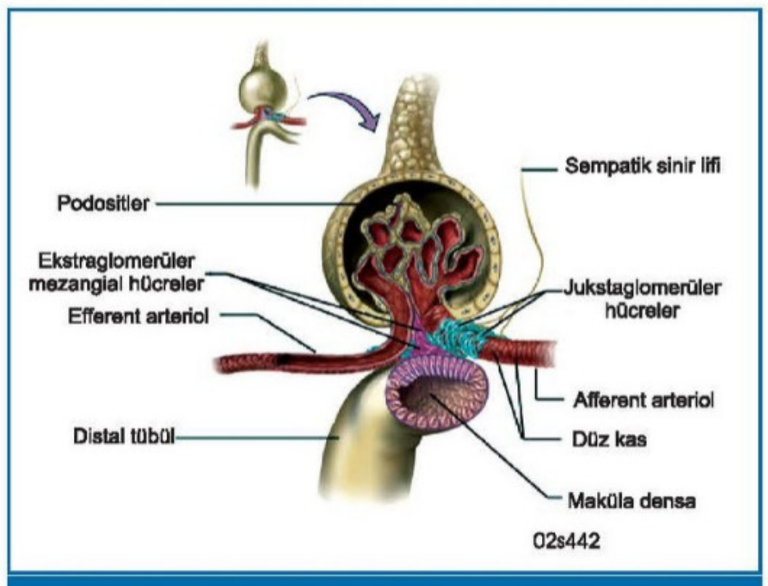

Glomerüler filtrasyonun otoregülasyonu (Juksta glomerüler aparat)

Anjiyotensin II

1. Susama merkezini uyarır
2. Arteriyolleri daraltır
3. Aldosteron salgılatır
4. Sodyum geri emilimini artırır
5. Noradrenalin salınımını kolaylaştırır
6. ADH ve ACTH salınımını artırır.

⬇

BÖYLECE KAN BASINCI YÜKSELTİLİR

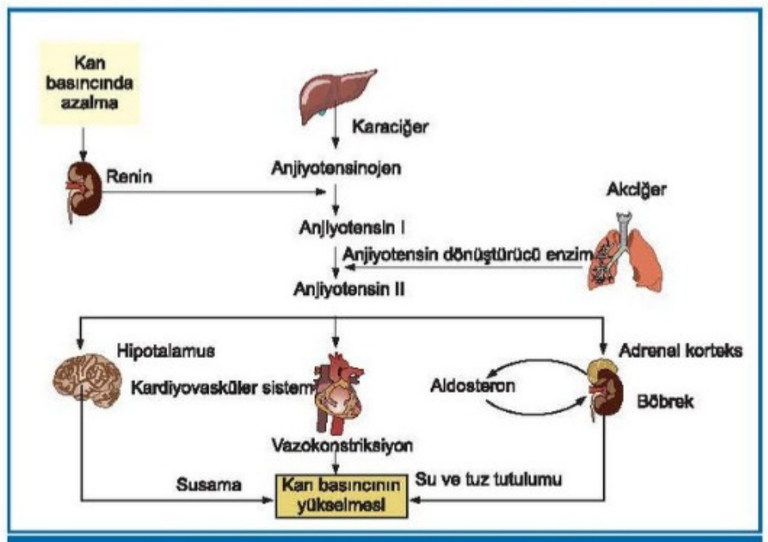

Renin anjiyotensin aldosteron sistemi

İLGİLİ NOTLAR

Baroreseptör deşarjının tansiyon artışı ile gerçekleştiği özel olarak speeTUS notumuzda vurgulanmıştır.

Glomerül

- ✓ Bowman kapsülünde yer alır; kan **afferent arteriyol** ile glomerüle gelir, **efferent arteriyol** ile glomerülden çıkar.
- ✓ Bowman kapsülünün iki tabakası: **Parietal** ve **visseral tabaka (podositler)**
- ✓ Afferent arteriyol ile gelen kan, filtrasyon bariyerinden süzülerek bowman boşluğuna; oradan da tübüler sisteme gider.

Glomerüler filtrasyon bariyeri (içten dışa doğru):

1. Fenestralı (pencereli) endotel
2. Glomerüler bazal membran
   - ➢ Temel olarak tip **4 kollajen** ve **heparan sülfattan** oluşur. **Negatif elektriksel** yüke sahiptir.
   - ➢ Albümin negatif elektrik yüklü olduğundan itilir ve bu bariyerden geçişi sınırlandırılır **(yük bariyeri)**
3. **Podositler** (Bowman kapsülü visseral epiteli) ve podositlerin ayakları arasındaki yarıklar **(slit diyafram)**
   - ➢ Slit diyaframın yapısında bulunan en önemli proteinler **nefrin** ve **podosin**dir **(boyut bariyeri).**

Glomerüler kan akımı ve glomerüler filtrasyon ilişkisi

GFR'yi arttıranlar	GFR'yi azaltanlar
• Aff. arteriyolde **gevşeme** • Eff. arteriyolde **kasılma**	• Aff. arteriyolde **kasılma** • Eff. arteriyolde **gevşeme**

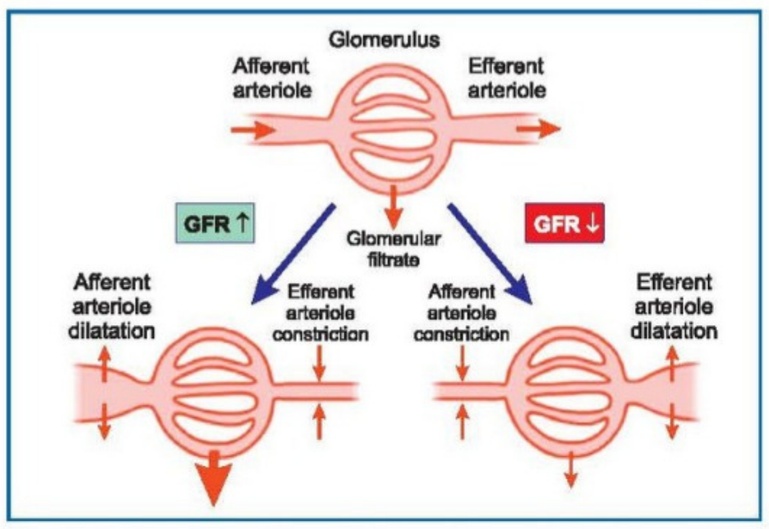

Jukstaglomerüler aparatus

- ✓ **Önemli bileşenleri;**
  - ➢ Afferent arteriyol
  - ➢ Distal tübül / Maküla densa
  - ➢ Jukstaglomerüler (granüler) hücreler
- ✓ **Afferent arteriyol**, bir baroreseptördür.
- ✓ **Distal tübül / Maküla densa**, bir ozmoreseptördür. Lümen içi **NaCl konsantrasyonunu** algılar.
- ✓ **Jukstaglomerüler (granüler) hücreler**, afferent arteriyol duvarında bulunan özelleşmiş hücrelerdir. **Renin** salgılar
  - ➢ Ayrıca **β1 adrenerjik** reseptör bulundurur. Sempatik sinir sistemi, renin salgısını uyarır.

Renin salınımı için lokal **prostoglandin** üretimi oldukça önemlidir.

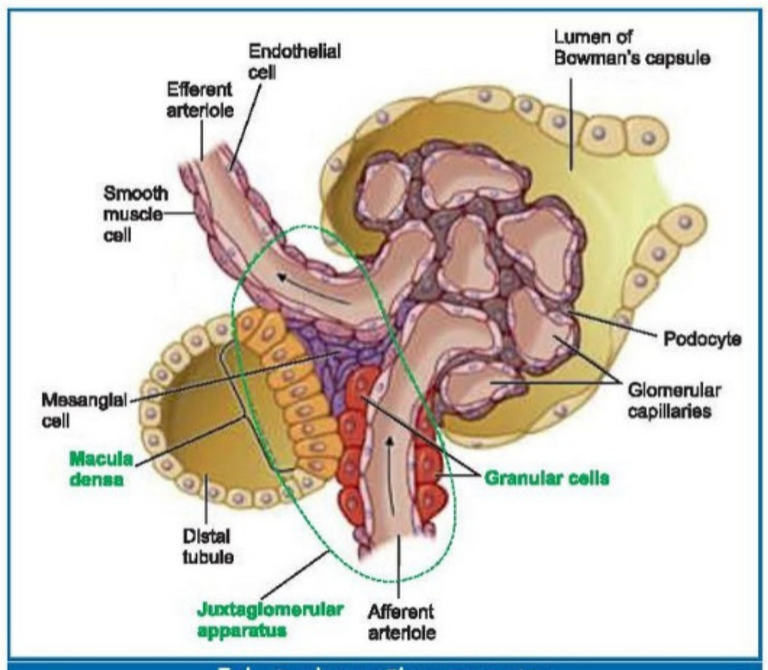

Jukstaglomerüler aparatus

Glomerüler filtrasyon hızının otoregülasyonu

- ✓ Glomerüler filtrasyon hızı; **otoregülasyon** nedeniyle, sistemik kan basıncı değişikliklerinden çok az etkilenir veya etkilenmez.
- ✓ Glomerüler otoregülasyondan sorumlu iki önemli mekanizma vardır:

1) Afferent arteriyolde miyojenik refleks:

- ✓ Renal kan akımı artması ile afferent arteriyol **kasılır.**
- ✓ Renal kan akımı azalması ile afferent arteriyol **gevşer.**

2) Tübüloglomerüler feedback

- ✓ Bu kompleks etkileşim **jukstaglomerular aparat** sayesinde gerçekleşir.
- ✓ **Renal kan akımı azalınca**, GFR azalır. Ultrafiltratın proksimal tübülden akış hızı azalır, tübüler geri emilim artar. Distal tübüle gelen NaCl miktarı azalır. Maküla densada bulunan ozmoreseptörler bunu algılar. Tetiklenen

Temel Bilimler 28. soru
Dahiliye Speetus Notu 1. Fasikül
Sayfa 034

Renin-anjiyotensin sistemi

Renin salınımını etkileyen faktörler

Arttıranlar	Azaltanlar
• Renal kan akımında azalma • Makula densa NaCl azalma • Beta agonist • Prostoglandinler	• Renal kan akımında artma • Makula densa NaCl artma • Alfa agonist • Non-steroid antiinflamatuar

- ✓ **Renin;** anjiyotensinojeni anjiyotensin 1'e dönüştürür. Anjiyotensin 1 de ACE (anjiyotensin converting enzim) aracılığı ile **anjiyotensin 2**'ye dönüşür.
- ✓ **Anjiyotensin 2,** azalmış olan renal kan akımı ve GFR'yi **arttırmaya** (eski haline döndürmeye) yönelik **sistemik** etkilerde bulunur:
  - ➢ Efferent > afferent arteriyollerde VK (GFR artar)
  - ➢ Aldosteron salınımında artış
  - ➢ Susama merkezinin uyarılması ve ADH salınımında artış
  - ➢ Proksimal tübülden NaCl reabsorpsiyonunda artış
  - ➢ Sistemik vazokonstriksiyon
  - ➢ Sempatik nöronlardan norepinefrin salınımında artış

Referansımız tüm yanlış seçenekler tek tek eletiyor.
Hipotansiyon nedeni renal kan akımı azalır, renin artar, renin artınca Ang2 uyarılır. Bunun sonucunda gelişen olayları referansımız tek tek göstermektedir.

Orijinal Soru: Temel Bilimler 29

29. Hücre kültürü çalışmalarında biotin bağlayan bir molekül ile biotinin bağlanması sonucu aşağıdaki enzimatik reaksiyonlardan hangisi inhibe olur?

A) Glukoz → Pirüvat
B) Malat → Oksaloasetat
C) Pirüvat → Oksaloasetat
D) Gliseraldehit 3-fosfat → Fruktoz 1,6-bifosfat
E) Oksaloasetat → Glukoz

Doğru Cevap:C

SpeeTUS Notu

SpeeTUS Notu

İLGİLİ NOTLAR

FLASH BACK

TCA döngüsünde rol alan iki tioester

- **Asetil-KoA**
- **Süksinil-KoA**

GLUKONEOGENEZ

- ✓ Açlıkta **laktat, pirüvat, gliserol** ve **α-ketoasitler** gibi prekürsörlerden glukoneogenez aracılığıyla glukoz sentezlenir.
- ✓ Glukoneogenez başlıca **karaciğer**de olmakla birlikte, **böbrek** ve ince bağırsakta da gerçekleşir.

Temel Bilimler 29. soru
Biyokimya Speetus Notu 1. Fasikül
Sayfa 019

1. Pirüvatın karboksilasyonu:

- ✓ **Pirüvat** önce **pirüvat karboksilaz** ile **okzaloasetata** karboksillenir.
- ✓ Pirüvat karboksilaz karaciğer ve böbrek hücrelerinin mitokondrilerinde glukoneogenez için çalışırken, **kas dokusundaki pirüvat karboksilaz,** glukoneogenez için değil **anaplöretik** amaçla okzaloasetat üretir.
- ✓ Pirüvat karboksilazın **koenzimi biyotin**dir.
- ✓ Biyotin pirüvat karboksilaz enziminde **lizin** amino asitine kovalent olarak bağlanır.
- ✓ Allosterik **aktivatörü asetil-KoA**'dır.

Glukoneogenez üç organelde gerçekleşir:

Pirüvat karboksilaz	Mitokondri
Ara basamaklar	Sitoplazma
Glukoz 6-fosfataz	Endoplazmik retikulum

Anaplöretik reaksiyon: Hücrenin sentetik gereksinimi sonucu tükenebilen TCA döngüsü ara ürünlerinin yerine konması demektir.

Anaplöretik reaksiyonu katalizleyenler

- **Pirüvat karboksilaz**
- **Glutamat dehidrojenaz**
- **Aspartat amino transferaz**

- ✓ Mitokondride oluşan okzaloasetat, sitozole geçmek zorundadır.
- ✓ Okzaloasetat mitokondri iç zarını direkt olarak geçemez.
- ✓ Önce mitokondriden sitozole geçebilen malata indirgenir. Sitozolde tekrar okzaloasetata okside olur.

- Glukoneogenezde görevli **gliseraldehit-3-fosfat dehidrojenaz** için gerekli olan **elektronları** (indirgeyici ekivalanları) **sitoplazmaya taşıyan malat**tır.

2. Okzaloasetatın dekarboksilasyonu ile fosfoenol pirüvat (PEP) oluşumu:

- ✓ **Okzaloasetat** sitozolde **PEP karboksikinaz** etkisi ile dekarboksile olarak **PEP**'a dönüştürülür.
- ✓ Bu reaksiyon **GTP** hidrolizi ile gerçekleştirilir.
- ✓ PEP karboksikinaz **kortizol** tarafından indüklenir.

3. Fruktoz-1,6-bifosfatın defosforilasyonu:

- ✓ **Fruktoz-1,6-bifosfatın fruktoz-1,6-bifosfataz** ile hidrolizi glikolizin **fosfofruktokinaz basamağını atlar** ve enerjik olarak **fruktoz-6-fosfat** oluşumu lehinedir.
- ✓ Glukoneogenezin **düzenleyeci basamağı**dır.
- ✓ **Yüksek AMP ve fruktoz-2,6-bifosfat** tarafından **inhibe edilir.**

4. Glukoz-6-fosfatın hidrolizi:

- ✓ **Glukoz-6-fosfatın glukoz-6-fosfataz** ile hidrolizi irreversibl olan **glukokinaz basamağını atlar** ve **serbest glukoz** oluşur.
- ✓ Glukoz-6-fosfataz, **kaslarda bulunmaz.** Bu sebepten dolayı kaslar kana glukoz veremez.

"**Glukoneogenez**" başlıklı şekile bakınız.

GLUKONEOGENEZİN SUBSTRATLARI

- ✓ **Gliserol, laktat** ve **glukojenik amino asitlerin deaminasyonu** sonucu elde edilen **α-ketoasitler** en önemli glukoneojenik prekürsörlerdir.

Gliserol:

- ✓ Yağ dokusundaki **triaçilgliserollerin hidrolizi** sonucu **gliserol** açığa çıkar.
- ✓ Karaciğerde bulunan **gliserol kinaz** ile **gliserol fosfata** fosforillenir. Bu basamakta ATP harcanır.
- ✓ Bu da glikolizin bir ara ürünü olan **dihidroksiaseton fosfata** okside olur.
- ✓ İki molekül gliserolden glukoz oluşurken **iki adet ATP** harcanır ve 2 NAD^+ kullanılır.

Laktat:

- ✓ **Eritrosit** ve **egzersiz halindeki iskelet kasında** anaerobik glikolizin neticesinde meydana gelir.

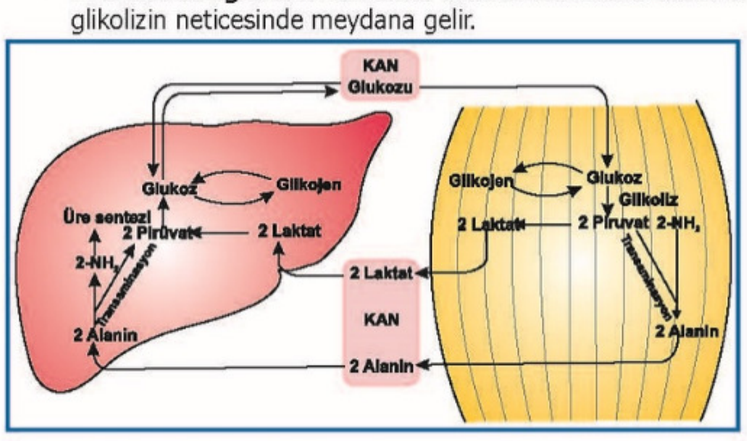

- ✓ **Cori döngüsünde**, glukoz egzersiz halindeki kas içinde **laktata** dönüşür ve kana difüze olur.
- ✓ Laktat, **karaciğer tarafından tutulur** ve glukoneogenez ile **glukoza dönüştürülür.**
- ✓ **Kas** ve **karaciğer** arasında meydana gelen bu döngüye **Cori döngüsü** denir.
- ✓ **Kas ve karaciğer** arasında ayrıca **glukoz-alanin döngüsü** de meydana gelir. Bu döngüye de **Cahill döngüsü** denir.

İki molekül **laktattan** (veya **pirüvattan**) **glukoz oluşurken;**

- **4 mol ATP** (**pirüvat karboksilaz** ve **fosfogliserat kinaz**)
- **2 mol GTP** (**PEP karboksikinaz**) olmak üzere toplam **6 mol ATP eşdeğeri enerji kullanılır.**

α-Ketoasitler:

- ✓ **Pirüvat, okzaloasetat, α-ketoglutarat** gibi **α-ketoasitler** glukojenik amino asitlerin metabolizmasından elde edilir.
- ✓ Bunlar da sitrik asit döngüsüne girerek **fosfoenol pirüvatın direkt prekürsörü** olan **okzaloasetatı** oluşturabilirler.

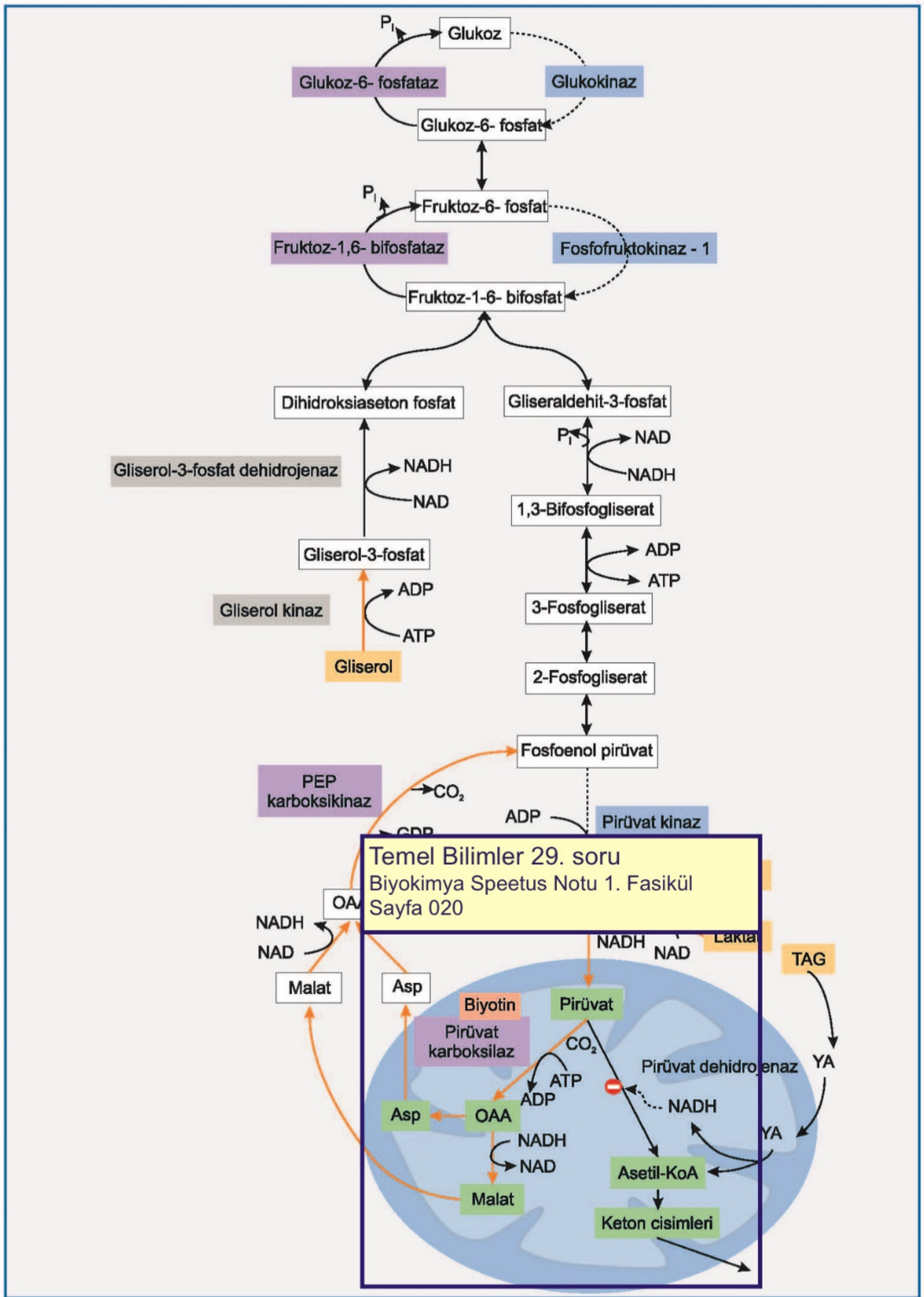

Şekil 2-14. Glukoneogenez

Orijinal Soru: Temel Bilimler 30

30. Bozulmuş glukoz toleransı olan hastada plazma insülin düzeylerinin normal olduğu, bununla birlikte hastanın hepatositlerinde glukoz-6-fosfat oluşumunda yavaşlama tespit ediliyor.

Bu durumun <u>en olası</u> nedeni aşağıdakilerden hangisidir?

A) Glukokinazın Km'sinde azalma
B) Hekzokinaz aktivitesinde azalma
C) Hekzokinaz aktivitesinde artma
D) Glukokinazın Vmax'ında artma
E) Glukokinaz düzenleyici protein fonksiyon bozukluğu

Doğru Cevap:E

SpeeTUS Notu

SpeeTUS Notu

Tanı;

- ✓ Her bir **disakkaritle oral tolerans testi** yapılarak ayrı ayrı spesifik enzim eksikliği saptanabilir.
- ✓ **Solunum havasındaki hidrojen gazı** ölçülerek tanı konur.

GLUKOZUN HÜCRELERE TAŞINMASI

- ✓ Glukoz hücre içine **kolaylaştırılmış transport** ve **sodyum/monosakkarit kotransport** sisteminden biri ile girebilir.

Tablo 2-4. Glukozun hücre içine taşınma şekilleri

	Kotransport	Kolaylaştırılmış transport
İNSÜLİNE DUYARLI		Yağ dokusu İskelet ve kalp kası
İNSÜLİNE DUYARSIZ	Bağırsak epiteli Böbrek tübülleri Koroit pleksus	Eritrosit Lökosit Göz lensi Kornea Karaciğer Beyin

1- Kolaylaştırılmış Transport:

- ✓ **GLUT-1'den GLUT-14'e** kadar bir dizi **glukoz taşıyıcı**, hücre membranında yer alır.
- ✓ Bu taşıyıcılar, **konsantrasyon farkına dayalı** olarak glukozu, dışarıdaki yüksek konsantrasyondan hücre içindeki düşük konsantrasyona taşır.

Tablo 2-5. Glukozun kolaylaştırılmış transportla taşınması

Glukoz taşıyıcı	Spesifik olduğu doku	Fonksiyonu
GLUT-1	Eritrosit Kan-beyin bariyeri Damar endotel hücreleri Plasenta	Bazal glukoz transportu Glukoz için Km'i düşük
GLUT-2	Karaciğer Pankreas İnce bağırsak Böbrek proksimal tüp	Toklukta karaciğerde glukozun hızlı yakalanması Toklukta **pankreas beta hücrelerinden insülin salınımı** Bağırsak hücresinden kana glukoz salınımı Glukoza **ilgisi en düşük, Km'i en yüksek** **Vmax'ı en yüksek**
GLUT-3	Beyin (nöronlar) Plasenta	Glukoza **afinitesi en yüksek, Km'i düşük** **Vmax'ı en düşük** Glukozun yakalanması ve transportu
GLUT-4	Yağ dokusu İskelet ve kalp kası	**İnsülinle uyarılabilen tek taşıyıcı**
GLUT-5	İnce bağırsak Testis	**Fruktozun** bağırsaktan emilimi
GLUT-7	Karaciğer mikrozomal fraksiyonu	**Endoplazmik retikulumdan serbest glukozun çıkışı**

- Km, **maksimum hızın yarısına erişmek için gerekli substrat konsantrasyonu**dur.
- Bir enzimin Km'i o **enzimin substratına olan ilgisini** gösterir.
- **Km** değeri ne kadar **küçük** ise **ilgi** o kadar **fazla**, **Km** değeri ne kadar **yüksek** ise **ilgi** o kadar **düşüktür.**

2- Sodyum /Monosakkarit Kotransport Sistemi:

- ✓ Glukozun **konsantrasyon farkına karşı** olarak **sodyum** ile birlikte hücre içine girişi söz konusudur.
- ✓ **Enerji gerektiren** bir taşıma şeklidir.
- ✓ **Bağırsak** epitel hücrelerinde, **böbrek** tubuluslarında ve **koroit pleksusda** meydana gelir.

FLASH BACK

Yüksek Km ve **yüksek Vmax'da** çalışan glukoz taşıyıcısı **GLUT 2** iken **düşük Km** ve **düşük Vmax'da** çalışan **GLUT 3** ve **1**'dir.

İnsülin tarafından **indüklenen** glukoz taşıyıcısı, **GLUT-4**'tür.

GLİKOLİZ

GLİKOLİZİN AŞAMALARI

Glukozun pirüvata dönüşümü iki aşamada gerçekleşir.

- ✓ İlk beş reaksiyonu, **enerji yatırım fazıdır.**
- ✓ Son beş reaksiyonu ise **enerji üretim fazını** oluşturur.

1. Reaksiyon:

- ✓ Glukoz, **heksokinaz** veya **glukokinaz** tarafından **irreversibl** bir şekilde fosforile olur.

Temel Bilimler 30. soru
Biyokimya Speetus Notu 1. Fasikül
Sayfa 010

Tablo 2-6. Glukokinaz ve heksokinaz enzimlerinin karşılaştırılması

	Glukokinaz (Heksokinaz D veya tip-4)	Heksokinaz
Bulunduğu Doku	Karaciğer ve pankreas β hücreleri	Tüm dokular
Substrat Özgüllüğü	Glukoz	Heksozlar
Km	Yüksek	Düşük
Glukoza Olan Afinitesi	Düşük	Yüksek
Maksimum Hız (Vmax)	Yüksek	Düşük
İnhibisyon	Fruktoz-6-fosfat	Glukoz-6-fosfat
İnsülinle Aktivasyon	Artar	Değişmez

- Karaciğerde glukokinaz aktivitesi **glukokinaz regülatör protein (GKRP)** tarafından düzenlenir.
- **Fruktoz-6-fosfat** varlığında **glukokinaz** enzimi sitozolden **nükleusa geçerek GKRP'ne sıkıca bağlanır** ve glukokinaz **inaktif** hale geçer.
- Karaciğerde GLUT-2 etkisi ile **glukoz arttığı** zaman, **glukokinaz GKRP'den ayrılarak** tekrar sitozole geri döner ve **aktif** hale dönüşür.

İLGİLİ NOTLAR

Temel bilgileri kullanıp analiz yaparak doğru cevaba ulaşılabilecek bir sorudur. Bu bağlamda hekzokinaz karaciğerde bu süreçte görev almadığı için hekzokinazın olduğu seçenekler elenmelidir. Glukokinaz'ın Km'in azalması enzimin substrata olan ilgisini artırmaktadır. Dolayısıyla ortamda çok düşük konstrasyonlardaki glukozu bile glukoz 6-fosfata çevireceği için bu durumda glukoz 6-fosfat oluşumu yavaşlamaz. Yine Glukokinaz'ın Vmax'ının artması glukoz 6-fosfat olumunu artırır. Sonuç olarak geriye ise doğru olan seçeneği işaretlemek kalıyor.

Orijinal Soru: Temel Bilimler 31

31. Aşağıdaki reaksiyonlardan hangisinde metotreksatın folat antagonisti etkisinin görülmesi <u>en olasıdır</u>?

A) Pürin nükleotidlerinin yıkımı ile ksantin oluşması
B) Deoksiüridilattan deoksitimidilat sentezi
C) Karbamoil fosfat sentezi
D) Ribonükleotidlerin 2-deoksiribonükleotidlere indirgenmesi
E) Orotik asit sentezi

Doğru Cevap:B

SpeeTUS Notu

SpeeTUS Notu

İLGİLİ NOTLAR

TİMİDİLAT SENTEZİ

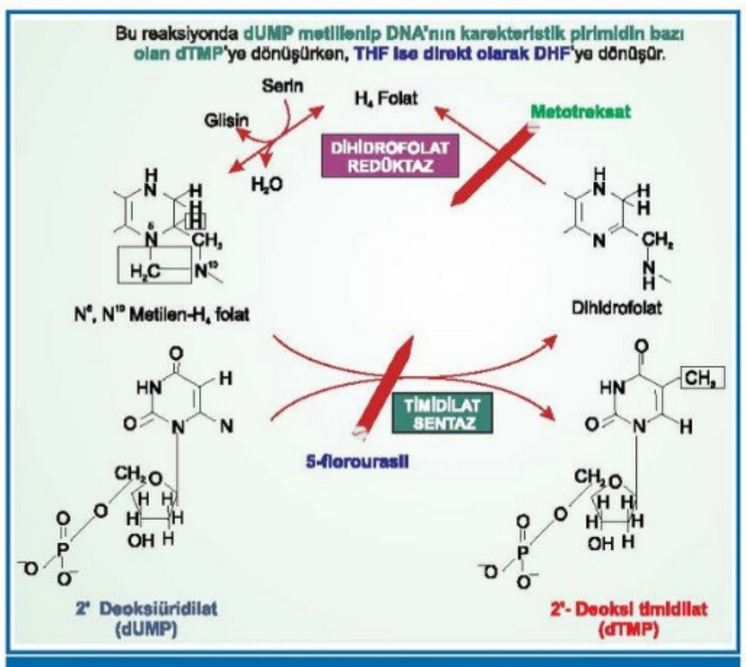

Şekil 6-6. Timidilat sentezi

Temel Bilimler 31. soru
Biyokimya Speetus Notu 1. Fasikül
Sayfa 107

- Bu işlemde görevli olan enzim **Timidilat sentaz,**
  - ✓ **N^5,N^{10} metilen tetrahidrofolik asit**ten bir **metil** grubu alarak **deoksi-Uridilat'ı (dUMP), deoksi-Timidilat'a (dTMP)** çevirir.
  - ✓ Bu esnada **N^5,N^{10} metilen Tetrahidrofolat** (THF) ise direkt olarak **dihidrofolata (DHF)** dönüşür.
  - ✓ **5-florourasil** gibi dUMP analogları **timidilat sentaz inhibitörleri**dir.
  - ✓ DHF'ın, THF'a indirgenmesini **dihidrofolat redüktaz** enzimi gerçekleştirir. **"Metotreksat"** gibi **folat analoğu** ilaçlar **bu enzimi inhibe** eder.

FLASH BACK

- **Deoksiribonükleotid sentezi için gerekenler:**
  - ✓ Ribonükleotid redüktaz
  - ✓ Nükleozid **D**İfosfatlar (substrat)
  - ✓ Redükte Tioredoksin
  - ✓ Tioredoksin redüktaz
  - ✓ NADPH
  - ✓ Selenyum

FLASH BACK

- **Timin sentezi için gerekenler:**
  - ✓ Timidilat sentaz
  - ✓ dUMP (substrat)
  - ✓ N^5,N^{10} metilen Tetrahidrofolat
  - ✓ Dihidrofolat redüktaz

DNA YAPISI VE REPLİKASYON

GENEL BAKIŞ

- **Nükleik asitler, genetik bilginin depolanması** ve **ifade edilmesi** için gereklidir.
- Kimyasal olarak birbirinden farklı iki değişik nükleik asit vardır:
  - ✓ **Deoksiribonükleik asit (DNA)**
  - ✓ **Ribonükleik asit (RNA)**
- Organizmanın yaşamını sürdürülebilmesi için her hücre bölünüşünde **DNA tam olarak replike olmalıdır.**
- **RNA, DNA'da depolanmış bulunan genetik bilginin ifade edilmesinde** rol oynar.

DNA'NIN YAPISI

- **DNA** bir **polideoksiribonükleotid**dir.
- **3' - 5' fosfodiester bağı** ile bağlanmış birçok **monodeoksiribonükleotid** bulunur.
- Tek-sarmalı DNA içeren birkaç virüs dışında → **DNA çift sarmalıdır.**

3'-5'- Fosfodiester Bağları

- ✓ Bir nükleotidin **deoksiribozunun 3'-hidroksil grubu** ile hemen yanındaki komşu nükleotidin **deoksiribozunun 5'-hidroksil grubu** arasında bir **fosforil grubu** kullanılarak oluşturulan bağ **3'-5' fosfodiester bağı**dır.
- ✓ DNA'nın tek bir zincirinde her zaman **5' uçta serbest fosfat** bulunurken, **3'uçta da serbest hidroksil grubu** bulunur.
- ✓ DNA zincirinin ana çatısını bu **deoksiriboz fosfat iskeleti** oluşturur.
- ✓ Bir zincir boyunca yerleşmiş olan bazların dizesi kural olarak daima zincirin **5'-ucundan 3'-ucuna doğru** yazılır.

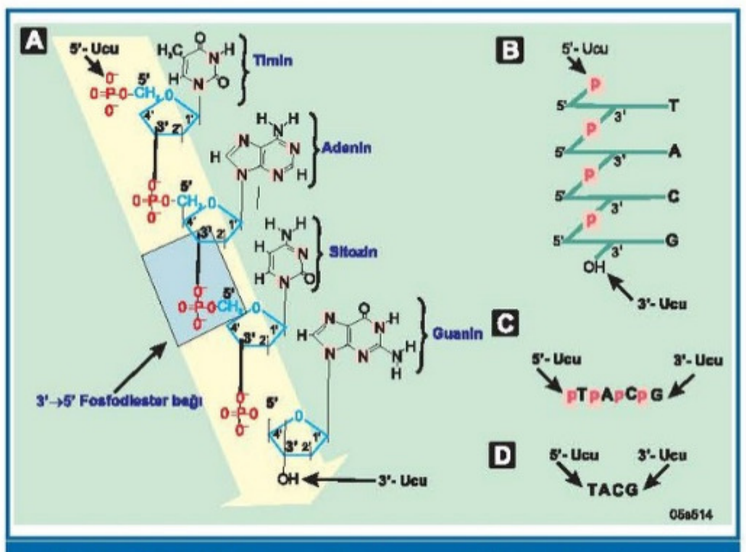

Şekil 6-7. Fosfodiester bağları ve DNA tek iplik yapısı

- ✓ DNA veya RNA'da **fosfodiester bağlarını yıkan enzim** → **nükleaz**
  - ➢ **DNA'da** → **deoksiribonükleaz**
  - ➢ **RNA'da** → **ribonükleaz**
- ✓ **Endonükleaz** → DNA zincirinin **iç** ve **orta** kısımlarındaki **nükleotidleri** ayırır.
- ✓ **Ekzonükleaz** → Zincirin **baş** veya **sonundaki bir nükleotidi** serbestleştirir.

Orijinal Soru: Temel Bilimler 32

32. Aşağıdaki plazma proteinleri ve işlevsel özellikleri eşleştirmelerinden hangisi yanlıştır?

A) Prealbümin – A vitamini transportu
B) □1-antitripsin – Proteaz inhibisyonu
C) β-lipoprotein – Lipid transportu
D) Haptoglobin – Hemoglobin bağlama
E) İmmünglobülin A - Hipersensitivite reaksiyonlar

Doğru Cevap:E

SpeeTUS Notu

SpeeTUS Notu

Tablo 5-7. Bazı plazma proteinleri ve fonksiyonları

Protein	Akut faz özelliği	Yorum
Prealbümin	Neg AFR	Beslenmenin takibi, Tiroksin ve retinolü taşır
Albümin	Neg AFR	Osmotik basıncın korur. Birçok hastalıkta azalır. Genel taşıyıcı proteindir.
Elektroforezde alfa$_1$ bölgesinde bulunan proteinler		
alfa1-Antitripsin	AFR	Tripsin ve diğer proteazların inhibisyonu, Eksikliği amfizem ve siroz
alfa1-Antikimotripsin		Proteazların inhibisyonu
alfa1-Asit glikoprotein (orosomucoid)	AFR	İnflamasyonda görev alır.
alfa1-Lipoprotein (Apo-A)		Lipitleri taşır.
alfa1-Fetoprotein		Fetal protein, artışı nöral tüp defekti
Transkortin		Kortizol, kortikosteron ve progesteron taşınması
Tiroksin-bağlayıcı globulin		İyodotironinleri taşır
Elektroforezde alfa$_2$- bölgesinde bulunan proteinler		
Haptoglobülin	AFR	Hemoglobini bağlar, hemolizde azalır.
alfa2-Makroglobülin		Nefrotik sendromda yükselir Panproteaz inhibitörü
Serüloplazmin	AFR	Wilson hastalığında azalır, bakır içerir. Ferrooksidaz aktivitesi var Antioksidan
Antitrombin III		Pıhtılaşmanın inhibisyonu
Elektroforezde beta- bölgesinde bulunan proteinler		
Transferrin	Neg AFR	Demir taşır, hipokromik anemide artar
Hemopeksin		Hem bağlar, hemolizde azalır.
Beta-Lipoprotein (Apo B)		Lipid taşıyıcısı
C3 - C4	AFR	Kompleman faktörü
Beta2-Mikroglobülin		Renal tubül fonksiyonu değerlendirilmesi
Fibrinojen	AFR	Fibrin prekürsörü
Transkobalamin		B_{12} vitaminini taşır
Elektroforezde gama- bölgesinde bulunan proteinler		
IgG		Geç antikor yanıt
IgA		Mukoza koruyucu antikor
IgM		Erken antikor yanıt
IgD		B-lenfosit reseptörleri
IgE		Allerjik reaksiyonlarda rol oynar
C-reaktif protein	AFR++	Nonspesifik fakat en duyarlı AFR'dir. Inflamatuar

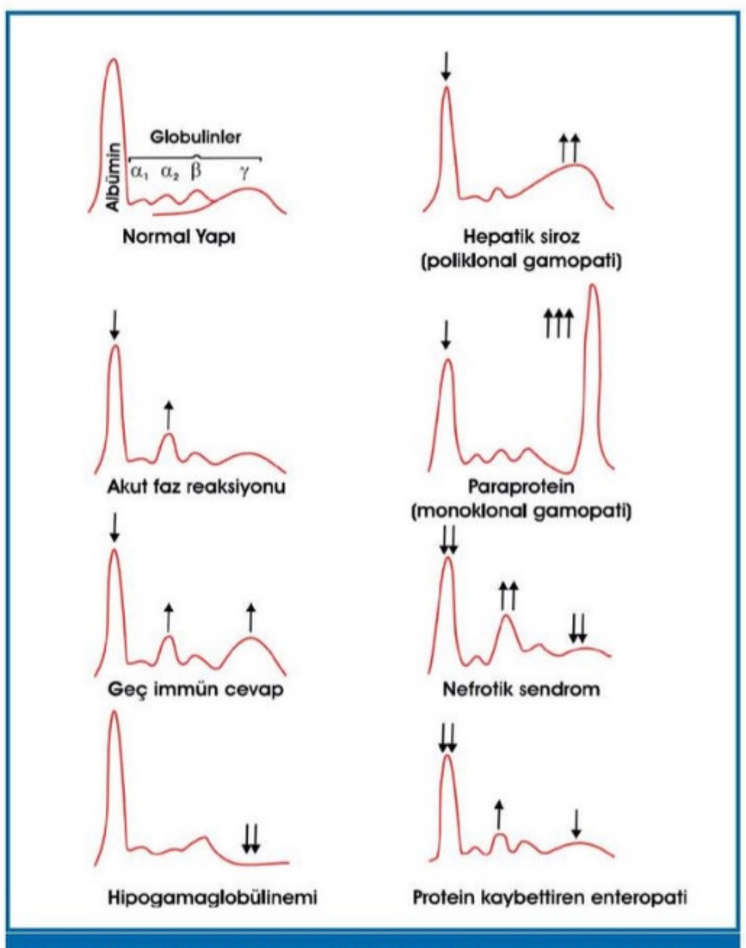

Şekil 5-18.Çeşitli hastalıklarda gözlenen serum protein elektroforezi yapıları

Albümin

- ✓ **Plazma proteinlerinin %40-60'ını** oluşturur.
- ✓ **Karaciğerde sentezlenir.**
- ✓ % 40'ı plazmada, % 60'ı ekstrasellüler alanda yer alır.
- ✓ **Albümin → glikoprotein değildir.**
- ✓ **Onkotik basıncı albümin sağlar.**
- ✓ **Eksikliğinde ödem** görülür.

Albumin;

- **Cu, Ca, Mg** ve **Zn gibi iyonları**
- **Triptofan**
- **Bilirubin**
- **Hem grubu**
- **Hormonları (steroid hormonlar, kortizol, aldosteron, T_3 ve T_4 vb)**
- **Serbest yağ asidleri** (oleat ve palmitat)
- **Çeşitli ilaçları** (salisilat, warfarin, sülfonamidleri) **taşır.**

- ✓ **Dehidratasyon→ albümin artışına neden olan tek durumdur!..**
- ✓ **Hipoalbüminemi;**
  - ➢ **Deri, gastrointestinal sistem** ve **böbrek yolu ile kayıplar**
  - ➢ **Karaciğer hasarı, malabsorbsiyon** ve **malnütrisyona bağlı sentezin azaldığı durumlar**
- ✓ **Albümin ölçümü**
  - ➢ **Bromkrezol yeşili** veya **moru** → anyonik boyalarla albüminin verdiği absorbansın spektrofotometrik ölçümü esasına dayanır.

Temel Bilimler 32. soru
Biyokimya Speetus Notu 1. Fasikül
Sayfa 093

İLGİLİ NOTLAR

Orijinalinde özensiz olarak hazırlanmış bu sorudaki teknik problem; minör revizyon ile onarılmış, bir sonraki nesillere hatasız olarak aktarılması sağlanmıştır.

Orijinal Soru: Temel Bilimler 33

33. Marfan sendromuna neden olan <u>en olası</u> patoloji/bozukluk aşağıdakilerden hangisidir?

A) Prolin ve lizinlerin hidroksilasyonunda bozukluk
B) Hidroksilizinlerin glikozilasyonunda bozukluk
C) Elastin geninde mutasyon
D) Fibrillin 1 geninde mutasyon
E) Laminin geninde mutasyon

Doğru Cevap:D

SpeeTUS Notu

SpeeTUS Notu

İLGİLİ NOTLAR

KOLLAJEN İLE İLGİLİ HASTALIKLAR (devamı)

Osteogenezis imperfekta:
- ✓ **Tip 1 prokollajeni kodlayan gende hata**
- ✓ Tek bir **glisinin** mutasyon ile **sisteine** dönüşmesiyle oluşur.
- ✓ **Osteopeni**
- ✓ **Aşırı kırılgan kemikler**
- ✓ **Sırtta kamburlaşma**
- ✓ **Mavi sklera**
- ✓ **Yara iyileşmesinde gecikme** görülür.

Menkes sendromu:
- ✓ **X'e bağlı ressesif** geçişlidir.
- ✓ **Erkek bebek→ ölümle sonuçlanır.**
- ✓ **ATP 7A gen bozukluğu→ P tipi bakır taşıyıcı ATPaz** çalışmaz.
- ✓ **Bağırsaklardan bakır emilimi** ve
- ✓ **Hücre içine bakır taşınmasında** kusur olur.
- ✓ **Plazma ve karaciğer Cu düzeyi azalır.**
- ✓ **Tirozinaz→** Depigmantasyon
- ✓ **Dopamin β-hidroksilaz →** Katekolaminler sentezlenemez.
- ✓ **Sitokrom oksidaz →** ATP sentezlenemez
- ✓ **Lizil oksidaz →** Kollajen-elastin yapısında bozukluk
- ✓ **Saç yapısında değişiklik (kinky hair)** gözlenir.

Alport sendromu:
- ✓ **Böbrek glomerüler** bazal membran yapısındaki **tip IV kollajen** bozuktur.
- ✓ **Hematüri** ve **böbrek yetmezliği** gözlenir.

Epidermolizis bülloza:
- ✓ **Deride küçük travmalarla büllöz lezyon** olur.
- ✓ **Tip VII kollajen**de bozukluk vardır.

Kutis laksa:
- ✓ **Genetik lizil oksidaz eksikliği** görülür.
- ✓ Lizil oksidaz **kollajen** ve **elastin** yapısındaki **çapraz bağların** oluşumundan sorumludur.
- ✓ Kollajen ve elastin sentezi bozulur.

Elastin

- ✓ Akciğer, damar duvarında ve elastik ligamanlarda bulunur.
- ✓ **Elastin** başlıca **glisin, alanin** ve **valin** gibi küçük **nonpolar** aminoasitlerden oluşur.
- ✓ Ancak **hidroksiprolin** ve **hidroksilizin açısından fakirdir.**
- ✓ Elastin **çapraz bağlarla bağlanmış üç boyutlu bir ağ** şeklindedir.
- ✓ **Kollajenden farklı olarak, onun gibi**
  - ➢ **Üçlü heliks yapısı yoktur.**
  - ➢ **Tek tip elastin vardır.**
  - ➢ **Karbonhidrat içermez.**
- ✓ **Çapraz bağlar lizin** içerir.
- ✓ Dört ayrı elastin zincirinden gelen **dört ayrı lizil kalıntısı birleşerek desmozin** bağını meydana getirir. Bu bağlar bağ dokusuna esnekliğini verir.
- ✓ Burada kullanılan enzim **lizil oksidaz**dır. Kofaktörü **bakır**dır.

Tablo 5-2. Kollajen ve elastin arasındaki farklar

Kollajen	Elastin
Birçok farklı genetik tipte	Tek genetik tipte
Üçlü sarmal	Üçlü sarmal yok, rastgele konformasyon (gerilmeye izin verir)
Gly-X-Y yineleyen yapı	Gly-X-Y yineleyen yapı yok
Hidroksilizin var	Hidroksilizin yok
Karbonhidrat içerir	Karbonhidrat yok
Molekül içi aldol çapraz bağları	Molekül içi desmozin çapraz bağları
Sentez sırasında uzatma peptitleri var	Sentez sırasında uzatma peptitleri yok

Diğer Glikoproteinler

Fibronektin
- ➢ **Fibroblast** gibi kollajen sentezleyen hücrelerden salgılanan bir **glikoproteindir.**
- ➢ **Ekstrasellüler alan** ve **plazmada** bulunur.
- ➢ **Heparin, fibrin, kollajen, heparan sülfat** ve **integrinler** ile etkileşir.
- ➢ Hücre adezyonu ve göçü, ayrıca hücre haberleşmesine katılır.

Temel Bilimler 33. soru
Biyokimya Speetus Notu 1. Fasikül
Sayfa 069

Marfan sendromu (araknodaktili):
- ✓ Otozomal dominant kalıtılır.
- ✓ **Fibrillin gen defekti** sonucu ortaya çıkar.
- ✓ **Elastik liflerde bozukluk**
- ✓ **Uzun ve ince ekstremiteler**
- ✓ **Lens subluksasyonu (ektopia lentis),**
- ✓ **İskelet kası deformiteleri**
- ✓ **Aort anevrizması** gözlenir.

Entaktin:
- ➢ RGD (arjinin, glisin ve aspartat) sekansı içeren **glikoprotein** yapıdadır.
- ➢ **Laminine bağlanır** ve **hücre bağlanma faktörü** olarak iş yapar.

Laminin:
- ➢ Böbrek glomerülleri ve **bazal laminanın ana glikoproteini**dir.

✓ **Bazal laminanın yapı taşları**
- Laminin,
- Entaktin,
- Tip IV kollajen,
- Heparin
- Heparan sülfattır.

Temel Bilimler 33. soru
Patoloji Speetus Notu 1. Fasikül
Sayfa 014

Marfan Sendromu

- OD bağ doku hastalığı
- **Fibrillin-1**'de (**FBN-1** geni) defekt vardır.
- İskelet, göz ve kardiyovasküler sistem etkilenir.

TİPİK VAKA

- Uzun boy, uzun ekstremiteler ve uzun parmaklar
- Üst vücut yarısının alta oranla uzun olması
- Pektus ekskavatus (güvercin göğsü)
- Lensin **yukarı dislokasyonu**
- Mitral valv prolapsusu
- Aort disseksiyonu
- Aort yetmezliği

FLASH BACK

- ✓ Lensin yukarı dislokasyonu→Marfan sendromu için patognomonik
- ✓ Lensin aşağı subluksasyonu→Homosistinüri

ADHEZİV GLİKOPROTEİNLER

- **İntegrinler**→hücre iskeleti ile ekstrasellüler matriks arasındaki bağlantıyı sağlar.
- **Fibronektin**→hücre yüzey reseptörlerini ekstrasellüler matrikse bağlar.
- **Laminin**→bazal membranda bulunur.
- **Cadherin**→hücreleri birbirine bağlar.

E-cadherin eksikliğinde

- Meme (invaziv lobüler) ve
- Mide (diffüz tip) kanseri ortaya çıkar.

- **SPARC**→ Anjiyogenez inhibisyonu yapar.
- **Trombospondin**→ Anjiyogenezi inhibe eder.

PROTEOGLİKANLAR

- Dermatan sülfat
- Heparan sülfat
- Kondroitin sülfat
- Hyalüronik asit

Bazal Membranda Bulunan Ana Maddeler

- ✓ Tip IV kollajen
- ✓ Laminin
- ✓ Dermatan sülfat
- ✓ Heparan sülfat

BAĞ DOKUSUYLA ONARIM

- Onarımı gerçekleştiren genç yama dokusu: **granülasyon dokusu**
- Granülasyon dokusu **3-5 gün içinde** tam olarak ortaya çıkar. Daha sonra **fibrozis** gelişir ve süreç **skar** oluşumuyla son bulur.

Skar oluşumunun basamakları:

- ✓ İnflamasyon
- ✓ Hücre proliferasyonu (epitel hücreleri, endotel hücreleri ve perisitler, fibroblastlar)
- ✓ Granülasyon dokusunun oluşması
- ✓ Bağ doku birikimi (fibröz skar oluşumu)

ANJİYOGENEZ

Anjiyogenez gerçekleşme sırası:

- Hipoksi
- HIF salınımı
- VEGF salınımı
- Metalloproteinaz salınımı→bağ dokuyu parçalar
- Bazal membran parçalanması
- Endotel göçü
- Perisit ve düz kas hücrelerinin göçü

Anjiyogenez ilk 3. gün sonrası başlar, 5. gün maksimumdur.

VEGF ve FGF → Endotel hücre proliferasyonunu sağlar.

PDGF ve TGF-beta → Stabilizasyonda rol oynar.

Anjiyogenez İnhibitörleri

- ✓ Anjiyostatin
- ✓ Endostatin
- ✓ Vazostatin
- ✓ Platelet faktör 4
- ✓ **Doku metalloproteaz inhibitörleri (TIMPs)**
- ✓ **SPARC**
- ✓ **Trombospondin**
- ✓ Soluble VEGFR (Tuzak reseptör)
- ✓ **Osteopontin**

BAĞ DOKU BİRİKİMİ

- **Fibroblastların** göçü ve çoğalması
- **Fibroblastların** bağ dokuyu sentezlemesi
- Bu hücrelerin göçünü özellikle **M2 makrofajlar** tarafından sentezlenen sitokinler sağlar→en önemlisi **TGF-beta**

BAĞ DOKUNUN YENİDEN ŞEKİLLENMESİ

- **Matriks MetalloProteinazlar (MMP)** tarafından sağlanır.
- Bu enzimler **çinko** bağımlıdırlar.
- **MMP tipleri:**
  - İnterstisyel kollajenazlar
  - Gelatinazlar
  - Stromelisinler
  - Katepsin D

Nokta atışı: Marfan ve fibrillin
net bir referans

Temel Bilimler 33. soru
Pediatri Speetus Notu 1. Fasikül
Sayfa 030

- **Marfan sendromu**
  - ✓ **M**VP
  - ✓ **A**raknodaktili
  - ✓ **R**etinal ayrılma
  - ✓ **F**ibrilin (FBN1) gen mutasyonu
  - ✓ **A**ort anevrizması
  - ✓ **N**egatif-Nitroprussit (Homosistinüride pozitiftir)
  - ✓ **S**ublukse lens
- Klinefelter sendromu
- XYY sendromu
- Sotos sendromu (Serebral gigantizm)
- Homosistinüri (Marfan'a benzer ama mental retardasyon var)
- Weaver-Smith sendromu (Makrosefali+Uzun boy)

ÇOCUK İSTİSMARI

FİZİKSEL İSTİSMAR

- En sık istismar çeşitidir.
- Tanı için;
  - ✓ Muayene ile uyumsuz öykü
  - ✓ Yumuşak korumasız bölgelerde morluk
  - ✓ Bir nesne şeklinde morluklar
  - ✓ Isırıklar
  - ✓ Eldiven çorap tarzı yanıklar
- En fazla morbidite ve mortaliteye neden olan kafa travmasıdır.
- <1-2 yaş çocuklarda kırık saptanması istismar düşündürmelidir.
- 4 aylıktan küçük çocuklarda tüm morluklar.
- 6 aylıktan küçük çocuklarda orofaringeal yaralanmalar.

İstismar Düşündüren & Düşündürmeyen Kırıklar

Yüksek özgüllüklü	Düşük özgüllük
• Klasik metafiz köşe lezyonları • Kot kırığı (özellikle posteromedial) • Skapula kırığı • Sternum kırığı • Spinöz proses kırığı	• Uzun kemiklerin diafiz kırıkları • Basit kafatası kırıkları • Klavikula kırığı • Supperiostal yeni kemik oluşumu

Sarsılmış bebek sendromu

- Bebeğin öne arkaya doğru hızlı bir şekilde sallanması nedeniyle ortaya çıkar
- Beyinde diffüz aksonal hasar oluşur
- Ensefalopati, uyandırılamama ile getirilebilir.
- Bebeğin karnına bası nedeniyle karaciğer dalak yaralanmaları ortaya çıkabilir
- Diffüz aksonal hasar kraniyel MR ile saptanabilir
- Kanama varsa BT ile saptanabilir.
- Göz dibinde retinal hemorajilerin saptanması tanıda oldukça önemlidir.

TİPİK VAKA

Uyandırlamama nedeniyle getirilen bebek
+
Göz dibinde retinal hemorajiler
+
MR'da diffüz aksonal hasar
↓
Sarsılmış bebek sendromu

CİNSEL İSTİSMAR

- Tanıdık kişiler tarafından yapılma ihtimali daha yüksek
- Ebeveynleri boşanmış çocuklara yapılma riski daha yüksektir
- Çocuğa olduğunca zarar verilmez, şiddet görülme ihtimali düşüktür.
- Engelli çocuklara yapılma riski daha fazladır.
- Cinsel istismara maruz kalan çocuklarda büyüdüklerinde anoreksiya nervosa, bulumiya, intihar girişimi, okuldan kaçma ya da antisosyal davranış bozukluğu riski armıştır.

BİLEREK ZARAR VERME (MUNCHAUSEN BY PROXY SENDROMU)

- Çocukta olmayan hastalığın uydurulması durumudur.
- En sık anneler sorumludur.
- En sık kanama, apne ve nöbet şeklinde görülür.
- Konuşamayan küçük çocuklara yapılır.
- Annenin kendisinde de açıklanamayan hastalık öyküleri olabilir.
- Anneler bebeklerini öldürebilir fakat çocuklarına karşı nefret duymazlar.

SAĞLAM ÇOCUK TAKİBİ

Sağlam çocuk takibinin sıklığı şu şekilde olmalıdır;

- 2-6 ay: 2 ayda bir
- 6-18 ay: 3 ayda bir
- 18-36 ay: 6 ayda bir
- >3 yaş: Yılda bir

Sağlam çocuk takibinde yapılması gerekenler

Yaş	Taranması gereken hastalıklar
Yenidoğan	İşitme testi, Konjenital kalp taraması, gelişimsel kalça displazi taraması
9. ay	Gelişimsel tarama (Denver testi)
12. ay	Hemogram, Diş muayenesi
18. ay	Gelişimsel tarama, Otizm taraması (M-CHAT taraması)
24. ay	Otizm taraması, Baş çevresi ölçümü son kez yapılır, Beden kitle indeksine bakılmaya başlanır
30. ay	Gelişimsel tarama
3 yaş	Tansiyon ölçümüne başlanır, görme muayenesi yapılır
4 yaş	İşitme testi yapılır
9-11 yaş	Lipid profili taraması (risk faktörü varsa en erken 2 yaş)
11 yaş	Skolyoz taraması
12 yaş	Depresyon taraması

BAĞ VE DESTEK DOKULAR

BAĞ DOKU

Gevşek (Areolar) Bağ Doku

- ✓ **Epitel doku**nun **altı**nda bulunur.
- ✓ **Kapiller**den **zengin** bölge olup **immun reaksiyon**lar gerçekleşir.
- ✓ **Lamina propriya** tipik örnektir.

Düzensiz Sıkı Bağ Doku

- ✓ **Submukoza** ve **retiküler dermis** tipik örnektir.

Düzenli Sıkı Bağ Doku

- ✓ Kollajen lifler **paralel** dizilmektedir.
- ✓ **Tendon**, **ligament** ve **aponevroziste** görülür.

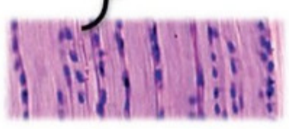

BAĞ DOKU HÜCRELERİ

Fibroblast

- ✓ **Lif protein**leri ve **amorf ara madde**yi sentezler.
- ✓ **Yeni** bağ **doku**su yapımı, **rejenerasyon**da görevlidir.
- ✓ **Yara iyileşmesi** sırasında **yara kontraksiyonu**ndan sorumlu **myofibroblast**lar izlenir.

Histiosit

- ✓ **Bağ doku**sundaki **iğsi makrofaj**dır.
- ✓ **T lenfosit**lerine **antijen sunabilir**ler.

Mast

- ✓ **Toluidin mavi**si ile **metakromatik** boyanır.
- ✓ Yüzeyinde **IgE reseptör**ü bulunur.
- ✓ **Mekanik, kimyasal** travma **antijen**le **temas** sonrası salgısını boşaltır.
- ✓ Hücresel aktivite **marker**i **triptaz**dır.

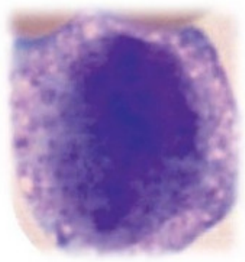

Granülde Bulunan	Üretilip Salınan
Heparin	SRS-A (LTC_4-D_4-E_4)
Histamin	Prostaglandin D_2
ECF ve NCF	
Triptaz ve Kimaz	

Plazma

- ✓ **B lenfosit**in **immunoglobulin** salgılamak (**humoral immünite**) için özelleşmiş halleridir.
- ✓ **Sitoplazma**sında **Russel** ve **nükleus**unda **Dutcher inklüzyon** cisimciği bulunur.

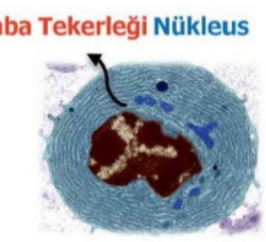

Pigment hücresi (Melanosit)

- ✓ **İris** ve **koroid, kıl follikülü**, **epidermis** ve pia **mater**de bulunur.
- ✓ **Melanin** sentezler.

BAĞ DOKU PROTEİN

Kollajen

- ✓ **Bağ doku**sunda **en fazla** bulunan **fibril** ve proteindir.
- ✓ **Glisin** (**en fazla**), prolin, ve **hidroksiprolin** **(en spesifik)** ve **hidroksilizin** içerir.
- ✓ **Hidroksiprolin** ve **hidroksilizin GER** içinde kollajen zincirdeki, lizin ve prolinin **hidroksilasyon**unun bir ürünü olup bunu yapan enzimlerin **kofaktör**ü O_2, Fe^+ ve **C vitamini**dir.

Skorbütte vitamin C eksikliği sonucu **hidroksilasyon bozuk** ve **kollajen immatür**dür.

Ehler Danlosta genel bir **kollajen** bozukluğu izlenir.

Osteogenezis İmperfektada **Tip 1 kollajen** defekti vardır.

- ✓ **Tip 1** kollajen: Cilt, **kemik,** sklera ve **tendon**
- ✓ **Tip 2** kollajen: **Kıkırdak** ve **embriyonik doku**
- ✓ **Tip 3** kollajen: **Düz kas** ve **damar duvarı**
- ✓ **Tip 4** kollajen: **Bazal lamina**da (**ağsı** kollajen)
- ✓ **Tip 7** kollajen: **Kollajeni bazal lamina**ya **bağlar.**

Retiküler Lif

- ✓ **Tip III kollajen**den oluşur.
- ✓ Hacim değişikliğine uğrayan organlarda ağ oluşturur.
- ✓ Gümüş tuzlarıyla siyaha boyanır.

Yara iyileşmesinde önce **retiküler**, sonra **Tip 1** kollajen görülür.

Elastik Lif

Elastik lif sisteminin yapıları peşpeşe **3 evre**de gerçekleşir;

- **Birinci evre**de **oksitalan**

Temel Bilimler 33. soru
Fizyoloji, Histoloji, Emriyoloji Speetus Notu 1. Fasikül Sayfa 010

Marfan sendromunda **fibrillin** mutasyonu izlenir.

- ✓ Kollajenin aksine hidroksilizini içermez.
- ✓ **Desmozin** ve izodesmozin adlı amino asitler bulunur.

EKSTRASELLÜLER MATRİKS

Çoklu Yapışkan Glikoprotein

- ✓ **Osteopontin kalsiyum**un **sekestre** eder.
- ✓ **Kondronektin** kondrositleri **tip 2 kollajene** bağlar.
- ✓ **Osteonektin kollajen** ile **hidroksiapatit** bağlar.

Marfan sendromundaki fibrillin mutasyonu klinik kutucuk olarak direkt gelmiştir sınavda.

Orijinal Soru: Temel Bilimler 34

34. Normal koşullarda idrarda atılımı çok az olan amonyumun (NH_4^+), atılımındaki artışın <u>en olası</u> nedeni aşağıdakilerden hangisidir?

A) Hartnup hastalığı
B) Yağ malabsorpsiyonu
C) Glutaminaz enzim yetersizliği
D) Kronik asidoz
E) Fenilketonüri

Doğru Cevap:D

SpeeTUS Notu

SpeeTUS Notu

Üre Döngüsünün Düzenlenmesi

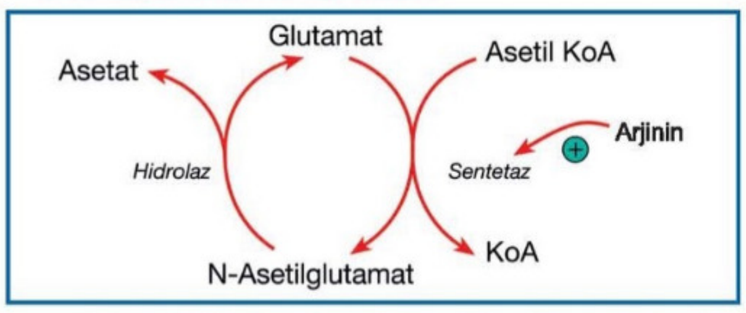

- ✓ **N-asetilglutamat, karbamoil fosfat sentetaz I'in aktivatörüdür.**
- ✓ **N-asetilglutamat = asetil KoA + glutamat**
- ✓ KC'de proteinden zengin bir yemekten sonra artar.
- ✓ **Arjinin, N-asetilglutamat oluşumunu arttırır.**
- ✓ **NAG sentetaz eksikliğinde Carglumic asit** FDA tarafından onaylı bir tedavi ajanıdır.

- ✓ **Üre=BUNx2,14**
- ✓ Üre tayininde **Berthelot metodu** ve **üreaz** enzimi ile **enzimatik yöntem** kullanılır.

FLASH BACK
- ✓ **Üre döngüsünde oluşan ve protein sentezinde kullanılabilen amino asit... Arjinin**

FLASH BACK
- ✓ **Üre döngüsünde <u>bulunmayan</u> enzim sınıfı... Oksidoredüktaz, İzomeraz**

AMONYAK METABOLİZMASI

Amonyak kaynakları

- ✓ **Amino asitler amonyağın en önemli kaynağı**dır.
- ✓ Amino asitler deamine edilerek amonyak elde edilir.

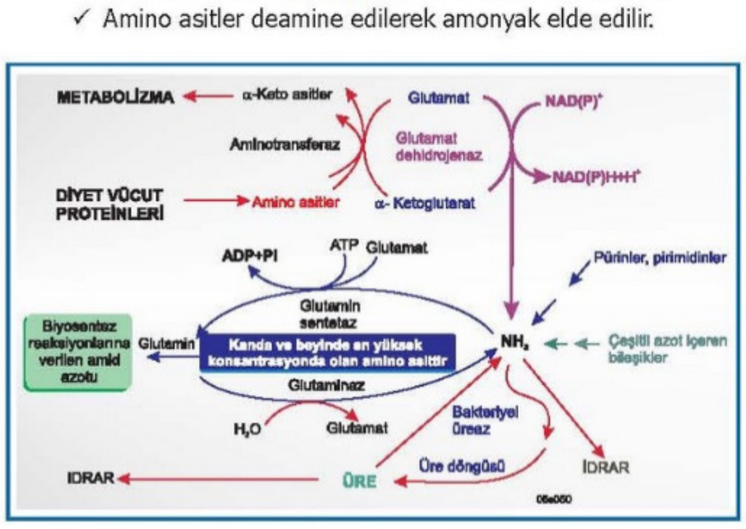

1. Amino asitler:

- ➢ Çoğu doku, özellikle karaciğer, **aminotransferaz** ve **glutamat dehidrojenaz** reaksiyonlarıyla **amino asit**lerden **amonyak** üretir.

2. Glutamin:

- ➢ Böbrekler, renal **glutaminaz** yardımıyla **glutaminden amonyak** üretir.
- ➢ Bu amonyak idrar ile NH_4^+ şeklinde atılır. Bu **asit-baz dengesi** için önemlidir.

Temel Bilimler 34. soru
Biyokimya Speetus Notu 1. Fasikül
Sayfa 078

- ➢ Bağırsakta, **üreaz sağlayan bakteriler** tarafından **üre**nin yıkılmasıyla **amonyak** oluşur ve bu amonyak, **karaciğerde tekrar üre**ye dönüştürülür.

4. Aminler:

- ➢ Besinlerle veya hormon ve nörotransmitterler gibi görev yapan monoaminlerden elde edilen **aminler amin oksidaz**'ın kataliziyle **amonyağa** çevrilir.

5. Pürin ve pirimidinler:

- ➢ Pürin ve pirimidin katabolizmasında, **halkalardaki amino grupları amonyak** olarak salınır.

Dolaşımda Amonyağın Taşınması

- ✓ Amonyak dokularda çok miktarda üretilmesine rağmen kanda çok az miktarda bulunur.

1. Üre:

- ➢ **Amonyağın en önemli atılım şekli karaciğerde üre** oluşumudur.
- ➢ Üre kanda taşınarak **böbreklere** gider ve **glomerüler filtrata** geçer.

2. Glutamin:

- ➢ **Amonyağın toksik olmayan bir depolama ve taşınma** şeklidir.
- ➢ **Plazmada** ve **beyinde konsantrasyonu en yüksek aminoasit glutamin**dir.
- ➢ Dolaşımdaki **glutamin** → böbreklerde **glutaminaz** tarafından **deamine** edilir.

FLASH BACK
- ✓ **Beyin ve bir çok dokuda amonyağın non-toksik taşınma ve depolanma şekli... Glutamin**
- ✓ **Kastan amonyağı karaciğere taşıyan... Alanin**

FLASH BACK

Glutamatın <u>dekarboksilasyonu</u> ile
↓
GABA oluşur

Glutamatın <u>deaminasyonu</u> ile
↓
α-ketoglutarat oluşur

İLGİLİ NOTLAR

Orijinal Soru: Temel Bilimler 35

35. Aşağıdakilerden hangisi ipogenezin kontrol mekanizmalarından biri değildir?

A) Asetil-KoA karboksilaz enziminin sitrat tarafından aktivasyonu
B) Asetil-KoA karboksilaz enziminin palmitoil-KoA tarafından inhibisyonu
C) Mitokondriyal ATP/ADP taşıyıcısının açil-KoA tarafından inhibisyonu
D) Mitokondriyal trikarboksilat taşıyıcısının palmitoil-KoA tarafından inhibisyonu
E) Asetil-KoA karboksilaz enziminin insülin tarafından inhibisyonu

Doğru Cevap: E

SpeeTUS Notu

SpeeTUS Notu

✓ Balık yağında bulunan **doksoheksaenoik asit** ve **eikozapentaenoik asit** ise beyin ve retina gelişimi için önemlidir.

YAĞ ASİTLERİNİN SENTEZİ

✓ İnsanda yağ asitlerinin başlıca sentez yeri **karaciğerdir.**
✓ Yağ asitlerinin sentezi **sitoplazma**da olur.
✓ Yağ asiti sentaz kompleksinin **son ürün**ü **palmitat**tır.

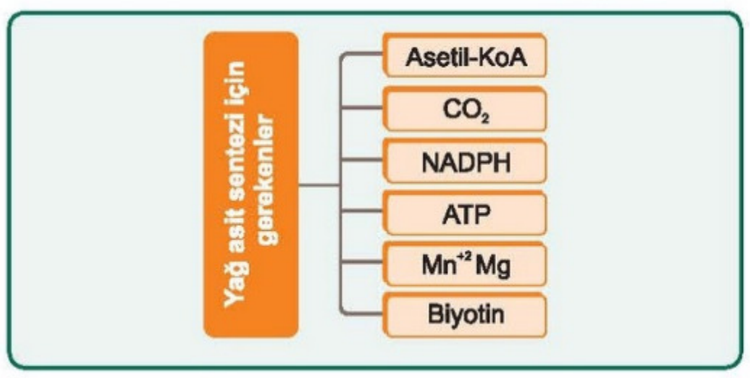

✓ Yağ asit sentezinde **ilk basamak asetat birimlerinin, mitokondriyal asetil-KoA'dan** sitozolde bulunan **sitozolik asetil-KoA'ya transfer edilmesi**dir.

Mitokondriyal Asetil-KoA kaynakları

- Pirüvatın oksidatif dekarboksilasyonu
- Yağ asitlerinin beta oksidasyonu
- Keton cisimlerinin oksidasyonu
- Amino asitlerin (lösin,lizin) yıkımı

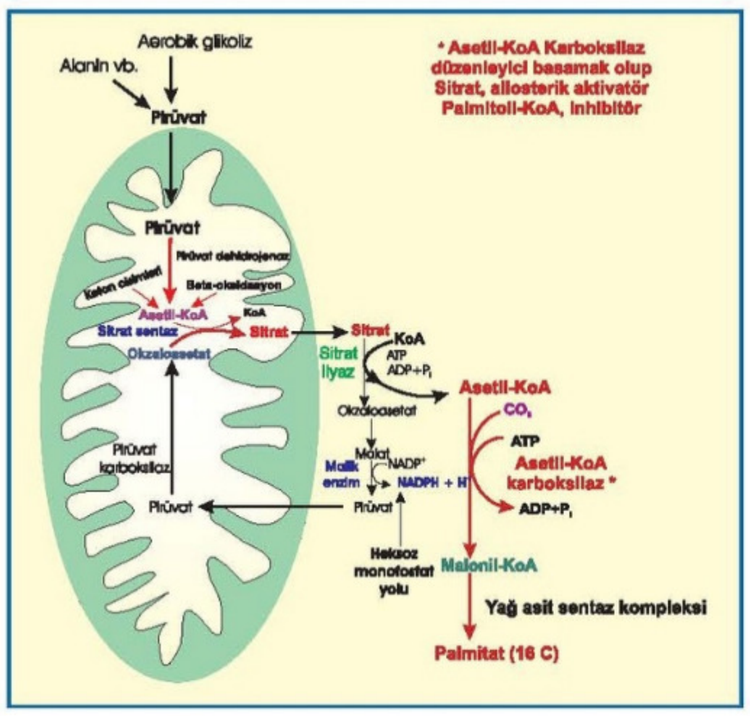

✓ **Asetil-KoA'nın mitokondri iç membranından geçemez, asetil** kısmı **sitrat** şeklinde **sitozole taşınır.**
✓ Sitozole geçen **sitrat, ATP-sitrat liyaz** enzimi aracılığı ile **okzaloasetat** ve **asetil-KoA**'ya dönüşür.
✓ Bu basamakta **ATP** ve **KoA** kullanılır.
✓ **İnsülin sitrat liyazı fosforile** bir şekilde aktive eder.
✓ **Sitozolik asetil-KoA, asetil-KoA karboksilaz** enziminin düzenlediği bir reaksiyon ile **malonil-KoA**'ya çevrilir.
✓ **Asetil-KoA karboksilaz** yağ asidi sentezinde **kontrol basamağı**dır.

Asetil-KoA karboksilaz

- Ürünü malonil-KoA
- Koenzimi biyotin, kofaktörü mangan
- Enerji kaynağı olarak ATP kullanır.
- Karbondioksit kaynağı olarak bikarbonat kullanır.
- ATP'nin olduğu her yerde magnezyum kullanılır.

✓ Sitrat liyaz etkisiyle ortaya çıkan **okzaloasetat** sitoplazmada **malik enzim** ile **oksidatif dekarboksilasyona** uğrar ve **pirüvata** dönüşür.
✓ Bu basamakta **indirgeyici güç vericisi NADPH** üretilir.

FLASH BACK

Temel Bilimler 35. soru
Biyokimya Speetus Notu 1. Fasikül
Sayfa 034

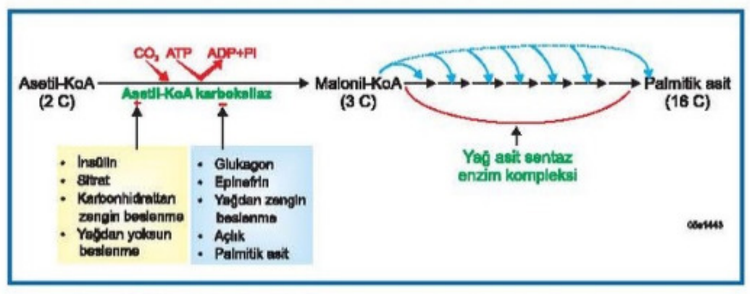

✓ **Asetil KoA karboksilazın en güçlü allosterik aktivatörü sitrat**tır.
✓ Karbonhidrattan zengin bir yemekten sonra sitrat oluştuğu için **karbonhidrattan zengin beslenme** de asetil-KoA karboksilazı **aktive eder.**
✓ Yağ asiti sentezi **toklukta insülin** hakimiyetinde **aktiftir.**
✓ **Açlıkta glukagon** hakimiyetinde yağ asiti sentezi **inaktiftir.**
✓ **Palmitat** asetil-KoA karboksilazı **inhibe eder.**

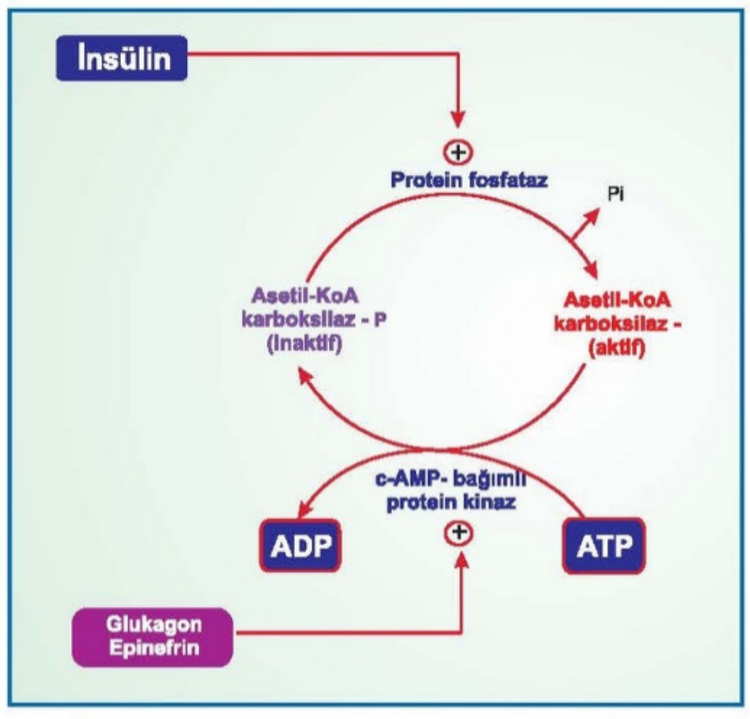

✓ **İnsülin,** reseptörüne bağlandıktan sonra **protein fosfatazı** uyarır.

İLGİLİ NOTLAR

Orijinal Soru: Temel Bilimler 36

36. Aşağıdaki bileşiklerden hangisi kolesterol sentezinde yer alan ara ürünlerden biri değildir?

A) Mevalonik asit
B) Skualen
C) Fosfatidik asit
D) İzopentenil pirofosfat
E) Desmosterol

Doğru Cevap:C

SpeeTUS Notu

SpeeTUS Notu

İLGİLİ NOTLAR

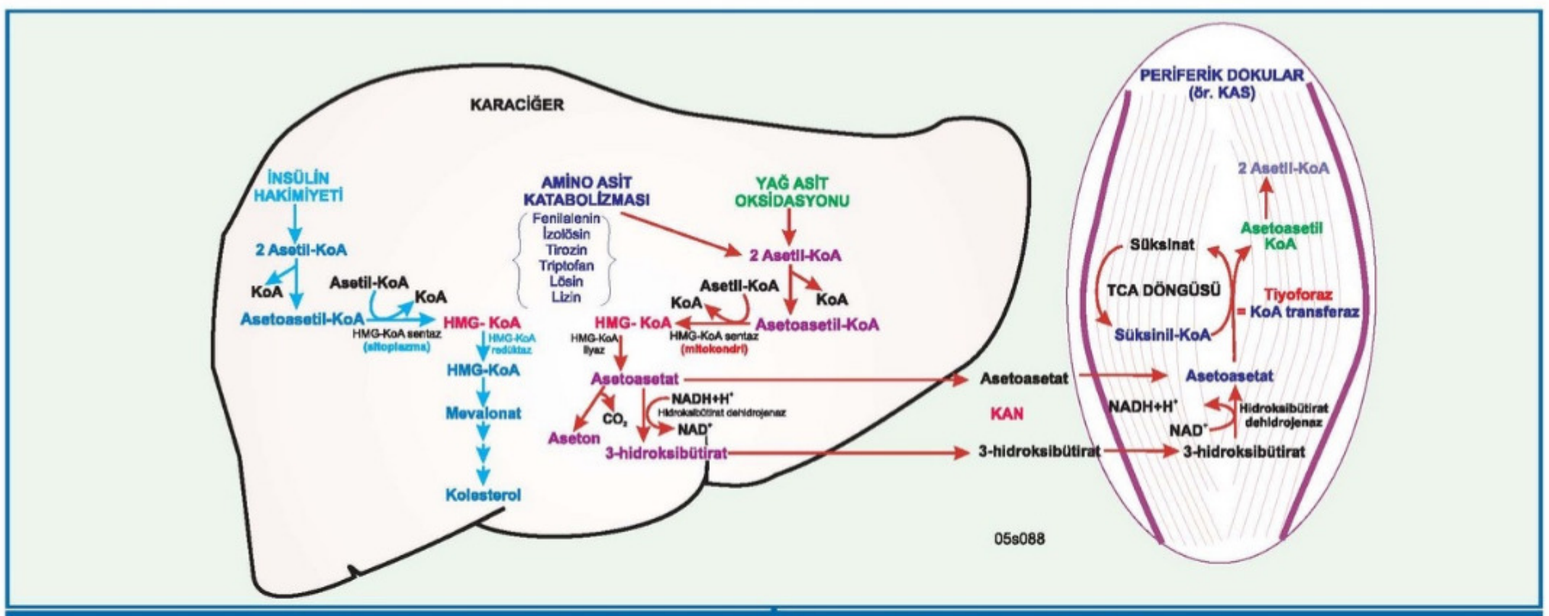

Ketonların karaciğerde sentezi ve periferik dokular tarafından kullanımı

Keton cisimlerinin enerji bilançosu

- ✓ 3-hidroksibütirat asetoasetat okside olurken 1NADH oluşur. ETZ'de NADH'tan 2,5 ATP sentezlenir.
- ✓ Asetoasetatın aktivasyonunda süksinil-KoA kullanıldığı için 1 ATP enerji harcanmış olur.
- ✓ Asetoasetat-KoA= 2x Asetil-KoA= 2x10 ATP= 20 ATP
- ✓ Dolayısıyla bir **asetoasetattan 19 ATP** net kazanç olurken, **3-hidroksibütirat**tan da **2,5 ATP** fazlası yani **21,5 ATP net kazanç** olur.

- ✓ Keton cisimleri oluşum hızı kullanım hızından fazla olduğu zaman **ketonemi** başlar, daha sonra **ketonüri** gelişir.
- ✓ Keton cisimleri arttığı zaman **vücut pH'ı düşer** ve ciddi bir **metabolik asidoz** gelişir.
- ✓ Tip 1 diyabette insülin azalınca, glukagon kontrol edilemez ve katabolizma hızlanır.
- ✓ Yağ asitlerinin yıkımı arttıkça, mitokondride asetil-KoA aşırı şekilde artar ve **ketoasidoz** gelişir.
- ✓ **Diyabette** baskın olan keton cismi **3-hidroksibütirat**tır.

FOSFOLİPİT VE SFİNGOLİPİTLER

- ✓ **Endoplazmik retikulum** ve **Golgi cisimciğin**de sentezlenirler.

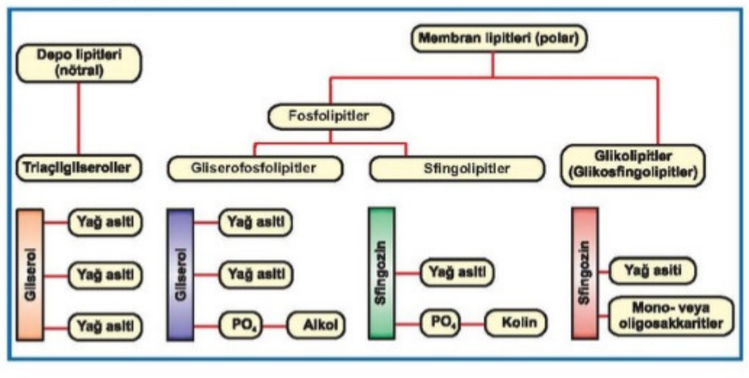

- ✓ Membran lipitleri **fosfat içeren**ler ve **karbonhidrat içeren**ler olmak üzere iki gruba ayrılır.
- ✓ **Fosfat içerenler** de **gliserol** omurgasına sahip olanlar ve **sfingozin** omurgasına sahip olanlar diye ikiye ayrılır.
- ✓ **Gliserol omurgası**na sahip olan **fosfat** içeren lipitler **gliserofosfolipitler**dir.
- ✓ **Sfingozin omurgası**na sahip olan ise **sfingolipitler**dir.
- ✓ **Karbonhidrat içeren** lipitlerin omurgasında da sfingozin bulunduğu için bunlara **glikosfingolipitler** denir.

Temel Bilimler 36. soru
Biyokimya Speetus Notu 1. Fasikül
Sayfa 041

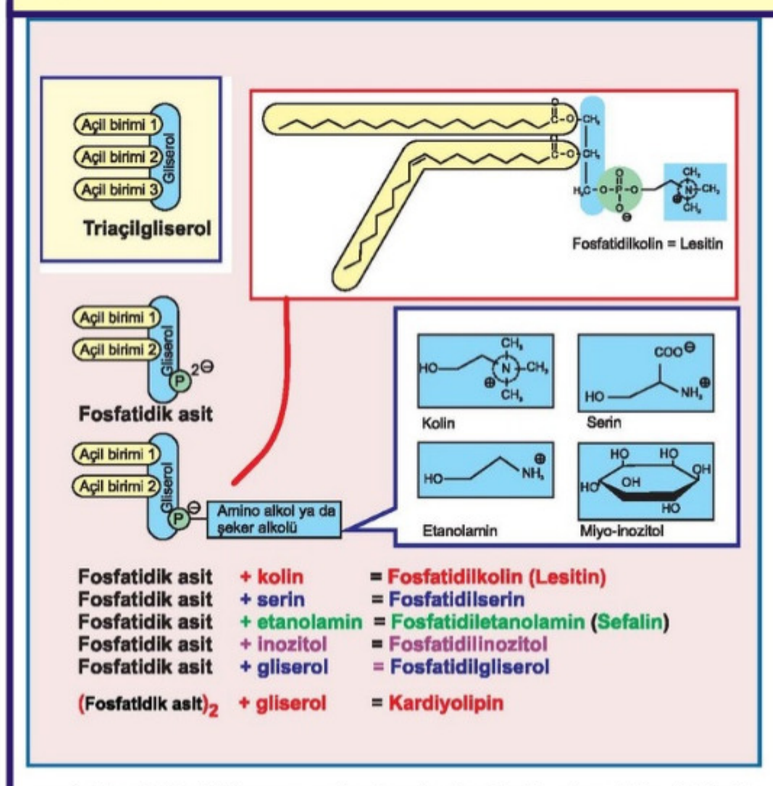

- ✓ **Fosfolipitler** genel olarak fosfodiester köprüsü ile **diaçilgliserol** ya da **sfingozine** bağlanmış bir alkolden oluşan polar ve iyonik bileşiklerdir.
- ✓ **Membranlarda en çok bulunan lipit türü fosfolipitler**dir.
- ✓ **Fosfatidik asit,** hem **triaçilgliserol** hem de **gliserofosfolipitlerin** sentezindeki **öncül molekül**dür.
- ✓ **Fosfatidik asit** üzerine **gliserol, inozitol, etanolamin,**

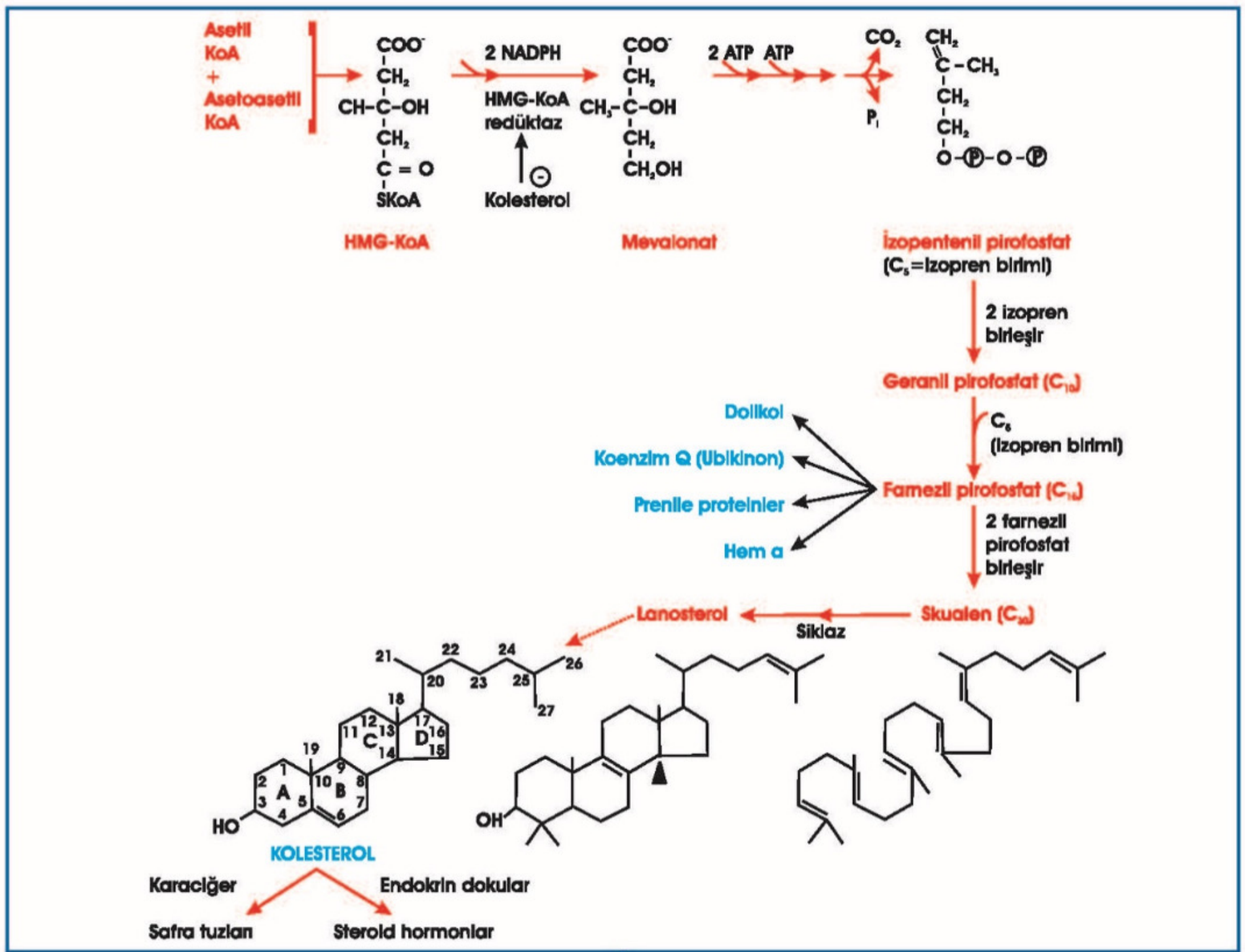

Kolesterol sentezi

Temel Bilimler 36. soru

Biyokimya Speetus Notu 1. Fasikül Sayfa 047

- Lovastatin, simvastatin, fluvastatin, pravastatin, rosuvastatin ve atorvastatin gibi **statin grubu ilaçlar HMG-KoA redüktazın** geri dönüşümlü ve **yarışmalı inhibitörleridir.**

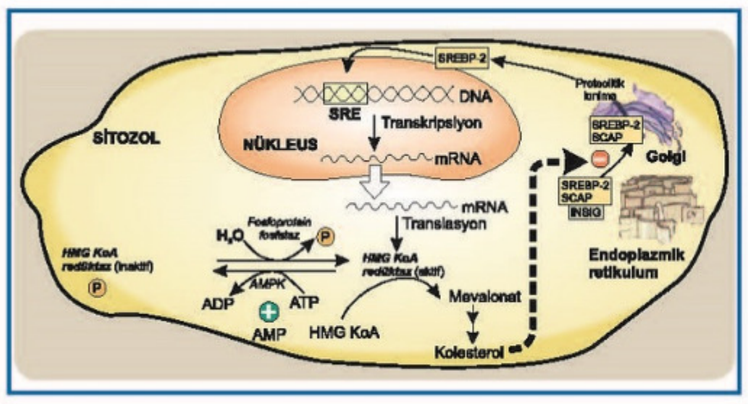

HMG-KoA redüktaz gen ekspresyonunun düzenlenmesi:

- ✓ **HMG-KoA redüktaz gen ekspresyonu,** redüktaz geninin yukarı kısmında bulunan DNA parçasındaki **sterol düzenleyici elemente (SRE) bağlanan transkripsiyon faktörü (**sterol düzenleyici elemente bağlanan protein veya **SREBP) tarafından kontrol edilir.**
- ✓ **SREBP** başlangıçta ER membranında bir başka protein olan ve çekirdeğe gider.
- ✓ **SREBP, DNA'ya bağlandığında redüktaz geninin ekspresyonu artar.**
- ✓ **Kolesterol seviyesi düştüğünde SREBP aktivasyonu gerçekleşir. HMG-KoA redüktaz artar** ve daha çok kolesterol sentezlenir.
- ✓ **Kolesterol miktarları fazla** ise **kolesterol SCAP** üzerinde bir yere **bağlanır** ve SCAP'ın endoplazmik membranında bulunan bir diğer protein olan **insülin ile indüklenen gen proteinleri (INSIGs)** ile bağlanmasını uyarır.
- ✓ Böylece **SCAP-SRERB-2 kompleksi düz endoplazmik retikulumda kalır.** SREPB-2 transkripsiyon faktörünün aktive olması önlenir ve **kolesterol sentezi baskılanır.**

Sterol ile enzim yıkımının uyarılması:

- ✓ **Sterol** seviyeleri **arttığında, HMG-KoA redüktaz INSIG** proteinine bağlanır.
- ✓ Bu bağlanmanın etkisiyle **HMG-KoA redüktaz, ubikitin** ile **işaretlenir** ve **proteozomlarda yıkılır.**

- ✓ **İnsülin** tarafından uyarılan **SREB-1c** de **yağ asidi sentezini** uyarır.

Orijinal Soru: Temel Bilimler 37

37. Aşağıdaki peptid yapılı hormonlardan hangisi kas ve karaciğerde glukoz ve lipid metabolizmasını modüle eder ve insüline dokuların duyarlılığını artırır?

A) Adiponektin
B) Ghrelin
C) Leptin
D) İrisin
E) Nöropeptid Y

Doğru Cevap:A

SpeeTUS Notu

SpeeTUS Notu

İLGİLİ NOTLAR

Tablo 8-2. İnsülinin etki ettiği metabolik yollar

İnsülinle hızlanan anabolik olaylar (Glukagon ile yavaşlayan olaylar)	İnsülin ile yavaşlayan katabolik olaylar (Glukagon ile hızlanan olaylar)
• Glikoliz • Glikojen sentezi • Karaciğerde yağ asit sentezi • Yağ dokusunda yağ asit sentezi • Yağ dokusuna glukoz girişi • Yağ dokusunda triaçilgliserollerin depolanması • Kolesterol sentezi • Kas ve karaciğerde protein sentezi • DNA ve RNA sentezi Büyüme	• Glukoneojenez • Glikojenoliz • Karaciğerde yağ asit yıkımı • Yağ dokusunda lipoliz • Karaciğerden kana serbest glukoz çıkışı • Yağ dokusunda triaçilgliserollerin yıkımı • Karnitin mekiği ile yağ asitlerin mitokondriye taşınması • Protein yıkımı • Karaciğerde keton cisimlerinin sentezi

Tablo 8-3. İnsülinin etki ettiği başlıca enzimler

İnsülinin etkinliğini arttırdığı enzimler (Glukagonla inhibe olan enzimler)	İnsülinin etkinliğini azalttığı enzimler (Glukagonla aktive olan enzimler)
• Glikojen sentaz • Pirüvat dehidrojenaz • Glukokinaz • Fosfofruktokinaz-1 • Fosfofruktokinaz-2 • Pirüvat kinaz • Glukoz-6-fosfat dehidrojenaz • Asetil-KoA karboksilaz • HMG-KoA redüktaz • Lipoprotein lipaz • Gliserol fosfat açiltransferaz • MAP kinaz • Fosfoprotein fosfataz • Fosfodiesteraz • Sitrat liyaz	• Glikojen fosforilaz • Pirüvat karboksilaz • PEP karboksikinaz • Fruktoz-1, 6-bifosfataz • Fruktoz-2, 6-bifosfataz • Glukoz-6-fosfataz • Hormon sensitif lipaz • Karnitin açiltransferaz • Protein kinaz A • Fosforilaz kinaz • HMG-KoA sentaz (mitokondriyal izoenzim)

FLASH BACK

- ✓ **Glukagon,** reseptörüne bağlandıktan sonra hücre içinde her zaman **fosforilasyon** yapar.
- ✓ Glukagon, **katabolik yolaktaki görevli enzimleri fosforile edip aktive ederken, anabolik yolakda görevli enzimleri de fosforile edip inhibe eder.**
- ✓ **İnsülin,** enerji metabolizmasında görevli üç enzim hariç her zaman defosforilasyon yapar.
- ✓ **İnsülin anabolik yolda görevli enzimleri defosforile edip aktive ederken, katabolik yolakda görevli enzimleri defosforile edip inhibe eder.**

- ✓ **İnsülinin enerji metabolizmasında fosforile aktive ettiği üç enzim;**
  - **Fosfoprotein fosfataz**
  - **Fosfodiesteraz**
  - **Sitrat liyaz**

Temel Bilimler 37. soru
Biyokimya Speetus Notu 1. Fasikül
Sayfa 140

Adiponektin

- ✓ **Adipoz doku** tarafından sentezlenir.
- ✓ Adiponektin, **anti-aterojenik** olarak görev alır.
- ✓ **Obezite, tip II diabetes mellitus** ve **koroner arter hastalıklarında** düşüktür.
- ✓ Adiponektin fagositoz aktivitesini ve makrofajların köpük hücrelerine transformasyonunu baskılar.
- ✓ **İnsüline duyarlılığı arttırıcı yönde etki eder.**
- ✓ **Diyabet, damar sertliği** ve **hipertansiyona** karşı koruyucudur.

Leptin

- ✓ Yağ dokusundan dolaşıma salınan, **adipoz dokunun merkezi sinir sistemine sinyali** olan proteindir.
- ✓ **Leptin genindeki mutasyon obesiteye** neden olmaktadır.
- ✓ Leptinin primer fizyolojik fonksiyonu vücut yağını korumaktır.
- ✓ Serum ve adipoz dokudaki azalmış seviye beyinde, enerji defisitine işaret eder.

Yemenin Kısa Süreli Olarak Hormonlarla kontrol edilmesi

- ➢ **Kolesistokinin→ doygunluk hissi verir.**
- ➢ **Mideden salgılanan ghrelin→ yemek öncesi kanda yükselir→ iştahı artırır.**

Yemenin Uzun Süreli Hormonal Kontrolü

- ➢ **İnsülin ve leptin vücuttaki yağ ile orantılı olarak dolaşıma salınırlar.**
- ➢ **Beyine etki ederek yemek yemeyi önler.**

Tablo 8-4. Hormonların iştah üzerine etkisi

Nöropeptid	Yeme davranışına etkisi
Nöropeptid Y	+
Orexin A ve B	+
Agouti related peptid (AgRP)	+
Ghrelin	+
Leptin	-
İnsülin	-
α-MSH /POMC	-
CRF	-
Kokain amfetamin releated transkript (CART)	-
Serotonin	-
Kolesistokinin	-

Orijinal Soru: Temel Bilimler 38

38. Somatomedinler ile ilgili aşağıdaki ifadelerden hangisi yanlıştır?

A) Çoğunlukla karaciğerde sentezlenir.
B) Kollajen ve proteoglikanı artırır.
C) Fibroblastlarda mitotik aktiviteyi azaltır.
D) Kas ve yağ dokusunda insülin etkisini taklit eder.
E) Malabsorpsiyonda sekresyonu azalır.

Doğru Cevap:C

SpeeTUS Notu

SpeeTUS Notu

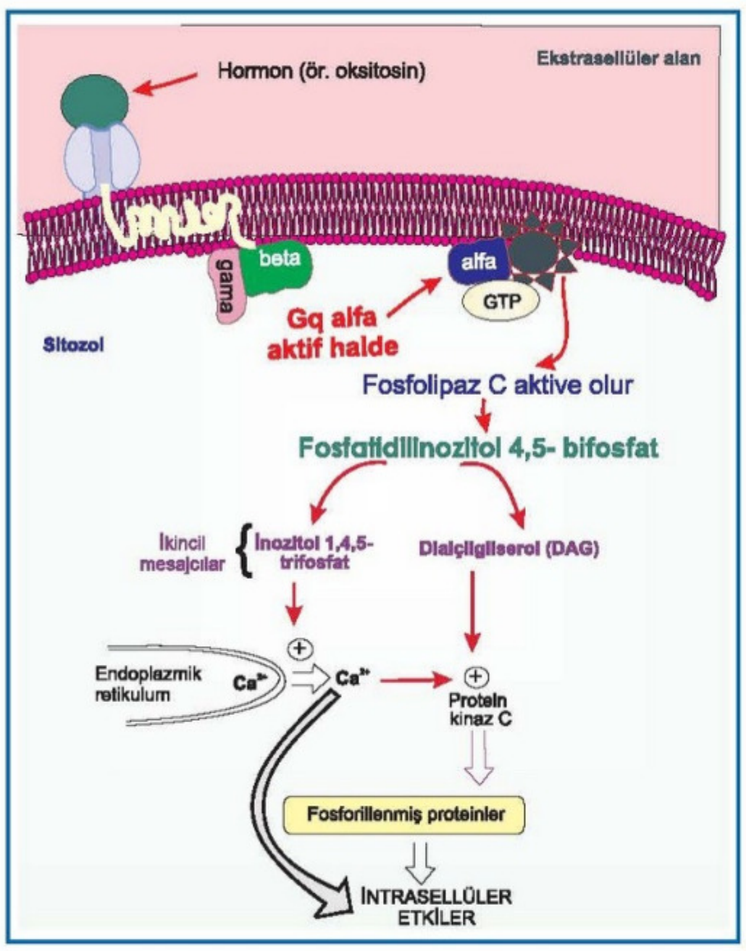

- Bu sistemi kullanan hormonlar mebrandaki reseptörüne bağladıktan sonra G proteininin, Gq_{alfa} **subüniti** uyarılır.
- Gq_{alfa} membranda bulunan **fosfolipaz C** enzimini aktive eder.
- Bu enzim membran fosfolipiti olan **fosfotidil inozitol 4,5-bifosfatı, ikinci haberci** moleküller olan IP_3 ve **DAG'e çevirir.**
- **IP_3, endoplazmik retikulumdan Ca^{+2} salınımını** sağlar.
- **Ca^{+2}** hücre içi etkilerini **kalmodulin** ile birlikte gösterir.
- **DAG, protein kinaz C'yi uyarır.**

✓ **Aktiviteleri Kalsiyum/Kalmodulin tarafından düzenlenen enzimler:**
- Ca^{+2}-bağımlı protein kinaz
- cAMP fosfodiesteraz
- Glutamat dekarboksilaz
- Plazma membranı Ca^{+2} ATPaz
- Nitrik oksit sentaz
- Fosforilaz kinaz

HİPOFİZ HORMONLARI

ÖN HİPOFİZ HORMONLARI

Ön hipofiz hormonları üç gruba ayrılır;

✓ **Büyüme hormon – Prolaktin - Somatomamotropin** (insan plasental laktojen)

✓ **Glikoprotein hormonlar** (**FSH, LH, TSH, hCG**)

✓ **Pro-opiyomelanokortin peptitler** (**ACTH, β-Lipotropin, MSH, endorfinler**)

Büyüme Hormonu (GH)

✓ **Somatotropin** adı da verilen büyüme hormonu (**growth hormone = GH**), ön hipofizin **somatotropik (asidofilik) hücrelerinde** sentezlenir.

✓ GH sentez ve salınımı, **hipotalamustan salgılanan GH-releasing hormon (GH-RH)** tarafından kontrol edilir.

✓ GH salınımını azaltan hormon **somatostatin**dir.

✓ **Somatostatin** birçok hormonun salınımını inhibe ederken; **prolaktine etki etmez.**

✓ **Somatomedin C** hipofiz ve hipotalamus düzeyinde negatif feedback yolu ile **GH salınımında inhibisyona neden olur.**

✓ **Büyüme hormonu dokuları doğrudan etkilemez.**

✓ Somatomedin adı verilen küçük peptidler özellikle de **somatomedin C (İnsülin-like growth faktör-I = İGF-I)** aracılığı ile etki gösterir.

✓ **GH'un arttığı durumlar;**
- **Hipoglisemi**
- **Stres**
- **Egzersiz**
- **Uykunun derin dönemleri**

✓ **GH → Kas hücrelerine amino asitlerin girişini ve protein sentezini arttırır.**

✓ **Adipoz dokudan lipolizi** ve **karaciğerde yağ asidi oksidasyonunu hızlandırır.**

✓ GH **diyabetojenik etki yapar,** dokularda **anti insülinik** etkilidir.

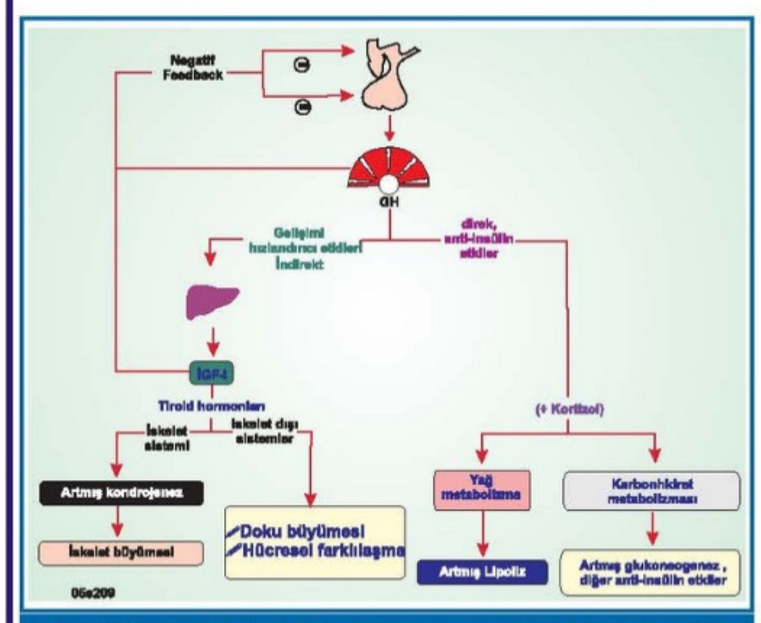

Şekil 8-1. Büyüme hormonu ve somatomedinlerin etki mekanizması

Temel Bilimler 38. soru
Biyokimya Speetus Notu 1. Fasikül
Sayfa 132

✓ Prolaktin, **laktasyonun başlamasını ve düzenlenmesini** sağlar.

✓ Salgılanmasını **hipotalamik** bir faktör olan **dopamin** kontrol eder.

✓ Ön hipofiz hormonları içerisinde **salgılanması inhibisyon** ile **kontrol edilen** tek hormondur.

✓ **Hipotalamo-hipofizer portal dolaşımın kesilmesi, prolaktin dışındaki tüm ön hipofiz hormonlarının salgılarının kesilmesine neden olur. Prolaktin** salgısı ise **artar.**

İLGİLİ NOTLAR

Notta ve şekillerde açıkça "**Doku büyümesi**, **hücresel farklılaşma**"
"Kas hücrelerine amino asit girişini ve **protein sentezini artırır**"
Yani **mitotik aktivite artırılır**, azaltılmaz.
Bu ifade **yanlıştır** ve doğru cevaptır.

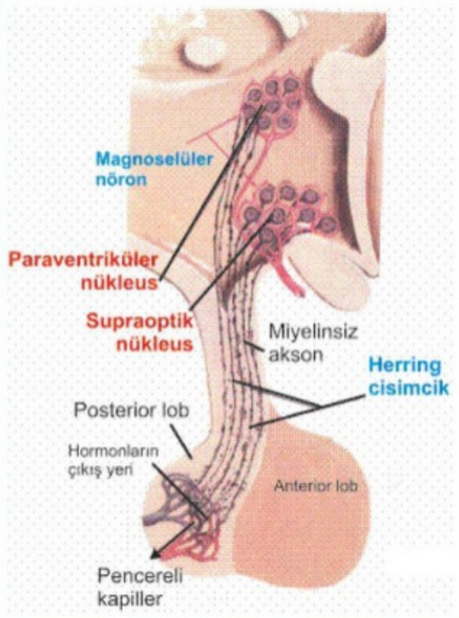

PO------SA
I T II

Magnoselüler nöronlar

HİPOFİZ SALGILARININ KONTROLÜ

Hipotalamustan		Hipofizden
Serbestleştirici (releasing) İnhibe edici hormonlar	→	Ön hipofiz h kontrolü
Dopamin	→	Prolaktini ↓
Somatostatin	→	GH ↓
Sinirsel uyarılar	→	Arka hipofiz

ÖN LOB HORMONLARI

Growth Hormon (GH, Somatotropin)

- **Somatotrop** hücrelerden salgılanır.
- **Ön hipofizde en çok bulunan** hücre tipidir.
- **JAK-STAT ikincil haberci sistemi**
- **GHRH** hipotalamustan salınır ve GH salınımını uyarır
- **Somatostatin** hipotalamustan salınır ve GH salınımı azalır.
- Growth hormon karaciğerde, **IGF (insülin-like Growth Factor)** sentezletir ve **indirekt etkilerini IGF üzerinden yapar.**

İnsanlarda büyüme hormonu salgılanması

GH Salgısını Uyaranlar	GH Salgısını Baskılayanlar
• Azalmış kan glukoz düzeyi • Azalmış kan serbest yağ asidi düzeyi • Açlık, protein eksikliği • Travma, stres • Heyecan, egzersiz • Serotonin agonistleri • Testosteron, östrojen • Derin uyku (Non - REM Evre III ve IV) • Ghrelin • Glukagon • GHRH • L-arjinin • Alfa-2 agonistler ve Beta blokerler	• Artmış kan glukoz düzeyi • Artmış kan serbest yağ asidi düzeyi • Yaşlanma, şişmanlık • Somatostatin • Somatomedinler (insülin benzeri büyüme faktörleri / IGF-1) • Büyüme hormonu (eksojen) • REM uykusu • Gebelik • Kortizol türevleri (eksojen steroidler) • Oktreotid (somatostatin analogu)

Bana ŞEKER (ENERJİ) lazımsa GH artar
(GH, kan şekerini yükseltir)

↓

Ben AÇ isem, protein eksikliğim varsa
AÇ olduğum için midem Ghrelin salgılıyorsa
AÇ olduğum için kan şekerimi yükseltmeye çalışan GLUKAGON salınıyorsa
AÇ olduğum için Serbest yağ asitlerim AZALDIYSA
STRESle mücadele etmek için ENERJİ LAZIM
HEYECAN, EGZERSİZ gibi enerjiye ihtiyacım olan durumdaysam
Testosteron, Östrojen...
L-arjinin (sporcular kas büyütmek için kullanıyor)

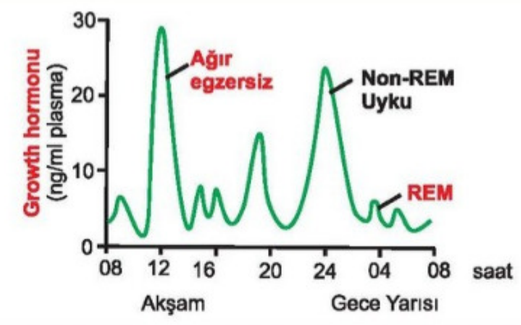

Bana ŞEKER lazım değilse GH azalır.

↓

Kan şekerim yüksekse
Serbest yağ asitlerim yüksekse
Yaşlıysam ve enerjiye çok ihtiyacım yoksa, kendi halimde yaşıyorsam.
Şişmansam ve yeterince (göbek) büyümüşse
Gebelikse (şişkmanlık gibi)
Kortizol kullanıyorsam, zaten şekerim yükselir, GH a gerek yok
Somatostatin her şeyi inhibe eder.
IGF-1, GH benzeri aynı işi yapar... GH a gerek yok

Büyüme hormonunun etkileri

GH'nın direkt etkileri:

- **Glukozun hücrelere alınımını inhibe eder.**
- **Glukoneogeneze** neden olur.
- **Hiperglisemik** etki ile bazal insülin düzeyini artırır. **İnsülin direncine** neden olur
- **Lipolize neden olur** ve keton cismi yapımını artırır.
- **Kan amino asit ve üre düzeyini azaltır.**
- İskelet ve kalp kasında protein, **DNA ve RNA sentezini artırır.**
- Protein sentezini ve lipolizi artırdığı için **yağsız vücut**

Temel Bilimler 38. soru
Fizyoloji, Histoloji, Emriyoloji Speetus
Notu 1. Fasikül Sayfa 054

GH'nin indirekt etkileri:

- **Somatomedinler (IGF-1)** aracılığıyla olan etkilerdir.
- **Kondrositlerde mitoz artışına ve protein sentezine** neden olarak **boyca uzama**
- **Kaslarda protein sentezini artırır.**
- Organlarda protein sentezini artırarak **organ boyutlarının artmasını sağlar.**

Somatomedin C'nin organlara protein sentezini artırdığı ve mitozu uyardığı notumuzda belirtilmektedir.

Orijinal Soru: Temel Bilimler 39

39. Aşağıdakilerden hangisi glomerüler filtrasyon hızını belirlemede kullanılan endojen maddelerden biridir?

A) İnülin
B) İyotalamat
C) Beta-2 mikroglobulin
D) İyoheksol
E) 51Cr-EDTA

Doğru Cevap:C

SpeeTUS Notu

SpeeTUS Notu

Tübüler Fizyoloji

Proksimal Tübül

- ✓ Su ve elektrolitlerin **en fazla** miktarda geri emildiği yerdir **(Mg hariç).**
  - ➢ Na, K, Cl, Ca, PO_4, HCO_3 vb
  - ➢ Glukoz ve aminoasitler, **sadece buradan** geri emilir.
- ✓ 1-alfa hidroksilaz ile **D vitamini** aktiflestirilir (PTH etkisi ile)

Temel Bilimler 39. soru
Dahiliye Speetus Notu 1. Fasikül
Sayfa 035

- ✓ Glomerülden filtre olabilen hafif proteinler (beta2 mikroglobülin, Ig hafif zincir vb) burada metabolize edilir.
- ✓ Su kanalları **aquaporin 1**'dir ve **ADH bağımsız** olduğu için **daima suya geçirgen**dir.
  - ➢ Su ve solüt emilimi birlikte olduğundan **ultrafiltratın ozmolaritesi değişmez** (izoozmotik tübül)
  - ➢ Bu nedenle ultrafiltrat ozmolaritesinin **serum ozmolaritesine en yakın** olduğu yerdir.
- ✓ **Mannitol** (ozmotik diüretik) ve **asetazolamid**'in (karbonik anhidraz enzim inhibitörü) etki yeridir.

Henle Kulbu

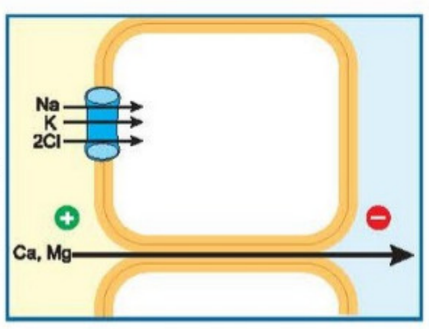

- ✓ Çıkan kalın kolda **Na-K-2Cl aktif pompası** vardır.
  - ➢ **Na, K ve Cl** aktif emilir.
  - ➢ Beraberinde pasif olarak **Ca** ve **Mg** da emilir.
- ✓ **Tamm-Horsfall proteini** burada sentezlenir.
  - ➢ **Silendirlerin iskeletini** oluşturur.
  - ➢ İdrarla **en fazla** miktarda atılan proteindir.
- ✓ **Magnezyumun** en fazla emildiği yerdir.
- ✓ **Loop diüretikleri** (Furosemid vb) Na-K-2Cl pompasını inhibe ederler.
- ✓ **Loop diüretik yan etkileri:**
  - ➢ **Hipo**natremi
  - ➢ **Hipo**kloremi
  - ➢ **Hipo**kalemi ↔ Metabolik alkaloz
  - ➢ **Hipo**magnezemi
  - ➢ **Hipo**kalsemi

Distal Tübül

Distal tübül iki kısımda incelenir:
- **Birinci kısım**
- **İkinci kısım** → Toplayıcı kanallara benzer

Distal tübülün birinci kısmı

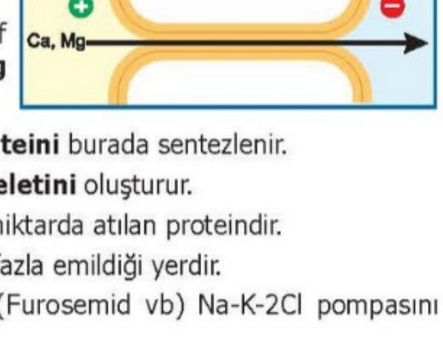

- ✓ Na ve Cl aktif olarak emilir (Na-Cl pompası).
- ✓ PTH, burada **kalsiyum geri emilimini** arttırır.
- ✓ **Tiazid diüretikler** NaCl pompasını inhibe ederler.
- ✓ Yan etkileri genel itibari ile **furosemide benzer,** ancak farklı olarak hipokalsemi değil **hiperkalsemi** gelişir.

Toplayıcı kanallar

- ✓ **Esas hücre** ve **interkale hücreleri** içerir (distal tübülün ikinci kısmı ile benzer şekilde)
- ✓ Nefronun bu bölgesi **ADH, aldosteron ve ANP** kontrolü altındadır.

ADH (vazopressin)

- ✓ Esas hücreler normalde suya geçirgen değildir, ADH varlığında suya geçirgen olur (aquaporin 2) ve su hipertonik medüllaya geçer, idrar konsantre edilir.
- ✓ Medullar hipertonisiteden sorumlu iki temel bileşen;
  - ➢ **Henle çıkan kalın kol**dan geri emilen **solütler**
  - ➢ **Toplayıcı kanaldan** geri emilen **üre**

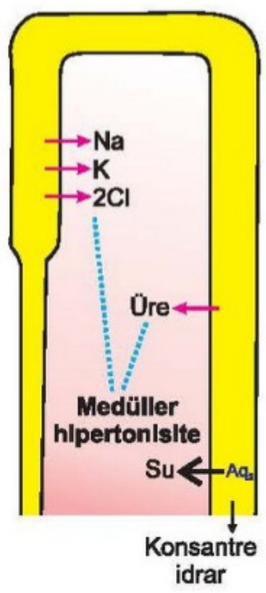

Aldosteron

- ✓ Esas hücrelerden **Na emilimini, K ve H sekresyonunu** uyarır.
- ✓ **ENaC** (epitelyal sodyum kanalı) esas hücrelerde bulunur. Aldosteron ile aktive olur.

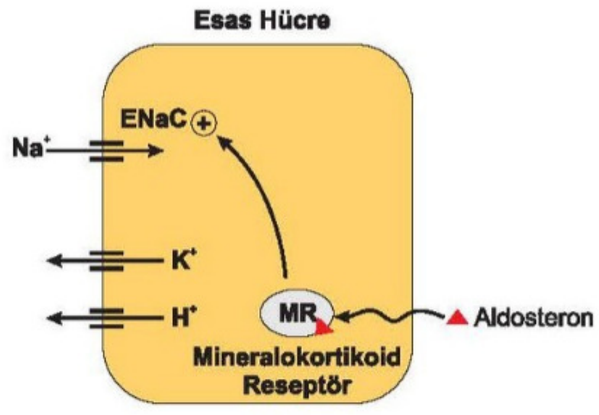

- ✓ **Potasyum tutucu diüretikler**
  - ➢ Aldosteron antagonistleri: **Spironolakton, Eplerenon**
  - ➢ ENaC inhibitörleri: **Amilorid, Triamteren**
  - ➢ Yan etkileri: Sodyum kaybı, hiperkalemi, M. asidoz

Atriyal natriüretik peptid (ANP)

- ✓ Esas hücrelerde etki ederek sodyum reabsorpsiyonunu azaltır natriürez yaparlar.

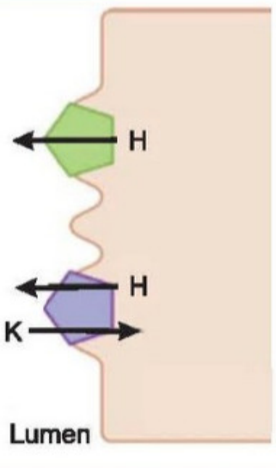

Vücuttaki asit yükünün atılarak idrarın asidifiye edildiği yerdir. **H-ATPaz pompası** sayesinde **idrar pH < 5.5** yapılabilir. Eğer bu pompa bozulursa hastada **asidoz** olacağı gibi, **idrar pH'sı da > 5.5** olur.

Potasyum – hidrojen antiportu bulunur. Asit baz ya da potasyum dengesi bozulunca dengeyi sağlamak amacı ile devreye girer.

İLGİLİ NOTLAR

Beta-2 mikroglobulin,glomerülden filtre olan yani glomerüler filtrasyona uğrayan endojen bir madde olup adeta bu soruyu yanıtlasın diye notumuza eklediğimiz güzide bir bilgi olarak karşımıza çıkıyor.

Orijinal Soru: Temel Bilimler 40

40. Aşağıdakilerden hangisinin diyabetli bir hastada hipoglisemi gelişimi için risk oluşturması <u>en az olasıdır</u>?

A) Ağır egzersiz
B) Hipotiroidizm
C) Böbrek yetmezliği
D) Karaciğer yetmezliği
E) Kortikosteroid ilaç kullanımı

Doğru Cevap:E

SpeeTUS Notu

SpeeTUS Notu

FLASH BACK

TCA döngüsünde rol alan iki tioester

- **Asetil-KoA**
- **Süksinil-KoA**

GLUKONEOGENEZ

- ✓ Açlıkta **laktat, pirüvat, gliserol** ve **α-ketoasitler** gibi prekürsörlerden glukoneogenez aracılığıyla glukoz sentezlenir.
- ✓ Glukoneogenez başlıca **karaciğer**de olmakla birlikte, **böbrek** ve ince bağırsakta da gerçekleşir.
- ✓ Glikolizin üç kontrol basamağı (**glukokinaz, fosfofruktokinaz-1 ve pirüvat kinaz**) glukoneogeneze özgü dört alternatif enzim (**pirüvat karboksilaz, PEP karboksikinaz, fruktoz-1,6-bifosfataz ve glukoz-6-fosfataz**) ile geçilmelidir.

1. Pirüvatın karboksilasyonu:

- ✓ **Pirüvat** önce **pirüvat karboksilaz** ile **okzaloasetata** karboksillenir.
- ✓ Pirüvat karboksilaz karaciğer ve böbrek hücrelerinin mitokondrilerinde glukoneogenez için çalışırken, **kas dokusundaki pirüvat karboksilaz,** glukoneogenez için değil **anaplöretik** amaçla okzaloasetat üretir.
- ✓ Pirüvat karboksilazın **koenzimi biyotin**dir.
- ✓ Biyotin pirüvat karboksilaz enziminde **lizin** amino asitine kovalent olarak bağlanır.
- ✓ Allosterik **aktivatörü asetil-KoA**'dır.

Glukoneogenez üç organelde gerçekleşir:

Pirüvat karboksilaz → **Mitokondri**
Ara basamaklar → **Sitoplazma**
Glukoz 6-fosfataz → **Endoplazmik retikulum**

Anaplöretik reaksiyon: Hücrenin sentetik gereksinimi sonucu tükenebilen **TCA döngüsü ara ürünlerinin yerine konması** demektir.

Anaplöretik reaksiyonu katalizleyenler

- **Pirüvat karboksilaz**
- **Glutamat dehidrojenaz**
- **Aspartat amino transferaz**

- ✓ Mitokondride oluşan okzaloasetat, sitozole geçmek zorundadır.
- ✓ Okzaloasetat mitokondri iç zarını direkt olarak geçemez.
- ✓ Önce mitokondriden sitozole geçebilen malata indirgenir. Sitozolde tekrar okzaloasetata okside olur.

Temel Bilimler 40. soru
Biyokimya Speetus Notu 1. Fasikül
Sayfa 019

2. Okzaloasetatın dekarboksilasyonu ile fosfoenol pirüvat (PEP) oluşumu:

- ✓ **Okzaloasetat** sitozolde **PEP karboksikinaz** etkisi ile dekarboksile olarak **PEP**'a dönüştürülür.
- ✓ Bu reaksiyon **GTP** hidrolizi ile gerçekleştirilir.
- ✓ PEP karboksikinaz **kortizol** tarafından indüklenir.

3. Fruktoz-1,6-bifosfatın defosforilasyonu:

- ✓ **Fruktoz-1,6-bifosfatın fruktoz-1,6-bifosfataz** ile hidrolizi glikolizin **fosfofruktokinaz basamağını atlar** ve enerjik olarak **fruktoz-6-fosfat** oluşumu lehinedir.
- ✓ Glukoneogenezin **düzenleyeci basamağı**dır.
- ✓ **Yüksek AMP ve fruktoz-2,6-bifosfat** tarafından **inhibe edilir.**

4. Glukoz-6-fosfatın hidrolizi:

- ✓ **Glukoz-6-fosfatın glukoz-6-fosfataz** ile hidrolizi irreversibl olan **glukokinaz basamağını atlar** ve **serbest glukoz** oluşur.
- ✓ Glukoz-6-fosfataz, **kaslarda bulunmaz.** Bu sebepten dolayı kaslar kana glukoz veremez.

"**Glukoneogenez**" başlıklı şekile bakınız.

GLUKONEOGENEZİN SUBSTRATLARI

- ✓ **Gliserol, laktat** ve **glukojenik amino asitlerin deaminasyonu** sonucu elde edilen **α-ketoasitler** en önemli glukoneojenik prekürsörlerdir.

Gliserol:

- ✓ Yağ dokusundaki **triaçilgliserollerin hidrolizi** sonucu **gliserol** açığa çıkar.
- ✓ Karaciğerde bulunan **gliserol kinaz** ile **gliserol fosfata** fosforillenir. Bu basamakta ATP harcanır.
- ✓ Bu da glikolizin bir ara ürünü olan **dihidroksiaseton fosfata** okside olur.
- ✓ İki molekül gliserolden glukoz oluşurken **iki adet ATP** harcanır ve 2 NAD^+ kullanılır.

Laktat:

- ✓ **Eritrosit** ve **egzersiz halindeki iskelet kasında** anaerobik glikolizin neticesinde meydana gelir.

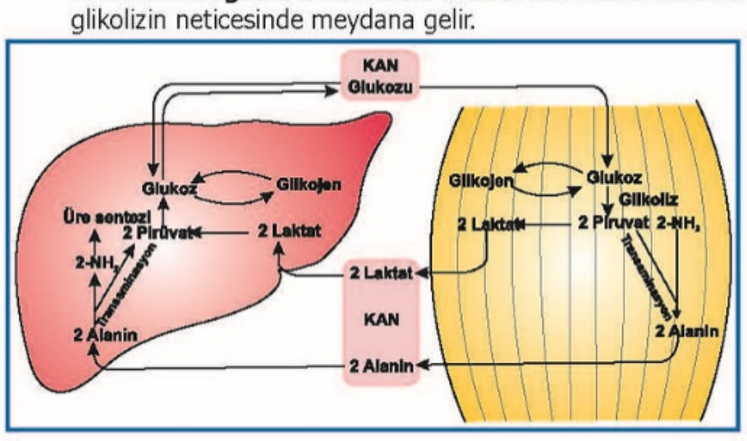

- ✓ **Cori döngüsünde**, glukoz egzersiz halindeki kas içinde **laktata** dönüşür ve kana difüze olur.
- ✓ Laktat, **karaciğer tarafından tutulur** ve glukoneogenez ile **glukoza dönüştürülür.**
- ✓ **Kas** ve **karaciğer** arasında meydana gelen bu döngüye **Cori döngüsü** denir.
- ✓ **Kas ve karaciğer** arasında ayrıca **glukoz-alanin döngüsü** de meydana gelir. Bu döngüye de **Cahill döngüsü** denir.

İki molekül laktattan (veya pirüvattan) glukoz oluşurken;

- **4 mol ATP** (**pirüvat karboksilaz** ve **fosfogliserat kinaz**)
- **2 mol GTP** (**PEP karboksikinaz**) olmak üzere toplam **6 mol ATP eşdeğeri enerji kullanılır.**

α-Ketoasitler:

- ✓ **Pirüvat, okzaloasetat, α-ketoglutarat** gibi **α-ketoasitler** glukojenik amino asitlerin metabolizmasından elde edilir.
- ✓ Bunlar da sitrik asit döngüsüne girerek **fosfoenol pirüvatın direkt prekürsörü** olan **okzaloasetatı** oluşturabilirler.

İLGİLİ NOTLAR

Buradaki kortizolün glukoneogenezin bir enzimi olan PEPCK'ı uyarması hipoglisemiyi değil olsa olsa hiperglisemiye neden olabileceğini düşündürür.

Steroit hormonlar ve temel etkileri

Aldosteron

- **21 C'lu** steroid hormondur.
- **%60 albümine bağlı, %40 serbest** halde dolaşır.
- **Böbreklerden→Sodyum geri emilimini arttırırken potasyum ve hidrojen iyonlarının idrarla atılımını arttırır.**
- **Vücudun Na^+/K^+ dengesi sağlar.**
- Aldosteron ayrıca **tükrük bezleri, ter bezleri** ve **gastrointestinal kanalda** da sodyum taşınmasını uyarmaktadır.
- **Aldosteron sekresyonunun kontrolü:**
  - **Renin-anjiotensin sistemi,**
  - **Ekstrasellüler potasyum konsantrasyonu,**
  - **Sempatik sinir sistemi ve**
  - **ACTH ile sağlanmaktadır**

1. Renin-anjiotensin sistemi:

- **Kan volümü, kan basıncı** veya **serum sodyumunun azalması** renin-anjiotensin sistemini uyararak **renin sekresyonunu arttırır.**
- Renin, hem **anjiotensin-II** aracılığı ile **kan basıncını arttırır,** hem de **aldosteron sekresyonunu uyararak** böbreklerden **sodyum** ve **suyun da geri emilimini arttırır**.

2. Ekstrasellüler potasyum konsantrasyonu:

- **Serum potasyumu arttığında** mitokondriyal bir enzim olan **18-hidroksilaz (aldosteron sentaz) aktivitesinin artması** kortikosterondan **aldosteron sentezini arttırır.**

3. Sempatik sinir sistemi:

- Vücut **ayakta durma** pozisyonuna uyum sağladığında renin sekresyonunu artışı **aldosteron düzeylerini arttırırken, yatar durumda** ise bunun **azalır.**

4. ACTH:

- ACTH'ın **aldosteron sekresyonunu uyarıcı** etkisi kısa sürelidir.

Kortizol

- Zona fasikülatada sentezlenir. 21 karbonludur.
- %75'i **Transkortin** de denilen **kortikosteroid bağlayıcı globülin (CBG)** ile % 15'i ise **albuminle** taşınır.
- %10'luk **serbest fraksiyonu**, biyolojik olarak **aktif** fraksiyondur.

Kortizol sekresyonunun kontrolü

- Vücutta **stres** oluşturan uyarılar, **CRF salgılanmasını** etkileyerek **kortizol** salgılanmasını arttırmaktadır.
- CRF, ACTH ve kortizol sekresyonlarında **sirkadiyen ritim** vardır.
- Hormon düzeyleri **sabah erken (saat 6-8) en yüksek, gece geç saatlerde (22-24) en düşük** seviyededir.

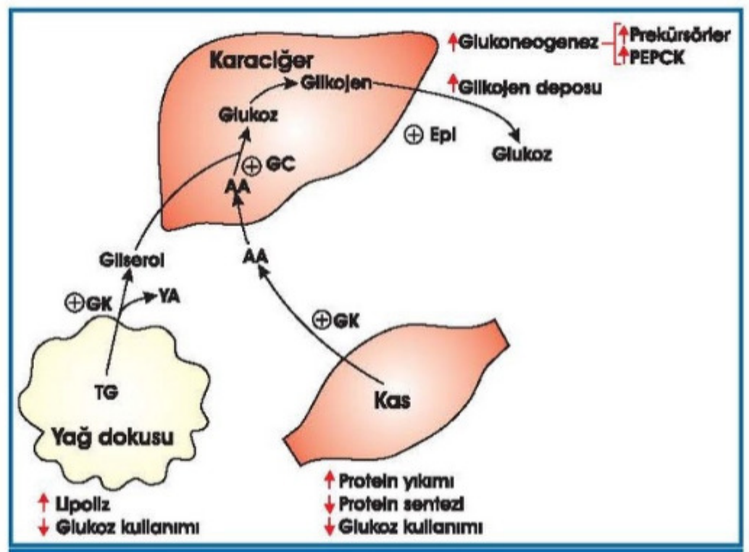

Şekil 8-6. Glukokortikoidlerin yakıt metabolizmasına etkileri

Temel Bilimler 40. soru
Biyokimya Speetus Notu 1. Fasikül
Sayfa 137

- ✓ **Progesteron (21 C atomlu)**

Androjenler

- ✓ **Başlıca üç androjen hormonu vardır:**
  - **Testosteron**
  - **Dehidroepiandrosteron (DHEA)**
  - (NOT: Kadın Doğum ders notunda adrenalde üretilen ana androjenin DHEAS olduğu belirtilmektedir)
  - **Androstenedion**
- ✓ **Androjenlerin sentez yeri;**
  - Adrenal korteksin **zona retikülaris** hücreleri
  - Kadınlarda overlerin folliküler **tekal hücreleri**
  - Erkeklerde testisin **Leydig hücreleri** veya interstisyel hücreleridir.

Testosteron

- ✓ %65-70'i **seks hormon bağlayıcı globüline,** %20-40 **albumine** bağlanır.
- ✓ **Testosteron** hedef dokularda **5α-REDÜKTAZ** enzimi ile **Dihidrotestosteron**'a dönüşür.

Östrojenler

- ✓ **Östradiol (E2)**→ Overlerde **üreme çağında** üretilen en güçlü östrojendir.
- ✓ **Östron (E1)**→ **Postmenopozal** dönemde
- ✓ **Östriol (E3)**→ Plasentada sentezlenir ve gebelikte artar→ **Plasenta fonksiyonlarının değerlendirilmesi**

✓ **Erkeklerde androjenler yağ dokusunda AROMATAZ ile östrojene dönüştürülürler.**

- Karaciğer sirozu
- Hipertiroidi
- Yaşlanma
- Obesite**'de aromataz aktivitesi artar.**

Görseli analiz ettiğimizde kortizonlun dokuların glukoz kullanımını azalttığı ve glukoneogenezi uyardığı gözlenmektedir. Dolayısıyla kortizol alan birisinde hipoglisemi pek gözlenmez.

Metabolik sendrom tanı kriterleri (3/5 gerekli)

- Santral obezite (göbek çevresi)
- Hipertansiyon
- HDL < 40-50 mg/dL
- Açlık kan şekeri ≥ 100 mg/dL
- Trigliserid ≥ 150 mg/dL

Metabolik sendrom ile ilişkili bazı durumlar

- ✓ Tip 2 DM
- ✓ Koroner arter hastalığı
- ✓ Non-alkolik yağlı karaciğer hastalıkları
- ✓ Polikistik over sendromu
- ✓ Uyku apne sendromu
- ✓ Hiperürisemi

Metabolik sendromun tedavisi

- ✓ Tedavide **yaşam tarzı değişikliği** (diyet, egzersiz) ve insülin duyarlaştırıcı ilaçlar **(metformin, glitazon)** önerilir.

MODY (Maturity Onset Diabetes of Young - Gençlerde görülen erişkin tipi diyabet)

TİPİK VAKA

- Genç yaşta DM tanısı konulan hasta (<20-25 yaş)
- Ailede diyabet öyküsü var **(OD)**
- Vücut ağırlığı normal
- Adacık hücre antikoru yok
- İnsülin tedavisine ihtiyaç yok

LADA (Latent Autoimmune Diabetes of Adult - Erişkin yaşta ortaya çıkan otoimmün diyabet)

TİPİK VAKA

- Erişkin yaşta DM tanısı konulan hasta (>20-25 yaş)
- Adacık hücre antikoru var

Temel Bilimler 40. soru
Dahiliye Speetus Notu 1. Fasikül
Sayfa 126

Sekonder diyabetin diğer nedenleri

Ekzokrin pankreas boz.	Hemokromatozis, kronik pankreatit, kistik
Endokrin boz.	
İlaçlar	Glukokortikoid, Epinefrin, Beta agonist, Diazoksit, Nikotinik asit vb

Temel Bilimler 40. soru
Dahiliye Speetus Notu 1. Fasikül
Sayfa 126

Laboratuvar

Normal serum değerleri

- ✓ Açlık kan şekeri **< 100 mg/dL**
- ✓ HbA1c (3 aylık KŞ regülasyonu) **< % 5.6**
- ✓ OGTT (75 gr glukoz) 2. saat KŞ **< 140 mg/dL**

Prediyabetik bozukluklar

Açlık KŞ (mg/dL)	OGTT 2.saat KŞ (mg/dL)	Tanı
100-125	< 140	Bozulmuş açlık glukozu (BAG)
< 100	140-199	Bozulmuş glukoz toleransı (BGT)
100-125	140-199	BAG + BGT

Diabetes mellitus tanı kriterleri

- ✓ Aşağıdakilerden **herhangi birisi** varsa DM tanısı konur.
  - ➢ **Açlık kan şekeri ≥ 126 mg/dl** olması
  - ➢ **Günün herhangi bir saatinde ölçülen kan şekeri ≥ 200 mg/dl + diyabet semptomları** (poliüri, polidipsi kilo kaybı gibi) olması
  - ➢ **OGTT 2. saat kan şekerinin ≥ 200 mg/dl** olması
  - ➢ **HbA1c ≥ % 6,5** olması

Tedavi

Diyabet tipi	Tedavi
Tip 1 DM	Sadece insülin
Tip 2 DM	İnsülin + diğer antihiperglisemikler

Antihiperglisemik ilaçların etki mekanizmaları

Pankreastan insülin sekresyonunu artıranlar: Sülfonilüreler, Meglitinidler
Glukozun GİS'ten emilimini azaltanlar: Akarboz, Miglitol
İnsülin direncini azaltanlar (İnsülin duyarlılığını arttıranlar): Metformin, Tiazolidinedionlar (Glitazonlar)
İnkretin üzerinden etkili olanlar: GLP1 analogları, DPP4 inhibitörleri
İdrarla glukoz atılımını arttıranlar: SGLT2 inhibitörleri

Sülfonilüreler (Gliburid, Glipizid, Gliklazid vb)

- ✓ **Pankreastan insülin sekresyonunu arttırırlar**
- ✓ Yan etkileri: **Hipoglisemi, Kilo alımı**
- ✓ Uzun etkili oldukları için **hem açlık hem de tokluk KŞ** regüle ederler

Meglitinidler (Nateglinid, Repaglinid vb)

- ✓ **Pankreastan insülin sekresyonunu arttırırlar**
- ✓ Kısa etkili oldukları için **sadece tokluk KŞ** regüle ederler

Alfa-glukozidaz inhibitörleri (Akarboz, miglitol)

- ✓ **Glukozun GİS'ten emilimini azaltırlar.**
- ✓ Yan etki: **GİS yakınması** (İshal, gaz, distansiyon vb.)
- ✓ **Tokluk KŞ** üzerine etkilidirler.

Kortikosteroidler bırakın hipoglisemi yapmayı, hiperglisemi yapar.

İyodür (Lugol-Potasyum İyodür)



- ✓ İyodür, **Wolff-Chaikoff** etkisi ile hormon **sentez** ve **salıverilmesini** **bloke** eder.
- ✓ Hipertiroidide etki **hızlı başlar** (**24 saatte**), **tiroid fırtınasında** kullanılır.
- ✓ **Tek kullanılmaz. PTU/metimazol** ile **kullanılır.**
- ✓ Tiroid **vaskülaritesini** belirgin **azaltır.**
- ✓ **Gebede** **kontrendikedir.**

Klinik Kullanım



- ✓ **Tiroidektomiye** hazırlık
- ✓ **Tirotoksik kriz**
- ✓ **Nükleer kaza**da tiroide radyoizotop iyot alımını azaltır.

Radyoaktif İyot (I 131)



- ✓ Glandı parçalar.
- ✓ Etki başlangıcı **6-12 hafta** sürer.
- ✓ Kullanımı öncesi hasta **ötiroid** hale getirilmelidir.
- ✓ En önemli yan etki **kalıcı hipotiroidi** olup engellemek için **K iodid** kullanılır.
- ✓ **Tirotropin alfa,** I131'in alınımını hızlandırır.
- ✓ Emziren anne ve gebede kullanılmamalı

Beta Blokör

- ✓ **Tirotoksikoz**da, **ISA + olmayan β** blokör (metoprolol, propranolol, atenolol...) kullanılır.
- ✓ Hormon düzeyini değiştirmeden semptomları düzeltir.

Tiroid Kanseri KT



- ✓ **TRK** inhibitörü **sorafenib**, lenvatinib, vandetanib, kabozantinib
- ✓ **Larotrektinib** ve **Entrektinib** **NTRK** mutasyonlu **foliküler** CA
- ✓ **Selpersatinib** ve **Pralsetinib** **RET** mutasyonlu papiller ve **meduller** CA
- ✓ **VemuRAFenib** ve **daBRAFenib** **BRAF +** tiroid CA
- ✓ **MEK** inhibitörü **TraMEtinib, seluMEtinib** anaplastik CA

ADRENAL KORTEKS FARMAKOLOJİSİ

ACTH

- ✓ **MC2** (**Gs**) reseptörü ile surrenal korteksi uyarır.

Adrenal Korteks Hormonu

- Glukokortikoid (**kortizol**)
- Mineralokortikoid (**aldosteron**) (temel uyaran **AT II**)
- Androjen (**DHEA**, androstenediol, androstenedion)

Salgının Düzenlenmesi

- ✓ **Hız kısıtlayıcı** basamak **kolesterol pregnenolon** (CYP11A1) dönüşümüdür.
- ✓ **Diurnal** ritmde salgılanır.

Sentez düzenleyicisi

- **CRH**
- **AVP** (V1b)
- (-) **feedback**
- **Stres**

Adrenal Korteks Sterold

Fizyolojik Fonksiyon

Karaciğerde **anabolizan**, diğer dokularda katabolizan;



- **Glikoneogenez**, glikojenezi uyarır
- Glukoz periferik kullanımını azaltır.
- Periferde **protein yıkımını artırır.**
- **Adipoz** dokuda **yeniden dağılım**
- Vit **D antagonisti**
- **Miyopati**
- Kafa içi basınç artışı, psödotümör serebri
- Bazofil, Eozinofil, Lenfosit, monositi azaltır.
- Nötrofil, Eritrosit, Trombositi artırır.
- **Tip2 pnömositten** **sürfaktan** salınımını **artırır.**
- **5-deiyonidazı** (**T4, T3 dönüşümü**) **inhibe** eder.

Temel Bilimler 40. soru
Farmakoloji Speetus Notu 1. Fasikül
Sayfa 038



- **AFR** üretiminde **azalma**
- Bazofil histamin ve **LTC4** sentezinde **azalma**

Farmakokinetik

- ✓ **Kortizol**ün **%90**'dan fazlası **albümin / transkortine** bağlanır. **Aldosteron**un çoğu **serbest**tir.
- ✓ **Kortizon** **ön-ilaç** olup kortizole çevrilir.
- ✓ **Prednizon** **ön ilaç** prednizolona çevrilir.

Etki Mekanizması

- ✓ **Sitozolik** **glukokortikoid/minerolokortikoid reseptörünü** kullanır.

Farmakolojik Etki

İlaç	Anti-inflamatuvar Etki	Na Tutucu
Kortizol/kortizon	1/0.8	1/0.8
Prednizon	4	0.8
Triamsinolon	5	0
Metilprednizolon	5	0.5
Deksametazon	25	0
Betametazon	25-40	0
DOC	0	20
Fludrokortizon	10	250
Aldosteron	0.1	400

Tedavi Kesilmesi ile Yan Etki

- **Glukokortikoid çekilme** sendromu
- **Psödotümör serebri**

Yüksek Doz ile Yan Etki



- **HT, Hiperglisemi**
- Enfeksiyon/**tromboza** yatkınlık
- Osteoporoz, **avasküler nekroz**
- **Miyopati**
- Öfori/depresyon/**psikoz**
- Katarakt, **glokom**
- **Büyümede duraklama**
- ADH/TSH/LH/ACTH/GH'da azalma
- **Yağların** **yeniden dağılımı** ve kilo alımı
- Stria, Ekimoz

Bazen öyle **kritik bir bilgi** yazarsınız ki nota… Size güvenip bu notu okuyanlar soruya baktığında **anında doğru yanıtı bulurlar** ve size **dua** ederler.İşte bu dua tüm **yorgunluğumuza** değer…

Mineralokortikoidler (Aldosteron)

- **Temel mineralokortikoid, zona glomerüloza'da sentezlenen aldosteron'dur.**
- **Kortikosteron → aldosteron (Aldosteron sentaz ile)**
- Yüksek tuz içerikli bir yemekten sonra renin sekresyonu ve aldosteron sekresyonu baskılanmaktadır.

Aldosteron salgısını etkileyen faktörler

- **ESS K+ artışı ... ⇑**
- **R-A-A sistemi akt ... Ald ⇑**
- **Na+ artışı ... Ald ⇓**
- **ACTH- Aldstr sekr için gerekli-sekr hızına etkisi ⇓**

Renin salgısının düzenlenmesi

Renin salgısını arttıranlar	Renin salgısını azaltanlar
• Artmış renal sempatik etkinlik, prostaglandinler • Sodyum kaybı, diüretikler, • Hipotansiyon, kanama, ayakta durma, dehidratasyon, • Kalp yetmezliği, siroz, renal arter veya aortanın daralması, psikolojik stres	• Makula densada NaCl artışı, artmış afferent arteriyol basıncı, • Aldosteron artışı, anjiyotensin II artışı, ADH artışı, ANP artışı • **İndometazin** gibi prostaglandin sentez inhibitörleri • **propranolol** gibi ß -adrenerjik reseptör blokeri ilaçlar • Hiperkalemi yapan durumlar • Alfa-metildopa • Klonidin

Mineralokortikoidlerin (aldosteron) böbrek distal tubülleri ve toplayıcı kanalların son bölümlerine etkileri:

Na reabs ⇑
Su reabs ⇑
K sekres ⇑
H sekres ⇑

Sodyumu, suyu TUTAR
Potasyumu, hidrojeni ATAR>

- **Yüksek miktarda aldosteron, ekstrasellüler sıvı hacmini** ve **arteryel basıncı artırır** → arteryel basınçta aşırı artış → su ve tuzun böbrekler tarafından atılımını ⇑ **basınç diürezi** veya **basınç natriürezi** (**aldosterondan kaçma**)

Glukokortikoidler

- **Temel glukokortikoid kortizoldür.**
- Esas olarak **zona fasikülatada** az miktarda zona retikülariste sentez
- Kolesterol mitokondriye girer ve **kolesterol desmolaz enzimi** ile **pregnenolona** parçalanır (**hız kısıtlayıcı**

Temel Bilimler 40. soru
Fizyoloji, Histoloji, Emriyoloji Speetus Notu 1. Fasikül Sayfa 057

Glukokortikoidlerin etkileri

Temel Bilimler 40. soru
Fizyoloji, Histoloji, Emriyoloji Speetus Notu 1. Fasikül Sayfa 057

- **Glukoz kullanımı ⇓ İnsülin duyarlılığı ⇓**
- **Enflamasyon ⇓ Bağışıklık ⇓**
- **Kemik yapımını ⇓**
- **Stres ⇓**
- **Kapiller geçir ⇓ doku sıvısına pl geçişi ⇓**

Bazofil-Eozinofil-Lenfosit ⇓
Nötrofil-Eritrosit-Trombosit ⇑
(Polisitemi)

Kemik oluşumunun inhibisyonu

Tip I kollajen sent
Osteoblast üretimi
İntestinal Ca++ abs
} inhibe

Lökositlerin alana göçünü ve fagositozu ⇓
IL-2 ⇓ T hücre prolif. ⇓
Histamin ⇓ Serotonin
IL-1 ⇓ Ateş ⇓ VD ⇓

Kortizol: İmmun sistemi baskılar

Adrenal Androjenler (DHEA ve Androstenedion)

- **DHEA ve androstenedion** zona retikülariste üretilen androjenik steroidlerdir (androjenik aktivitesi zayıf)
- Zona retikülaristen → **progesteron** ve **östrojen** de az miktarlarda salgılanır.
- **K → Pubik ve aksiller tüylenme, libido**
- **E Testosteron ile aynı etki**

ADRENAL MEDULLA HORMONLARI

Katekolaminler (E ve NE)
Adrenalin-Epinefrin-% 80
Noradrenalin–Norepinefrin
A + NA salgı granüllerinde → ATP ve Kromogranin A ile birlikte depolanır (amin yapılıdır).

Adrenalin ve noradrenalinin etkileri:

- **Glikojenoliz, FFA serbestlenmesi,** plazma **laktat düzeyinde ⇑** ve **metabolik hızda ⇑**
- **Kalpte** β reseptörler üzerinden, uyarılabilirlikte, kasılma gücünde ve atım hızında ⇑
- **İskelet kası kan damarları ve karaciğerde B_2** reseptörler üzerinden, **dilatasyon** yapar
- Katekolaminler **uyanıklılıkta ⇑**
- **Glikojenolize** neden olurlar (β_3)
- β'lar insülin ve glukagon salınımı ⇑, α'lar ⇓.

Dopaminin etkileri:

- **Damar-D1 res (+)**
- **Dopamin res-en ⇑ damar → Mez/Renal - VD**
- **Kalp-β1-(+) inotrop**
- **Damar-α1-HT**
- **Natriürez -Na+K+ ATPaz inhibisyonu**

PANKREAS

Langerhans adacıkları
İnsülün (β) %65
Glukagon (α) %20
Somatostatin (D) %10
Pankreatik polipeptid (F) %5

Glukortikoidlerin glukoneogenez ile glukoz kullanımında azalma ve insülin direnci ile hiperglisemi oluşturduğu notumuzda belirtilmektedir.

Orijinal Soru: Temel Bilimler 41

41. Aşağıdakilerden hangisinin karaciğer fonksiyonu değerlendirmesinde kullanılması <u>en az olasıdır</u>?

A) Kolinesteraz II
B) Total kolesterol
C) Protrombin zamanı
D) ALT
E) Albümin

Doğru Cevap:B

SpeeTUS Notu

SpeeTUS Notu

GLİKOPROTEİNLER

GENEL BİLGİLER

✓ **Glikoproteinler, oligosakkaritlere** kovalent olarak

Temel Bilimler 41. soru
Biyokimya Speetus Notu 1. Fasikül
Sayfa 028

✓ İmmuglobulinler hariç plazma proteinleri **karaciğerde sentezlenir** ve **depolanmadan** 30-60 dakika içinde **plazmaya salınır.**

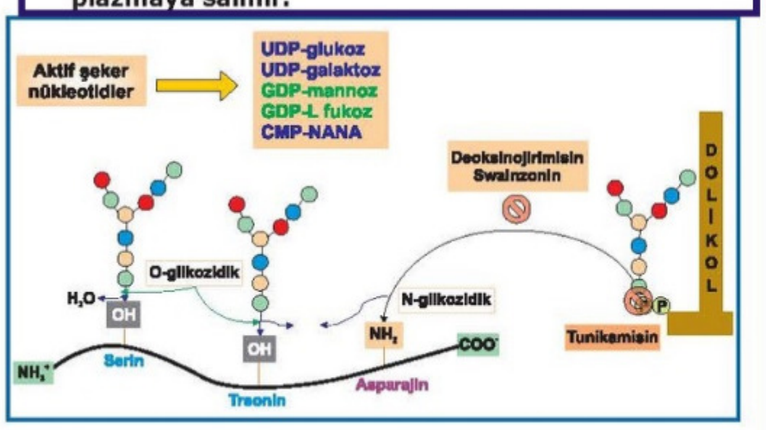

✓ Glikoproteinlerin karbonhidrat içeriklerinin ön maddesi **şeker nükleotitleridir**.
✓ Bunlar **UDP-glukoz, UDP-galaktoz, UDP-N-asetil glukozamin** ve **UDP-N-asetil galaktozamin**dir.
✓ Bunların yanında **GDP-mannoz, GDP-L fukoz** ve **CMP-N asetil nöraminik asit** uzayan zincire şeker verebilirler.
✓ Glikoproteinlerin sentezi **endoplazmik retikulum** ve **golgide** gerçekleşir.
✓ Oligosakkarit proteine **N-glikozit (asparajin)** veya **O-glikozit (serin veya treonin)** bağı ile bağlanabilir.
✓ **N-bağlı glikozitlerin sentezinde** oligosakkaritlerin transferi için lipit yapısında olan **dolikol** ve fosforile türevi olan **dolikol pirofosfata** gereksinim vardır.

Proteinlerin yapısındaki amino gruplarına **glukoz ve diğer indirgeyici şekerlerin enzimatik olmayan şekilde bağlanmasına "glikasyon"** denir.
Örn: **Fruktozamin** ve **HbA1c**

Tablo 2-12. Glikoprotein oluşumunu bozan inhibitörler

İnhibitör	Etki yeri
Tunikamisin	Dolikol fosfata şeker bağlanmasını inhibe eder
Deoksinojirimisin	Glikozidaz I-II inhibitörü
Swainzonin	Mannozidaz II inhbitörü

Bu maddeler N-glikozit oluşumunu bozarken, O-glikozit oluşumunu etkilemezler.

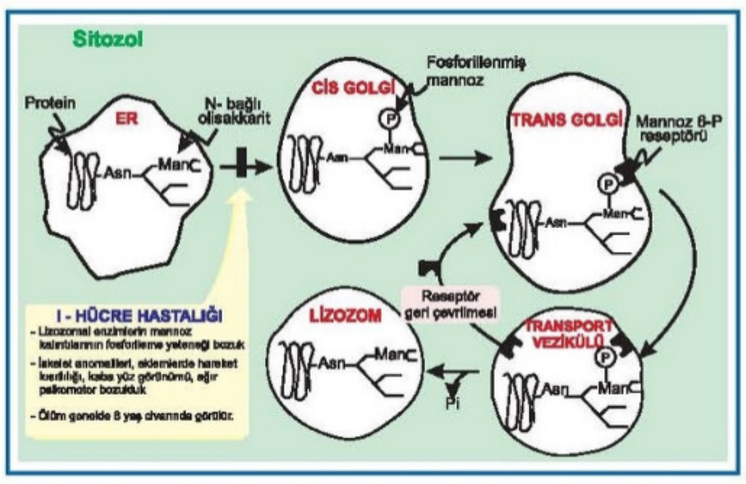

İ-Hücre hastalığı (mukolipidoz II)

✓ Golgide, **N-bağlı glikoproteinlerin lizozomlara taşınması sırasında mannoz birimlerinin fosforilasyonunun olmaması** sonucu gelişir.
✓ **Lizozomal enzimler** lizozoma gidemez.
✓ **Hücre dışında birikir** ve 8 yaş civarında ölüm görülür.

MONO VE DİSAKKARİTLERİN METABOLİZMASI

FRUKTOZ METABOLİZMASI

✓ Fruktozun en önemli kaynağı **sakkaroruz (fruktoz +glukoz)**dur.
✓ Aynı zamanda fruktoz pek çok **meyve** ve sebzede, ayrıca **balda** serbest monosakkarit olarak bulunur.
✓ **Hücrelere fruktoz girişi insüline bağımlı değildir.**
✓ Glukozun aksine fruktoz insülin salınımı için zayıf bir uyarandır.

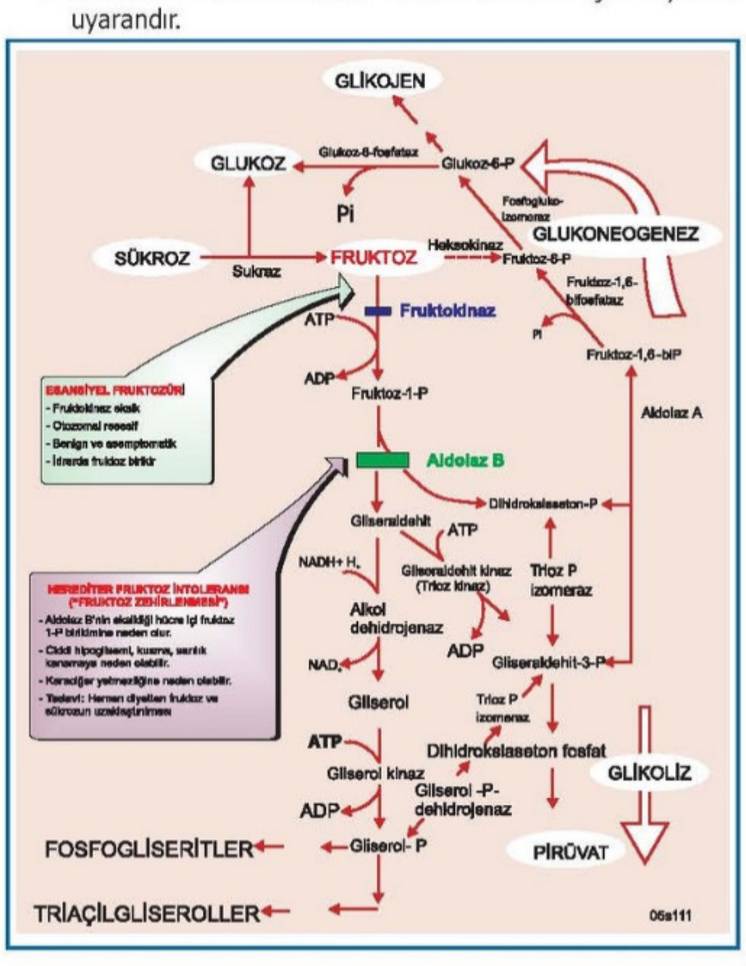

İLGİLİ NOTLAR

Bazı sorular tek bir kelimelik bilgiyle çözülebilirken, bazıları ise ders notlarında yer alan bilgilerin birleştirilmesini gerektirir. Bu soru tam olarak ikinci türdendir. Plazma proteinlerinin—immünoglobulinler hariç—karaciğerde sentezlendiğini bilmek, albümin, pıhtılaşma faktörleri ve psödokolinesteraz (kolinesteraz II) gibi proteinlerin karaciğer hasarında sentezlerinin azalacağını hatırlamak, karaciğer fonksiyon testleri ile ilgili doğru çıkarımı yapmanızı kolaylaştıracaktır. ALT seçeneği ders notlarında doğrudan yer aldığı için, geriye sadece doğru cevabı güvenle işaretlemek kalmaktadır.

Tablo 5-7. Bazı plazma proteinleri ve fonksiyonları

Protein	Akut faz özelliği	Yorum
Prealbümin	Neg AFR	Beslenmenin takibi, Tiroksin ve retinolü taşır
Albümin	Neg AFR	Osmotik basıncın korur. Birçok hastalıkta azalır. Genel taşıyıcı proteindir.
Elektroforezde alfa$_1$ bölgesinde bulunan proteinler		
alfa1-Antitripsin	AFR	Tripsin ve diğer proteazların inhibisyonu, Eksikliği amfizem ve siroz
alfa1-Antikimotripsin		Proteazların inhibisyonu
alfa1-Asit glikoprotein (orosomucoid)	AFR	İnflamasyonda görev alır.
alfa1-Lipoprotein (Apo-A)		Lipitleri taşır.
alfa1-Fetoprotein		Fetal protein, artışı nöral tüp defekti
Transkortin		Kortizol, kortikosteron ve progesteron taşınması
Tiroksin-bağlayıcı globulin		İyodotironinleri taşır
Elektroforezde alfa$_2$- bölgesinde bulunan proteinler		
Haptoglobülin	AFR	Hemoglobini bağlar, hemolizde azalır.
alfa2-Makroglobülin		Nefrotik sendromda yükselir Panproteaz inhibitörü
Serüloplazmin	AFR	Wilson hastalığında azalır, bakır içerir. Ferrooksidaz aktivitesi var Antioksidan
Antitrombin III		Pıhtılaşmanın inhibisyonu
Elektroforezde beta- bölgesinde bulunan proteinler		
Transferrin	Neg AFR	Demir taşır, hipokromik anemide artar
Hemopeksin		Hem bağlar, hemolizde azalır.
Beta-Lipoprotein (Apo B)		Lipid taşıyıcısı
C3 - C4	AFR	Kompleman faktörü
Beta2-Mikroglobülin		Renal tubül fonksiyonu değerlendirilmesi
Fibrinojen	AFR	Fibrin prekürsörü
Transkobalamin		B_{12} vitaminini taşır
Elektroforezde gama- bölgesinde bulunan proteinler		
IgG		Geç antikor yanıt
IgA		Mukoza koruyucu antikor
IgM		Erken antikor yanıt
IgD		B-lenfosit reseptörleri
IgE		Allerjik reaksiyonlarda rol oynar
C-reaktif protein	AFR++	Nonspesifik fakat en duyarlı AFR'dir. İnflamatuar olayların takibinde kulanılır.

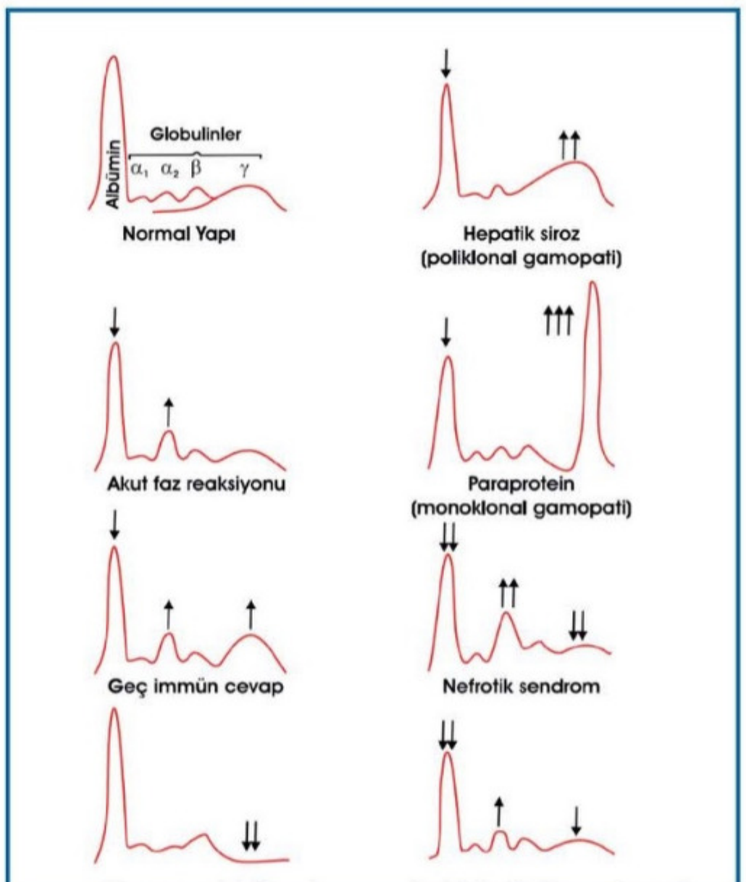

Temel Bilimler 41. soru
Biyokimya Speetus Notu 1. Fasikül
Sayfa 093

Albümin

- ✓ **Plazma proteinlerinin %40-60'ını** oluşturur.
- ✓ **Karaciğerde sentezlenir.**
- ✓ % 40'ı plazmada, % 60'ı ekstrasellüler alanda yer alır.
- ✓ **Albümin → glikoprotein değildir.**
- ✓ **Onkotik basıncı albümin sağlar.**
- ✓ **Eksikliğinde ödem** görülür.

Albumin;

- **Cu, Ca, Mg ve Zn gibi iyonları**
- **Triptofan**
- **Bilirubin**
- **Hem grubu**
- **Hormonları (steroid hormonlar, kortizol, aldosteron, T_3 ve T_4 vb)**
- **Serbest yağ asidleri** (oleat ve palmitat)
- **Çeşitli ilaçları** (salisilat, warfarin, sülfonamidleri) **taşır.**

- ✓ **Dehidratasyon→ albümin artışına neden olan tek durumdur!..**
- ✓ **Hipoalbüminemi;**
  - ➢ **Deri, gastrointestinal sistem** ve **böbrek yolu ile kayıplar**
  - ➢ **Karaciğer hasarı, malabsorbsiyon** ve **malnütrisyona bağlı sentezin azaldığı durumlar**
- ✓ **Albümin ölçümü**
  - ➢ **Bromkrezol yeşili** veya **moru** → anyonik boyalarla albüminin verdiği absorbansın spektrofotometrik ölçümü esasına dayanır.

Tablo 5-7. Bazı plazma proteinleri ve fonksiyonları

Protein	Akut faz özelliği	Yorum
Prealbümin	Neg AFR	Beslenmenin takibi, Tiroksin ve retinolü taşır
Albümin	Neg AFR	Osmotik basıncın korur. Birçok hastalıkta azalır. Genel taşıyıcı proteindir.
Elektroforezde alfa$_1$ bölgesinde bulunan proteinler		
alfa1-Antitripsin	AFR	Tripsin ve diğer proteazların inhibisyonu, Eksikliği amfizem ve siroz
alfa1-Antikimotripsin		Proteazların inhibisyonu
alfa1-Asit glikoprotein (orosomucoid)	AFR	İnflamasyonda görev alır.
alfa1-Lipoprotein (Apo-A)		Lipitleri taşır.
alfa1-Fetoprotein		Fetal protein, artışı nöral tüp defekti
Transkortin		Kortizol, kortikosteron ve progesteron taşınması
Tiroksin-bağlayıcı globulin		İyodotironinleri taşır
Elektroforezde alfa$_2$- bölgesinde bulunan proteinler		
Haptoglobülin	AFR	Hemoglobini bağlar, hemolizde azalır.
alfa2-Makroglobülin		Nefrotik sendromda yükselir Panproteaz inhibitörü
Serüloplazmin	AFR	Wilson hastalığında azalır, bakır içerir. Ferrooksidaz aktivitesi var Antioksidan
Antitrombin III		Pıhtılaşmanın inhibisyonu
Elektroforezde beta- bölgesinde bulunan proteinler		
Transferrin	Neg AFR	Demir taşır, hipokromik anemide artar
Hemopeksin		Hem bağlar, hemolizde azalır.
Beta-Lipoprotein (Apo B)		Lipid taşıyıcısı
C3 - C4	AFR	Kompleman faktörü
Beta2-Mikroglobülin		Renal tubül fonksiyonu değerlendirilmesi
Fibrinojen	AFR	Fibrin prekürsörü
Transkobalamin		B_{12} vitaminini taşır
Elektroforezde gama- bölgesinde bulunan proteinler		
IgG		Geç antikor yanıt
IgA		Mukoza koruyucu antikor
IgM		Erken antikor yanıt
IgD		B-lenfosit reseptörleri
IgE		Allerjik reaksiyonlarda rol oynar
C-reaktif protein	AFR++	Nonspesifik fakat en duyarlı AFR'dir. İnflamatuar olayların takibinde kulanılır.

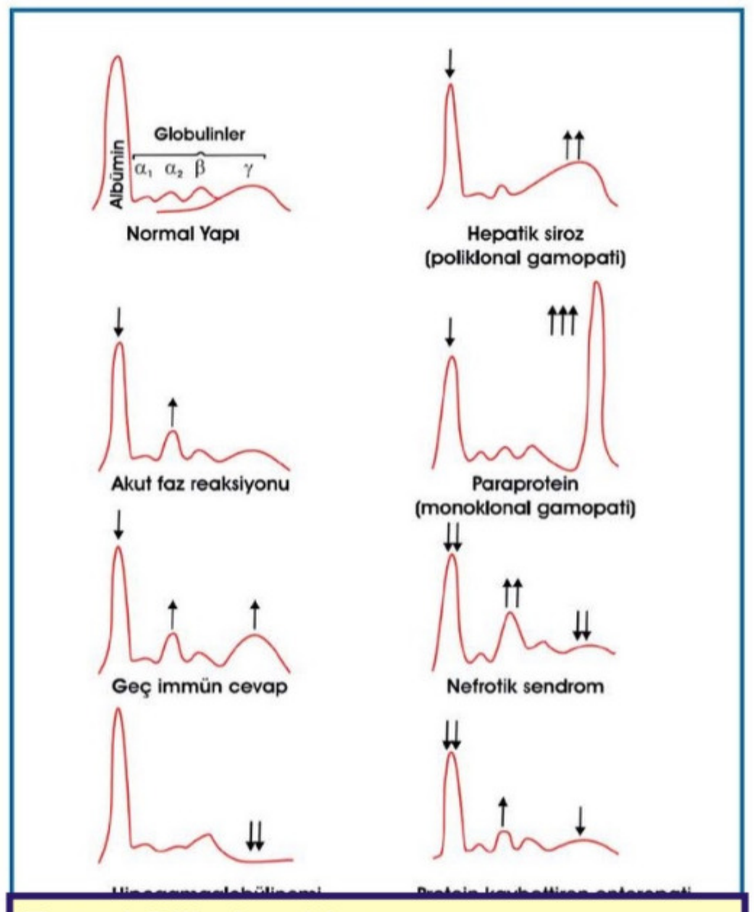

Temel Bilimler 41. soru
Biyokimya Speetus Notu 1. Fasikül
Sayfa 093

Albümin

- ✓ **Plazma proteinlerinin %40-60'ını** oluşturur.
- ✓ **Karaciğerde sentezlenir.**
- ✓ % 40'ı plazmada, % 60'ı ekstrasellüler alanda yer alır.
- ✓ **Albümin → glikoprotein değildir.**
- ✓ **Onkotik basıncı albümin sağlar.**
- ✓ **Eksikliğinde ödem** görülür.

Albumin;

- **Cu, Ca, Mg** ve **Zn gibi iyonları**
- **Triptofan**
- **Bilirubin**
- **Hem grubu**
- **Hormonları (steroid hormonlar, kortizol, aldosteron, T_3 ve T_4 vb)**
- **Serbest yağ asidleri** (oleat ve palmitat)
- **Çeşitli ilaçları** (salisilat, warfarin, sülfonamidleri) **taşır.**

- ✓ **Dehidratasyon→ albümin artışına neden olan tek durumdur!..**
- ✓ **Hipoalbüminemi;**
  - ➢ **Deri, gastrointestinal sistem** ve **böbrek yolu ile kayıplar**
  - ➢ **Karaciğer hasarı, malabsorbsiyon** ve **malnütrisyona bağlı sentezin azaldığı durumlar**
- ✓ **Albümin ölçümü**
  - ➢ **Bromkrezol yeşili** veya **moru** → anyonik boyalarla albüminin verdiği absorbansın spektrofotometrik ölçümü esasına dayanır.

Tablo 5-12. Enzimlerin kaynaklandığı dokular ve başlıca klinik uygulamaları

Enzim	Kandaki Enzimlerin Başlıca Kaynakları	Başlıca Klinik Uygulamalar
Alanin aminotransferaz	Karaciğer	Hepatik parankimal hastalıklar
Alkalen fosfataz	Karaciğer, kemik, bağırsak mukozası, plasenta, böbrek	Hepatobiler hastalıklar, kemik hastalıkları
Amilaz	Tükrük bezleri, pankreas	Pankreatik hastalıklar
Aspartat aminotransferaz	Kalp, karaciğer, iskelet kası, eritrosit	Hepatik parankimal hastalıklar
Kreatin kinaz	İskelet kası, kalp	Kas hastalıkları, miyokart enfaktüsü
γ-glutamil transferaz	Karaciğer, pankreas, böbrek	Hepatobilier hastalıklar
Lakat dehidrojenaz	Kalp, eritrosit, iskelet kası, lenf nodları, karaciğer	Hemolitik ve megaloblastik anemiler, lösemi ve lenfomalar, çeşitli kanserler
Lipaz	Pankreas	Pankreatik hastalıklar
5'-nükleotidaz	Karaciğer	Hepatobilier

Temel Bilimler 41. soru
Biyokimya Speetus Notu 1. Fasikül
Sayfa 098

KARACİĞER HASTALIKLARININ TANISINDA KULLANILAN ENZİMLER

✓ **Hepatosit lezyonunu gösteren enzimler**
- **ALT** ve **AST**
- **LDH**
- **Glutamat dehidrogenaz**
- **Malat dehidrojenaz**
- **İzositrat dehidrogenaz (parankimal hasar)**
- **Alkol dehidrojenaz**

✓ **Kolestaz tanısında kullanılan enzimler**
- **Alkalen fosfataz**
- **GGT**
- **5'nükleotidaz**
- **Lösin aminopeptidaz**

- **AST** ve **ALT toksik** ve **inflamatuar karaciğer hastalıkları**nın göstergesidir.
- Sarılık görüldükten 7-12 gün sonra maks düzeye çıkar.

- Normalde **(ALT / AST < 1)** olan **De-Ritis oranı, hepatitlerde tersine dönmekte ve (> 1)** olmaktadır.
- Viral hepatitlerde geri dönebilen doku hasarı mevcuttur.
- **Enzim 6-12 ay yüksek→ kronikleşme** lehinedir.
- **Fulminan hepatit → Transaminazlar aniden azalır.**

✓ **Biliyer obstrüksiyonda→ Alkalen fosfataz** artar.
- **Alkalen fosfataz osteoblastik aktivite artışından** da etkilenir → **spesifik değildir.**
- Çocuklarda fizyolojik yüksektir.
- **Çocuklardaki kolestaz tanısında→ 5'-nükleotidaz ve GGT** daha değerlidir.

✓ **Alkalen fosfatazın arttığı durumlar**
- **Büyüme çağındaki çocuklar (fizyolojik)**
- **Tıkayıcı karaciğer hastalıkları**
- **Kemik hastalıkları**
- **Hamileliğin 3. trimesteri**

✓ **Alkalen fosfatazın azaldığı durumlar**
- **Hipotiroidi**
- **Çinko eksikliği**

- **Hamilede kolestaz tanısıda** → **GGT** tercih edilir.

GGT (γ-glutamil transferaz veya transpeptidaz):
- ✓ Hepatositler ve renal tübül hücrelerinde bol bulunur.
- ✓ **γGT enzimi obstruktif sarılığı göstermede ALP, 5'-nükleotidazdan çok daha değerlidir.**
- ✓ GGT tüm bu enzim markırlardan **erken yükselir** ve **uzun süreler yüksek** kalır.
- ✓ **Mikrozomal** bir enzimdir.
- ✓ **Alkolik hepatit'te ilk yükselen GGT'dir.**

✓ **GGT;**
- **Kolestazın** en iyi göstergesi,
- **Alkolik hepatitin** en iyi göstergesi,
- Hücre membranından gama glutamil siklusu ile **amino asitlerin taşınması**
- **KC tümörlerinde** en spesifik artan enzimdir.

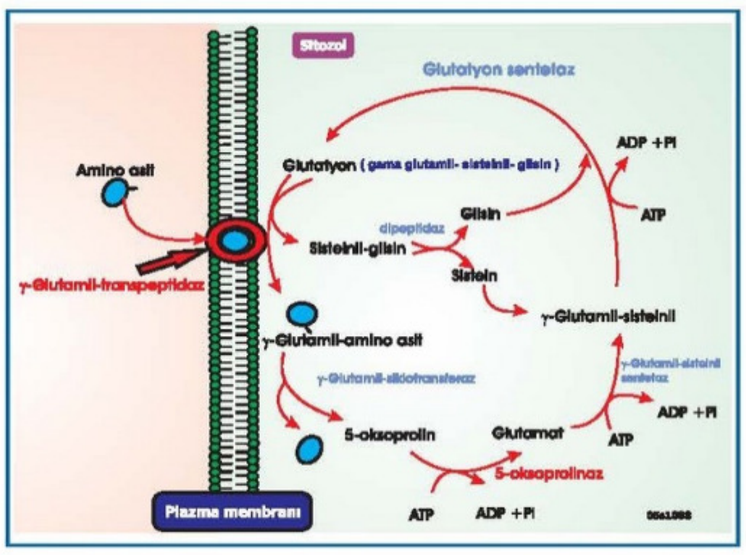

Tablo 5-13. AMİ geçiren hastalarda zamana karşı kardiyak belirteç ilişkileri

	Artışı	Maksimum seviye	Normale dönüş
CK	6-8 saat	18-24 saat	2 -3 gün
CK-MB	3-4 saat	10-18 saat	1,5 -2 gün
SGOT	8-10 saat	24-48 saat	3-7 gün
LDH	24 saat	48-72 saat	6-10 gün
LDH 1 (HBD)	24 saat	72-144 saat	10 -12 gün
Miyoglobin	2-3 saat	6-8 saat	12 -24 saat
Troponin I	4-6 saat	20-24 saat	4 -14 gün
Troponin T	3-4 saat	20-24 saat	4 -14 gün

✓ **Kalp yetmezliğinin tanısında→ N-Terminal proBNP (N-T-proBNP)**

KAS HASTALIKLARININ TANISINDA KULLANILAN ENZİMLER

- **Kas harabiyetini gösteren en iyi ve en çok kullanılan test → total CPK**
- **Müsküler distrofi, polimiyosit** ve **rabdomiyolizis** gibi **kas hastalıkları**nda **total CPK en yüksek** düzeylerine çıkar.
- **Narkotik analjezikler, alkol, D–penisilamin, fibrik asit analogları** ve **HMG-KoA redüktaz inhibitör** gibi birçok ilaç kas harabiyetine yol açarak **CPK yüksekliklerine neden olur.**
- **Malign hiperpireksi;**
  - ✓ **Toksik bir miyopati**
  - ✓ Vücut ısısında hızlı yükselme, şok ve konvülsiyonlar görülür.
  - ✓ **Genel anestezi, kas gevşetici** alanlar rastlanır.
  - ✓ **CPK yüksektir.**
  - ✓ **Ryanodine reseptör geninde mutasyon** bu hastalığa sebep olduğu söylenir.
- **Cerrahi, intramüsküler enjeksiyonlar** ve **egzersiz** gibi kas harabiyeti yapan her durumda **total CPK düzeyleri artmaktadır.**

✓ **Hipotiroidide total CPK düzeyi artar.**

KEMİK HASTALIKLARININ TANISINDA KULLANILAN ENZİMLER

- **Osteoblastik gösterge→ Alkalen fosfataz**
- **Osteolitik gösterge→ Asit fosfataz**
- **Paget hastalığı ALP'nin en çok yükseldiği** (üst değerin 10 katına) hastalıktır.
- **Osteolitik aktivitenin arttığı**
  - ✓ **Osteolitik sarkom** ve
  - ✓ **Multipl myelomun kemik metastazlarında asid fosfataz artar.**

NEOPLASTİK HASTALIKLARIN TANISINDA KULLANILAN ENZİMLER

- **Prostat Ca'da → Asit fosfataz** düzeyleri tedavinin gidişatı hakkında fikir verir.
- **Primer karaciğer tümöründe,** fizyolojik değişikliklerden etkilenmeyen **GGT→ önemli bir belirleyici**
- **Pankreas kanseri**
  - ✓ **Amilaz**
  - ✓ **Lipaz → daha değerli**

HEMATOLOJİK BOZUKLUKLARIN TANISINDA KULLANILAN ENZİMLER

- **Glukoz 6 fosfat dehidrogenaz, hemolitik anemiye en sık**

Temel Bilimler 41. soru
Biyokimya Speetus Notu 1. Fasikül
Sayfa 100

Psödokolinesteraz

- ✓ Karaciğer, pankreas, kalp, beyin beyaz materyalinde bulunur.
- ✓ **Tüm kolinli bileşikleri hidrolize eder.**
- ✓ **Organofosfat zehirlenmelerinde** ve **süksinil kolin apne riskini belirlemede azalması** tanı koydurucudur.

✓ **Plazmanın fonksiyonel enzimleri**

- **Psödokolinesteraz,**
- **Lipoprotein lipaz,**
- **Pıhtılaşma faktörleri**

İDRARDA BULUNAN ENZİMLER

- İdrarda bulunan enzimler iki kaynaktan gelir;
  - ✓ **Plazmadan filtrasyon**
  - ✓ **İdrar yollarını kaplayan epitelden**
- Normalde idrarda **AMİLAZ** bulunur. En küçük molekül ağırlığına sahip enzimlerden birisidir. Plazmadan filtrasyon yolu ile idrara çıkabilir.
- Tübüler hücrelerden kaynaklanan bazı enzimler, tübüler harabiyeti gösterirler. **Böbrek transplantlarının red reaksiyonlarının takibinde N-asetil glukozaminidaz (NAG)** kullanılabilir.
- **β2-mikroglobülin, proksimal tübül fonksiyonlarının değerlendirmesi**nde bir belirteç olarak kullanılır.

TÜMÖR BELİRTEÇLERİ

☑ **Tümör markerları** daha çok **tedavinin izlenmesi**nde kullanılır.

✓ **Tümör belirteçlerinin potansiyel kullanım alanları:**

- Belirtisi olan bireyin ayırıcı tanısı
- Kanserin klinik sınıflandırması
- Tümör volümünün tahmin edilmesi
- Hastalık ilerlemesinin prognostik belirteci
- Tedavi başarısının değerlendirilmesi
- **Kanser rekürrensinin saptanması**
- **Tedaviye yanıtın izlenmesi**
- Tümörün lokalizasyonu

Orijinal Soru: Temel Bilimler 42

42. Aşağıdaki tümör belirteci kanser ve <u>en sık</u> klinik kullanım eşleştirmelerinden hangisi <u>yanlıştır</u>?

A) CA 19-9 – Gastrointestinal tümör – Pankreatik kanser izlemi
B) CA 15-3 – Meme tümörü – Nüks saptanması
C) CA 125 – Over kanseri – Tedavinin izlenmesi
D) C-peptid – İnsülin salgılayan tümörler – İnsülinoma tanısı
E) Kalsitonin – Tiroid papiller kanseri – Nüks saptanması

Doğru Cevap:E

SpeeTUS Notu

SpeeTUS Notu

Tablo 5-14. Tümör belirteçleri

Tümör belirteci olan enzimler	
Alkol dehidrojenaz	Karaciğer
Aldolaz	Karaciğer
Alkalen fosfataz	Kemik, karaciğer, lösemi, sarkom
Alkalen fosfataz, plasental	Over, akciğer, trofoblastik, gastrointestinal, seminom,
Amilaz	Pankreas
Kreatin kinaz-BB	Prostat, akciğer (küçük hücreli), meme, kolon, over
GGT	Karaciğer
LDH	Karaciğer, lenfoma, lösemi
Lösin aminopeptidaz	Pankreas, karaciğer
Nöron-spesifik enolaz	Akciğer (küçük hücreli), nöroblastom, karsinoid, melanom
5'-nükleotidaz	Karaciğer
PSA	Prostat
Prostatik asit fosfataz	Prostat
Terminal deoksitransferaz (TdT)	Lösemi
Timidin kinaz	Lösemi, lenfoma, akciğer (küçük hücreli)

Temel Bilimler 42. soru
Biyokimya Speetus Notu 1. Fasikül
Sayfa 101

Kalsitonin	Medüller tiroit
Gastrin	Glukagonoma
GH	Pitiüter adenom
Koryonik gonadotropin	Embriyonel, koryokarsinom, testiküler (nonseminomatöz)
HPL	Trofoblastik, gonad, akciğer
Nörofizinler	Akciğer (küçük hücreli)
PTH	Karaciğer, böbrek, meme, akciğer
Prolaktin	Pitüiter adenom, böbrek, akciğer
VIP	Pankreas, bronkojenik, feokromasitoma, nöroblastom
Tümör belirteci olarak onkofetal antijenler	
AFP	Hepatosellüler, germ hücreli (nonseminomatöz)
CEA	Kolorektal, gastrointestinal, pankreas, akciğer, meme
Karbonhidrat belirteçler	
CA15-3	Meme, over
CA27-29	Meme
CA19-9	Pankreatik, gastrointestinal, hepatik
CA 72-4	Over, meme, gastrointestinal, kolon
CA19-5	GİS, pankreas, over
CA50	Pankreas, GİS, over
CA125	Over, endometriyum

NÜKLEİK ASİTLER

NÜKLEİK ASİTLERİN METABOLİZMASI

Nükleotidlerin görevleri;

- **DNA** ve **RNA sentezi**ne katılır.
- Nükleotidler, bazı karbonhidratların, lipidlerin ve proteinlerin sentezinde **aktifleştirilmiş bileşiklerin taşıyıcısı** olarak görev yaparlar (Örn. **UDP-glukoz, GDP-mannoz** vb.).
- **Sitidin nükleotidleri fosfolipitlerin sentezi**nde kullanılır.
- **Koenzim A, FAD, NAD⁺** ve **NADP⁺** gibi bazı esansiyel **koenzimlerin yapısal bileşenleri**dirler.
- Hücrede nükleotidler **enerji taşıyıcısı**dırlar (**ATP, GTP**).
- Metabolik yollardaki **kontrol basamağını katalizleyen enzimler üzerinde düzenleyici rol oynarlar.**
- **cAMP, cGMP** gibi moleküller **sinyal iletide görev alırlar.**
- **S-adenozil metyonin, metil gruplarının aktarılmasında rol alan aktif metil donörüdür.**
- **PAPS (fosfoadenozin fosfosülfat), sülfat vericisidir.**
- **UDP-glukronik asit bilirubin** ve **ksenobiyotiklerin konjugasyonu**nda kullanılır.
- **Guanozin nükleotidi tetrahidrobiyopiterin** sentezinde kullanılır.

NÜKLEOZİTLER ve NÜKLEOTİDLER

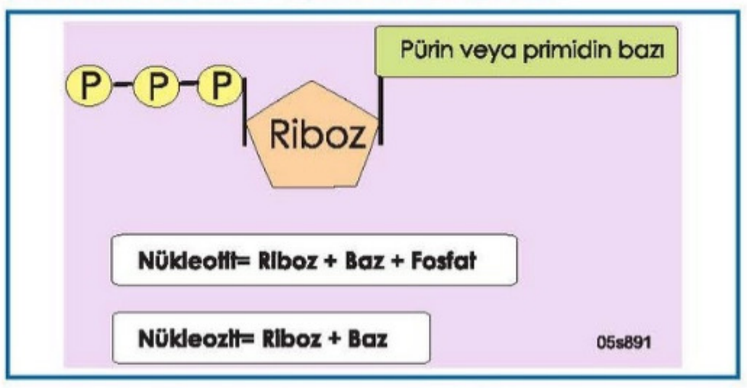

- **Baz** ve **riboz**dan oluşan yapı **nükleoZit**tir.
- **Baz, riboz** ve **fosfat**tan oluşan yapı **nükleotid**tir.
- **Fosfat grubu, pentozun 5'-OH grubuna** bir **ester bağı** ile bağlanmıştır.
- Eğer pentozun 5' karbonuna **bir fosfat** eklenmişse **nükleozit monofosfat** (ör. AMP) **iki fosfat** eklenmişse **difosfat** (ör. ADP) veya **üç fosfat** eklenmişse **nükleozit trifosfat** (ör. ATP)'lar meydana gelir.
- **Fosfat grupları nükleik asitlerin negatif yüklerini sağlar.**
- **Baz** ile **şeker arasındaki bağa beta N-glikozidik bağ** denir.
- **Fosforik asitler arasındaki bağ asit anhidrit bağı**dır.

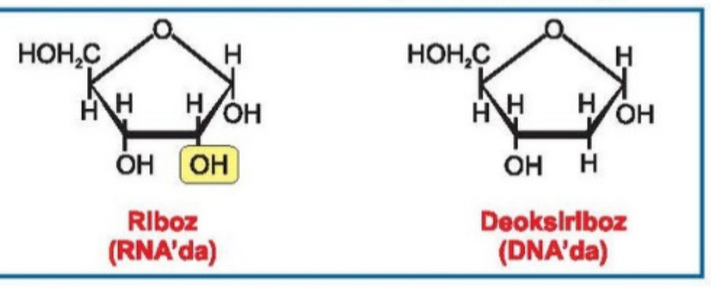

- **RNA'da riboz bulunması RNA'nın daha dayanıksız olmasına neden olur.**

101

İLGİLİ NOTLAR

İşte referans denilen şey budur… Sizi asla şüpheye düşürmez, yarı yolda bırakmaz…

KONAĞIN TÜMÖRLERE KARŞI SAVUNMA MEKANİZMALARI

- **Sitotoksik T lenfositler (CD8)**
  - ✓ MHC class I antijenleri ile bağlanarak tümör hücresini lizis ederler.
  - ✓ T lenfosit üzerindeki **inhibitör** reseptörler **CTLA4** ve **PD-1'**dir.
- **Natural Killer (NK) hücreleri**
  - ✓ Tümör hücrelerine direkt sitotoksik etki ederler.
- **Makrofajlar** → TNF-alfa
- **Humoral antikorlar** → ADCC ile öldürürler.

PARANEOPLASTİK SENDROMLAR

- Paraneoplastik sendromlar tümörün yayılımına bağlı olmaksızın, tümörden (primer veya metastatik odak) salınan hormonlara bağlı olarak meydana gelen semptomlar kompleksidir. **En sık** paraneoplastik sendromlar hiperkalsemi ve Cushing sendromudur.
- Örneğin kemik metastazına sekonder hiperkalsemi paraneoplastik sendrom değildir.

Paraneoplastik Sendromlar

Klinik sendrom	Malignite
Endokrinopatiler	
Cushing sendromu	Küçük hücreli akciğer kanseri
Uygunsuz ADH sekresyon sendromu	Küçük hücreli akciğer kanseri
Hiperkalsemi	Skuamöz akciğer kanseri Renal hücreli kanser Meme kanseri
Hipoglisemi	Fibrosarkom Hemanjiyoperisitom Hepatoselüler kanser
Polisitemi	Hepatoselüler kanser Renal hücreli kanser (**VHL** sendromu) Serebellar hemanjiyoblastom (**VHL** sendromu)
Nöromusküler sendromlar	
Myastenia gravis	**Timik neoplaziler**
Lambert-Eaton miyastenik sendromu	Bronkojenik karsinom
Dermatolojik hastalıklar	
Akantozis Nigrikans	Mide, akciğer kanseri
Dermatomiyozit	Akciğer, meme kanseri
Kemik, Eklem, Yumuşak doku değişiklikleri	
Hipertrofik osteoartropati, çomak parmak	Akciğer adenokarsinomu
Vasküler ve Hematolojik değişiklikler	
Venöz tromboz (Trousseau fenomeni)	Pankreas ve akciğer adenokanseri (müsin)
Kırmızı hücre aplazisi (anemi)	Timik neoplaziler
Dissemine intravasküler koagülasyon	Akut promyelositik lösemi (AML M3) Prostat kanseri

Tümör Markırları

Belirteç	Tümör
Hormonlar	
Kalsitonin	Tiroid medüller kanseri
Katekolaminler	Feokromositoma
HCG	Koryokarsinom Embriyonel karsinom (AFP+HCG)
Onkofetal antijenler	
CEA	Kolon, pankreas, mide kanseri
AFP	Hepatosellüler karsinom Hepatoblastom Yolk sac tümörü Embriyonel karsinom (AFP+HCG)
Müsin ve diğer glikoproteinler	
CA 125	Over kanseri
CA 19-9	Pankreas ve kolon kanseri
CA 15-3	Meme kanseri
Spesifik proteinler	
İmmünoglobulinler	Multipl miyelom ve gamapatiler
PSA	Prostat kanseri
İzoenzimler	
Nöron Spesifik Enolaz	Küçük hücreli akciğer kanseri, Nöroblastom

Temel Bilimler 42. soru
Patoloji Speetus Notu 1. Fasikül
Sayfa 022

İntermediate filament	Tümör
Sitokeratin	Epitelyal tümörler
EMA	Epitelyal Membran Antijeni
LCA (CD45)	Lenfomalar
Desmin	Çizgili ve düz kas tümörleri
Vimentin	Mezenkimal tümörler
NSE	Nöronal tümörler
Sinaptofizin	Nöronal tümörler
GFAP	Glial tümörler
S-100 HMB-45 SOX10	Malign melanom
Kromogranin	Endokrin tümörler
vWF, CD31, CD34 ve lektinler	Vasküler neoplaziler (Damar endoteli)
GATA3	Meme kanseri

ÇOCUKLUK ÇAĞI HASTALIKLARI ve PATOLOJİSİ

KİSTİK FİBROZİS

- Ekzokrin gland duktusları, solunum sistemi, gastrointestinal sistem ve reprodüktif sistemin döşeyici epitelinin hastalığıdır.
- Patogenez: **CFTR** gen anormalliği→ klor kanalları bozuktur.
- **Klor kanallarının iki farklı yerde, iki farklı görevi vardır:**
  - ✓ Ter bezlerinde klorun rezorpsiyonunu sağlar.
  - ✓ Havayolu epitelinde klorun lümene aktif sekresyonu için gereklidir.

Guatr

Genel bilgiler

✓ Toplumda guatrın en sık nedeni **iyot eksikliği**dir.

FLASH BACK

Diffüz guatr yapabilen durumlar

- İyot eksikliği (TSH ile)
- TSHoma, Refetoff sendromu (TSH ile)
- Graves hastalığı (TRab/TSI ile)
- HCG salgılayan tümörler (HCG ile)

Klinik tablo



Büyük (özellikle substernal uzanım gösteren) guatr için fizik muayenede hastanın kolları yukarı kaldırılır, basıya bağlı boyun venöz yapılarda belirginleşme ve yüzde kızarıklık gelişir (**Pemberton belirtisi**).

Ötiroid Hasta Sendromu

TİPİK VAKA

- Altta yatan **ciddi bir hastalık** (T4-T3 dönüşümü bozuk)
- Hastalarda **hipo-hipertiroidi kliniği yok**
- Fizik muayene ve ultrasonda tiroid bezi **normal**
- Reverse T3 düzeyi **yüksek**, T3 düzeyi **düşük**
  - Hafif tablo: T4 ve TSH normal (**düşük T3 send.**)
  - Ağır tablo: T4 ve TSH düşük (**düşük T4 send.**)

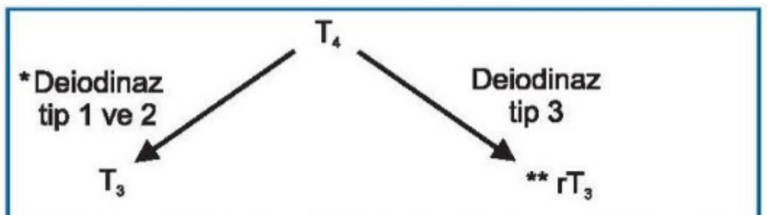

* Kritik hastalıklarda, sitokinler bu dönüşümü inhibe eder.
** Biyolojik aktivitesi yoktur

Periferik T4-T3 dönüşümünü bozan bazı ilaçlar

- Propiltiyourasil
- Kortikosteroid
- Propranolol
- Amiodaron

Tedavi

✓ Tiroid bezine yönelik tedaviye **gerek yoktur**
✓ **Altta yatan hastalık** tedavi edilir

İLAÇ İLİŞKİLİ TİROİD HASTALIKLARI

- **Amidaron:** Hipotiroidi + Tirotoksikoz
- **Tirozin kinaz inhibitörleri (sunitinib ve sorafenib vb), interferon, immünkontrol nokta inhibitörleri:** Önce tiroidit (tirotoksikoz), sonra hipotiroidi
- **Lityum:** Hipotiroidi

Tiroid Nodülü

Tiroid nodülünde, karsinom için risk faktörleri:

✓ Radyasyon öyküsü
✓ Yaş < 20 veya > 65 olması
✓ Erkek cinsiyet
✓ Ailede tiroid kanseri, MEN-2, Cowden sendromu
✓ Malignite düşündüren bulgu (hızlı büyüme, bası, LAP vb)

Tiroid nodülünde maligniteyi telkin eden USG bulguları

✓ Hipoekojenite
✓ Mikrokalsifikasyon
✓ Düzensiz sınırlar
✓ Solid içeriğin fazla olması
✓ Boyunun eninden büyük olması

Tiroid nodüllerine yaklaşım

✓ Tiroid nodülü saptandığında ilk tetkik: **TSH düzeyi**
  ➢ TSH **düşük** ise → Tiroid sintigrafisi
    ▪ Sıcak nodül: Hipertiroidi tedavisi
    ▪ Soğuk nodül: USG + TİİABx
  ➢ TSH **yüksek/normal** ise → USG + TİİABx
✓ TİİABx sonuçları
  ➢ **İki defa non-diagnostik** → Nodül riskine bakılır
    ▪ Düşük riskli nodül: **Takip**
    ▪ Yüksek riskli nodül: **Cerrahi**
  ➢ **Malign** → Cerrahi
  ➢ **Foliküler neoplazi** → Moleküler test veya lobektomi yapılır (TİİAB, foliküler adenom ve kanseri ayıramaz)

Tiroid Tümörleri

Papiller tiroid kanseri

✓ **En sık** görülen tiroid kanseridir
✓ **Radyasyonla** yakından ilişkilidir
✓ **En iyi prognozlu** tiroid kanseridir
✓ En sık mutasyonu **BRAF**tır.
✓ Genellikle **lenfatik** metastaz yapar

Temel Bilimler 42. soru
Dahiliye Speetus Notu 1. Fasikül
Sayfa 121

FLASH BACK

Diferansiye tiroid kanserleri (Papiller ve Foliküler)

- **Tiroid hormonu** üretebilir (Hipertiroidi yapabilir)
- **Tiroglobülin** üretebilir (Tümör marker)
- Tedavide **radyoaktif iyot** kullanılabilir
- Tedavide **T4 süpresyonu** yapılabilir

Medüller tiroid kanseri

✓ **Parafoliküler C** hücrelerinden köken alır (Bu nedenle tiroid hormonu ve tiroglobülin üretmez)
  ➢ Tümör belirteci **kalsitonin**dir.
✓ **RET** mutasyonu ile ilişkilidir
✓ **MEN2** sendromu ile ilişkilidir
✓ Tiroidin **nöroendokrin** tümörüdür (**ACTH**, serotonin, VİP vb salgılayabilir)

Tiroid lenfoması

✓ Sıklıkla **Hashimato tiroiditi** olan hastalarda görülür
✓ **Diffüz B hücreli lenfoma/MALToma** en sık subtiptir.
✓ Cerrahi tedavi tercih edilmez (**yayılma riski var**)
✓ Oldukça **radyosensitiftir**.

Kalsitonin, papiller tiroid kanserinin değil; medüller tiroid kanserinin tümör markerıdır

FLASH BACK

Diferansiye tiroid kanserlerinin ortak özellikleri (Papiller-Folliküler-Hürthle hücreli kanser)

- ✓ TSH reseptörleri vardır
- ✓ Tiroglobulin (TG) üretir

Temel Bilimler 42. soru
Genel Cerrahi Speetus Notu 1.
Fasikül Sayfa 030

TİROİD BEZİNİN MEDÜLLER KANSERLERİ

- Tiroid kanserlerinin %5'i (3. sık) C hücrelerinden köken alır.
- **Kalsitonin, CEA, ACTH üretebilir**, özellikle **kalsitonin takibinde** marker olarak kullanılır.
- **Paraneoplastik** sendromlara yol açabilir (diyare – ektopik ACTH)
- Total tiroidektomi ve santral boyun disseksiyonu standart ameliyatıdır.
- Ailevi **medüller kanser sendromu** ile ilişkili olabilir.
- Medüller ca MEN sendromlarının parçası olabilir.
- **MEN-2A** en sık görülen MEN formudur. Medüller kanser, feokromositoma, hiperparatiroidi izlenebilir.
- **MEN-2B**'de medüller ca, feokromositoma, mukozal ganglionöromalar ve Marfanoid vücut yapısı izlenir.
- Medüller ca'ların %75'i sporadik, %25'i aileseldir. Sppradikse tek odak, ailesel ise (MEN) multisentriktir.

Medüller Troid Kanserlerinde Prognoz (En iyiden En kötüye sıralama)

- ✓ Familyal, non-MEN medüller tiroid kanseri
- ✓ MEN 2A
- ✓ Sporadik medüller tiroid kanseri
- ✓ MEN 2B

TİROİD BEZİNİN ANAPLASTİK KANSERLERİ

- Tiroid kanserlerinin **en nadir ve en agresif** olanıdır.
- **Endemik** guatr bölgelerinde daha sık görülür.
- PTK eşlik edebilir.
- Servikal LAP metastazı, uzak metastazlar sıkça gözlenir.
- Çevreye invaze, sert, fikse, çok hızlı ilerleyen bir tümördür. Cerrahi müdahele şansı çok azdır.
- Yapılabilirse total tiroidektomi tek tedavi seçeneğidir.
- RAI etkili değildir.

FLASH BACK

Boyun diseksiyonu gereken senaryolar

- ✓ Tüm tiroid kanserlerinde servikal metastatik LAP → Modifiye radikal
- ✓ Hürthle hc karsinom → Rutin santral
- ✓ Medüller karsinom → Rutin santral

TİROİDEKTOMİ KOMPLİKASYONLARI

- **En sık** komplikasyon **geçici hipoparatiroididir.**
- Postoperatif kanamalar izlenebilir, postop erken dönemde boyunda şişlik, ele gelen kitle (hematom) görülebilir, büyürse solunum sıkıntısı yapabilir.
- **Rekürren laringeal sinir** (krikotiroid hariç tüm kasları inerve eder) yaralanmaları çok kritiktir:
  - ✓ **Tek taraflı** yaralanmasında tek taraflı vokal kord paralizisi, ses kısıklığı olur
  - ✓ **Bilateral** yaralanmada rima glottis kapanır, solunum sıkıntısı olur, acil trakeostomi gerekebilir.
  - ✓ **Rekürren** sinir en sık Berry ligamanı seviyesinden larinkse girdiği bölgede zarar görür.
- **Superior laringeal sinir** de yaralanmalara maruz kalabilir:
  - ✓ **Eksternal dal** (krikotiroid kas inervasyonu) yaralanmasında tiz sesler çıkartılamaz
  - ✓ **İnternal dal** (duyu siniri) yaralanmasında beslenme esnasında aspirasyonlar izlenebilir
- Özellikle boyun diseksiyonu sırasında spinal aksesuar sinir yaralanabilir, trapezius kası denerve olabilir.

Kanama ve Hematom:

- Tiroidektomi geçiren hastaların %0.1-1.1'inde görülür.
- Risk faktörleri: Erkek cinsiyet, ileri yaş, iki taraflı operasyon, Graves hastalığı, antikoagülan kullanımı.
- Hematomların çoğu ilk 6 saatte ortaya çıkar.
- Tiroidin kanlanması fazla olduğu için postoperatif kanama, boyunda kitle ve solunum sıkıntısına yol açabilir. Ciddi durumlarda acil drenaj gereklidir.

PARATİROİD HASTALIKLARI VE CERRAHİSİ

ANATOMİ VE EMBRİYOLOJİ

- Paratiroid bezleri genellikle 4 tanedir.
- Superior bezler 4. brankial kesecikten, inferior bezler ise 3. brankial kesecikten köken alır.
- Arteryel kanlanması %80 kadar inferior tiroid arterden olur.

HİPERPARATİROİDİ

PRİMER HİPERPARATİROİDİ

- Genel popülasyonda hiperkalseminin **en sık** nedeni **primer hiperparatiroididir**.
- **En sık** görülen sebebi **tek bez hastalığıdır** (paratiroid adenomu).

TİPİK VAKA

Primer hiperparatiroidi olgusu..

- ✓ Çok aşikar olmayan semptomlar, halsizlik, yorgunluk, kemik ağrısı, poliüri, depresyon, peptik ülser, pankreatit atakları
- ✓ Yüksek kalsiyum, PTH, klor, düşük fosfat düzeyleri (Cl/P > 33 ise doğrudan tanısal)

- Primer hiperparatiroidi semptomatik ise tedavisi **cerrahidir**.

Orijinal Soru: Temel Bilimler 43

43. Varfarin aşağıdaki koagülasyon faktörlerinden hangisinde glutamatın karboksilasyonunu inhibe eder?

A) Faktör V
B) Protrombin
C) Faktör XI
D) Doku faktörü
E) Fibrinojen

Doğru Cevap:B

SpeeTUS Notu

SpeeTUS Notu

İLGİLİ NOTLAR

1-α hidroksilazın düzenlenmesi:

- ✓ **Kalsitriol inhibe eder.**
- ✓ **Hipofosfatemi, hipokalsemi ve PTH yüksekliği aktive eder.**

- ✓ 1-α hidroksilaz inhibe olduğunda 25-OH Vit D_3 **böbreklerde 24 hidroksilaz** ile 24,25 $(OH)_2$ koleskalsiferol olur.

Vitamin D'nin fonksiyonu:

- ✓ 1,25-diOH D_3'ün fonksiyonu yeterli plazma kalsiyum düzeyini sürdürmektir.
- ✓ **İnce bağırsakta calbindin** (kalsiyum bağlayıcı protein) **sentezini uyararak kalsiyum emilimini artırır.**
- ✓ **Böbrekten kalsiyum emilimini uyarır**, kaybını azaltır.
- ✓ İnce bağırsak ve böbrekten fosfat reabsorbsiyonunu da

Temel Bilimler 43. soru
Biyokimya Speetus Notu 1. Fasikül
Sayfa 128

Vitamin K'nın fonksiyonu:

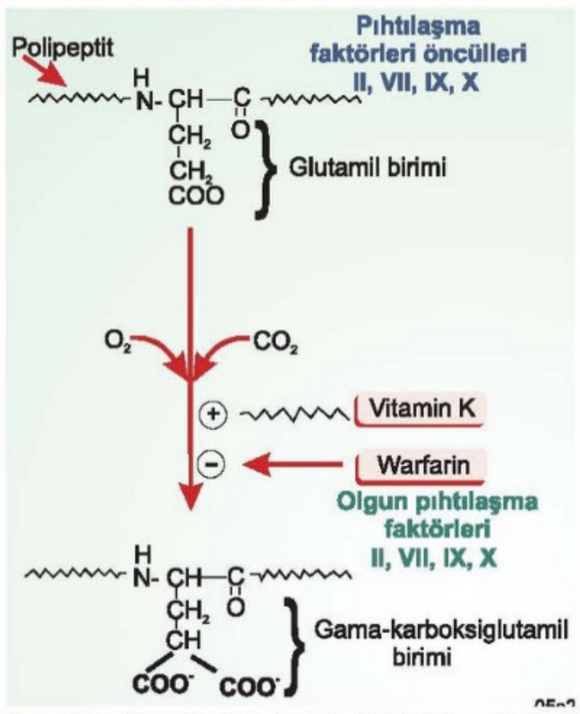

- ✓ **Protrombin (faktör II), faktör VII, IX** ve **X, Protein C** ve **protein S'in karaciğerde aktivasyonu** için gereklidir.
- ✓ Bu proteinlerin **glutamik asit** birimleri **vitamin K**'ya bağlı bir **karboksilasyon reaksiyonu** ile **γ- karboksiglutamata (γ-Gla)** dönüşür.
- ✓ **γ-Gla oluşumu**, dikumarol ve warfarin tarafından **inhibe edilir.**
- ✓ Protrombinin negatif yüklü γ-karboksiglutamat birimleri ile pozitif yüklü kalsiyumu bağlar.
- ✓ **Protrombin-kalsiyum kompleksi → pıhtılaşma**
- ✓ **Kemikte → osteokalsin'in aktivasyonu** da benzer şekilde K vitamini aracılığıyla gerçekleşir.

- ✓ **Kalsiyum bağlayıcı proteinlerin yapı ve fonksiyonu için önemli olan vitamin K'dır.**

- ✓ **Bitkisel kaynaklı** olanı K1 vitamini **fillokinon**
- ✓ **Bağırsak bakterileri** tarafından sentezlenen K2 vitamini **Menakinon**

- ✓ Antibiyotikler, ikinci kuşak sefalosporinler, malnutrisyon, fenobarbital ve fenitoin kullanımı K vitamini eksikliğine yol açabilir.

FLASH BACK

İnsan vücudunda sentezlenen vitaminler

- **Triptofan** → Niasin
- **7-dehidrokolesterol** → D vitamini
- **Bağırsak bakterileri** → Biyotin ve K vitamini

VİTAMİN E

- ✓ Vitamin E'nin başlıca fonksiyonu; **çoklu doymamış yağ asitlerini serbest radikallere karşı korumaktır.**
- ✓ Kanda spesifik bir taşıyıcısı yok, VLDL ve LDL **lipoproteinler taşır.**
- ✓ Gıdalarla poliansatüre yağ asiti alımı arttığı zaman E vitamini ihtiyacı artar.
- ✓ **E vitamini LDL oksidasyonunu en iyi engeleyen maddedir.**

FLASH BACK

Antioksidan vitaminler

- **A vitamini (beta-karoten)**
- **C vitamini (askorbik asit)**
- **E vitamini**

FLASH BACK

Abetaliproteinemide eksikliği gözlenen vitamin!..

- **E vitamini**

Tablo 7-3. yağda çözünen vitaminlerle ilgili bazı klinik durumlar

Vitamin	Klinik Bulgular
A Vitamini	✓ Gece körlüğü ✓ Kseroftalmi ✓ Gözde bitot lekeleri ✓ Kemik büyümesi yavaşlar. ✓ İmmun cevap azalır. ✓ Solunum yolu enfeksiyonları artar. ✓ Böbrek taşı oluşumu artar.
D Vitamini	✓ Çocuklarda **rikets,** ✓ Erişkinlerde **osteomalazi** ✓ D vitamini, tüm vitaminlerin **en toksik** olanıdır.
E Vitamini	✓ **Prematür yenidoğan** bebeklere özgü olup **hemolitik anemiye** neden olabilir. ✓ E vitamini eksikliğinde **eritrositlerin peroksitlere karşı artmış bir duyarlılığı** söz konusudur. ✓ En az toksik olan vitamindir.
K Vitamini	✓ Yenidoğanların bağırsakları sterildir ve K vitamini sentez edemezler. ✓ Doğumda proflaktik K vitamini yapılmazsa, eksikliğine bağlı olarak **yenidoğanın hemorajik hastalığı** görülebilir. ✓ pT uzar.

Direkt Trombin İnhibitör

- Hirudin
- Desirudin
- Bivaluridin
- Lepirudin
- Argatroban
- Melagatran
- Dabigatran (oral)
- Ksimelagatran (oral)

✓ **Trombini direkt inhibe** eder.
✓ **Etkisi aPTT** ile ölçülür.
✓ **Bivaluridin; perkutan koroner girişim**de verilir.

Dabigatran



✓ **Non-valvüler AF**'de sistemik emboli önlenmesi için verilir.

Temel Bilimler 43. soru
Farmakoloji Speetus Notu 1. Fasikül
Sayfa 032

Vitamin K Antagonist

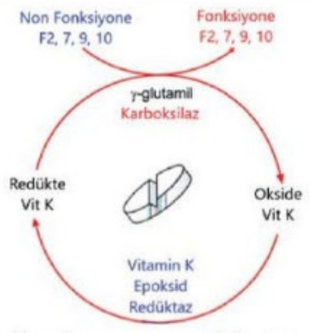

Varfarin / Dikumarol

✓ **Terapotik aralığı dar**dır.
✓ **Vit K**'nın **aktivasyon**unu sağlayan KC'deki **epoksid redüktazı** (VKOR) **inhibe** eder.
✓ **F 2-7-9-10** ve **protein C-S**'ye bağlı **glutamat** rezidülerinin **γ-karboksil**lenmesi (aktivasyonu) **engelle**nir.
✓ **Protein C** yarı ömrü, kısa olduğu için **erken dönem**de **cilt nekrozu** ile göğüs/ekstremite/bağırsakta **tromboz** oluşabilir. Önlemek için **OAK öncesi heparin** başlanır.

Farmakokinetik



✓ Lipofilik olup **oral** ve **rektal** biyoyararlanım **%100**'dür
✓ Albumine **%99 bağlanır**. **Vd düşük**tür.
✓ **VKORC1** ve **CYP2C9 genetik polimorfizm**ine bağlı olarak etkinliği değişir.
✓ **12 saat**lik **latent period** sonrası **etki başlar** ve **5 gün sürer**. Etki **PT/INR** ile ölçülür.

Yan Etki



- **Kanama**
- **Teratojenite** (laringomalazi, hipoplastik burun, konjenital kalp)
- Hepatotoksisite
- **Yumuşak doku nekrozu** (protein C eksikliğinde)

İntoksikasyon



✓ Vitamin **K1** (fitonadion)
✓ **TDP** (acil durumda)/ tam kan verilebilir.

Özellik	Heparin	Varfarin
Veriliş Yolu	IV	Oral
Etki Başlangıç	Hızlı	Yavaş
İzlem	aPTT	INR
Antidot	Protamin Sülfat	Vit K1
Gebe	Verilir	Verilmez

Diğer Antikoagulan



Rivaroksaban/Apiksaban

Edoksaban / Betriksaban

✓ **Oral** kullanılan **F 10a inhibitör**üdür.
✓ DVT'de PTE riskini engeller.
✓ Rutin **monitorizasyon gerektirmez**.
✓ **Andeksanet alfa antidot**udur.

FLASH BACK

Ciraparantag ne zaman kullanılır...
Heparin, DMAH, -parinuks, dabigatran anti-Xa'a bağlı kanama

Danaparoid

✓ **GAG** (heparan-dermatan-kondroitin sülfat) karışımıdır.
✓ **Antitrombin**'in **F Xa**'nın **inhibisyon**unu **artırır.**

Drotrekogin Alfa



✓ **Rekombinan aktive protein C**
✓ **F 5a** ve **8a**'yı **parçalar.**
✓ **Sepsis** ilişkili koagülopati tedavisinde

Antitrombin



✓ **Rekombinan antitrombin**
✓ **Herediter antitrombin eksikliği** olan hastanın cerrahi prosedüründe

ANTİPLATELET (ANTİTROMBOSİTİK, ANTİAGREGAN) İLAÇLAR

Klopidogrel (ön ilaç) / Tiklopidin / Prasugrel



✓ Klopidogrel **CYP2C19** ile aktif metabolitine dönüşür.
✓ **ADP P2Y12**'yi **irreversibl bloke** eder.
✓ **Unstabil anjina**, stroke ve stent trombozunu önlemede
✓ Tiklodipin **agranülositoz** ve **aplastik anemi** yapabilir.

Kangrelor / Tikagrelor

✓ ADP **P2Y12**'yi **reversibl** inhibe eder. Kısa etkilidir.
✓ **Tikagrelor** (**oral**) dispne, sinoatriyal duraklama yapar.

Eptifibatid / Tirofiban / Absiksimab



✓ **Gp IIb/IIIa inhibitör**üdür.
✓ **Akut koroner sendrom** tedavisinde
✓ **Absiksimab** reseptöre **spesifik değil** ve **yarı ömrü kısa**

Dazoksiben / Niktindol /Anegralid / Dazmagrel

✓ **Tromboksan sentazı inhibe** edip **Tx A2** üretimini **engel**ler.

Ridogrel / Sulotroban



✓ **Tx A2 reseptör blokörü**dür.

Ufak bir zihin fırtınası sonucu "protrombin = faktör II" bağlantısını kuran biri için notumuzdaki bu güzel şekille birlikte bu soru çoktan cebe girdi bile... O halde haydi şeklimizin keyfini çıkaralım...

NORMAL DAMARDA PIHTILAŞMANIN ÖNLENMESİ

Pıhtılaşmayı Önleyen Faktörler:

- ✓ **Endotel yüzey düzgünlüğü**
- ✓ **Glikokaliks**
- ✓ Protein **C** (**kofaktör** Protein **S**) F**5** ve F**8**'i **inhibe** eder.
- ✓ **TFPI** F**3**-F7 kompleksini **inhibe** eder.

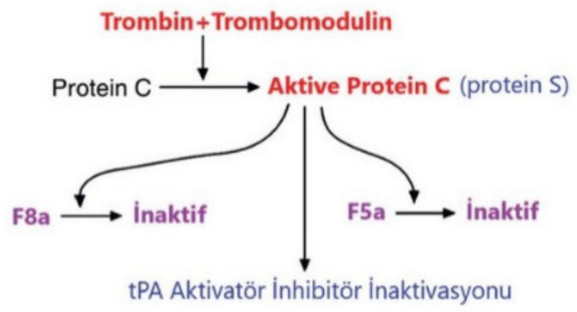

Heparin

- ✓ AT-III'ün **etkinliğini** arttırır.
- ✓ **Heparin-AT III** kompleksi, **F2,9,10,11,12'i inhibe** eder.

Pıhtının Erimesi (Plazmin)

- ✓ Yaralanan doku ve endotel **t-PA** salgılar. **t-PA** Plazminojen → Plazmin (t-PA, u-PA)

Temel Bilimler 43. soru
Fizyoloji, Histoloji, Emriyoloji Speetus
Notu 1. Fasikül Sayfa 030

Vitamin K Bağımlı Faktör

- ✓ Vit K **F 2,7,9,10**, **Protein C** ve **S** yapımı için gereklidir.
- ✓ Vit K bu faktörlerin aktivasyonu için gerekli **karboksila**zı için esansiyeldir.
- ✓ Vit K **intestinal** kanalda **bakteri**lerce sentezlenir.

İntestinal florası gelişmemiş **yenidoğan**, GIS hastalıkları, **yağ malabsorbsiyonu**nda eksikliği görülebilir.

Lab Testi	Test Edilen
PT (12-15 sn)/ INR (1)	Ekstrensek yol
aPTT (25-40)	İntrensek yol
Trombin Zamanı	Fibrin oluşumu
Kanama Zamanı (1-6 dk)	Trombosit Tıkaç

LÖKOSİT

LÖKOSİT SINIFLANDIRILMASI, GRANÜLOPOİEZİS

- ➢ **Granülosit (nötrofil, eozinofil, bazofil)**
- ➢ **Agranülosit (lenfosit ve monosit)**
- ➢ **Yenidoğan** ve **çocuk**ta **lenfosit**, **yetişkin**de **nötrofil** hâkimdir.

Erişkinde Lökosit Formülü

Nötrofil: % 55-**60** (**En fazla**)
Lenfosit: % 25-**33** (**Th**/**Tc**: **2** kat)
Monosit: % 3-8
Eozinofil: % 1-3
Bazofil: % 0.5 (**En az**)

Granülopoiezis

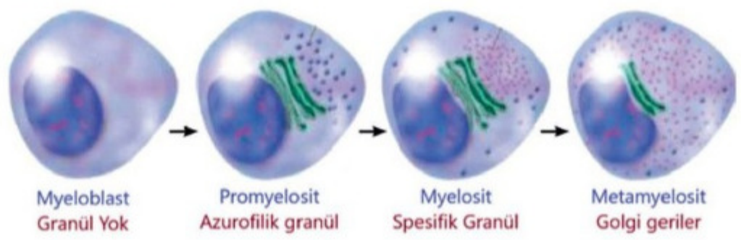

Myeloblast

- ✓ **Granül içermez.**

Promyelosit

- ✓ **Azurofilik (primer) granül** görülür.

Myelosit

- ✓ **Spesifik granül** görülür.
- ✓ **Mitoz** ile bölünebilen **son aşama**dır.
- ✓ **Nötrofil, eozinofil** ve **bazofil** olarak **ayrılır.**

Metamyelosit

- ✓ **Dolaşıma geçmez**.

Enfeksiyonda **nötrofilik metamiyelosit dolaşım**da görülebilir (**sola kayma**).

Band Form

- ✓ **Sadece nötrofilik seri**de izlenir.
- ✓ Nükleus **lob**lanma **göstermeyip** at nalı biçimindedir.

Nötrofil

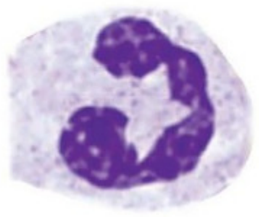

- ✓ **Akut inflamasyonda** görevlidir.
- ✓ Dokuda **fagositoz** yapar.
- ✓ **3-5 lob nükleus** vardır.

Eozinofil

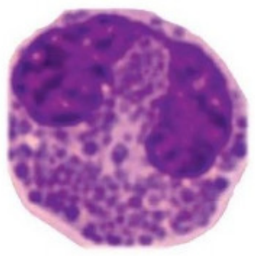

- ✓ Granülde **MBP** (eozinofili), peroksidaz, **katyonik protein kristallin** bulunur.
- ✓ **MBP, helmint** için **toksik**tir.
- ✓ **Mast** ve bazofil, allerjik alana eozinofil göçü için **eozinofil kemotaktik faktör** salar.
- ✓ **Fagositoz** yeteneği vardır.
- ✓ Aşırı **allerjik reaksiyon** gelişmesini **engeller.**

Bazofil

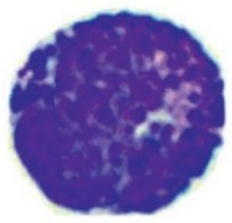

- ✓ Mast gibi **metakromatik** boyanır.
- ✓ Granül **histamin, heparin myelin figür** içerir.

Varfarinin karboksilazı inhibe ettiği ve F2'nin aktivasyonunun engellendiği bold olarak notumuzda belirtilmiştir.

Orijinal Soru: Temel Bilimler 44

44. Homosisteinden metionin sentezi sırasında aşağıdakilerden hangisi koenzim olarak işlev görür?

A) Askorbik asit
B) Tiamin pirofosfat
C) Metilkobalamin
D) Koenzim A
E) NAD+

Doğru Cevap:C

SpeeTUS Notu

SpeeTUS Notu

İLGİLİ NOTLAR

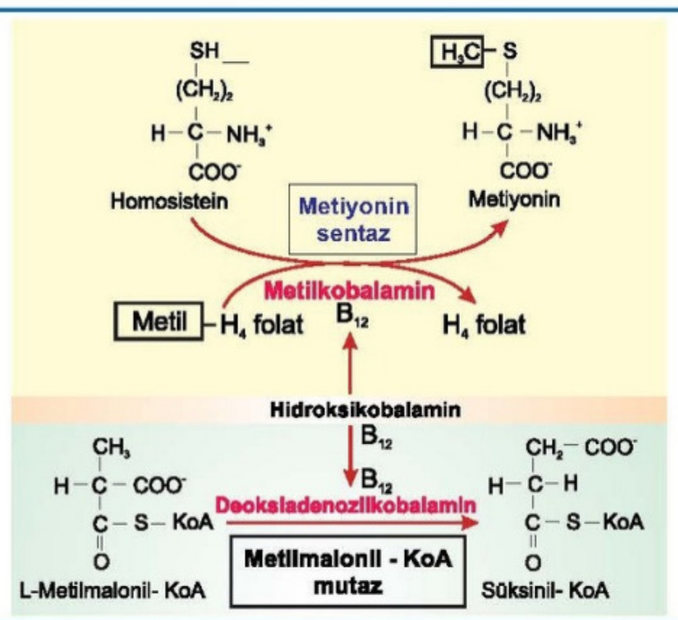

Şekil 7-7. Vitamin B_{12}'nin koenzim olarak katıldığı reaksiyonlar

Temel Bilimler 44. soru
Biyokimya Speetus Notu 1. Fasikül
Sayfa 125

Vitamin B_{12}'nin Gastro-Intestinal sistemden emilimi

- ✓ Vitamin B_{12}'nin GİS'ten emiliminde iki önemli faktör rol almaktadır.
  - Tükrükte bulunan **kobalofilin (R faktör)**dir.
  - Midenin pariyetal hücrelerinden salgılanan **intrensink faktördür.**
- ✓ Gıdalarla alınan **Vitamin B_{12} mideye** geldiğinde mide asiti ve pepsinin etkisiyle proteinlerden ayrılır ve **kobalofiline bağlanır.**
- ✓ **Duodenum'da** kobalofilin'den ayrılır ve **intrensink faktör ile birleşir.**
- ✓ **İleumun** yaklaşık son 1/3'lük bölümünde bulunan **intrensik faktör- Vitamin B_{12} kompleksini bağlayan reseptörler (kubilin)** aracılığı ile bağırsaklardan emilir.
- ✓ Bu reseptörler serbest intrensik faktör veya serbest Vitamin B_{12}yi bağlayamazlar.
- ✓ **Plazmada transkobalamin II** ile taşınır.
- ✓ Karaciğerde depolanır.
- ✓ Vitamin B_{12} yalnızca hayvansal gıdalar ile alınır, bitkilerde yoktur.
- ✓ Sıkı vejeteryan diyet yapanlarda eksiklik olur.

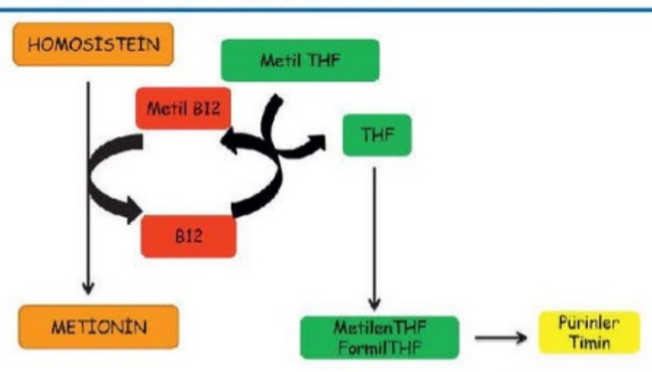

Folat tuzağı

- ✓ Vitamin B_{12}, etkisi ile homosisteinden metyonin oluşurken, aynı reaksiyonda N^5 metil-tetrahidrofolat, tetrahidrofolata dönüşür.
- ✓ **Vitamin B_{12} eksikliğinde** bu reaksiyon gerçekleşemez ve **N^5-metil tetrahidrofolat şekli dokularda birikir.**
- ✓ Buna folat tuzağı adı verilmektedir.

PİRİDOKSİN (VİTAMİN B6)

- ✓ **Aktif formu piridoksal fosfattır.**
- ✓ **Piridoksal fosfatın başlıca kullanıldığı yerler;**
  - **ALT** ve **AST** → **transaminasyon**
  - **DOPA → DOPAMİN, glutamat → GABA, Histidin → histamin gibi amino asitlerin dekarboksilasyon reaksiyonlarında**
  - **ALA-sentaz**
  - **Sistatiyonin sentaz**
  - **Sistationaz**
  - **Glikojen fosforilaz**
  - **Fosfotidil serin → fosfotidil etanolamin** dönüşümünde kullanılır.
- ✓ **Fazla alındığında toksisitesi** gözlenir.
- ✓ Steroid hormonların etkisini sonlandırmada görevlidir.
- ✓ Triptofan metabolizmasında piridoksin kullanılır.

✓ **Piridoksin eksikliğinde** triptofanın ara metaboliti olan **ksantürenik asidin idrarla atılımı artar.**

FLASH BACK

Aktif formu fosfat içeren vitaminler!..

- **Tiyamin**
- **Riboflavin**
- **Niasin**
- **Pantotenik asit**
- **Piridoksin**

ASKORBİK ASİT (VİTAMİN C)

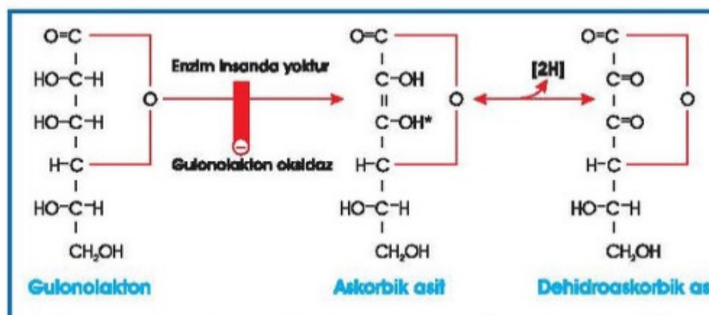

- ✓ Üronik asit yolunda **D-glukronik asitten L-askorbik asit** sentezlenebilir.
- ✓ **Fakat insanda L-gulonolakton oksidaz olmadığı için C vitamini esansiyeldir.**

- ✓ **Vitamin C'nin kullanıldığı bazı reaksiyonlar;**
  - Kollajen sentezi (**prolin ve lizinin hidroksilasyonu**)
  - **Oksidasyon- redüksiyon tepkimeleri**
  - Dopamin'den norepinefrin sentezinde **(Dopamin β hidroksilaz)**
  - **Lizinden karnitin sentezi**
  - **Ferritin sentezi**
  - Adrenal korteksde **steroid hormon sentezinde**
  - Tirozin yıkımında **homojentisik asit oksidaz** basamağında
  - Kolesterolden **safra asiti sentezinde**
  - **D vitamini sentezinde**
  - **Steroid hormon sentezi** gibi indirgeyici reaksiyonlarda gerekli
- ✓ Diyetle alınan **ferri formundaki (+3) değerlikli demiri, ferro (+2) haline indirgeyerek (ferri-redüktaz aktivitesi) gastrointestinal sistemden demir emilimini artırır.**

Bakır ve Anemi

- Bakır eksikliği → Sideroblastik anemi
- Bakır fazlalığı → Hemolitik anemi

Laboratuvar

- ✓ Genellikle **mikrositer** anemi (MDS alt tipi ise **makrositer**)
- ✓ Serum demiri, ferritin ve transferrin satürasyonu **yüksek**
- ✓ Periferik yaymada
  - ➢ Eritrositlerde **bazofilik noktalanma**
  - ➢ **Papenheimer cisimcikleri** (demir granülleri)
- ✓ Kesin tanı: Kemik iliğinde **ring sideroblastl**arın görülmesi

Megaloblastik Anemiler

Patofizyoloji

- ✓ En sık nedenleri **vitamin B12** ve **folik asit** eksikliğidir.
- ✓ **DNA sentez defekti** sonucu kemik iliğinde hücrelerin **olgunlaşması** bozulur ve bu hücreler perifere çıkmadan yıkılır (**inefektif eritropoez**)
- ✓ Yani ilikte öncül hücreler artmasına rağmen periferde **pansitopeni** görülür.

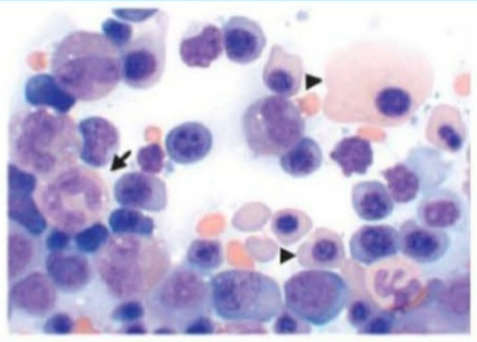

Laboratuvar

- ✓ Makrositer anemi
- ✓ Pansitopeni (+ retikülositopeni)
- ✓ Hipersellüler kemik iliği (mavi ilik)
- ✓ İndirekt bilirübin, LDH yüksek (inefektif eritropoez)
- ✓ Periferik yaymada
  - ➢ Hipersegmente nötrofiller
  - ➢ Howell-Jolly cisimcikleri

Vitamin B12 eksikliği

Genel bilgiler

- ✓ Daha çok **hayvansal gıdalarda/proteinlerde** bulunur.

B12 vitamini emilimi sürecinde sırayla bağlananlar

- Mide: **Haptokorrin / R faktör** (kaynak: tükrük)
- Duodenum: **İntrensek faktör** (kaynak: paryetal hücre)
- Terminal ileum: **Kübilin reseptörü**
- Kan: **Transkobalamin II**

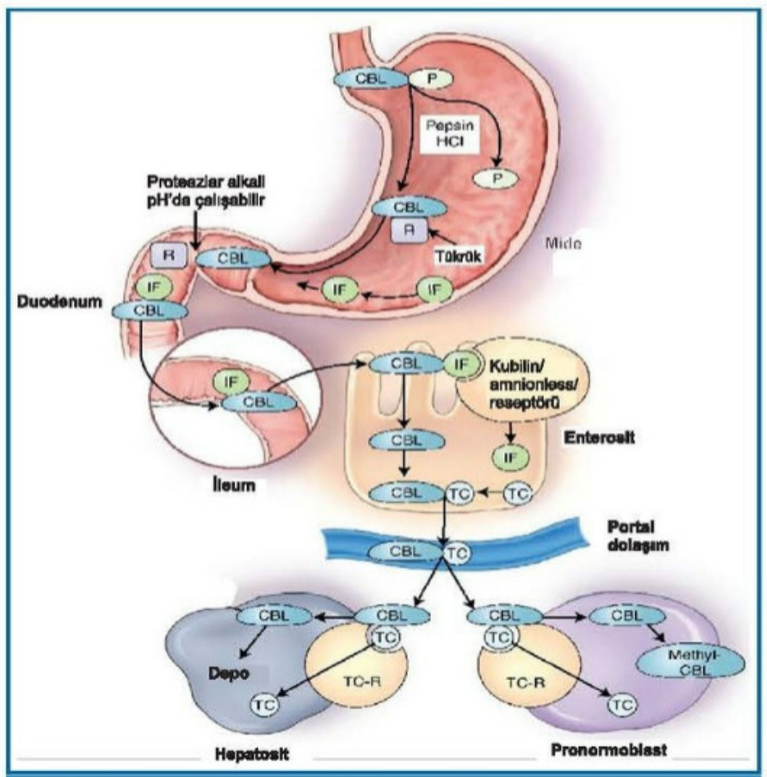

B12 vitamini emilimi sürecinde sırayla bağlananlar

Etiyoloji

- ✓ **Alım azlığı:** Vejetaryen diyet (3-4 yılda gelişir)
- ✓ **Gastrik nedenler**
  - ➢ Pernisiyöz anemi (en sık neden)
    - ▪ Pariyetal hücrelere karşı otoimmünite
    - ▪ IF eksikliği + Aklorhidri
  - ➢ Mide asidi azalması (PPİ ve H2RA kullanımı, atrofik gastrit, gastrektomi)
- ✓ **İntestinal nedenler**
  - ➢ Kronik pankreatit (Pankreatik enzim eksikliği nedeni ile R faktör ayrılamaz)
  - ➢ Gastrinoma (Aşırı asidik ortam nedeni ile pankreas enzimleri inaktivedir, R faktör ayrılamaz)
  - ➢ Enfeksiyöz etkenler: Diphyllobothrium latum, bakteriyel aşırı çoğalma
  - ➢ Emilim bozukluğu: Crohn hastalığı, ileal rezeksiyon, tüberküloz gibi **terminal ileum**u etkileyen hastalıklar
  - ➢ Imerslund-Grasbeck sendromu (Konjenital kübilin reseptörü eksikliğine bağlı B12 malabsorbsiyonu + proteinüri)
  - ➢ Transkobalamin 2 eksikliği
- ✓ **İlaçlar**
  - ➢ Kolşisin, metformin, alkol vb.
  - ➢ **Nitröz oksit** inhalasyonu Vitamin B12'yi oksitleyerek

Temel Bilimler 44. soru
Dahiliye Speetus Notu 1. Fasikül
Sayfa 004

Klinik tablo ve Laboratuvar

- ✓ Megaloblastik anemi bulguları **(+)**
- ✓ Demiyelinizasyon → Nörolojik bulgu (Nöropati, demans vb)
- ✓ Serumda **metil-malONİKİ asit** ve **homosistein** yüksektir.

Tedavi

- ✓ Vit B12 preparatları (siyanokobalamin-hidroksikobalamin)
- ✓ Vitamin B12 eksikliğinde de folat verilmesi anemiyi düzeltir, ama tedavi edilmediği için **nörolojik bulgular ilerler.**

B12(Kobalamin) homosisteinden metionin sentezinde rol alan bir koenzim olduğundan, b12 (kobalamin) eksikliğinde hastalarda homosistein düzeyi artar. Biz de notumuzda bu önemli bilgiye yer vererek sizlere bir soru daha yaptırmanın mutluluğunu yaşıyoruz.

Orijinal Soru: Temel Bilimler 45

45. Abetalipoproteinemi tanısı alan bir hastada aşağıdaki vitaminlerden hangisinin eksikliğinin görülmesi <u>en olasıdır</u>?

A) B1 vitamini
B) B5 vitamini
C) B6 vitamini
D) D vitamini
E) E vitamini

Doğru Cevap:E

SpeeTUS Notu

SpeeTUS Notu

1-α hidroksilazın düzenlenmesi:

- ✓ **Kalsitriol inhibe eder.**
- ✓ **Hipofosfatemi, hipokalsemi ve PTH yüksekliği aktive eder.**

✓ 1-α hidroksilaz inhibe olduğunda 25-OH Vit D_3 **böbreklerde 24 hidroksilaz** ile 24,25 $(OH)_2$ koleskalsiferol olur.

Vitamin D'nin fonksiyonu:

- ✓ 1,25-diOH D_3'ün fonksiyonu yeterli plazma kalsiyum düzeyini sürdürmektir.
- ✓ **İnce bağırsakta calbindin** (kalsiyum bağlayıcı protein) **sentezini uyararak kalsiyum emilimini artırır.**
- ✓ **Böbrekten kalsiyum emilimini uyarır**, kaybını azaltır.
- ✓ İnce bağırsak ve böbrekten fosfat reabsorbsiyonunu da stimüle eder.
- ✓ Gerek duyulduğunda **kemiklerden Ca^{+2} rezorpsiyonunu uyararak** sağlanır.

VİTAMİN K

Vitamin K'nın fonksiyonu:

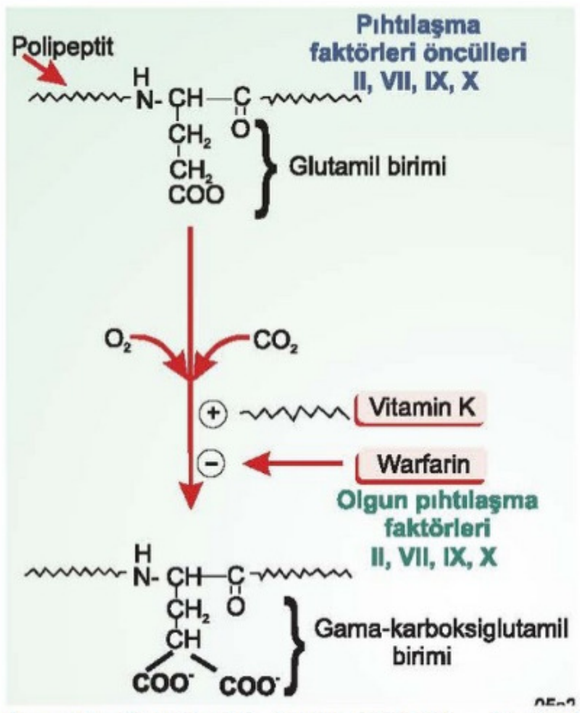

- ✓ **Protrombin (faktör II), faktör VII, IX** ve **X, Protein C** ve **protein S'in karaciğerde aktivasyonu** için gereklidir.
- ✓ Bu proteinlerin **glutamik asit** birimleri **vitamin K**'ya bağlı bir **karboksilasyon reaksiyonu** ile **γ- karboksiglutamata (γ-Gla)** dönüşür.
- ✓ **γ-Gla oluşumu**, dikumarol ve warfarin tarafından **inhibe edilir.**
- ✓ Protrombinin negatif yüklü γ-karboksiglutamat birimleri ile pozitif yüklü kalsiyumu bağlar.
- ✓ **Protrombin-kalsiyum kompleksi → pıhtılaşma**
- ✓ **Kemikte → osteokalsin'in aktivasyonu** da benzer şekilde K vitamini aracılığıyla gerçekleşir.

✓ **Kalsiyum bağlayıcı proteinlerin yapı ve fonksiyonu için önemli olan vitamin K'dır.**

- ✓ **Bitkisel kaynaklı** olanı K1 vitamini **fillokinon**
- ✓ **Bağırsak bakterileri** tarafından sentezlenen K2 vitamini **Menakinon**

✓ Antibiyotikler, ikinci kuşak sefalosporinler, malnutrisyon, fenobarbital ve fenitoin kullanımı K vitamini eksikliğine yol açabilir.

FLASH BACK

İnsan vücudunda sentezlenen vitaminler

- **Triptofan** → Niasin
- **7-dehidrokolesterol** → D vitamini
- **Bağırsak bakterileri** → Biyotin ve K vitamini

VİTAMİN E

- ✓ Vitamin E'nin başlıca fonksiyonu; **çoklu doymamış yağ asitlerini serbest radikallere karşı korumaktır.**
- ✓ Kanda spesifik bir taşıyıcısı yok, VLDL ve LDL **lipoproteinler taşır.**
- ✓ Gıdalarla poliansatüre yağ asiti alımı arttığı zaman E vitamini ihtiyacı artar.
- ✓ **E vitamini LDL oksidasyonunu en iyi engeleyen maddedir.**

FLASH BACK

Antioksidan vitaminler

Temel Bilimler 45. soru
Biyokimya Speetus Notu 1. Fasikül
Sayfa 128

FLASH BACK

Abetaliproteinemide eksikliği gözlenen vitamin!..

- **E vitamini**

Tablo 7-3. yağda çözünen vitaminlerle ilgili bazı klinik durumlar

Vitamin	Klinik Bulgular
A Vitamini	✓ Gece körlüğü ✓ Kseroftalmi ✓ Gözde bitot lekeleri ✓ Kemik büyümesi yavaşlar. ✓ İmmun cevap azalır. ✓ Solunum yolu enfeksiyonları artar. ✓ Böbrek taşı oluşumu artar.
D Vitamini	✓ Çocuklarda **rikets,** ✓ Erişkinlerde **osteomalazi** ✓ D vitamini, tüm vitaminlerin **en toksik** olanıdır.
E Vitamini	✓ **Prematür yenidoğan** bebeklere özgü olup **hemolitik anemiye** neden olabilir. ✓ E vitamini eksikliğinde **eritrositlerin peroksitlere karşı artmış bir duyarlılığı** söz konusudur. ✓ En az toksik olan vitamindir.
K Vitamini	✓ Yenidoğanların bağırsakları sterildir ve K vitamini sentez edemezler. ✓ Doğumda proflaktik K vitamini yapılmazsa, eksikliğine bağlı olarak **yenidoğanın hemorajik hastalığı** görülebilir. ✓ pT uzar.

İLGİLİ NOTLAR

SEKONDER HİPERLİPİDEMİLER

- ✓ Diyabet,
- ✓ Hipotiroidi,
- ✓ Kronik böbrek yetmezliği,
- ✓ Nefrotik sendrom ve
- ✓ Safra yolunda tıkanıklıkları gibi hastalıklara sekonder olarak gelişebilir.

Temel Bilimler 45. soru
Biyokimya Speetus Notu 1. Fasikül
Sayfa 054

HİPOLİPOPROTEİNEMİLER

- ✓ **Abetalipoproteinemi (Bassen-Kornzweig sendromu, akantositoz);**
  - **Mikrozomal TAG transfer protein** eksiktir.
  - **Apo B** içeren lipoproteinler yoktur.
  - Plazmada kolesterol, trigliserid düzeyleri çok düşük, **VLDL** ve **şilomikronlar** azalır.
  - **Steatore (yağda eriyen vitaminler emilemez)**
  - **Nörolojik bozukluklar:** ataksi, nistagmus, inkontinans, retinitis pigmentosa gibi bulgular gözlenir.
  - E vitamini çok düşüktür.
  - **Tedavi→yüksek doz E vitamini** verilir ve **kısa** ve **orta zincirli yağ asitleri** verilir.
- ✓ **Analfalipoproteinemi (Tangier hastalığı);**
  - Homozigotlarda plazmada **HDL yoktur.**
  - **ABC-A1 mutasyonu** vardır.
  - **Kolesterol esterleri RES'de birikir.**
  - **Portakal renkli tonsiller hiperplazi gözlenir.**
  - **Rektal mukoza portakal renklidir.**
  - Tekrarlayan periferik nöropati, splenomegali ve korneal infiltrasyon vardır.
  - Prognoz genel olarak iyidir.
- ✓ **Apo A-1 eksikliği (A-1 Milano) hastalığı:**
  - HDL düşük ancak koroner arter hastalığı riski artmaz.
- ✓ **Balık gözü hastalığı:**
  - **LCAT'ın kısmi eksikliğ**inden kaynaklanır.
  - HDL normalin %10'una kadar azalmıştır.
  - Şiddetli korneal opasite ortaya çıkar.
  - Tangier hastalığından farklı olarak tonsillerde ve diğer retikuloendotelyal dokularda kolesterol depolanmaz.
  - HDL azalmış fakat apolipoproteinleri normaldir.

HÜCRE ve ORGANELLER

HÜCRE ve ORGANELLERİN GÖREVLERİ

MEMBRAN YAPISI VE ÖNEMLİ ÖZELLİKLERİ

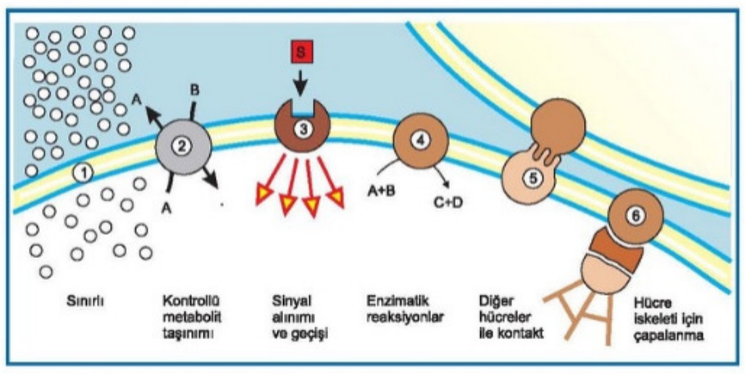

- ✓ **Ökaryotik hücrelerde plazma membranının görevleri:**
  - Metabolitlerin taşınması
  - Sinyal alımı ve geçişi
  - Çeşitli enzimatik reaksiyonlar
  - Diğer hücreler ile kontakt
  - Hücre iskeletine destek vb

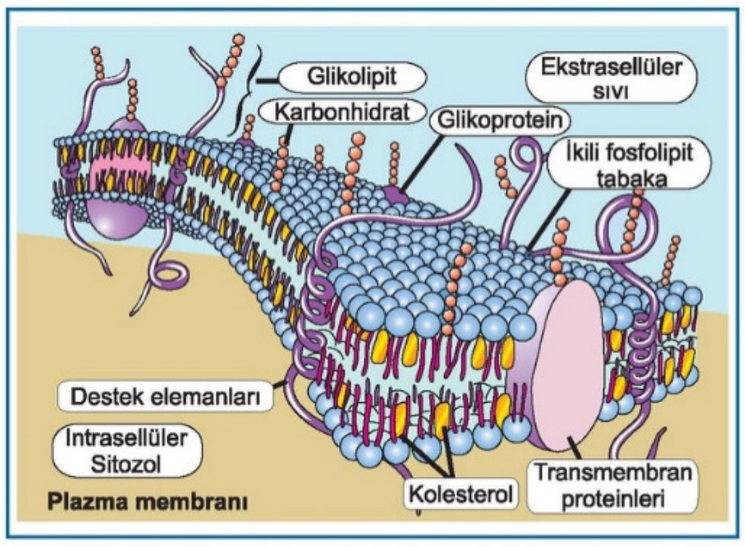

- ✓ Membranlar; **lipit, karbonhidrat** ve **proteinler**den meydana gelir.
- ✓ Membran yapısı **ikili fosfolipit tabaka** ve bu tabaka arasına dağılmış büyük **globüler proteinlerden** oluşur.
- ✓ **Hücre dışına** bakan yüzeyde **glikoprotein** ve **glikolipid** yapı bulunurken, **hücre içine bakan yüzeyde bunlar görülmez.** Bu özelliğinden dolayı **membranlar asimetriktir.**
- ✓ **Asimetri** ve **lipitten zengin** olmaları **membranların en önemli özelliğ**idir.

- ✓ **Proteinden en zengin** olan membran **mitokondri iç zarı**dır.
- ✓ **Lipitten en zengin** membran **miyelin kılıf**tır.
- ✓ **Kolesterol içeriği en fazla** olan membran, **plazma membranı**dır.

- ✓ Önemli membran lipidleri arasında; **fosfolipidler, glikosfingolipidler** ve **serbest kolesterol** bulunmaktadır.
- ✓ **Membran lipitleri amfipatiktir.**

- **Tanıyı kesinleştirmek için aşağıdakilerin hepsi olmalıdır;**
  - ✓ Biyopsi bulguları gösterilmeli
  - ✓ Glutensiz diyet başlanmalı
  - ✓ Glutensiz diyetten sonra **klinikte ve antikor düzeyinde düzelme** olduğu görülmelidir.
- Tanının kesinleşmesi tek başına biyopsi yetmez, glutensiz diyetten fayda görmesine de gerekir. Çünkü çölyak ile aynı biyopsi bulgularını yapan bir çok hastalık vardır.

Çölyak hastalığı dışında duodenal lenfositoz yapan nedenler	Çölyak hastalığı dışında villus atrofisi yapan nedenler
• Gıda alerjisi, Çölyak dışı gluten hipersensitivitesi • İnfeksiyon (H.pylori, giardiasis, vb.) • İlaçlar (NSAİİ, vb.) • Postenterit sendromu • İmmün yetmezlik (Selektif IgA eksikliği, CVID, vb.) • İmmün disregülasyon (Otoimmün tiroidit, vb.) • Crohn hastalığı • Preinfiltratif intestinal T hücreli lenfoma	• Çevresel enteropati (Tropikal sprue) • CVID • Otoimmün enteropati • İlaçlar (Olmesartan, azatioprin, vb.) • Giardiazis • Crohn hastalığı • Eozinofilik enterit • Radyasyon enteriti • İntestinal lenfoma • HİV enteropatisi • Bakterial overgrowth • GVHD • Protein-enerji malnütrisyonu

TİPİK VAKA

Ek gıdaya geçtikten sonra ishal

+

Büyüme geriliği

+

Demir tedavisine dirençli DEA

Tarama testi? → **Anti-TG2+Total IgA**

Tanı? → **Çölyak hastalığı**

OTOİMMÜN ENTEROPATİ

- Yaşamın 6. Ayından sonra başlar
- Kronik ishal vardır.
- Biyopsisinde villöz atrofi, kript hiperplazisi ve lenfosit infiltrasyonu görülür.
- Anti-enterosit ve anti-otoimmün enteropati-75 antikorları pozitiftir.
- İmmün yetmezlik eşlik ederse İPEX sendromu düşünülür.

TİPİK VAKA

6. aydan sonra ishal

+

Villöz atrofi, kript hiperplazisi, lenfosit

+ → **Anti-TG2 pozitif** → **Çölyak hastalığı**

+ → **Anti-Enterosit pozitif** → **Otoimmün enteropati**

MİKROVİLLÜS İNKLÜZYON HASTALIĞI

- En şiddetli konjenital ishal nedenidir.
- MYO5B mutasyonu ile ilişkilidir.
- Doğumdan itibaren hatta intrauterin hayattan itibaren başlayan sekretuar ishal vardır.
- Biyopside **PAS (+)** ve CD10 boyanan intraselüler inklüzyonlar vardır.
- Prognoz kötüdür.

TUFTİNG ENTEROPATİ

- Konjenital ishal (sekretuar) nedenidir.
- EPCAM mutasyonu ile ilişkilidir.
- Biyopside epitelyal displazi vardır. **Göz yaşı damlası şeklinde enterositler (Tuft)** görülür.
- Prognoz kötüdür.

İNTESTİNAL LENFANJİYEKTAZİ

- Bağırsak etrafındaki lenfatik dokunun gelişmemesi veya gelişimsel defektlerinin olmasıdır.
- Turner, Noonan gibi sendromlarda sıklığı artmıştır.
- İntestinal lenfatik drenaj bozulmakla birlikte lenf dokusunun içindeki lenf sıvısı bağırsak lümenine atılır.
- Lenfatik sıvı kaybı ve lenfatik emilim bozulduğu için;
  - ✓ **HİPO**albuminemi (Ödem)
  - ✓ **HİPO**gamaglobulinemi (İmmün yetmezlik)
  - ✓ **HİPO**vitamin (Yağ malab., A, D, E, K eks.)
  - ✓ **HİPO**lenfosit (Lenfopeni)
- Fekal alfa-1 antitripsin atılımı artmıştır.

WHİPPLE HASTALIĞI

- **W**hipplei; etken Tropheryma whipplei
- **H**iperpigmentasyon
- **İ**shal önemli bulgusudur.
- **P**AS (+); Duodenal biyopside PAS (+) boyanma
- **P**CR; Dokuda etken PCR'ı ile tanı konulur.
- **L**enfadenopati yapar
- **E**klem ağrıları görülür
- Tedavi seftriakson sonrasında kotrimaksazol

WOLMAN HASTALIĞI

- **O**rganlarda lipid depolanması ile karakterizedir
- **L**izozomal asit lipaz eksikliği vardır
- **M**ortalitesi çok yüksektir.

Temel Bilimler 45. soru
Pediatri Speetus Notu 1. Fasikül
Sayfa 041

ABETALİPOPROTEİNEMİ

- Şiddetli yağ malabsorbsiyonudur.
- A, D, E, K vitamini eksikliği vardır. Özellikle **E vitamini eksikliği** belirgindir.
- Serumda şilomikron, lipoproteinler, VLDL, LDL çok düşüktür.
- Epilepsi gelişebilir (**SARA** hastası olurlar)
  - ✓ **S**teatore
  - ✓ **A**kantositoz (Yıldız şeklide eritrositler)
  - ✓ **R**etinopati
  - ✓ **A**taksi

Speetus notumuz tam referans oldu :)

Orijinal Soru: Temel Bilimler 46

46. Aşağıdakilerden hangisi kükürt içeren non-polar bir amino asittir?

A) Asparajin
B) Metionin
C) Histidin
D) Prolin
E) Sistein

Doğru Cevap:B

SpeeTUS Notu

SpeeTUS Notu

AMİNO ASİTLER ve PROTEİNLER

AMİNO ASİTLER

AMİNO ASİTLERİN GENEL ÖZELLİKLERİ

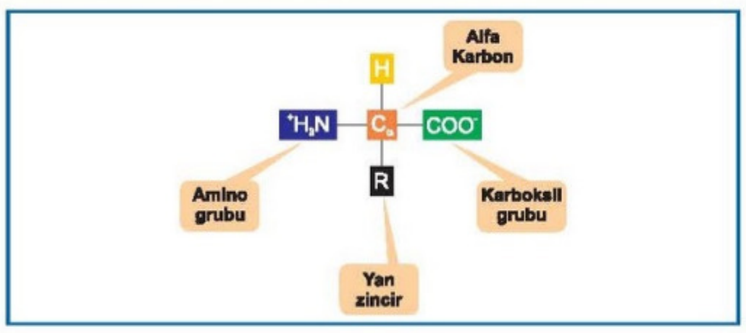

- Amino asitlerin yapısında **alfa karbon atomuna** bağlı dört grup bulunur. Bunlar **karboksil grubu, amino grubu, hidrojen** ve **R** denilen **yan zincir**dir.
- Fizyolojik pH'da **karboksil grubu** disosiye olarak **negatif yüklü** karboksil iyonuna ($-COO^-$) dönüşürken, **amino grubu** da **protonlanır** ($-NH_3^+$).
- Bütün amino asitlerde bu dört grubun üç tanesi **(amino grubu, karboksil grubu ve hidrojen) ortaktır.**
- Proteinlerde bu **karboksil** ve **amino gruplarının** hemen hepsi **peptit bağının** yapısında yer alır ve **hidrojen bağı oluşumu hariç kimyasal reaksiyonlara girmez.**
- Bu yüzden bir **amino asidin proteindeki rolünü belirleyen, yan zincirlerinin** yapısıdır.

✓ **Amino asitler birkaç farklı şekilde sınıflandırılır.**
- **Yan zincirlerine** göre (asidik, bazik, hidroksilli gibi)

Temel Bilimler 46. soru
Biyokimya Speetus Notu 1. Fasikül
Sayfa 062

A. Non-polar (Hidrofobik) amino asitler:
- ✓ **Dallı zincirliler:** Valin, lösin, izolösin, (VaLİ)
- ✓ **Alifatikler:** Alanin ve glisin,
- ✓ **Aromatikler:** Fenilalanin ve triptofan
- ✓ **Kükürtlü:** Metiyonin
- ✓ **İmino asit:** Prolin
- ✓ Yan zincirleri **su ile hidrojen bağı yapmayan** amino asitlerdir.
- ✓ Sulu çözeltilerde bulunan **proteinlerin iç kısmını** doldurmaya çalışırlar.
- ✓ **Proteinin üç boyutlu yapısı**ndan sorumlu **hidrofobik bağ** yaparlar.
- ✓ Bu grupta bulunan **prolinin yan zinciri α-amino grubuyla birleşerek** bir **halka yapısı oluşturur.**
- ✓ Bu yüzden **prolin imino grubu** taşır.

✓ **Bütün amino asitler ninhidrin ile mor renkli bir kompleks oluştururlar.**
✓ **Ancak prolin bir imino asit olduğu için ninhidrin ile sarı renkli bir kompleks meydana getirir.**

B. Polar (Hidrofilik) amino asitler:
- ✓ **Asidikler:** Aspartat, Glutamat
- ✓ **Bazikler:** Histidin, Arjinin, Lizin
- ✓ **Yüksüzler:**
  - ➢ **Amid grubu** içerenler: **Asparajin, Glutamin**
  - ➢ **Hidroksil grubu** içerenler: **Serin, Treonin, Tirozin**
  - ➢ **Sülfidril grubu** içeren: **Sistein**

Not: Harper'a göre glisin hidrofilik amino asit iken tirozin de hidrofobik olarak kabul edilir.
- ➢ Yan zincirleri **su** ile **hidrojen bağı yapan** amino asitlerdir.
- ➢ Sulu çözeltilerde bulunan **proteinlerin dış kısmında** bulunurlar.

Amino asitlerin optik özellikleri:

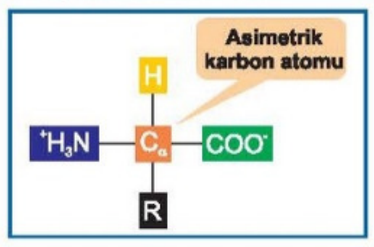

- ✓ Bir amino asidin **α-karbonuna dört farklı kimyasal grup** bağlı olduğundan, buna **optikçe aktif** veya **şiral karbon** adı verilir.
- ✓ Bu karbon atomu aynı zamanda **asimetrik karbon** atomudur.
- ✓ Bu karbon atomu polarize ışık düzlemini sağa ya da sola çevirebilir.
- ✓ Sadece **glisin**de **α-karbon atomuna iki tane hidrojen bağlı** olduğundan **asimetrik karbon atomu yoktur.**
- ✓ Bundan dolayı **optikçe inaktiftir** yani **polarize ışık düzlemini çeviremez.**

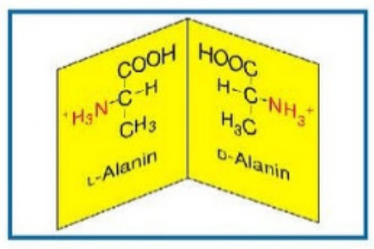

- ✓ Asimetrik karbon atomuna sahip olan amino asitlerde alfa karbon atomuna bağlı **amino grubu solda** ise **L-amino asit, sağda ise D-amino asit** olarak ifade edilir.
- ✓ Proteinlerin yapısına katılan amino asitler **L formunda**dır.
- ✓ Bir organik bileşiğin **D ve L formu birbirlerinin ayna görüntüsünü** meydana getirir.
- ✓ Bu iki forma **stereoizomer, optik izomer veya enantiyomerler** denir.

✓ **Glisin asimetrik karbon atomuna sahip olmadığı için optikçe inaktiftir yani polarize ışık düzlemini çeviremez.**
✓ **D ve L formu yoktur.**
✓ **Glisin en küçük amino asittir.**

İLGİLİ NOTLAR

Tablo 5-1. Memeli hücre DNA'sında kodlanan amino asitler ve başlıca özellikleri (devamı)

Amino Asit	Özellikleri

BAZİK (Polar-Hidrofilik)

İSİM	Sembol	Yapısal formülü	pK_1	pK_2	pK_3
Yan zincirlerinde bazik gruplar içerenler			α-COOH	α-NH_3^+	R Grup
Arginin	Arg	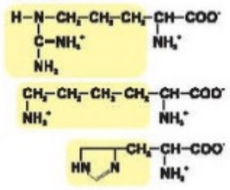	1.8	9.0	12.5
Lizin	Lys		2.2	9.2	10.8
Histidin	His		1.8	9.3	6.0

Histidin	✓ Bir proteinin yapısına girdiğinde iyonik çevreye göre (+) veya (-) yüklü olabilir. ✓ Dolayısıyla **tamponlama gücü en belirgin** amino asittir. ✓ Tek basamakta **dekarboksilasyonu** ile **histamin** sentezlenir. ✓ Fizyolojik pH'da **net yükleri pozitiftir.**
Arjinin	✓ Besinsel olarak **yarı esansiyeldir.** ✓ Arjininden nitrik oksit sentaz enzimi ile **nitrik oksit** ve **sitrülin** sentezlenir. ✓ Karaciğerde **üreye direkt olarak çevrilen tek amino asittir.** ✓ **Guanidino** grubu içerir. ✓ Histon proteini lizin ve arjininden zengindir. ✓ Fizyolojik pH'da **net yükleri pozitiftir.** ✓ **En bazik amino asittir.**
Lizin	✓ **Saf ketojenik**tir. ✓ **Biyotin, karboksilaz enzimlerinin lizin** amino asidine prostetik olarak bağlanır. ✓ **Karnitinin** yapısına katılır (Lizin, Metiyonin). ✓ Transaminasyona uğramayan amino asitlerdendir (Lizin, Treonin, Prolin). ✓ Yan zincirinde **ebsilon amino grubu** içerir. ✓ Fizyolojik pH'da **net yükleri pozitiftir.**

AROMATİK

Aromatik halka içerenler					
Histidin	His	Yukarıda			
Fenilalanin	Phe	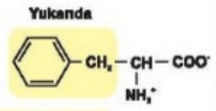	2.2	9.2	
Tirozin	Tyr	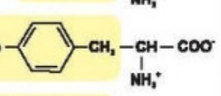	2.2	9.1	10.1
Triptofan	Trp	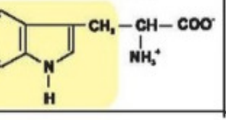	2.4	9.4	

Fenilalanin	✓ **Hidroksilasyonu** ile **tirozin** sentezlenir. ✓ Ketojenik ve glukojenik bir amino asittir (Fenilalanin, İzolösin, Tirozin, Triptofan). ✓ **Benzen halkası** içerir. ✓ **Nonpolar-hidrofobiktir.**
Tirozin	✓ Ketojenik ve glukojenik bir amino asittir. ✓ **Fenol grubu** içerir (Benzen + Hidroksil grubu). ✓ **Polar-hidrofiliktir.**
Triptofan	✓ **Tek kodonludur.** ✓ Serotonin, melatonin, nikotinik asidin ve kinüreninlerin öncülüdür. ✓ Ketojenik ve glukojenik bir amino asittir. ✓ Hartnup hastalığında bağırsak ve böbrekte emilim bozukluğu görülür. ✓ **İndol halkası** içerir. (Benzen + Pirol). ✓ **Heterosiklik aromatik (halkasında hem karbon hem de azot içerir) halkalıdır.** ✓ **Nonpolar-hidrofobiktir.**

Tablo 5-1. Memeli hücre DNA'sında kodlanan amino asitler ve başlıca özellikleri (devamı)

Temel Bilimler 46. soru
Biyokimya Speetus Notu 1. Fasikül
Sayfa 064

KÜKÜRTLÜ

Yan zincirlerinde sülfür atomları içerenler					
Sistein	Cys [C]	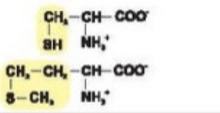	1.9	10.8	8.3
Metionin	Met [M]		2.1	9.3	

Metiyonin	✓ **Protein sentezini başlatır.** ✓ **Tek kodonludur (AUG).** ✓ **ATP'nin adenozil kısmını almasıyla genel metil verici olan S-adenozil metiyonin** sentezlenir. ✓ **Karnitinin** yapısına katılır (Lizin, Metiyonin). ✓ **Nonpolar-hidrofobiktir.**
Sistein	✓ Yan zinciri birçok enzimin aktif bölgesinin önemli bir parçası olan **sülfidril (- SH) grubu** taşır. ✓ **Taurinin** kaynağıdır. ✓ **Glutatyonun** yapısına katılır (Glutamat - Sistein - Glisin). ✓ **Tioalkol** grubu içerir. ✓ **Polar-hidrofiliktir.**

HİDROKSİLLİ (Polar-hidrofilik)

Yan zincirlerinde hidroksil (OH) grupları içerenler				
Serin	Ser	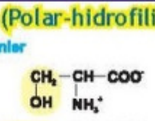	2.2	9.2
Treonin	Thr	Etanol grubu	2.1	9.1
Tirozin	Tyr	Bir sonraki sayfada		

Serin	✓ Primer alkol grubu taşır. ✓ Protein yapısında **fosforlanan en önemli amino asittir.** ✓ Polar hidroksil yan zinciri birçok enzimin aktif bölgesini oluşturur. ✓ **Treonin** ile birlikte **O-glikozit bağ** yapısına katılır.
Treonin	✓ Sekonder alkol grubu taşır. ✓ Protein yapısında **fosforlanan** bir amino asittir. ✓ Transaminasyona uğramayan amino asitlerdendir (Lizin, Treonin, Prolin). ✓ **İki asimetrik karbon atomu** taşır.
Tirozin	✓ Polar hidroksil grup taşır. ✓ **Fosforlanır.** ✓ Glikojen sentezinde **glikojenin** proteininin yapısında **ilk glukozun alıcısıdır.** ✓ **Hem aromatik hem hidroksilli** amino asittir.

İMİNO ASİT

İmino asitler				
Prolin	Pro	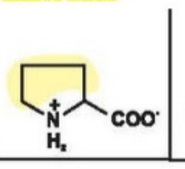	2.0	10.6

Prolin	✓ **İmino grubu** taşır. ✓ **Ninhidrin ile sarı renk** meydana getirir. ✓ **Protein zincirlerinin kıvrılmasına yol açar.** ✓ Transaminasyona uğramayan amino asitlerdendir (Lizin, Treonin, Prolin).

Orijinal Soru: Temel Bilimler 48

48. Beyin manyetik rezonans görüntülemesinde hafif atrofi görülen 60 yaşındaki erkek hastanın elektroensefalografisinde periyodik keskin dalga kompleksleri görülüyor. Beyin biyopsisinde; kortekste inflamatuvar değişiklik olmaksızın masif nöron kaybı, vakuoler (spongiform) değişiklik saptanıyor.
Bu tabloya neden olabilecek <u>en olası</u> etken göz önünde bulundurulduğunda, hastanın biyopsisi sırasında kullanılan malzemelerin sterilizasyonu için aşağıdaki uygulamalardan hangisi <u>en uygundur</u>?

A) Formaldehit ve kuru isi
B) Etilen oksit ve iyonize ışınlar
C) Glutaraldehit ve formaldehit
D) İyonize ışınlar ve NaOH
E) NaOH ve buhar basınçlı sterilizasyon

Doğru Cevap:E

SpeeTUS Notu

SpeeTUS Notu

Temel Bilimler 48. soru
Mikrobiyoloji Speetus Notu 1. Fasikül
Sayfa 009

DEZENFEKTAN DUYARLILIKLARI

- Normal sterilizasyona ve dezenfektanlara en dirençli **yapı**lar **prion**lardır. (Sterilizasyon için en az 1 saat **NaOH**'te bekletilmeleri ve sonrasında bir saat **otoklav** gerekir.)
- Dezenfektanlara en dirençli bakteri, mikolik asit sayesinde, **mikobakterilerdir** (UNUTMA! aside dirençli boyanan mikroorganizmalar dezenfektana da dirençlidir.).
- **Pseudomonas aeruginosa dezenfektanlar içinde çoğalarak salgınlara yol açabilir** ancak dezenfektanlara **en dirençli bakteri değildir**.
- **Su dezenfeksiyonunda klor kullanılır.**

  HAV ve parazit kistleri **(Giardia, Cryptosporidium, Entamoeba, Acanthamoeba)** klorla dezenfeksiyona dirençlidir.

Dezenfektanlara dirençlerine göre mikroorganizmalar

- **Prion (EN DİRENÇLİ)**
- Coccidia **(Cryptosporidium)**
- Bakteri endosporları
- **Mikobakteri**
- Parazit kistleri
- Zarfsız küçük virüsler **(Poliovirüs)**
- Parazit trofozoidi
- Gram negatif bakteri **(Pseudomonas aeruginosa)**
- Mantar
- Zarfsız büyük virüsler (Adenovirüs)
- Gram pozitif bakteriler
- **Zarflı virüs (HIV,** HCV, İnfluenza virüs, HBV, RSV) **(EN DUYARLI)**

Sterilizasyonun denetlenmesinde kullanılan biyolojik indikatörler

Sterilizasyon Yöntemi	Biyolojik indikatör
Otoklav ve formaldehit buharı	Bacillus stearo**thermaphil**us
Pasteur fırını ve e**til**en oksit	Bacillus sub**til**is (atrophaeus)
Kobalt ve gama ışını	Bacillus pumilis

El Antiseptikleri

- Alkol (**hızlı**)
- İyodin bileşikleri (**orta**)
- Klorhekzidin
- İodoforlar
- Fenol deriveleri
- Triklosan
- Kuaterner amonyum bileşikleri (**yavaş**)

YÜKSEK DÜZEY DEZENFEKTANLAR

(-it'ler) el antiseptiği olarak kullanılmazlar

ANTİMİKROBİYALLER VE AŞILAR

HÜCRE DUVAR SENTEZİNİ BOZAN İLAÇLAR

Peptidoglikan sentezinde transpeptidazı (PBP) inhibe edenler

Penisilinler

Doğal penisilinler	Prokain penisilin G Benzatin penisilin G Kristalize penisilin Penisilin V (**oral**) Azidosilin
Antistafilokokkal penisilinler	Metisilin Nafsilin **Oksasilin** Kl**oksasilin** (**oral**) Dikl**oksasilin** (**oral**) Temosilin
Aminopeni**sili**nler	**Amoksisilin** **Ampisilin** Bak**ampisilin** Piv**ampisilin** Tal**ampisilin**
Antipseudomonal penisilinler	**K**arboksi penisilin olanlar: **K**arbenisilin Ti**k**arsilin Üreidopenisilin olanlar: Piperasilin Azlosilin Mezlosilin

- Stafilokokların penisilinaza sahip olmaları durumunda penisilin direnci gelişir.
- Stafilokoklarda **sefoksitin** direnci varsa PBP2 mutasyonu olur, PBP2 -->PBP2a ya dönüşür, bu bakteriye **MRSA** denir. MRSA 5. kuşak sefalosporinler dışındaki **tüm beta laktam antibiyotiklere dirençli**dir. (Unutma, adı metisilin direnci ama test olarak sefoksitin diski kullanıyoruz)

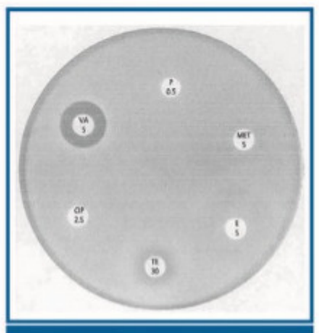

MRSA antibiyogramı

Sefalosporinler

1.kuşak **(+++)**	**Sefazolin** (**cerrahi profilaksi**de en fazla kullanılan) Sefaleksin, Sefadroksil, Sefalotin
2.kuşak **(++ -)**	Sefaklor Sefuroksim **Sefamisin** grubu (**sefotetan, sefmetazol, sefoksitin**) → **Anaerobik etkinliği olan sefalosporinlerdir.**
3.kuşak **(+ ---)**	**Seftriakson** (**en uzun** etkili sefalosporin) Sefotaksim **Sefoperazon** (**Antipseudomonal**) **Seftazidim** (**Antipseudomonal**) Sefiksim
4.kuşak **(+++ --- P)**	Sefepim Sefpirom
5.kuşak **(MRSA)**	Sefta**ROL**in (MRSA) Seftobip**ROL** (MRSA)

İLGİLİ NOTLAR

Orijinal Soru: Temel Bilimler 49

49. Dışkı kültüründe *Escherichia coli* O157:H7 saptanması için gereken <u>en uygun</u> özel besiyeri aşağıdakilerden hangisidir?

A) Hektoen enterik agar
B) Sorbitol MacConkey agar
C) Koyun kanalı agar
D) Tiyosülfat sitrat safra tuzlu sükroz (TCBS) agar
E) Skirrow agar

Doğru Cevap:B

SpeeTUS Notu

SpeeTUS Notu

İLGİLİ NOTLAR

Aside dirençli boyanan bazı mikroorganizmalar

- Mycobacterium spp. (gramla boyanmaz)
- Legionella micdadei (gramla boyanmaz)
- Nocardia spp. (**gram+basil**)
- Rhodococcus equi (Gram + kok veya kokobasil)
- Gordonia aurantiaca
- Tsukamurella paurometabola
- Cryptosporidium (**4** mikron)
- Cystoisospora (**24** mikron)
- Cyclospora (**8** mikron)

FLASH BACK

Mikolik asit **içermesine** rağmen ARB (-) boyanan: **Corynebacterium**

Mikolik asit **içermemesine** rağmen ARB (+) boyanan: **Legionella micdadei**

- **Akridin Oranj**: DNA ve RNA'yı boyayarak **canlı** bakterileri gösteren **floresan** boyadır.
- **Auramin-Rodamin**: **Mikobakteri**lerin tanısında kullanılan, **en duyarlı floresan** boyadır.
- **K**alko**flor** beyazı: Mantar hücre duvarındaki **k**itine bağlanarak mantarları tanımlamada kullanılan **flor**esan boyadır.
- **Gomori metenamin gümüşleme**: **Dokudaki mantar**ların incelemesinde kullanılır.
- **Trichrom** boya: **Parazit**lerin boyanmasında kullanılır.

BAKTERİLERİN METABOLİZMASI ve ÜRETİMİ

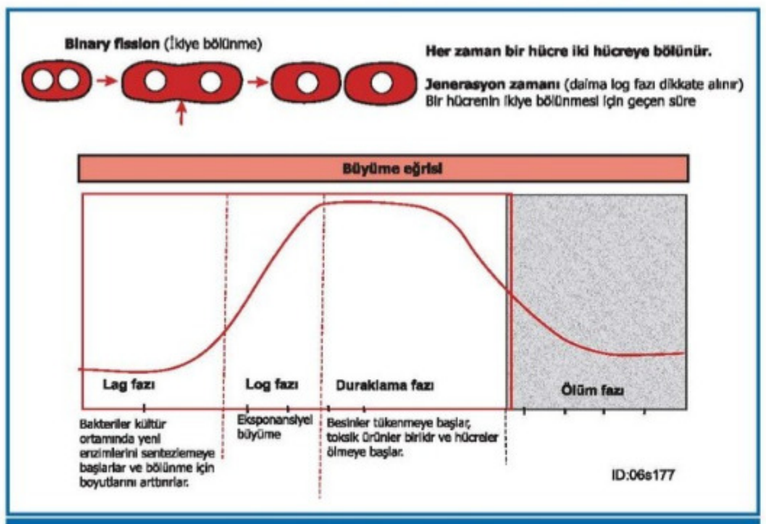

Bakterilerin çoğalması

Log (eksponensiyel, logaritmik) Faz

- **En hızlı** üreme dönemi
- Antibiyotiklerin **en etkili** olduğu dönem
- Bakterinin **en küçük** olduğu dönem

Bazı bakterilerin jenerasyon zamanı

- **E.coli**: **20 dakika**
- **M. tuberculosis**: **18 saat**
- **M. leprae**: **14 gün**

BAKTERİ KÜLTÜR YÖNTEMLERİ

- **Kolesterol** Mycoplasma dışı bakterilerin kültürleri için **gerekli değil**dir.
- **Virüs**ler, **klamidya** ve hemen tüm **riketsiya**lar **hücre kültürleri** ve **embriyonlu yumurta** dışında üretilemezler.

  Sentetik besiyerinde **üretilemeyen** mikroorganizmalar:
  - **M. leprae**
  - **T. pallidum**
  - **Spirillum minus**
  - **K. granulomatis**

Bakteriyel Hastalıkların Tanısında Sık Kullanılan Besiyerleri

BESİYERİ	ÖZELLİK
Kanlı agar	Genel kullanım besiyeridir.
Çikolatamsı agar	Genel kullanım besiyeri. **Neisseria gonorrhoeae** ve **Haemophilus** cinsi bakteriler **kanlı** agarda **üremez**, **çikolatamsı** agarda **ürer**.

Temel Bilimler 49. soru
Mikrobiyoloji Speetus Notu 1. Fasikül
Sayfa 004

Tiyoglukolatlı buyyon	**Anaerob** besiyeridir.
Chap**man** besiyeri	Tuzlu-**man**nitollü agar. **Yüksek tuz yoğunluğunda üremesi** ve **mannitolü fermentleyebilmesi** ile **S.aureus için seçici besiyeri**dir.
MacConkey/EMB agar/Endo agar	Gram (-) bakteriler için seçici, laktozu fermente eden türler için ayırt edicidir. E.coli EMB agarda **yeşil metalik refle** verir.
Sorbitollü MacConkey agar	**EHEC** için **seçici** ve **ayırt** edicidir.
Lowenstein-Jensen besiyeri	Mikobakteriler için **yumurta** bazlı besiyeridir.
Middlebrook agar	Mikobakteriler için **agar** bazlı besiyeridir.
PPLO agar	Myc**opp**lasma besiyeri. Kolesterollü besiyeridir. Mycoplasma **hominis 'sahanda yumurta'** şeklinde koloniler oluştururlar. **(Sahanda yumurta evde (HOME-Hominis) yenir.)**
Thayer-Martin agar New York city agar	**Gonokok** ve **meningokok**ların selektif üretilmesinde kullanılır.
Löffler besiyeri Tellüritli agar	Difteri basili besiyeridir.
BCYE agar	**Legionella**, Nocardia ve Francisella cinsi bakterilerin üretildiği, **sistein** ve aktif **kömür** içeren besiyeridir.
TCBS agar	**T**ipik **C**olera **B**esiyerini **S**arartır.
SS agar	Salmonella ve Shigella cinsi bakterileri ayırt etmede kullanılır.
CIN agar	**Yer**sinia enterocolitica üretilmesinde kullanılan besiyeridir. (Domuz **Yer**seniz **CIN** çarpar.)
CCFA agar	**C. difficile** sarı koloniler oluşturur.
Amies, Stuart, Cary-Blair (dışkı örneği) besiyeri	Klinik örneklerin **toplanması, taşınması** ve **korunması** amaçlı besiyerleri.

Enterobacteriacae Virülans faktörleri

- Endotoksin
- **Pili**/fimbria
- **Kapsül**
- Antijenik faz varyasyonu
- **Tip III sekresyon sistemi (enjektor)**
- Büyüme faktörü salınımının engellenmesi
- Serumun öldürme etkisine direnç

ESCHERICHIA COLI

- Kalın bağırsakta **en fazla** bulunan **fakültatif anaerop**.
- Hareketli, **laktoz** ve **indol** (+)
- EMB agarda yeşil metalik refle verir.
- O, H ve K antijenlerine göre 1000'den fazla serotipi var.

Virülans Faktörleri

- **Endotoksin**: **Septik şok** tablosundan sorumludur.
- **Kapsül**: K1 antijeni meningokokun B grubu kapsül antijeni ile antijenik benzerlik gösterir.
- **Pili/Fimbria**:
  - ✓ Farklı özellikte çok sayıda fimbria var.
  - ✓ Tip 1 fimbria kolona tutunmadan sorumlu.
  - ✓ Tip **2** fimbrialar farklı yapıda olup en iyi bilinenler **P** fimbria (**P**yelonefrite neden olan suşlar) ve **S** fimbria (**S**istite neden olan suşlar).
- **Ekzotoksin**:
  - ✓ Labil toksin (LT), stabil toksin (ST) ve verositotoksin olabilir.
  - ✓ LT ve ST ishale sebep olup plazmid kaynaklıdır.
  - ✓ Verositotoksin ise kanlı ishal ve HÜS'ten sorumlu olup bakteriyofaj kaynaklıdır.

Klinik tablolar

- Üriner sistem enfeksiyonlarının tüm yaş gruplarında **en sık** nedenidir.

  Üriner sistem enfeksiyonu tanısı için tam idrar tetkikinde ≥10/mm³ lökosit **piyüri**, idrar kültüründe ≥100.000 cfu/mL bakteri saptanması ise **anlamlı bakteriüri** olarak tanımlanır.
- **Yenidoğan menenjiti** ve sepsislerinde grup B streptokoklarla beraber **en sık** etkenlerdendir. Bu klinik tablodan özellikle **K1 kapsüler antijeni** olanlar sorumludur.
- **Peritonit, karaciğer apsesi, kolanjit** ve **kolesistitlerin en sık** etkendir.

Enterotoksijenik Escherichia coli (ETEC, İnce Bağırsak)

- Turist ishalinin **en sık** etkendir.
- **Su kaynaklı salgınlar** oluşturabilir.
- **Plazmit** ile **kodlanan LT** adenilat siklat üzerinden **cAMP artışı, ST** ise guanilat siklaz üzerinden **cGMP artışı** ile **sulu ishale** neden olur.
- **LT** etkisi **kolera toksinine benzer.**
- Bol **sulu ishal** olur, dışkıda **eritrosit** ve **lökosit yoktur.**

Enteroinvazif Escherichia coli (EIEC, Kolon)

- **H antijeni bulunmaz** ve çoğunlukla **laktoz negatif**tir.
- **Shigella benzeri klinik** oluşturur.
- Hastalarda ateş, karın ağrısı, tenezm, lökositoz, dışkı incelemesinde **eritrosit** ve **lökosit** saptanır.

Enteropatojen Escherichia coli (EPEC, İnce Bağırsak)

- Bakteri **intimin proteini** ile ince bağırsak mukozasına tutunarak, mukozada **mikrovilluslarda bozulma** oluşturarak etkili olur. Mikrovilluslarda **pedestal** adı verilen uzantılar gelişmesine, şekil bozukluğuna ve dejenerasyona yol açar.
- Sonuçta bağırsak hücresinde yapış-boz-dök mekanizması sonucu mikrovillus destrüksiyonu gelişir. İnflamatuvar yanıt oluşturabilir.
- Özellikle **bakıcı** ya da **hemşire kaynaklı süt çocuğu ishalleri**nden sorumludur.
- Gelişmekte olan ülkelerde, infantlarda etkenin alınmasından 2-3 hafta sonra görülen sulu ishale neden olabilmektedir.

Enteroagregatif Escherichia coli (EAEC, İnce Bağırsak)

- Bağırsak mukozasında bakterilerin **kümeler oluşturarak agregasyon**u ile karakterizedir.
- **İnvazyon** ve **inflamasyon oluşmaz.**

Enterohemorajik Escherichia coli (EHEC, STEC, VTEC, Kolon)

- Az pişmiş **sığır eti, salata**, ıspanak ve **süt** gibi besinlerle bulaşır.
- Özellikle iyi pişmemiş etlerle (**hamburger**) olgular ve salgınlar sıktır.
- **Verositotoksin** (**shiga-like toksin**) üretir.
- Toksin üretimi **bakteriyofaj** kontrolündedir.
- **Bağırsak** ve **böbrek** hücrelerinde **Gb3** (globotriasil

Temel Bilimler 49. soru
Mikrobiyoloji Speetus Notu 1. Fasikül
Sayfa 026

üremik sendrom (**HÜS**), trombotik trombositopenik purpura (**TTP**) oluşabilmektedir. HÜS'ün diğer etkenleri pnömokok ve Shigella dysenteriae'dir.
- **HÜS'ün en sık** etkeni **EHEC 0157:H7** serotipidir.
- HÜS'de şekil bozukluğu gelişen eritrositlere **şistosit** denir. Şistositler parçalanarak immün olmayan **mikroanjiyopatik hemolitik anemi**ye neden olur. Ayrıca **böbrek yetmezliği** ve **trombositopeni** de görülür.
- Laboratuvarda **sorbitollü MacConkey** besiyerinde sorbitolü **fermentlememeleriyle** belirlenebilirler.
- **Antibiyotik** kullanımı **kontrendike**dir.

SALMONELLA

- **Laktoz** (-), Salmonella Paratyphi A hariç, **H_2S** (+), **hareketli** (S. Gallinarum ve S. Pullorum hareketsiz), gram negatif, fakültatif hücre içi bakteridir.
- Konaklarına göre ikiye ayrılırlar:
- Tifoidal Salmonellalar:
  - ❖ **S. Typhi, S. Paratyphi A ve B sadece insanda** hastalık yaparlar.
  - ❖ **İnsan dışkısı** ile bulaşırlar.
- Non-tifoidal Salmonellalar:
  - ❖ **Hayvanlarda ve insanlarda** hastalık oluştururlar.
  - ❖ İnsana **hayvansal besin**lerle (**yumurta**) bulaşırlar.

Clostridium tetani	• Tetanoz	• **Tanı klinik tablo (kasılmalar, otonom nöropatiler) ile konur** • Yarada sporsuz, hareketli, anaerop, gram pozitif, kapsülsüz basil Ortamda/kültürde terminal sporlu (duvarı aşmış, davul tokmağı görünümünde), hareketsiz basil • Kültür ve seroloji tanısal değil
Clostridium botulinum	• Botulizm (besin zehirlenmesi, yara, infant)	• **Tanıda en önemlisi klinik tablo (felçler)** • Besiyerinde iri, subterminal sporlu, gram pozitif basil; konserve/bal gibi anaerop besinlerde hareketli • **Besinde, dışkıda, serumda, kusmukta, yara materyalinde hareketli, anaerop basil bulunması veya toksinin belirlenmesi** • Kobayda nötralizasyon deneyleri • EMG'de kısa, küçük, çok sayıda motor ünit aksiyon potansiyeli paterni
Clostridium perfringens	• Gazlı gangren • Sellülit, fasiit • Et kaynaklı sulu ishal • Nekrotizan enterokolit	• Hareketsiz ve **kapsüllü tek Clostridium** türü, anaerop, gram pozitif basil • **Krepitasyonlu, kötü kokulu yarada bakteri bol, lökosit yok (çok önemli)** • Yüksek ateş olmaksızın taşikardi, sarılık • Direkt filmlerde yarada amfizem • **Kanlı Agar'da çift hemoliz zonu** • **Çabuk tanıda ters CAMP testi (net tür ayrımı)** • İshalde dışkıda enterotoksin
Clostridium difficile	• Antibiyotik nedenli ishal (**>2 yaş** bireylerde psödomembranöz kolit)	• **Doku kültüründe CdB'nin sitopatik etkisinin gösterilmesi (altın standart)** • EIA, lateks aglütinasyonu ve kromatografik yöntemlerle dışkıda **toksinin saptanması** • Sikloserin Sefoksitin Fruktoz Agar (CCFA) besiyerinde üretim • **CdA veya CdB genleri için PCR**
Nocardia türleri	• İmmün süpressiflerde akciğer, beyin ve cilt enfeksiyonları (**en sık miçetom etkeni**)	• Balgam, BOS, yarada **filamantöz,** katalaz, süperoksit dizmutaz pozitif, **zayıf ARB pozitif,** aerop, gram pozitif basil • Sabouraud Dekstroz Agar'da iyi ürer • Kadifeyi andıran kolonileri saçaklı kenarlı ve havasal miçelli
Tropheryma whipplei	• Whipple hastalığı	• **Biyopsi şart** • **Histopatoloji standart (kesin) tanı yöntemi** • İnce bağırsak villuslarında dejenerasyon, lamina propria'da **PAS pozitif makrofajlar** • PCR amplifikasyonu ve rDNA sekanslama
Rhodococcus equi	• İmmün yetmezliklilerde pnömoni	• Kolonileri **somon-pembe renkli, ARB ile zayıf pozitif** boyanan gram pozitif, hareketsiz basil
Corynebacterium diphtheriae	• Difteri	• **İmmünodiffüzyon (Elek testi) ile toksin üretiminin gösterilmesi (kesin tanı)** • Kapsülsüz, hareketsiz, bir-iki ucunda Metilen Mavisi ile lacivert, Albert-Neisser boyası ile koyu kahverengi-mor boyanan şişlikler (Babes-Ernst cisimcikleri, volutin granülleri) bulunan, ARB negatif, aerop, gram pozitif basil
Corynebacterium munitissimum	• Eritrazma	• Porfirin ürettiği için **lezyonlar Wood ışığı ile mercan kırmızısı** renkte floresan verir
Listeria monocytogenes	• Yenidoğan, immün yetmezlikli ve yaşlılarda **meningoensefalit,** serebrit, bakteriyemi, sepsis	• Kan ve BOS materyalinden yapılan Brain-Heart İnfüzyon Agar ekiminde veya Triptik Soy Agar'da iyi ürer • Kanlı Agar'a yapılan pasajlarda tereyağı kokulu, **beta hemoliz yapmış, mavi-yeşil koloniler** halinde üreyen, gram pozitif, küçük basil, kokobasil, diplokok • **Soğukta üreme, 22 °C'da takla atma hareketi** • **CAMP pozitif** • Kültürden hazırlanan süspansiyon tavşan ya da kobay gözüne damlatıldığında ciddi keratokonjunktivit (Anton testi) • *Serolojik test güvensiz*
Erysipelothrix rhusopathiae	• Erizipeloid (yılancıksı)	• Gram pozitif, sporsuz, hareketsiz, **H2S pozitif (gram pozitif olan diğeri Corynebacterium pseudotuberculosis),** vankomisine dirençli, aerop veya fakültatif anaerop basil • Kanlı Agar'da alfa hemoliz
Neisseria gonorrhoeae	• Genital enfeksiyonlar • Yenidoğan konjunktiviti (ilk 1-4 günde) • Artrit	• **Genital sekresyonlardan ve eklem sıvısından üretim** • Katalaz ve oksidaz pozitif, kapnofil, glukozu kullanan, **maltozu kullanmayan, kapsülsüz,** genelde lökositlerce fagosite edilmiş, 1 mikrometre büyüklüğünde, kahve çekirdeği görünümlü, gram negatif diplokok • **Modifiye Thayer-Martin,** New York City besiyeri veya Çikolatamsı Agar'a hasta başı ekimi • Genital (servikal, üretral) sürüntüden nükleik asit hibridizasyon ve amplifikasyon testleri (**PCR, bDNA** vb.) • Beta laktamaz üretimi, PBP değişimi (penisilin direnci)
Neisseria meningitidis	• Menenjit, bakteriyemi, sepsis • **Kompleman defektinde Waterhouse-Friederichsen sendromu**	• **Kan, BOS ve cilt lezyonlarından üretim** • Katalaz ve oksidaz pozitif, **glukozu ve maltozu kullanan, kapsüllü,** kahve çekirdeği görünümlü, gram negatif diplokok • IgA proteaz üretimi • Çikolatamsı Agar'a hasta başı ekimi • Penisiline duyarlı

Temel Bilimler 49. soru
Mikrobiyoloji Speetus Notu 1. Fasikül Sayfa 101

		• Beta laktamaz üretimi (>%90)
Escherichia coli	• Üriner enfeksiyonlar • Ürosepsis • Gastroenterit • Peritonit • Kolesistit • Kolanjit	• EMB/Endo/MacConkey Agar'da kültür • Oksidaz negatif, fakültatif anaerop, hareketli, kapsüllü; katalaz, **laktoz ve indol pozitif, EMB Agar'da yeşil-metalik refle** • **EHEC sorbitolü fermente etmez** • Bazı EIEC kökenleri hareketsiz, laktoz negatif, **Sereny testi** (kobayda keratit yapma) pozitif

Orijinal Soru: Temel Bilimler 50

50. Aşağıdaki patojenlerden hangisinin insandan insana bulaşması <u>en az olasıdır</u>?

A) Treponema pallidum
B) Neisseria gonorrhoeae
C) Mycobacterium tuberculosis
D) Chlamydia trachomatis
E) Francisella tularensis

Doğru Cevap:E

SpeeTUS Notu

SpeeTUS Notu

TİPİK VAKA

Ateş, titreme, terleme bulguları olan hasta
kan kültüründe 5-7 günde üreyen gram negatif kokobasil
oksidaz, katalaz ve üreaz testi pozitif
EN OLASI ETKEN?
BRUCELLA

Brusella komplikasyonları

İskelet sistemi (**en sık**)	Sakroileit (akut) Spondilit (subakut/kronik)
Genitoüriner sistem (**2. en sık**)	Epididimit, orşit
Kardiyovasküler sistem (**en ölümcül**)	Endokardit (**aort** kapak)
Hematopoetik sistem	Pansitopeni

Tanı

- **Kemik iliği** (**altın standart**), **kan**, **idrar** ve vücut sıvılarında üretilebilir. **Dışkıda üretilemez**.
- Kültürde **geç** ürer. (7 gün)
- Klinikte **en sık serolojik** tanı kullanılır.
  En sık kullanılan yöntem: **Wright tüp aglütinasyonu**
  Lamda yapılırsa: **Rose Bengal testi** denir.
  Bu testler ile Brucella'ya karşı oluşmuş antikorlar gösterilir. (IgM ve IgG toplamı)
  İlk hastalık döneminde **1/160** titrenin görülmesi tanıyı koyarken **2 hafta ara ile antikor titresinde 4 kat artış** da tanı koydurucudur.
- Brusellozun **akut** döneminde **IgM** yükselirken **14 gün** sonra **IgG** yülselmeye başlar. Ancak diğer enfeksiyonların aksine iyileşme döneminde IgG kaybolurken IgM uzun süre pozitif kalabilir.
- **Nüks** tanısı koyarken kanda **IgG** gösterilmesi gerektiğinden **2-merkaptoetanol**lü (veya **Rivanol**lü) **Wright** testi kullanılır. Bu maddeler IgM'yi parçalayarak IgG'yi gösterir.
- **Brusella antikorlarının çok yüksek miktarda** olması durumunda da hastalık olduğu halde aglütinasyon testleri negatif çıkabilir. (**prozon** olayı) Bu durumu önlemek için **serum dilüe** edilerek test tekrarlanmalıdır.
- Kronik brusellozda ise **blokan antikor**lar oluşabilir. Bu antikorların aglütinasyonu engellemelerini önlemek amacıyla **Coombs'lu Wright testi** yapılır.
- Bruselloz tanısında kullanılan aglütinasyon testlerinin **çapraz reaksiyon** verdiği etkenler:
  - **Francisella tularensis**
  - **Salmonella enterica serovar 0:30**
  - **Vibrio cholera 0:1**
  - **Escherichia coli 0:157**
  - **Yersinia enterocolitica 0:9**
  - **Stenotrophomonas maltophila**

Tedavi

- **6 hafta** süre ile **rifampisin**+**doksisiklin** veya 6 hafta **doksisiklin**+10 gün **gentamisin** kullanılır.
- **Kemik** tutulumunda **3 ay doksisiklin + 7 gün gentamisin + 3 ay rifampisin** verilir.
- Endokarditinde **mutlak cerrahi** gerekir.

FRANCISELLA TULARENSIS

- Tularemi (avcı hastalığı) bir **zoonoz**dur.
- İki tipi vardır.
  A: ABD'de, **tavşan**larla ilişkili
  B: Avrupa'da, **kemirgen ve su kaynağı** ile ilişkili
- İnsana:
  Kemirgenlerle direkt temas ile
  Kenelerin sokması ile
  Kontamine su içilmesi (ülkemizde **daha sık**) ile
  Laboratuvarda/**biyoterörizm** ile bulaşır.

Temel Bilimler 50. soru
Mikrobiyoloji Speetus Notu 1. Fasikül
Sayfa 032

Klinik

- Tulareminin 6 farklı klinik formu vardır:
  1. **Ülseroglandüler Form** **(en sık)**
     Etkenin giriş yerinde **ağrılı ülser** ve **ağrılı** bölgesel **LAP** görülür.
  2. **Orofaringeal Form** **(ülkemizde en sık)**
     Etkenin suyla veya gıdalarla alınmasıyla oluşur.

TİPİK VAKA

Kriptik tonsillit bulguları olan hastada
beta laktam tedavisine yanıt alınamıyorsa
AKLA GELMESİ GEREKEN TANI:
OROFARİNGEAL TULAREMİ

  3. **Glandüler Form**
  4. **Oküloglandüler Form**
     Ağrılı konjunktivit ve **ağrılı** preauriküler LAP vardır.
  5. Tifoidal Form (**en mortal, en nadir**)
     LAP nadirdir.
     Bakteriyemi ve hipotansiyon olur.
  6. Pnömonik Form

Tanı

- **Çikolatamsı agar** veya **sistein** eklenmiş kanlı agarda (Francis besiyeri) üretilebilir.
- Biyogüvenlik seviyesi **3** kabinde çalışılmalıdır.
- En sık kullanılan tanısal yöntem seroloji olup **mikrohemaglütinasyon testi**nde **1/160** veya **4 kat artış** ile tanı konur.

Tedavi

- **Streptomisin** veya **gentamisin** kullanılır.
- Risk grubundaki kişilere yönelik **attenüe canlı aşı**sı mevcuttur.

PASTEURELLA MULTOCIDA

- Gram negatif, oksidaz pozitif kokobasildir.
- **Kanlı** ve **çikolatamsı** agarda **ürer**.
- **MacConkey** besiyerinde **üremez**.
- Hayvan ısırığı (**kedi**/**köpek**) sonrası yara enfeksiyonlarına (selülit, lenfadenit, apse) neden olur.
- **Penisiline duyarlı** tek gram negatif kokobasildir.

İnsan ve hayvan ısırıklarında tedavi:
Amoksisilin klavulanik asit

İLGİLİ NOTLAR

Birçok kaynaktan bulaş mümkün.
Ama fark ettiniz mi insan yok?

- **Tedavinin** ilk aşaması, hastanın gürültü, ışık, sıcak ve soğuk gibi uyaranlardan uzaklaştırılmasıdır.
  - ☑ Sedasyon ve gereğinde **hibernasyon** sağlanır. İlk seçilecek ilaç **diazepamdır**; dirençli olgularda fenobarbital ile veya ağır olgularda fenobarbital ve klorpromazin ile kombine edilebilir. Kasılmalar yine de devam ederse **nöromusküler kavşak blokörleri** kullanılır.
  - ☑ GABA-B agonisti (aktivatörü) olan **baklofen**, intratekal olarak uygulanabilir.
  - ☑ Yara uygun şekilde debride ve irrige edilir. Yenidoğanda enfekte güdük ise çıkarılmaz.
  - ☑ İnsan tetanoz immünglobülini (HTIG) yenidoğan tetanozunda hayat kurtarıcıdır.
  - ☑ Antimikrobiyal olarak **metronidazol** (7-10 gün) kullanılır.
  - ☑ Sempatik hiperaktivite var ise **morfin** ya da **labetalol** uygulanır.
  - ☑ Hastalığı geçirenlere simultane **tetanoz toksoid aşısı** yapılır.
- **Korunmada** ilk uygulama **yara temizliğidir**. Aktif immünizasyon şeması; çocukluk aşılamasıyla 2-4-6 ve 18. aylarda birer doz, 10 yılda bir hatırlatma dozudur. Zamanında uygun şema ile aşılanmamış bireylerin immünizasyonunda 0-1-6 şeması uygulanır. **Her gebelikte**, gebeliğinin 27-36. haftaları arasında anneye bir doz **erişkin tipi tetanoz-difteri ve boğmaca (Tdap) aşısı** uygulanması önerilmektedir.

Erken olgularda tetanoz profilaksisi

	Temiz-küçük yara		Kirli-tetanojen yara	
Aşı anamnezi	Aşı	HTIG	Aşı	HTIG
Üç dozdan az, kuşkulu	+	-	+	+
Tamamlamış/ en az 3 aşı yapılmış/ sürüyor	Son 10 yıldır aşısız ise yap, aşılı ise yapma	-	Son 5 yıldan fazla aşısız ise yap, aşılı ise yapma	-

- Yaralanmadan trismus gelişimine kadarki süre bir haftadan daha kısa ise ve trismus ile ilk genel tetanoz kasılmalarının başlamasına kadarki süre üç günden daha kısa ise **prognoz kötüdür**. Tetanozdaki ölümden sorumlu en önemli komplikasyonlar, **aspirasyon pnömonisi** ve **asfiksidir**.

Gazlı Gangren:

- En sık etkeni olan *Clostridium perfringens*, gram pozitif, zorunlu anaerop, subterminal ya da santral sporlu bir basildir. İnsan bağırsağında en çok bulunan *Clostridium* türüdür. Patogenezinde iki toksinin etkinliği kanıtlanmıştır:
  - ☑ **Alfa toksin (lesitinaz, fosfolipaz C):** Lesitini parçalar. **Hemoliz** ve **nekrozlara** neden olur. Miyokardı depresse eder, **kardiyovasküler kollapsa** yol açar ve **letal etki** gösterir
  - ☑ **Teta toksin (perfringolizin-O):** Endotel hücrelerinde **aşırı ICAM-1 ekspresyonuna** yol açar. Nötrofillerin endotele çok sıkı adezyonuna neden olur; enfekte dokuya geçemezler.
- İskelet kası ve yumuşak dokuda **nekroz, anemi** ve **toksemi** ile karakterizedir. **Yara yerinde şiddetli ağrı** ile başlar. Yaranın çevresinde koyu kahverengi/siyah, çok kötü kokulu nekrotik bölgeler gelişir. Çevre dokularda, kas içinde, iki yönlü filmlerde **gaz birikimi** ve palpasyonla **krepitasyon** alınır.
- Kompartmanlaşma, hemolize bağlı solgunluk, taşikardi, sarılık ve genel durum bozukluğu gelişir.
- Yara salgılarından hazırlanan preparatlarda bakteriler görülür. Salgıda **olması gerekenden çok daha az sayıda lökosit** belirlenmesi anlamlıdır.
- Cerrahi debridman ve irrigasyon yapılır. **Penisilin ± klindamisin ± hiperbarik oksijen** kullanılır.

Temel Bilimler 50. soru
Dahiliye Speetus Notu 1. Fasikül
Sayfa 216

Tularemi:

- Etkeni, gram negatif bir kokobasil olan *Francisella tularensis*'tir. **Yaban tavşanları** gibi kemiriciler arasında artropodlarla yayılır. Çok bulaşıcı bir **zoonozdur**. İnsanlara enfekte hayvanların kirlettiği besinlerle, direkt kontakt ile, **vektör kenelerle** veya inhalasyon yolu ile bulaşır. **Biyogüvenlik düzeyi 3** kabinler kullanılır. **İnsandan insana bulaşmaz**.
- Kuluçka süresi 1-21 gün arasında değişir.
  - ☑ **Ülseroglandüler hastalık: En sık karşılaşılan** (>%50) klinik formdur. **Lenfadenopati** ve **yüksek ateş** en sık semptomlardır. Apse formasyonu, genelde ellerden bulaştığı için aksiller LAP gelişimi ve fistülleşme görülür. **Tularemi akut süpüratif bir lenfadenittir**.
  - ☑ **Diğer formlar:** Glandüler, orofaringeal form, tifo benzeri form, okülo-glandüler form, atipik pnömoni, gastrointestinal hastalık
- Kültür, aglütinasyon testleri, direkt floresan antikor testi, idrarda antijen testi ve EIA ile tanı koyulur.
- Penisilin ve birçok sefalosporine dirençlidir. **Gentamisin** seçilecek ilk ilaçtır. Erişkinlerde hafif tablolarda **doksisiklin** veya **siprofloksasin** de kullanılabilir.

Subkutanöz Mikozlar:

- **Lenfokutanöz sporotrikoz (çiçekçi hastalığı):** Toprak ve çürümüş bitkilerin termal dimorfik bir mantarı olan *Sporothrix schenckii* tarafından oluşturulur. Travma sonucu bulaşır. Miçelyal fazda hiflere **rozet şeklinde** tutunmuş konidya halinde görülür. Doku incelemesinde ise **asteroid cisimcikler (Splendore-Hoeppli materyali)** görülür. **Lezyonda ise puro görünümündedir**. Tedavisinde **oral KI** veya itrakonazol kullanılır.

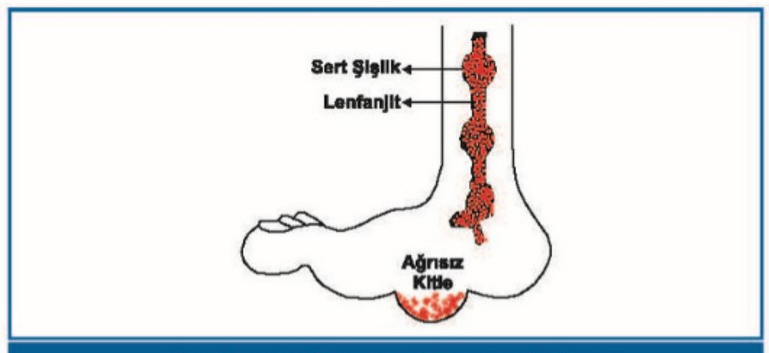

Ayakta lenfo-kutanöz sporotrikoz

- **Maduromikoz (miçetom): Ömikotik miçetomların** en sık etkeni *Madurella mycetomatis*'tır. Aerop *Actinomycetes* cinsleri ise **aktinomiçetom** etkenleridir. *Nocardia brasiliensis* bütün miçetom olgularının en sık etkenidir. Triad: Ayakta miçetom + endure şişlik + cerahat boşaldıktan sonra çok sayıda boşluk (bal peteği görünümü). Miçelyal yapıların arasında **asteroid cisimcikler (Splendore-Hoeppli materyali)**

Orijinal Soru: Temel Bilimler 51

51. Baş ağrısı, ateş, miyalji, karın ağrısı ve ishal şikâyetleri ile başvuran 28 yaşındaki kadın hastasının vücudunda güneş yanığına benzeyen eritematöz döküntüler olduğu görülüyor. Kan basıncı 75/55 mmHg ve karaciğer enzimleri yüksek olarak saptanıyor. Yaklaşık 12 saat boyunca vajinal tampon kullanım öyküsü olduğu öğreniliyor.
Aşağıdakilerden hangisinin bu tabloya yol açması <u>en olasıdır</u>?

A) Beta toksin
B) Hemolizin
C) Alfa toksin
D) PVL
E) TSST-1

Doğru Cevap:E

SpeeTUS Notu

SpeeTUS Notu

KLİNİK BAKTERİYOLOJİ

GRAM POZİTİF KOKLAR

"Gram pozitif kok identifikasyonu" başlıklı şekile bakınız.

STAFİLOKOKLAR

- Gram pozitif, **kümeli**, **katalaz pozitif** koklar.
- **% 10 NaCl'de üreyebilir**ler.

Stafilokokların Sınıflandırılması ve Önemli Özellikleri

ÖZELLİK	Koagülaz pozitif (lam ve tüp)	Koagülaz negatif	
	S.aureus	S. epidermidis	S. saprophyticus
DNaz	+	-	-
Mannitol	+	-	-
Hemoliz	beta	-	-
Protein A	+	-	-
Novobiyosin duyarlılığı	duyarlı	duyarlı	DİRENÇLİ
Yaptığı hastalık	Süpüratif, toksijenik	Yabancı cisim enfeksiyonları	Üriner enfeksiyon

Stafilokoklarda yapısal elemanlar

Glikokaliks (Biyofilm)

- **S. epidermidis**'te bulunur.
- '**Slime faktör**' olarak da bilinir.
- **Yabancı cisim**lere tutunmayı sağlar.
- Antibiyotik etkisinden bakteriyi korur.

Protein A

- **IgG'yi Fc kısmından yakalar**.
- Bakteriyi **fagositoz**dan ve **kompleman** etkisinden korur.
- **Koaglütinasyon yöntemi** IgG'nin Fc parçasının protein A ile bağlanması esasına dayanır.

Teikoik asit

- **Fibronektine tutunma** ve **fajlar için reseptör** görevi görür.
- Makrofajlardan sitokin salınmasına neden olarak **sepsis**e yol açabilir.

Peptidoglikan

- **Endotoksin benzeri etki** ile **sepsis**e neden olur.

STAPHYLOCOCCUS AUREUS

- **Lam ve tüp koagülaz pozitif** tek insan stafilokokudur.
- **Man**nitolü fermente ettiğinden Chap**man** besiyerini sarartır.
- **Kronik granülomatöz hastalık**, **diyabet** ve **iv ilaç bağımlılığı** risk faktörüdür.
- En önemli bulaş yolu: **El teması**

Toksinleri

Sitolitik toksinler (alfa, beta, delta ve gamma)

- Alfa toksin **sitotoksik** özellikte olup birçok hücre membranında **por oluşturur**.

Lökosidin (Panton Valentine toksini)

- Nötrofil ve makrofajı eritir.
- **Por oluşturur**.
- **Toplum kaynaklı MRSA**'larda bulunur.

Enterotoksin A-E

- Enterotoksin **A** (ısıya dirençli) **MSS** tutulumu nedeniyle ön planda **kusma**nın olduğu, **kısa inkübasyon süreli** besin zehirlenmesine yol açar. **Süperantijen**dir.
- Enterotoksin **B** **2 yaş altı çocuklarda antibiyotik ishali**nin ve **psödomembranöz enterokolitin en sık** nedenidir.

Eksfoliatif toksin

Temel Bilimler 51. soru
Mikrobiyoloji Speetus Notu 1. Fasikül
Sayfa 013

- **Stratum granulosum** üzerine etkilidir.

Toksik şok sendromu toksini-1 (TŞST-1, Enterotoksin-F)

- **Süperantijen**dir.
- **Vajinal** veya **nazal** hiperabsorban **tampon** kullanan kişilerde ortamdaki Mg miktarının düşmesi sonucu üretilir.
- S.aureus'un mukozalardan emilerek sistemik dolaşıma katılan **enterotoksin**idir.

Enzimleri

Koagülaz

	Serbest koagülaz	Bağlı Koagülaz (clumping faktör)
Hangi stafilokokta?	S.aureus	S. aureus S. schleiferi S. lugdunensis
Fonksiyonu?	Bakterinin etrafında fibrin duvar oluşturmak, savunma elemanlarından korumak.	Bakterilerin kümeler halinde, bir arada bulunmasını sağlar.
Nasıl saptanır?	Tüp koagülaz testi ile.	Lam koagülaz testi ile.

Hyaluronidaz

- Bağ dokusundaki **hyaluronik asid**i hidrolize eder, **yayılma faktörü**dür.

Stafilokinaz (fibrinolizin)

- Plazminojen aktivatörü olup yayılma faktörüdür.

Penisilinaz

Katalaz ve superoksit dismutaz

Lipaz

İLGİLİ NOTLAR

➢ **Yanık yarası enfeksiyonları:** Yanık yüzdesinin >%20 olması, yanık yarası eksizyonunun geciktirilmesi, ileri yaş

Temel Bilimler 51. soru
Dahiliye Speetus Notu 1. Fasikül
Sayfa 214

➢ **Stafilokoksik toksik şok:** Vajinal/nazal tampon kullanımı sonusunda gelişir. Uygun ve enerjik sıvı replasmanı, sorunlu sistemlerin desteklenmesi (üremide diyaliz, kanamalar için kan ürünü transfüzyonu, ARDS'de ventilatör tedavisi vb.) ve antibiyoterapi ile fatalite %3'ün altına indirilmiştir. **Nafsilin/sefazolin + klindamisin** (klindamisin TSST-1 sentezini %90 baskılar), MRSA saptanmışsa da **vankomisin + klindamisin** kullanılır.

STAFİLOKOK TOKSİK ŞOK TANIMI (CDC, 2011)

✓ **Klinik kriterler:**
- Ateş (≥ 38,9°C)
- Hipotansiyon (sistolik kan basıncı ≤90 mm Hg)
- Yaygın, kırmızı raş (diffüz maküler eritroderma)
- Deskuamasyon: Raş başlangıcından 1-2 hafta sonra (özellikle el ve ayak tabanlarında)
- Multisistem tutulumu (aşağıdakilerden üç ya da fazlası olmalı):
  - ✧ Gastrointestinal: Hastalığın başlangıcında kusma ve ishal
  - ✧ Musküler: Şiddetli kas ağrısı, kreatin fosfokinaz artışı (en az iki kat)
  - ✧ Mukozalar: Göz, ağız ve vajinal mukozada hiperemi
  - ✧ Renal: Kanda üre azotu veya kreatinin değerlerinde en az iki kat artışı veya üriner enfeksiyon yokken idrar sedimentinde X400 büyütmede her sahada >5 lökosit
  - ✧ Hepatik: Total bilirubin, ALT veya AST değerlerinde en az iki kat artış
  - ✧ Hematolojik: Trombositopeni (≤ 100.000/mm³)
  - ✧ Merkez sinir sistemi: Ateş ve hipotansiyon bulunmayan bir vakada fokal nörolojik belirti saptanmaması durumunda dizoryantasyon veya konfüzyon varlığı

✓ **Laboratuvar kriterleri:** Aşağıdaki testlerin negatif çıkması
- Kan ve BOS kültürleri (Kan kültüründe *Staphylococcus aureus* üremiş olabilir.)
- Kayalık Dağları lekeli humması, leptospiroz ve kızamık serolojisi

✓ **Vaka klasifikasyonu:**
- **Olası vaka:** Laboratuvar kriterlerini karşılayan ve yukarıdaki beş klinik kriterden dördünün mevcut olduğu vaka
- **Onaylanmış vaka:** Laboratuvar kriterlerini karşılayan ve deskuamasyon oluşmadan önceki dönemde hasta ölmediği sürece, yukarıdaki klinik kriterlerin deskuamasyon dahil beşini de bulunduran vaka

➢ **Diğerleri:** Flegmon, hidradenit, hordeolum (arpacık), panaris (paronişya, dolama), mastit, meme apsesi, cerrahi yara enfeksiyonları, piyomiyozit ve nekrotizan fasiit başlıcalarıdır.

STAFİLOKOK ENFEKSİYONLARINDA TEDAVİ

✓ **Toplumdan edinilmiş lokalize enfeksiyon:** Bütün kökenlerde **beta-laktamaz** üretimi mevcuttur.
- Beta-laktamlı + beta-laktamaz inhibitörü
- 1. kuşak sefalosporin (sefazolin)
- Ko-trimoksazol
- Klindamisin

✓ **Hastaneden edinilmiş/sistemik enfeksiyonlar:** Beta-laktamaz + **metisilin/oksasilin direnci**
- Vankomisin/teikoplanin (ilk tercihtir; ciddi olgularda bunlara rifampisin ya da gentamisin eklenir)
- 5. kuşak sefalosporinler (seftarolin, seftobiprol)
- Daptomisin (lipopeptit tek antibiyotik, sitoplazmik membran etkinliğini bozar)
- Tigesiklin (uzun etkili tetrasiklin, minosiklin türevi)
- Streptograminler (kinupristin-dalfopristin)
- Oksazolidinonlar (linezolid, tedizolid)
- Delafloksasin (kinolon)

✓ **Nazal taşıyıcıların tedavisi:** Topikal mupirosin (%2) uygulanır.

Streptococcus pyogenes Cilt Enfeksiyonları:

➢ **Erizipel:** Genelde A, nadiren C ve G grubu streptokoklarca oluşturulur. İkinci sık etken ***Staphylococcus aureus***'tur. Lokal bir travma ya da cilt bütünlüğünü bozan diğer nedenlerle gelişir. Yüzeysel dokuları tutan, kırmızı, **ciltten kabarık**, **keskin sınırlı** ve **ağrılı** akut bir cilt enfeksiyonudur. Yüksek ateş ve genel enfeksiyon belirtileri vardır.

➢ **Piyodermi (bulaşıcı impetigo, streptokoksik impetigo, non-büllöz impetigo):** Cildin bütünlüğünü bozan bir patolojiye sekonderdir. Epidermise lokalizedir. Yüz ve ekstremitelerde görülür. Önce veziküller gelişir, sonra lezyonlar patlar, **bal rengi krutlarla** kaplanır. Lezyonlar **ağrısız ve kaşıntılıdır**. **Genellikle ateş normaldir**, sistemik belirtilere yol açmaz.

➢ **Sellülit:** Etkenler A, C ve G grubundaki streptokoklardır. İkinci sık etken ***Staphylococcus aureus***'tur. Cildin bütünlüğünü bozan nedenlerle gelişen, **yüksek ateşle seyreden** cilt ve cilt altı dokularının akut inflamasyonudur. **Sınırlarının net olmaması** ve **cilt düzlemini aşmaması** ile erizipelden ayırt edilebilir.

➢ **Nekrotizan fasiit:**

☑ Birçok aerop ve anaerop bakterilerin karıştığı mikst ya da tek başına ***Streptococcus pyogenes*** ve/veya ***Staphylococcus aureus*** nedenli bakteri enfeksiyonudur. Derin doku ve fasyalarda akut, hızla yayılan, nekrozlarla seyreden toplum kökenli bir enfeksiyondur. İki tipi vardır:

a) Tip I (polimikrobiyal tip, sinerjistik nekrotizan fasiit): Genelde intraabdominal apse veya abdominal cerrahi zemininde, bağırsak kaynaklı aerop ve anaerop bakterilerce oluşturulur. Meleney sinerjistik gangreni formu, ***Staphylococcus aureus*** ve mikroaerofilik streptokoklara bağlı gelişir. Skrotum, perine ve eksternal genital bölgenin nekrotizan fasiitine Fournier gangreni adı verilir.

Orijinal Soru: Temel Bilimler 52

52. İdrar yaparken yanma ve yan ağrısı şikâyetleriyle üroloji polikliniğine başvuran 65 yaşındaki erkek hastadan idrar kültürü için örnek alınıyor. Kanlı agar besiyerinde kötü kokulu ve petrinin tüm yüzeyine dalga dalga yayılan üreme görülüyor. Gram boyalı mikroskobik incelemede gram negatif basiller izleniyor.
Aşağıdaki bakteriyel etkelerden hangisinin bu hastadaki üriner sistem enfeksiyonuna neden olması en olasıdır?

A) Enterococcus faecalis
B) Pseudomonas aeruginosa
C) Escherichia coli
D) Proteus mirabilis
E) Klebsiella oxytoca

Doğru Cevap:D

SpeeTUS Notu

SpeeTUS Notu

TİPİK VAKA

Menenjit bulguları olan bir hasta
Eşlik eden döküntü (peteşi)
BOS Gram boyamada gram negatif diplokoklar
ETKEN?
N. meningitidis

Tanı

- Selektif besiyerlerinde (**Thayer-Martin, Çikolatamsı agar, New York City**) üretilebilir.
- BOS'ta **nötrofil** hakimiyeti vardır, **glukozu azalmış** ve **proteini artmış**tır.
- **BOS** ve **peteşi**den hazırlanan örneklerde **gram negatif diplokok**ların görülmesi tanı koydurucudur.
  BOS, **kan** ve **cilt lezyonlarından** bakteri **üretilebilir**.

Tedavi

- Penisilin direnci nadir olduğundan ilk tedavi seçeneği **Penisilin G**'dir.
- Penisilin alerjisi varsa **kloramfenikol** kullanılır.
- İlk üç ayındaki yenidoğan ve infantlar hariç akut pürülan menenjitlerin ampirik tedavisinde **seftriakson** (veya **sefotaksim**) + **vankomisin** kullanılır.

Korunma

- Temas öncesi profilakside **aşı**, temas sonrası profilakside ise erişkinlerde tek doz **siprofloksasin**, çocuklarda tek doz **seftriakson** intramüsküler verilir.
- Kullanılabilecek diğer alternatif ajanlar **rifampisin** veya **azitromisindir.** Profilakside penisilinin ve klindamisinin yeri yoktur.
- Salgınlarda taşıyıcı taramaları yapılacaksa **nazofarenks**ten örnek alınmalıdır.

MORAXELLA (BRANHAMELLA) CATARRHALIS

- **Oksidaz pozitif, non-fermenter, gram negatif diplokoktur.**
- Normal **üst solunum yolu florasında** yer alır.
- Neisseria türlerinden farkları **DNaz ile bütirat estera üretmeleri** ve **nitrat redüksiyonu** yapabilmeleridir.
- Kolonilerinin besiyeri yüzeyinde bozulmadan, **hokey pak** gibi kaydırılması ilginç özelliğidir.
- **Sinüzit** ve **otitlerin** üçüncü sık nedenidir.
- **KOAH** hastalarında akut alevlenme ve **pnömoni** etkendir.
- Yüksek oranda **betalaktamaz yapmaktadır.**
- Tedavisinde **betalaktam/betalaktamaz inhibitörleri** kullanılır.

GRAM NEGATİF ENTERİK BAKTERİLER (ENTEROBACTERIACEA)

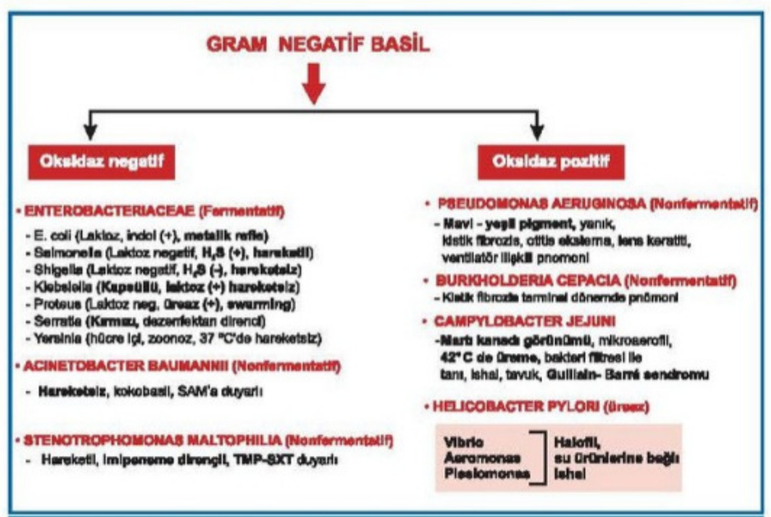

Gram (-) çomak identifikasyonu

ENTEROBACTERİCEAE (ENTEROBACTERALES)

- Dört önemli özellikleri vardır:
  1) Hepsi **fakültatif anaerop**tur.
  2) **Hepsi glukozu fermente eder**, ancak bazıları laktozu fermente edebilir.
  3) Sitokrom oksidazları yoktur yani **oksidaz negatif**tirler.
  4) Nitratı **nitrit**e indirgerler.
- Adi besiyerlerinde ve gram (-) bakteriler için **seçici** ve ayırt edici besiyerinde (**MacConkey** agar, **Eosin-Metilen Blue** agar ve **Endo** agar) iyi ürerler.
  Laktoz fermente edenler renkli koloniler oluştururken, edemeyenler soluk koloniler oluşturur.
- Klebsiella ve Proteus'un **üreaz pozitif** olması önemlidir.
- Salmonella ve Shigella laktoz negatif ishal etkenleri olup SS, BS, XLD veya HE agarda Salmonella siyah (H_2S+), Shigella ise şeffaf (H_2S-) koloniler oluşturur.

İMVİC Test

- **İndol:** Bakterinin triptofanaz enzimi sayesinde besiyerinde bulunan triptofanı indole dönüştürmesine bakılan testtir.
- **Metil kırmızısı:** Bakterilerin besiyerindeki glikozu fermente edebilme yetisini gösteren testtir.
- **Voges-Proskauer:** Bakterinin glikozu parçalayarak asetoin (asetil metil karbinol) oluşturmasını tayin etmektir.
- **Sitrat:** Bakterilerin karbon kaynağı olarak sitratı, azot kaynağı olarak da amonyum tuzlarını kullanabildiğini gösteren testtir.

- Son yıllarda bakterilerde **MALDİ-TOF** (kütle spektrofotometrisi) bakteri identifikasyonunda yaygın olarak kullanılmaktadır. Bu yöntemde mikroorganizmalara ait biyomeküllerin (protein, peptid, şeker) ve büyük organik moleküllerin (polimer

Temel Bilimler 52. soru
Mikrobiyoloji Speetus Notu 1. Fasikül Sayfa 025

Gram (-) çomaklarda tipik koloni yapıları

Metalik refle	E.coli
Laktoz (+) koloni	E.coli, Klebsiella, Enterobacter
Laktoz (-) koloni	Salmonella, Shigella
Mukoid koloni (kapsül)	Klebsiella
Yayılan koloni (swarming)	Proteus
Kırmızı pigment	Serratia
Yeşil pigment	Pseudomonas

- Enterobacteriacea'nın 3 yüzey antijeni bulunur:
  1. Hücre duvarı O somatik antijeni
     - ✓ **LPS** yapıdaki **polisakkarit**lerden oluşur.
     - ✓ B lenfositleri **T lenfositlerden bağımsız** uyarır.
     - ✓ **IgM** yanıtına neden olur.
  2. H antijeni
     - ✓ Flagella proteine karşılık gelir.
     - ✓ B lenfositleri **T lenfosit aracılı** uyarır.
     - ✓ **IgG** yanıtına neden olur.
  3. Kapsül (K) antijeni
     - ✓ **Klebsiella, E.coli** ve **S. Typhi** de bulunur.
     - ✓ Fagositozu önler.

İLGİLİ NOTLAR

SHİGELLA

Patojenik Shigella Türleri

TÜR	GRUP	Mannitol	Ornitin Dekarboksilaz
S. dysenteriae*	A	-	-
S. flexneri	B	+	-
S. boydii	C	+	-
S. sonnei**	D	+	+

* **En ağır klinik** tabloyu oluşturur. (Shiga toksini üretir.)
** **En hafif klinik** tabloyu oluşturur, **indol pozitif**tir ve **bomba koloni**ler oluşturur.

- Salmonella gibi **laktoz negatif** olmakla birlikte **glukozdan gaz yapamaması**, **H_2S negatif olması** ve **hareketsiz** olması ile Salmonella'dan ayırt edilir.
- Shigella'lar **O antijenleri**ne göre **4 serogrub**a ayrılırlar.
- **Tek doğal konağı insan**dır.
- İnsandan insana fekal-oral yolla bulaşır.
- **Virülansı en yüksek** bağırsak bakterisidir.
- **Konak aktinini kullanarak** hücre içinde ve hücreler arasında hareket eder **(Listeria gibi).**
- **Bakteriyemi nadir** olup **taşıyıcılık görülmez.** (Salmonella typhi'den farkı)
- Basilli dizanteri etkendir.
- Kalın bağırsak tipi invazif ishal yapar.
- Ateş, konvülziyon, karın ağrısı, tenezm, lökositoz, CRP yüksekliği, dışkıda lökosit ve eritrosit görülür.
- Shiga toksin hem enterotoksindir hem de nörotoksindir.

  Kanlı ishali olan bir kişide nörolojik bulgular olması durumunda ŞİGELLOZ düşünülmelidir.
- Tedavi: Kinolon, seftriakson veya azitromisin kullanılır.
- Antiperistaltikler kontrendikedir.

KLEBSİELLA

- En önemli tür K. pneumoniae (Friedlander basili)

TİPİK VAKA

Alkolik/Diyabetik/KOAH'lı hasta
Öksürük, balgam, nefes darlığı şikayeti
Görüntülemede hemorajik, nekrotizan, lober pnömoni
Balgam örneğinin Gram boyamasında Gram negatif, kalın kapsüllü bakteriler
Kültürde üreaz pozitif, laktoz pozitif, mukoid koloniler oluşturan hareketsiz bakteri
EN OLASI ETKEN:
K. pneumoniae

- **Hastane enfeksiyonu etkend**ir.
- **Ampisiline doğal dirençli**dir, tedavisinde 3. kuşak sefalosporinler kullanılır.
- **En fazla ESBL** (**GSBL**) üreten bakteridir.
  Bu durumda tedavisinde **karbapenem** ve **2. kuşak sefamisin grubu sefalosporinler** (sefoksitin, sefotetan, sefmetazol) kullanılabilir.
- **NDM** (New Delhi metallobetalaktamaz) üreten kökenlerin tedavisinde **kolistin** kullanılır.

K. granulomatis

- **Cinsel yolla** bulaşan **tek** Klebsiella türüdür.
- **Granuloma inguinale** etkendir.

- **Ağrısız** genital **ülser**le karakterizedir (LAP Ø).
- Monosit-makrofajlar içinde **Donovan cisimciği** görülür.
- Tedavi: **Azitromisin**

SERRATIA MARCESCENS

- **DNaz pozitif**tir.
- Klorheksidine direnç geliştirip kan kültürlerini kontamine eder.
- **Polimiksin B** ve **polimiksin E** (**kolistin**)'ye **doğal dirençli**dir.

TİPİK VAKA

Hastane enfeksiyonu vakasında
Kültürde laktoz pozitif ve kırmızı pigment üreten bakteri
(Kırmızı mercedes)

Temel Bilimler 52. soru
Mikrobiyoloji Speetus Notu 1. Fasikül
Sayfa 028

PROTEUS

- Laktoz negatif, **hareketli** ve **H_2S pozitif**tir.
- En sık enfeksiyon yapan tür: **P. mirabilis**
- **Üreaz** enzimiyle üreyi parçalar, amonyak açığa çıkarır. Böylece hem **üriner enfeksiyon**a hem de **magnezyum amonyum fosfat taşı** oluşumuna yol açar.

TİPİK VAKA

İdrar yaparken yanma şikayetiyle gelen hasta
Ultrasonda böbrek taşı
İdrar Gram boyamasında gram (-) basil
İdrar kültüründe EMB agarda laktoz negatif, BUĞU tarzında (SWARMING) yayılan koloniler var.
ETKEN:
Proteus

YERSINIA PESTIS

- **Fakültatif hücre içi**, gram negatif basildir.
- **Protein** bir **kapsül**e sahiptir.
- **V** ve **W proteinleri** ile **hücre içi**nde çoğalır.

Klinik

Bubonik veba

- **Kemirgen (fare) pireleri**nin insanı ısırmasıyla bulaşır.
- Ağrılı, fistülize olabilen bölgesel LAP gelişir.

Veba pnömonisi (kara ölüm)

- Veba pnömonisi olan bir hastadan damlacıkların solunmasıyla bulaşır.
- **Kategori A** biyoterör ajanıdır.

Tanı

- Örneklerde bakteriler **kutupsal** (**bipolar**) boyanırlar. (**çengelli iğne görüntüsü**)
- Klinik örneklerde immün floresan boyama ile hızlı tanı konulabilir.

Tedavi

- İlk seçenek: **Streptomisin** (+/- doksisiklin)
  Alternatif: **Gentamisin**, kloramfenikol

Orijinal Soru: Temel Bilimler 53

53. Aşağıdakilerden hangisi Listeria monocytogenes ve Streptococcus agalactiae' nin ortak özelliklerinden biri değildir?

A) Gram pozitif boyanmaları
B) Yenidoğanda enfeksiyon yapmaları
C) CAMP testinde pozitif sonuç vermeleri
D) Kanlı agarda beta hemoliz yapmaları
E) Katalaz pozitif olmaları

Doğru Cevap:E

SpeeTUS Notu

SpeeTUS Notu

CORYNEBACTERIUM MINUTISSIMUM

- Koltuk altı, kasık gibi kıvrım yerlerinde **kırmızı-kahverengi** lezyonlar oluşturur (**eritrezma**).
- Tanıda UV lambası (Wood ışığı) altında **kırmızı** floresans vermesi faydalıdır.
- Tedavi: Eritromisin

CORYNEBACTERIUM UREALYTICUM

- **Lipofilik**, fırsatçı patojendir.
- **Üreaz** enzimi ile üriner sistemde **taş** oluşturabilir.
- Üriner sistem enfeksiyonlarına yol açar.
- Çoğu antibiyotiğe dirençlidir, tedavide **vankomisin** kullanılır.

CORYNEBACTERIUM JEIKEUM

- **Lipofilik** bir diğer Corynebacterium türüdür.
- Hastanede uzun süre yatan, immünsüprese ve antibiyotik tedavisi gören, özellikle nötropenik hastalarda **fırsatçı** enfeksiyonlara neden olur.
- **Glikopeptit**ler dışında çoğu antibiyotiğe dirençlidir.

ARCANOBACTERIUM HAEMOLYTICUM

- A grubu streptokoklar gibi **beta hemoliz** yapan, **katalaz negatif**, gram pozitif farenjit etkendir.

Temel Bilimler 53. soru
Mikrobiyoloji Speetus Notu 1. Fasikül Sayfa 022

LİSTERİA MONOCYTOGENES

- Hareketli, **katalaz (+)**, gram pozitif basildir.
- **LPS** (Lipopolisakkarit) tabakaya sahiptir (**!**).
- **Beta hemolitik**tir.
- **Fakültatif hücre içi** bakteridir.
- **Monosit** ve **makrofaj**ları enfekte eder.

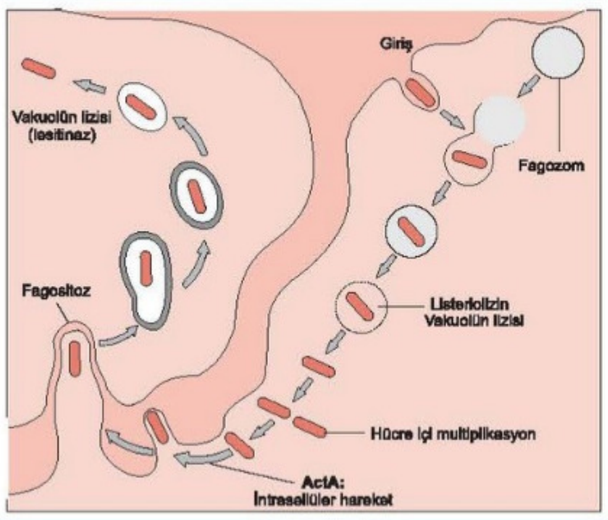

- İnvazyonla ilişkili **iki** temel **virülans faktörü** vardır.
  (1) **İnternalin isimli yüzey proteini**, hedef hücre yüzeyindeki **E-kaderin**e tutunarak bakterinin internalize olmasını sağlar.
  (2) **Listeriolizin O**, por oluşturan sitotoksindir.
- Mononükleer hücrelerin aktin filamanlarını yeniden organize ederek kazandığı aktin kuyruğu sayesinde, hücre dışına hiç çıkmadan komşu konak **hücreleri arasında yayılabilir.** Buna **aktin bazlı hareket** denir. Böylece **savunma sisteminden kaçabilir**.

- İnsana;
  - Kontamine **süt, iyi pişirilmemiş tavuk, çiğ sebze ve et gibi** gıdalarla
  - **Buzdolabı sıcaklığında** iyi üreyebildiğinden bu şekilde **saklanan gıdalarla**
  - **Hayvan**lardan direkt temas ile (**zoonoz**)
  - **Anneden fetusa** intrauterin ve doğum sırasında bulaşabilir.

Klinik tablolar

- Listeria insanda 3 ayrı hastalığa yol açar.

(1) Gastroenterit

Kontamine gıdalarla (süt, peynir, kavun) oluşur.

(2) Yenidoğan enfeksiyonları

➢ **Erken dönem enfeksiyonu (granulomatosis infantiseptica)**
- Gebelikte geçirilen bakteremide fetus enfekte olur.
- Fetusta **karaciğer**, **dalak**, böbrek ve beyinde apseler ve/veya **granülom**lar gelişir.
- **Erken doğum**, abortus ve intrauterin ölüm görülebilir.

➢ **Geç dönem enfeksiyonu**
- Doğumdan genellikle **2-3 hafta** sonra **septisemi** ile birlikte **menenjit** ve **meningoensefalit** tablolarına yol açar.

(3) Menenjit, meningoensefalit

➢ **Yenidoğan, yaşlı ve hücresel immünite kusuru** (**AIDS**, organ nakli alıcısı, immün süpresif tedavi vs), **gebe**ler ve **kronik alkol kullanımı** olan hastalarda **menenjit ve meningoensefalit etkendir.**

Tanı

- **Kültür**de üretilmesiyle tanı konulur.
  Soğuk zenginleştirme ve **yüksek tuz içeren** ortamlarda ürer.
- **CAMP testi pozitif** iki bakteriden biridir (diğeri **yenidoğanda** menenjit ve sepsis etkeni olan **B grubu streptokoktur**.)
- **37°C'de hareketsiz** iken **oda sıcaklığında (22-24°C) takla atar gibi hareketli** olması karakteristiktir.

Tedavi

- Yenidoğan menenjit ve sepsisinde **ampisilin + aminoglikozit** verilir.
  Erişkin hastalarda **ampisilin** tek başına verilir. Alternatif ilaçlar **kotrimoksazol** ve **karbapenemlerdir.**
- **Sefalosporinlere doğal dirençli olduklarından tedavide kullanılmazlar.**
- Gastroenterit kendiliğinden iyileşir. **Gebe**, **yaşlı** ve **immün süpresif**lerde amoksisilin klavulanat veya kotrimoksazol verilir.

RHODOCOCCUS HOAGII (ESKİ EQUI)

- **Gram pozitif kokobasil**dir.
- Zayıf **aside rezistan** boyanır.
- **Hücre içi bakteri**dir, **makrofajları** enfekte eder.
- Atlardan bulaşır.

İLGİLİ NOTLAR

Listeria: Katalaz (+)

S. agalactia: Katalaz (-)

Lütfen her iki referansımızı da bir bütün olarak inceleyiniz

STREPTOKOKLAR

- Gram (+) **zincir** oluşturan**, katalaz negatif** koklar.
- Hücre duvarındaki **karbonhidrat antijenlere** (**C-karbonhidrat**) göre gruplandırılırlar. (**Lancefield** gruplaması)
- **Viridans** streptokoklar ve **pnömokok**lar ise **gruplandırılamazlar**.

Temel Bilimler 53. soru
Mikrobiyoloji Speetus Notu 1. Fasikül
Sayfa 015

(S. PYOGENES)

- **Basitrasin duyarlı**, ko trimoksazole dirençli.
- Pirolidonil arilamidaz (**PYR**) **testi (+)**

Virülans faktörleri

Kapsül (hyalüronik asit yapıda, immünojenik değil)

Lipoteikoik asit (bağlanmadan sorumlu)

M proteini

- **Antifagositik** ve **antikomplemanter**dir.
- **Major virülans faktörüdür.**
- Konak hücre (farinks,cilt) seçiciliğini belirler.
- 2 sınıfı vardır.
- **Sınıf I**: **ARA** ve **AGN**'den sorumludur.
- **Sınıf II**: Sadece **AGN**'ye sebep olur.

Streptolizin-O

- **Kuvvetli immünojen** olup ASO oluşumuna neden olur.
- **ASO yüksekliği** geçirilmiş **farenjit** kanıtıdır.
- Cilt lipitleri streptolizin O'yu inaktive ettiklerinden **cilt enfeksiyonları**nda **ASO pozitifleşmez**.

Streptokinaz

- Plazminojeni plazmine çevirerek fibrinoliz yapar.

Streptodornaz (anti DNaz B)

- Hem **boğaz** hem de **cilt** enfeksiyonu sonrası pozitifleşir.

Hyalüronidaz (yayılma faktörü, hyaluronik asiti parçalar.)

Eritrojenik toksin

- **Süperantijen**dir.
- **Kızıl** ve **streptokoksik toksik şok** ile ilişkilidir.

Pirojenik ekzotoksin A

- **Süperantijen**dir. **Toksik şok sendrom**una neden olur.

C5a peptidaz

- C5'i inaktive eder. S. agalactiae'de de vardır.

Streptokoklar BETA LAKTAMAZ üretMEZler !!!

S.pyogenes'e bağlı klinik tablolar

Eksüdatif tonsillitin en sık etkendir.
Yumuşak damakta peteşilere neden olur
Komplikasyon olarak peritonsiller apse gelişebilir.

McISAAC (MODİFİYE CENTOR) KRİTERLERİ

STREPTOKOKSİK FARENJİTİN DESTEKÇİLERİ
- ✓ Ateşin >38.0 °C olması (1 puan)
- ✓ Öksürüğün bulunmaması (1 puan)
- ✓ Ağrılı anterior servikal LAP bulunmas (1 puan)ı
- ✓ Tonsillaların şiş ve eksüdatif olması (1 puan)
- ✓ Yaş: 3-14 ... 1 puan, 15-44 ... 0 puan, >44 ... -1 puan

STREPTOKOKSİK FARENJİTTEN UZAKLAŞTIRANLAR
- ✓ İshal
- ✓ Nezle
- ✓ Tonsillada ülserasyon
- ✓ Krup
- ✓ Larenjit/ses kısıklığı
- ✓ Konjunktivit

- ✓ Skor 0-1 ise AGBHS tonsilliti düşünülmez, ileri test yapılmaz.
- ✓ Skor 2-3 ise kültür alınır, üreme olursa antibiyotik başlanır.
- ✓ Skor 4-5 ise AGBHS tonsillit riski yüksektir; ampirik antibiyotik başlanır.

Selülit, erizipel, impetigo ve **lenfanjitin en sık etkendir.**

Nekrotizan fasiit (streptokoksik gangren/Meleney ülseri) **pirojenik ekzotoksin B** ile gelişir.
- ✓ Travma sonrası **ilk 12-24 saat** içinde gelişen ve **travma ile açıklanmayacak şiddette ağrı**larda akla gelmelidir.
- ✓ Diğer etkenler **MRSA** ve **C.perfringens**'tir.

Toksijenik hastalık tabloları: **Kızıl** ve **toksik şok sendromu**

Kızıl
- ✓ **Farenjit** olgularında görülür.
- ✓ Kuluçka süresi: **1-7 gün**
- ✓ Vücutta **yaygın eritematöz döküntü** olur.
- ✓ **Perioral solukluk** vardır. (**5. hastalık** gibi)
- ✓ Derinin kıvrım yerlerinde çizgilenmeler (**Pastia çizgileri**) olur.
- ✓ **Beyaz** ve **kırmızı çilek dili** olur.
- ✓ **Organomegali yok**tur.
- ✓ **Duyarlılık** testi: **Dick**

Tanı testi: Döküntü içerisine antitoksin uygulanması (**Schultz-Charlton reaksiyonu**)

Streptokoksik toksik şok sendromu
- ✓ **Pirojenik ekzotoksin-A** nedenli gelişir.
- ✓ Sıklıkla **bakteriyemi** ve **ağır bir cilt enfeksiyonu** vardır.

PANDAS (Pediatrik Otoimmün Nöropsikiatrik Hastalık)

Toksik şok sendromları (TSŞ)

Stafilokoksik TŞS	Streptokoksik TŞS
Tampon var.	Ciddi cilt enfeksiyonu var.
Kanda toksin var.	Kanda bakteri+toksin var.
Mortalite % 3	Mortalite % 30-70

Tanı

- **Kanlı** agarda geniş **beta** hemoliz yapan, küçük koloniler oluşturması tipiktir.
- **Direkt antijen testi** (Strep A) ile de tanı konulabilir.

Listeria: Katalaz (+)

S. agalactia: Katalaz (-)

Lütfen her iki referansımızı da bir bütün olarak inceleyiniz

Orijinal Soru: Temel Bilimler 54

54. Otuz beş yaşındaki kadın hastadan alınan vajinal akıntı örneğinin Gram boyamasında çok sayıda gram değişken pleomorfik basillerin epitel hücrelerinin üzerini kapladığı izleniyor. Nugent skorlaması puanı 10 olarak saptanıyor ve hastaya bakteriyel vajinozis tanısı konuluyor.
Nugent skorlamasında değerlendirilen ve yokluğunun bu hastaya bakteriyel vajinozis tanısı koydurması en olası mikroorganizma aşağıdakilerden hangisidir?

A) Prevotella spp.
B) Corynebacterium spp.
C) Mobiluncus spp.
D) Lactobacillus spp.
E) Staphylococcus spp.

Doğru Cevap:D

SpeeTUS Notu

SpeeTUS Notu

- **Sigara** içmek, **alkol** tüketmek ve **hücresel immün yetmezlik** (AIDS, organ nakli, kemoterapi) hastalık için risk faktörleridir.
- Bronşiyolit kliniği ile seyreden bir **atipik pnömoni** tablosundan, oldukça ağır seyirli bir **tipik-lober pnömoni**ye kadar değişebilir.
- **Baş ağrısı, hiponatremi, ishal, karaciğer ve böbrek fonksiyonlarının bozulması** ve tedavide **betalaktam antibiyotiklere yanıtsızlık** gibi bulgular uyarıcı olmalıdır.
- **Pontiac ateşi**ne de yol açabilir.

Tanı

- Balgamda **çok sayıda nötrofil** görülürken **bakteri görülmez**.
- **İdrarda antijen araştırılması** ile sadece **L. pneumophila serogrup 1** tanısı konulabilir.
- **PCR** ve **floresan antikor boyama** ile **L. pneumophila'nın tüm serogrupları**nın tanısı konulabilir.
- **Kültür** ise **tüm Legionella**'ların tanısında kullanılır.
- Kültür için **BCYE** agar (demir, **sistein** ve **aktif kömür**) kullanılır.
- Legionella MacConkey agarda üremez.

Tedavi

- **Kinolon / makrolit / tetrasiklin** kullanılabilir.
- **Beta laktam** antibiyotikler **faydasız**dır.

İdrarda antijen bakılan etkenler

- Streptococcus pneumoniae
- Legionella pneumophila
- Leptospira

BARTONELLA

- **Fakültatif intraselüler** bakteridir.
- **Kanlı agar** gibi yapay besiyerlerinde üreyebilir.
- **Kan damarlarında proliferasyon**a neden olur.

Bartonella bacilliformis

- Damar **endotel**ini ve **eritrosit**leri tutar.
- Carrion hastalığı ve Oroya ateşi etkendir.

Bartonella quintana

- Rezervuar **insan**, vektör vücut **bit**tidir.
- Alkolik ve evsizlerde ateş, döküntü ve **kültür negatif endokardit**e neden olur.

Bartonella henselae

- 3 hastalık tablosuna yol açar:
  1) **Kedi tırmığı hastalığı**
     - ✓ Kedi tırmığı ve kedi pireleri ile bulaşır.
     - ✓ Makülopapüler döküntü, uzun süreli ateş, **epitroklear**, aksiller ve servikal **LAP** görülür.
     - ✓ Ağır vakalarda **azitromisin** verilir.
  2) **Basiller anjiyomatöz** ve **basiller peliosis hepatis**
     - ✓ HIV (+) olgularda görülür.
  3) **Endokardit**
     - ✓ **Doksisiklin + gentamisin** tedavide verilir.
     - ✓ Sıklıkla **kapak cerrahisi** gerekir.

HACEK GRUBU BAKTERİLER

HACEK grubu bakteriler

- **H**aemophilus parainfluenzae
- **A**ggregatibacter actinomycetemcomitans, Aggregatibacter aphrophilus **(*)**
- **C**ardiobacterium hominis
- **E**ikenella corrodens (insan ısırığı ve yumruk yarası etkeni)
- **K**ingella kingae (< 4 yaşta septik artrit etkeni)

- Normal florada bulunurlar.
- **Endokardit** etkenidirler.
- **Kanlı-çikolatamsı agarda üreyip MacConkey agarda üremezler**.
- Kültürde üremeleri zor olduğundan **kültür negatif endokardit** etkenleri arasındadır.
- **E. corrodens** besiyerinde tipik **çukur** koloniler yapar.
  İnsan ve **hayvan ısırığı** sonrası ve **yumruk yaralarında** oluşan **enfeksiyonlarda en sık etken**dir.
- Tedavide **seftriakson** verilir.

Fare ısırığı hastalığı etkenleri

- Streptobacillus moniliformis
  - ✓ Kültürde **üretilebilir.**
- Spirillum minus
  - ✓ Kültürde **üretilemez.**

CAPNOCYTOPHAGA CANİMORSUS

Temel Bilimler 54. soru
Mikrobiyoloji Speetus Notu 1. Fasikül
Sayfa 034

GARDNERELLA VAGINALIS

- Bakteriyel vaginozun en sık etkendir.
- Diğer bakteriyel vaginoz etkenleri:
  - ✓ Bacteroides türleri
  - ✓ **Mobiluncus**
  - ✓ **Veillonella**
  - ✓ Peptostreptokoklar
- Bakteriyel vaginoz tanısında **Amsel kriterleri** kullanılır:
  - ✓ **Clue cell** (**en güvenilir** kriter)
  - ✓ **Whiff testi pozitifliği**
  - ✓ **Vaginal akıntı** (kirli beyaz, süt gibi homojen)
  - ✓ **pH > 4,5** olması
  - ✓ 4 kriterden 3'ü varsa tanı bakteriyel vaginozdur.

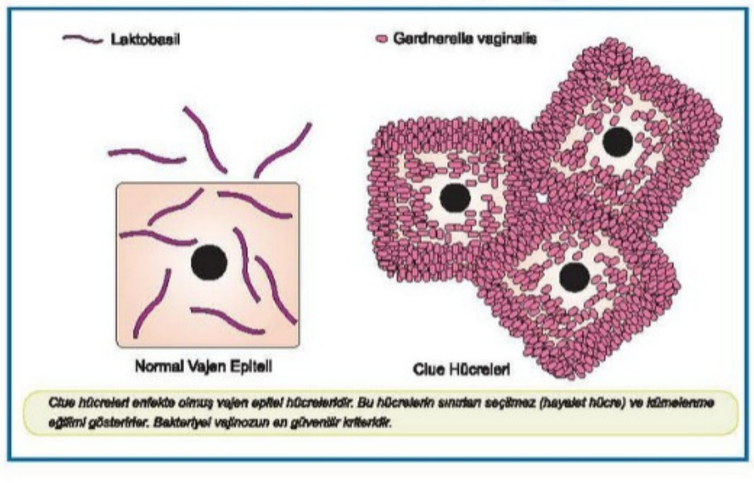

İLGİLİ NOTLAR

Bir şekilde ancak bu kadar efektif olabilir. Laktobasiller varken sıkıntı yok, Laktobasiller gidince bakteriyel vajinozis gelişiyor.

- ✓ **Torsiyon veya malignite şüphesi olan olgularda mutlaka cerrahi eksplorasyon gerekir.**
- ✓ **Doppler ultrasonografide ovaryan kan akımının izlenmesi torsiyonu kesin olarak ekarte ettirmez.**

Ovaryan torsiyonda nekrotik bile görüntüsü olsa öncelikli yaklaşım: **Detorsiyon**

Gebelerde elektif cerrahiler için tercih edilmesi gereken gebelik haftası: **16-20. hafta**

PELVİK ENFEKSİYONLAR ve CİNSEL YOLLA BULAŞICI HASTALIKLAR (CYBH)

VULVANIN İNFLAMATUVAR HASTALIKLARI

Vestibülit

- Vulvodyni olarak bilinmekte
- Disparoni en önemli semptomu
- Himenal halkanın dışında saat 4-7 hizalarında eritem
- Tedavide **ilk seçenek; trisiklik antidepresanlar**

Bartolinit

Mikst bir enfeksiyon **(En sık E. Coli)**

Abse formasyonu oluşursa **marsupiyalizasyon** gerekli

Vulvar adenokarsinomların çoğunun Bartholin bezinden geliştiği unutulmamalı

Hidratenitis Suppurativa

Vulvada apse, fistül formasyonu ve skar oluşmasına neden olabilecek tekrarlayan papüler lezyonlarla karakterize apokrin ter bezlerinin refrakter enfeksiyonu

FOX-Fordyce Hastalığı

Alt abdomen, mons pubis, labium majus ve bacak aralarında lokalize, apokrin bezlerde keratin plaklarıyla karakterize kronik kaşıntılı, döküntülü, papül ve kistler

Adelösan dönemde en sık görülen vulvar lezyon:

Vulvar kondilom

Vulvar lezyona neden olabilen sistemik hastalıklar:

Diyabet, obezite, PKOS gibi insülin direnci durumu (Akantozis Nigrikans), Crohn hastalığı ve Behçet hastalığı

Temel Bilimler 54. soru
Kadın Doğum Speetus Notu 1.
Fasikül Sayfa 032

Bakteriyel Vajinozis (BV) / Gardnerella Vajiniti

Üreme çağındaki vajinal akıntının en yaygın nedenidir.

Vajinal sekresyon artışına rağmen objektif incelemede polimorfonükleer lökosit (PMNL) azlığı mevcuttur.

Laktobasillerin yerini fakültatif mikroorganizmalar ve genellikle anaeroplar, Bacteriodes türleri, peptostreptokoklar, Mobiluncus türleri, Mycoplasma hominis ve **Gardnerella vaginalis** alır.

Risk faktörleri: Oral seks – Rahim içi araç – Vajinal duş – Erken yaşta koitus – Siyah ırk – Yeni veya multipl cinsel partner – Sigara – Menstrüasyon sırasında koitus

AMSEL tanı kriterleri:

Gri-beyaz, sulu, vajen duvarına yapışık vajinal akıntı

Vajinal pH >4.5

Clue cell; Tanıda en güvenilir kriter

Pozitif whiff testi

NOT: Kültürün tanıda yeri yoktur.

Tedavi: **Metronidazol** (oral veya vajinal) – Klindamisin (vajinal) – Alternatif Seknidazol (oral), Tinidazol (oral), Klindamisin (oral) kullanılabilir.

Eş tedavisine gerek yoktur.

Trikomoniyazis

Non-viral ve non-klamidyal cinsel yolla bulaşıcı hastalıklar içerisinde en sık görülendir.

Etkeni **Trichomonas vaginalis'tir.**

Hastaların % 60'ında tabloya bakteriyel vajinozis de eşlik eder.

TİPİK VAKA

Aşırı köpüklü pürülan kötü kokulu akıntı

Vajinal pH>5.0

Servikste çilek görüntüsü (kolpitis makularis)

En olası tanı:

Trichomonas vajiniti

Tanı: Taze preparatta kamçılı organizmanın görülmesiyle konur. Lökositler artmış olarak izlenir.

Tedavi: Oral Metronidazol veya Tinidazol.

Eş tedavisi mutlaka gereklidir.

Vulvovajinal Candidiazis

%85-90'ında etken **Candida albicans**

C.glabrata ve **C.tropicalis** tedaviye daha dirençli etkenler

Vulvovajinal kandidiazise predispozan faktörler: KOK kullanımı, sistemik steroid kullanımı, geniş spektrumlu antibiyotikler, diyabet, sentetik iç çamaşırları, gebelik, sıcak iklim, obezite ve immün supresyon

Klinik:

Vajinal ve/veya vulvar **kaşıntı başlıca belirti**

Kaşıntının patogenezinde ekstrasellüler bir toksin ya da enzimin rol aldığı düşünülmekte

- Akıntı süt kesiği-beyaz peynir şeklinde
- **Eksternal dizüri mevcut**
- Whiff testi negatif

Vajinal pH'nın normal (<4,5) olduğu tek vajinit

Tanı: Vajen yan duvarından alınan örneğe %10'luk KOH eklenmesi ve mikroskopta tipik mantar sporlarının görülmesi ile konur. Tanıda kültür de kullanılabilir.

Tedavi: Tedavide topikal **(klotrimazol, mikonazol, terkonazol, tiokonazol) ve/veya oral flukonazol** kullanılır. Diğer bir alternatif de topikal nistatindir.

Komplike Vulvovajinal Kandidiazisin özellikleri:

- ✓ Rekürrens
- ✓ Şiddetli semptomlar
- ✓ Non-Candida albicans
- ✓ İmmünitesi bozulmuş olgular

Orijinal Soru: Temel Bilimler 55

55. Aşağıdakilerden hangisi zarflı bir DNA virusudur?

A) Parvovirus
B) Herpesvirus
C) Papillomavirus
D) Adenovirus
E) Polyomavirus

Doğru Cevap:B

SpeeTUS Notu

SpeeTUS Notu

İLGİLİ NOTLAR

DNA VİRÜSLERİ

A1 → A_1deno
H2 → H_1erpes, H_2BV
P3 → P_1oks, P_2arvo, P_3apova

FLASH BACK: H_1, H_2 ve P_1 **zarflı,** diğerleri çıplaktır.

Parvovirüs tek iplikli DNA virüsüdür.

Poksvirüs DNA virüsü olmasına rağmen **sitoplazmada replike olur** ve **sitoplazmada inklüzyon cismi** oluşturur **(Guarnieri)**

Hepsi ikozahedral kapside sahipken **poksvirüs tuğla şekilli kompleks** yapıdadır.

Adenovirüs zarfsız olmasına rağmen **kapsidinde fiber çıkıntısı** bulunan tek virüstür.

HERPESVİRÜSLER

Herpesvirüs Ailesi

Alt Aile	Virüs
Alfaherpesvirüsler	HSV-1 HSV-2 VZV
Betaherpesvirüsler	CMV HHV-6 HHV-7
Gammaherpesvirüsler	EBV HHV-8

HERPES SIMPLEKS VİRÜS (HSV TİP 1 VE 2)

- Her ikisi de **veziküler** lezyonlar oluştururlar.
- **HSV-1** esas olarak **tükürükle,**
- **HSV-2** ise hem **cinsel temasla** hem de **doğum sırasında anneden bebeğe** bulaşır.
- Genelde **HSV1**'in lezyonları **belden yukarıdadır**.
- **HSV-2** lezyonları **belden aşağıdadır**.

HSV-1, akut gingivostomatit, rekürran herpes labialis, keratokonjunktivit ve ölümcül **ensefalit** yapar.

HSV-2 genital herpes, neonatal herpes ve selim seyirli **aseptik menenjit** yapar.

İlk enfeksiyon sonrası duyusal nöral ganglionlarda latent olarak kalırlar (**HSV-1 trigeminal, HSV-2 lumbar** ve **sakral** ganglionlarda).

Temel Bilimler 55. soru
Mikrobiyoloji Speetus Notu 1. Fasikül
Sayfa 068

68

Klinik tablolar

Oral herpes:

Primer enfeksiyon çocukta gingivostomatit, erişkinde faringotonsillit şeklinde belirlenir.

Yaptığı **en sık sekonder enfeksiyon** herpes labialis'tir.

Keratokonjunktivit: **Dendritik ülserasyonlar** ile belirir, **körlüğe** yol açabilir.

Ensefalit:

Sporadik ensefalitlerin en sık etkenidir. Çoğunlukla **HSV-1** sorumludur.

Temporal lop tutulumu

BOS hemorajiktir

Fatalitesi yüksektir (% 50-70).

Kesin tanı beyin biyopsisi ile ya da en hızlı ve duyarlı olarak BOS'ta PCR ile konulur.

Tedavide **asiklovir** kullanılır.

Menenjit:

Etken **HSV-2**'dir. **Selim** seyirlidir. Genellikle kendiliğinden iyileşir.

Herpetik dolama: Genellikle **HSV-1** etkendir.

Herpes gladyatorum: **Güreşçilerde** görülen **HSV-1** lezyonlarıdır.

Egzema herpetikum: **Atopik ekzemalı** çocuklarda görülür.

Yanık yarası: Etken **HSV-1**'dir

Özofajit ve pnömoni: **Hücresel immün sistemin baskılandığı** kişilerde görülür.

Genital herpes: **HSV-2 (%90)** ve HSV-1 (% 10) ile oluşur, **ağrılı veziküllerle** karakterizedir.

Herpes neonatarum: Etken **HSV-2**'dir. Mortalite ve morbiditesi yüksektir.

Konjenital anomali yapmaz.

Tanı

Mikroskopi	- **Vezikül tabanından Giemsa** boyanmasıyla (**Tzanck**) **multinükleer dev hücreler** - İntranükleer inklüzyonlar (**Cowdry A**) görülebilir.
Moleküler (PCR)	- **En hızlı** ve **en duyarlı** yöntem - **HSV-1, HSV-2 ayrımı** yapılabilir.
Seroloji	Sadece **primer hastalık** tanısı

Tedavi

Sistemik	**Asiklovir**, valaksiklovir, famsiklovir
Topikal	- **Herpetik keratit:** Asiklovir, idoksüridin, trifluridin - **Oral herpes:** Asiklovir, pensiklovir, doksanol

Tedavi **latent** hale geçmeyi **önlemez, latent enfeksiyonu** tedavi **etmez.**

Veziküler döküntü yapan virüsler

HSV 1 ve 2	Oral veya genital herpes
VZV, poksvirüs	Su çiçeği, maymun çiçeği
Coxsackie A virüs	El-ayak-ağız hastalığı/herpangina

RNA virüsleri sitoplazmada (retrovirüs ve influenza virüs hariç) çoğalır.

- RNA virüsleri **RNA bağımlı RNA polimeraz** enzimlerini ya yanında taşırlar (negatif sarmal) ya da genomda kodlarlar (pozitif sarmal).

Negatif sarmallı RNA:

- **RNA bağımlı RNA polimeraz** enzimini yanında taşımak zorundadır.

Pozitif sarmallı RNA:

- **RNA bağımlı RNA polimeraz** enzimini **kodlar** ve konak hücreye **sentezletir.**
- **Ökaryotik mRNA**'ya **benzer.**
- Nükleik asit enfeksiyözdür.

Virüs enzimleri

DNA —(DNA bağımlı DNA polimeraz)→ DNA

RNA —(RNA bağımlı RNA polimeraz)→ RNA

RNA —(RNA bağımlı DNA polimeraz (reverse transkriptaz))→ DNA

Hücre enzimleri

DNA bağımlı DNA polimeraz

Temel Bilimler 55. soru
Mikrobiyoloji Speetus Notu 1. Fasikül
Sayfa 065

Hücreden salınma

- ✓ **Zarfsız virüsler hücre lizisi** ile
- ✓ **Zarflı virüsler tomurcuklanarak** salınırlar.
- ✓ **Herpesvirüsler** zarflarını **nükleus zarından** aldıkları için tomurcuklanarak ayrılmazlar, **hücreyi lizise uğratırlar.**

Latent enfeksiyon: Bazı virüsler ayrı bir genom olarak çekirdekte kalabilir.

Latent enfeksiyon yapan virüsler

DNA virüsleri	**Herpes virüsler** ✓ Herpes simpleks virüs ✓ Varicella zoster virüs ✓ Sitomegalovirüs ✓ Epstein Barr virüs ✓ Human Herpes virüs-6 ✓ Human Herpes virüs-7 ✓ Human herpes virüs-8
	Papova virüsler ✓ İnsan papilloma virüs (HPV) ✓ Polyomavirüs (JC, BK)
RNA virüsleri	**Retrovirüsler**

Viral onkogenez: Bazı virüsler **konak hücre DNA'sına entegre olur** ve **onkojenik transformasyona** neden olur.

Onkojenik virüsler

Virüs	Transformasyon	İlgili hastalık
DNA virüsleri		
HPV tip 16-18	E6 ve E7 proteini	Servikal displazi ve neoplazi
EBV	EBNA ve LMP proteinleri	-Burkitt lenfoma -B hücreli lenfoma -Hodgkin lenfoma -Nazofarinks karsinomu
HBV	X protein	Hepatosellüler karsinom
HHV-8		Kaposi sarkomu
RNA virüsleri		
HTLV-1	Tax geni	Erişkin T-hücreli lenfositik lösemi
HCV		HCC, Dalak marjinal zon lenfoma, Waldenström makroglobülinemisi

VİRÜSLERE İMMÜN YANIT

Doğal (Özgül Olmayan) İmmün Yanıt

- Tip-1 interferonlar (α, ß) (ilk yanıt)
- Makrofajlar
- NK hücreleri
- Defensinler
- Mukosilier temizleme, ateş vb.

İnterferonun antiviral etkisi

Protein kinaz aktivasyonu;

- Apoptosis uyarılır.
- Viral protein sentezi inhibe edilir.

2'5' oligoadenilat sentetaz viral mRNA'yı yıkar.
Mx proteini viral transkripsiyonu inhibe eder.

Kazanılmış (Özgül) İmmün Yanıt

Aktif bağışıklık (uzun süreli)	- Doğal aktif bağışıklık (hastalığın geçirilmesi) - Yapay aktif bağışıklık (aşılama)
Pasif bağışıklık (kısa süreli)	- Başka insanlarda (ya da atlarda) oluşturulmuş antikorların verilmesi - **Anneden fetusa** geçen **IgG** ve **kolostrumdaki Ig A**

- Lokal IgA yanıtının etkin olduğu virüsler
- Viremi yapmayan virüsler

- ✓ Respiratuvar sinsityal virüs
- ✓ Parainfluenzae virüs
- ✓ Rhinovirüs
- ✓ Rotavirüs
- ✓ Norovirüs (Norwalk virüs)

görülebilir. Ömikotik miçetomların tedavisinde cerrahi eksizyon radikal bir temizleme sağlayamaz. Vorikonazol, posakonazol ve terbinafin ile iyi sonuçlar alınmıştır. Küratif (tek) tedavi **amputasyondur**. Aktinomiçetom, ko-trimoksazol veya penisilin ile tedavi edilir.



Ayakta miçetom

➢ **Kromoblastomikoz:** En sık etkeni: *Fonsecaea* türleridir. Lezyonlar verriköz ve ağrısızdır. Mantarın lenfatik yayılımı ile **lenfadenit**, lenfödem ve **elefantiyaz** gelişir. Lezyonlardan alınan örneklerde **muriform hücreler (sklerotik cisimcikler, Medlar cisimcikleri)** görülür. **Kültür** ile tanıya varılabilir. Tıbbi tedaviden önce **koterizasyon** veya **kriyoterapi** uygulanır. Tıbbi tedavide **itrakonazol** ve **terbinafin** kullanılır. Dirençli olgularda flusitozin eklenir. Çok uzun süre tedavisiz kalmış olgularda **yassı epitel kanseri** gelişebilir.

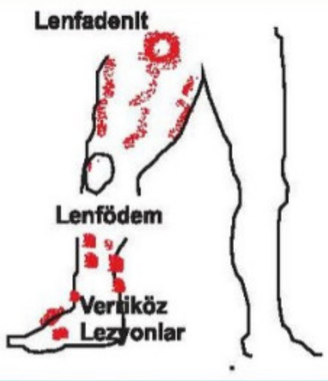

Alt ekstremitede kromomikoz ve lenfödem

Viral Enfeksiyonlar:

➢ **Primer hepatotrop virüs enfeksiyonları (HBV, HCV):** Kontamine enjektör iğnesi batması ile bulaşırlar.

Temel Bilimler 55. soru
Dahiliye Speetus Notu 1. Fasikül
Sayfa 217

➢ **Herpes simpleks virüs (HSV):** Zarflı bir DNA virüsüdür.

☑ Herpes labialisli erişkinlerin lezyonları veya salyaları ile temas sonucunda bulaşır. **Folliküler konjunktivit, blefarit** ve **keratit** görülebilir. **Egzama** gibi bir cilt lezyonu varsa disseminasyon gelişir **(egzama herpetikum)**. **Kutanöz eritema multiformenin** en sık etkeni HSV'dir. HSV-1 nedenli parmak lezyonları görülebilir **(herpetik whitlow)**. Primer genital HSV enfeksiyonlarında; erkekte glansta, kadında vulva, perine, vajina ve servikste veziküler, ağrılı lezyonlar ve bilateral ağrılı inguinal LAP gelişir. **Aseptik menenjit** görülebilir.

☑ Herpes labialis, HSV-1'in **en sık sekonder (rekürrent) enfeksiyonudur**. Sekonder keratit, blefarit, keratokonjunktivit gibi **rekürrent göz enfeksiyonları** gelişebilir. Kortikosteroid kullanılan olgularda **dalgalı kenarlı** ülserler ve körlük gelişir. Genital rekürrensli bazı olgularda **Mollaret menenjiti** görülebilir.

EN SIK GÖRÜLEN HSV-1 ENFEKSİYONLARI

✓ **Primer enfeksiyon:** Çocukta jinjivostomatit, erişkinde farenjit

✓ **Sekonder enfeksiyon:** Herpes labialis

☑ **Virüs kültürü**, HSV enfeksiyonlarının tanısında **altın standarttır**. Merkez sinir sistemi enfeksiyonlarında seçilecek ilk tanı yöntemi, **BOS'ta PCR ile viral DNA aranmasıdır**. Vezikülden yapılan **Tzanck** testinde intranükleer inklüzyon cisimcikleri **(Cowdry A)** ve sinsityal formasyon araştırılabilir.

☑ **Egzama herpetikum, ensefalit ve dissemine enfeksiyonların** tedavisinde parenteral asiklovir kullanılır. **Jinjivostomatit, herpes labialis, herpes gladiatorum, herpetik whitlow, genital herpesin** tedavisinde oral asiklovir, valasiklovir veya famsiklovir verilebilir. **Diğer cilt, oküler ve mukoza enfeksiyonlarında** topikal olarak **asiklovir, pensiklovir, dokosanol** ya da **idoksuridin**; **genital enfeksiyonun süpresyonunda** da **oral** asiklovir kullanılır. Dirençli suş enfeksiyonlarında **foskarnet** veya **sidofovir** kullanılır.

➢ **Human papilloma virüs (HPV) enfeksiyonları:**

☑ HPV, 150'den fazla serotipi tanımlanmış olan çıplak bir DNA virüsüdür.

☑ Virüs, enfekte cilt ve mukozalarla temas sonucunda bulaşır. Epidermis bazal membranı, **bazal skuamöz kök hücreleri** ve mukozal skuamöz epiteli enfekte eder. Konak hücrenin aşırı çoğalmasına bağlı **koilositoz** gelişir. Cilt enfeksiyonu sonucunda siğiller, mukoza enfeksiyonu sonucunda oral, genital veya konjunktival papillomlar oluşur.

Serotiplerine göre farklı klinik tablolar geliştirirler:

a) Cilt siğilleri: 1'den 4'e kadarki serotiplerce oluşturulur.

b) Oral kavite ve larinks siğilleri ve tümörleri: Serotip 6 ve 11 tarafından oluşturulur. Radyoterapi ile tedavi "edilmedikçe" **kanserleşmez**. Genital siğili bulunan anneden yenidoğanda **jüvenil larinks papillomları** gelişebilir. Oral seks sonucunda kanserojen kökenler (öz. serotip 16 ve 18) bulaşabilir ve **oral kavite kanserlerine** yol açabilir.

c) Serviks, vulva ve penis siğilleri: Serotip 6 ve 11 tarafından oluşturulan papillomlara **kondiloma aküminatum** denir. En sık görülen cinsel temas ile bulaşan hastalık (CTBH)'tır. Genital siğillerin kanserleşme olasılığı çok düşüktür.

d) Genital kanserler: Serotip **16** ve **18** enfeksiyonlarından sonra gelişim riski söz konusudur. Serviksinde **serotip 16** bulunduran kadınlarda çoğunlukla **gözle görülebilir lezyon yoktur**.

☑ **HPV kültürde üretilemez**. Tanısı; inspeksiyon, biyopsi ve moleküler araştırmalarla koyulur. **Yirmi bir yaşından itibaren** her üç yılda bir periyodik Pap smear taraması yapılır. **Otuz yaşından itibaren** smear taramasına, beş yılda bir **HPV DNA araştırması** eklenir. Materyalden **polimeraz zincir reaksiyonu (PCR)/in situ DNA hibridizasyonu** ile viral DNA saptanması ve serotip tayini çok kullanışlı yöntemlerdir.

☑ **Genital siğillerin tedavisinde**; topikal podofilin, triklorasetik asit, imikuimod krem, kriyoterapi, elektrokoter, lazer, lezyon içine IFN uygulaması veya gereğinde cerrahi eksizyon kullanılır. **Cilt siğillerine** ise kriyoterapi, koterizasyon veya podofilin uygulanabilir.

Orijinal Soru: Temel Bilimler 56

56. Hepatit C virusunun hepatositlere girmek için kullandığı ve tetraspanin ailesinde yer alan reseptör aşağıdakilerden hangisidir?

A) CD8
B) CD4
C) CD16
D) CD2
E) CD81

Doğru Cevap:E

SpeeTUS Notu

SpeeTUS Notu

✓ **6 ay** sonra **HBsAg pozitifken, anti-HBs gelişmemesi kronik enfeksiyonu** veya **taşıyıcılığı** gösterir.

Hepatit B markerlerinin yorumu

	HBsAg	Anti-HBc IgM	Anti-HBc IgG	Anti-HBs
Akut hastalık	+	+	+	-
Pencere dönemi	-	+	+	-
Taşıyıcı-Kronik	+	-	+	-
İyileşmiş	-	-	+	+
Aşılanmış	-	-	-	+

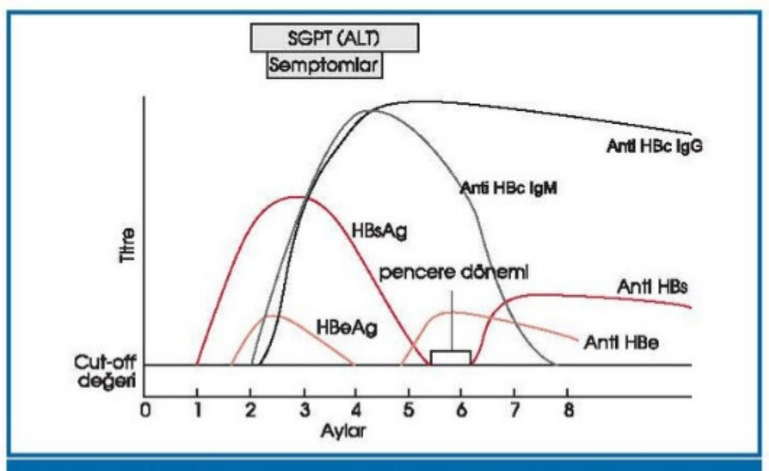

HBV Markerleri (İyileşen hasta seyri)

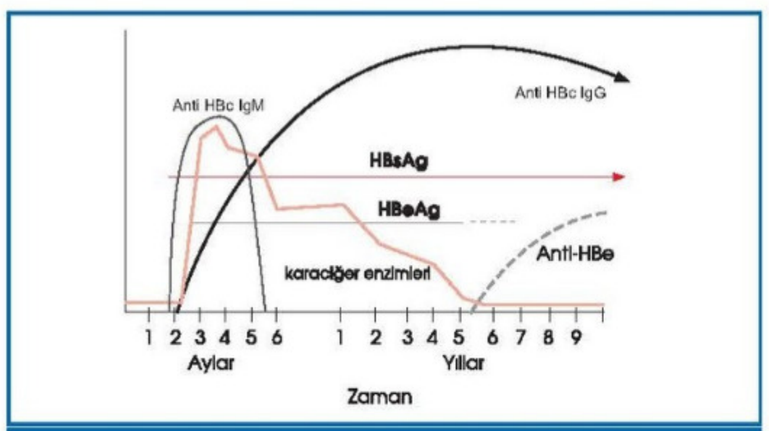

HBV Markerleri (Kronik enfeksiyon seyri)

Tedavi:

- **Tenofovir** ve **entekavir** ilk seçeneklerdir.
- Tedavi takibi **HBV-DNA** (PCR) ile yapılır.

Aşılama:

❖ **HBV aşısı rekombinant** DNA aşısıdır.

Yeni doğanlarda;

- Anne HBsAg negatif ise 0, 1, 6. aylarda aşı.
- Anne HBsAg pozitif ise 0, 1, ve 6. aylarda aşı, ilk 12 saatte HBIG yapılır.

Erişkinlerde: 0, 1 ve 6. aylarda IM yapılır.

Sağlık personelinde;

- 0, 1 ve 6. aylarda aşı yapılır, anti HBs ≥10 İÜ/mL ise koruyucudur.
- HBsAg pozitif iğne batarsa 0, 1, 6. aylarda aşı ve en geç 72 saat içinde HBIG yapılır.

HBsAg pozitif bireyle cinsel temas: 0, 1 ve 6. aylarda aşı ve 15 gün içinde HBIG yapılır.

HEPATİT C VİRÜSÜ (HEPACİVİRÜS)

Flaviviridae ailesinden **zarflı** bir **RNA** virüsüdür.

Zarfta bulunan **E1** proteini **füzyondan, E2** proteini hepatosite **tutunmadan** sorumludur.

E2 proteinlerini kodlayan genlerde **mutasyonlar** sonucu **türümsüler** ortaya çıkar.

Bu nedenle **aşısı yoktur, antikorlar koruyucu değildir** ve **kolay kronikleşir**.

Bulaş:

Temel Bilimler 56. soru
Mikrobiyoloji Speetus Notu 1. Fasikül
Sayfa 082

Patogenez:

- **E2 proteini** ile karaciğerdeki **CD81** moleküllerine tutunur (Plasmodium gibi).
- KC hasarının nedeni **immün yanıttır**.
- **Siroz, HCC** ve **hepatosteatoz** gelişebilir.

Klinik bulgular:

✓ 8-10 haftalık inkübasyon sonrası **%10 olguda tipik hepatit** kliniği gelişir.
✓ Vakaların **%80'i kronikleşir.**
✓ **En sık** komplikasyonu **hepatosteatoz**dur.
✓ **Dalak marjinal zon lenfoması** ve **Waldenström makroglobülinemisi** ile ilişkilidir.
✓ **Otoimmün bozukluklara yol açar;**
  - **Karaciğer dışı en sık** komplikasyonu **kriyoglobülinemidir.**
  - **Esansiyel mikst kriyoglobülineminin en sık** nedenidir.
  - Vaskülit, Sjögren sendromu, porfiri, periferk nöropati, artralji, purpura ve glomerülonefrit görülebilir.
  - **Aplastik anemi** ve **diabetes mellitus'a** neden olabilir.

Tanı:

➢ Anti-HCV tarama testidir.
➢ **Kesin tanı** ve **tedavi takibinde RT-PCR** ile **HCV-RNA** araştırılır.
➢ **ALT, AST** yüksekliği **dalgalanma** gösterir.
➢ **Kronik HCV**'de **6 aydan uzun** süren **Anti-HCV (+)** ve **HCV-RNA pozitifliği** görülür.

İLGİLİ NOTLAR

Orijinal Soru: Temel Bilimler 59

59. Tırnaklarında kalınlaşma ve renk değişikliği yakınmalarıyla başvuran hastanın tırnak örneğinin mikroskobik incelemesinde bölmeli hiyalen hifler görülüyor, kültürde bir dermatofit ürediği tespit ediliyor. Koloniden hazırlanan preparatın mikroskobik incelemesinde ise bol makrokonidyum görülmesine karşın mikrokonidyum görülmüyor.
Aşağıdaki etken mikroorganizmalardan hangisinin bu tabloya neden olması <u>en olasıdır</u>?

A) Microsporum audouinii
B) Epidermophyton floccosum
C) Microsporum canis
D) Trichophyton mentagrophytes species complex
E) Trichophyton rubrum

Doğru Cevap:B

SpeeTUS Notu

SpeeTUS Notu

YÜZEYEL ve KUTANÖZ MİKOZLAR

"Klinik önemi olan mantarlar" başlıklı şekile bakınız.
"Klinik önemi olan mantarların laboratuvar sınıflandırması" başlıklı tabloya bakınız.

Yüzeyel Mikozlar

- **Saç** ve **derinin dış tabakasını** tutarlar.
- **Hücresel** immün **yanıtı uyarmazlar.**
- (2 tinea + 2 piedra)

Tinea Nigra	• **Avuç içi/ayak tabanında siyah leke.** • Etken: Exophiala (Hortae, Cladosporium) **werneckii** • Sadece deri tutulur. • **Malign melanom** ile karışır.
Tinea Versicolor (Pityriasis versicolor)	• Etken **Malessezia** türleridir. • Deri **flora**sında bulunan **lipofilik maya** mantarıdır. • Lezyonlar kahverengi, **hipo/hiper pigmente** kaşıntılı lezyonlardır. • **İV lipit** verilen hastalarda sepsis/pnömoni etkendir. • Mikroskobik incelemede **küçük, kısa hif yapıları** ile **blastospor** kümeleri görülür. (**Köfte, spagetti** görünümü) • **Zeytinyağı** ile zenginleştirilmiş Sabouroud besiyerinde ürer. • Yüzeyel enf: Topikal azol veya **selenyum sülfit** • Yaygın enf: Itrakonazol
Ak Piedra (saç)	• Saçta görülen yumuşak sarımsı nodüllerdir. • Etken **Trichosporon beigelii**'dir. • Trichosporon hücre duvarı antijeni **C. neoformans** kapsülü ile çapraz reaksiyon verir.
Kara Piedra (saç)	• Saçta görülen sert nodüllere neden olur. • Etken **Piedraia hortae**'dir.

Trichosporon Türleri

- Nötropenik hastalarda katater enfeksiyonları yapar.
- Hematolojik maligniteli olanlarda non-Candida maya enfeksiyonlarının en sık etkendir.
- Candida gibi psödohif ve hif yapabilir.
- Farkı **artrokonidi** oluşturmasıdır.
- **Üreaz pozitif**tir.

Kutanöz Mikozlar (Dermatofitler)

- **Deri, saç** ve **tırnak** gibi **keratinize** dokuları etkilerler.

Temel Bilimler 59. soru
Mikrobiyoloji Speetus Notu 1. Fasikül
Sayfa 046

dermatofit enfeksiyonu akla gelmelidir.

Etken	Makrokonidi	Mikrokonidi	Yerleştiği Doku	Floresans
MicroSporum	Mekik şeklinde	VAR	Deri, Saç	VAR (yeşil)
Trichophyton	Kalem şeklinde	VAR	Deri, saç, tırnak	YOK
Epidermophyton	Lobut (raket) şeklinde	YOK	Deri, tırnak	YOK

FLASH BACK

Makrokonidyum oluşturan diğer mantarlar

- Fusarium (kano, muz, fusiform, hilal şeklinde)
- H. capsulatum (tüberküllü)
- Alternaria (el bombası)

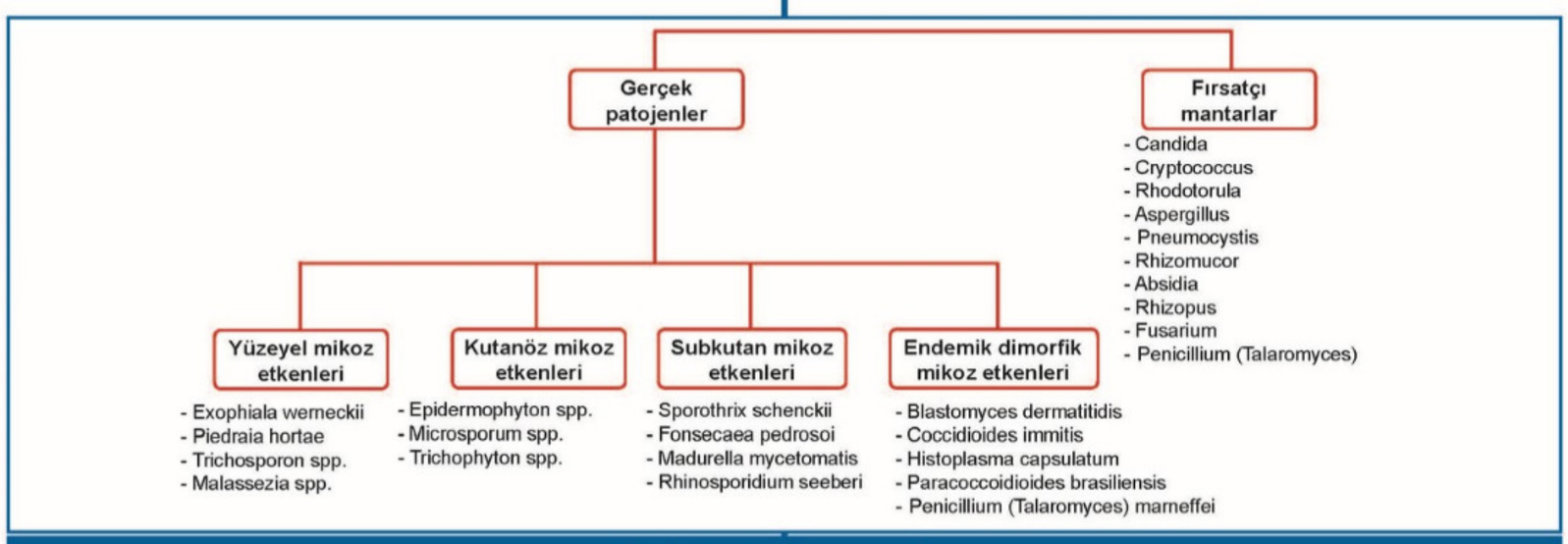

Klinik önemi olan mantarlar

Klinik önemi olan mantarların laboratuvar sınıflandırması

MAYA CİNSLERİ	KÜF CİNSLERİ			
	SEPTALI KÜFLER			SEPTASIZ KÜFLER
	Dermatofitler	Dimorfikler	Diğerleri	
• Cryptococcus • Candida • Malassezia • Rhodotorula • Saccharomyces • Trichosporon	• Trichophyton • Microsporum • Epidermophyton	• Histoplasma • Sporothrix • Blastomyces • Coccidioides • Paracoccidioides • Penicillium(Talaromyces)	• Aspergillus • Fusarium • Penicillium	• Mucor • Rhizomucor • Rhizopus • Absidia • Cunninghamella

İLGİLİ NOTLAR

Orijinal Soru: Temel Bilimler 60

60. Aşağıdaki helmintlerden hangisi trematod sınıfındandır?

A) Fasciola hepatica
B) Echinococcus granulosus
C) Taenia saginata
D) Enterobius vermicularis
E) Ascaris lumbricoides

Doğru Cevap:A

SpeeTUS Notu

SpeeTUS Notu

PARAZİTOLOJİ

GENEL PARAZİTOLOJİ

Monoksen: Parazitin evrimi için bir konak yeterlidir.

Heteroksen: Parazitin evrimi için birden çok konak gereklidir.

Kesin konak: Seksüel olgun parazitin eşeyli ürediği konak

Ara konak: Ara dönemlerin görüldüğü eşeysiz üremenin olduğu konak

Paratenik konak: Parazitin yaşam döngüsünde **gerekli olmamakla** beraber parazitin **larvasının yaşayabildiği,** ancak **gelişip erişkin parazit haline gelemediği** konaktır.

Rezervuar: Parazitin yaşadığı ve diğer konaklara yayıldığı canlı

Vektör: Paraziti omurgalılar arasında yayan canlı (Ör: Artropodlar)

Yalancı parazitlik: Bir parazitin değişik evrelerinin alınmasıyla enfeksiyon yapmadan dışkıda saptanması durumudur.

Tıpta Önemli Parazitler

PROTOZOONLAR
HELMİNTLER
ARTROPODLAR

Protozoonların klinik sınıflaması

Kan ve doku protozoonları:
- Plasmodium türleri
- Babesia türleri
- Toxoplasma gondii
- Leishmania donovani, Leishmania infantum
- Trypanosoma cruzi, Trypanosoma brucei
- Serbest amipler (Naegleria, Acanthamoeba, Balamuthia türleri)

Gastrointestinal sistem protozoonları:
- Amipler (Entamoeba türleri)
- Giardia intestinalis (Giardia lamblia)
- Neobalantidium coli
- Dientamoeba fragilis
- Sarcocystis türleri
- Cryptosporidium parvum
- Cystoisospora belli
- Cyclospora cayetanensis

Temel Bilimler 60. soru
Mikrobiyoloji Speetus Notu 1. Fasikül
Sayfa 052

Helmintler

Sestodlar:
- Taenia saginata
- Taenia solium
- Hymenolepis nana
- Diphyllobothrium latum
- Dipylidium caninum
- Echinococcus granulosus

Trematodlar:
- **Safra yolu trematodları:**
  - ✓Fasciola hepatica
  - ✓Dicrocoelium dendriticum
  - ✓Clonorchis sinensis
  - ✓Opisthorchis viverrini
- **Venalar içinde yaşayan trematodlar:**
  - ✓Schistosoma türleri
- **Akciğer trematodu:**
  - ✓Paragonimus westermani
- **Gastrointestinal sistem trematodları:**
  - ✓Fasciolopsis buski

Nematodlar:
- **İntestinal nematodlar**
  - ✓Ascaris lumbricoides
  - ✓Kancalı kurtlar
  - ✓Enterobius vermicularis
  - ✓Trichuris trichiura
- **İntestinal ve doku nematodları**
  - ✓Strongyloides stercoralis
  - ✓Trichinella spiralis
- **Doku nematodları**
  - ✓Dracunculus medinensis
  - ✓Wuchereria bancrofti
  - ✓Onchocerca volvulus
  - ✓Loa loa
  - ✓Brugia malayi
  - ✓Mansonella türleri
  - ✓Dirofilaria türleri

Hücre içi parazitler

- Toxoplasma
- Plasmodium
- Babesia
- Leishmania
- Trypanosoma cruzi
- Cryptosporidium
- Cyclospora
- Isospora

İnsanı ara konak seçen protozoonlar

- Toxoplasma gondii
- Plasmodium spp

KAN ve DOKU PROTOZOONLARI

TOXOPLASMA GONDII

Kedigiller son konak, **insan ara** konaktır.

Toxoplasma gondii'nin 3 şekli vardır:
- Ookist (sporozoit, sporokist)
- Bradizoit (doku kisti)
- Trofozoit (takizoit)

En sık bulaşan formlar → **ookist** ve **bradizoit**

İnsanda **trofozoit** (takizoit) ya da **bradizoit** (kist) formunda görülür.

Takizoit: Enfeksiyonun başlamasından sorumlu **hızlı çoğalan** formdur.

Bradizoit: Kronik enfeksiyon ve relapslardan sorumlu **dokudaki kistik** formdur.

Bulaşma Yolları

Bradizoitler	• Enfekte çiğ/az pişmiş etlerle • Organ nakli
Trofozoitler	• Transplasental • Kan Transfüzyonu
Ookistler	• Kontamine gıda ve sularla (kedi dışkısı)

Klinik

İmmünitesi sağlam birey	• %90 asemptomatik • Enfeksiyöz mononükleoz benzeri tablo - Ateş - Makülopapüler döküntü - Kas ağrıları - Lenfadenopati
İmmünsüpresif (ör: AIDS)	• İntrakraniyal kitle • Pnömoni, miyokardit, ensefalit

AIDS'li hastada **lokal MSS tutulumunda en sık** etken: **Toxoplasma**

Gebelik sırasında (özellikle **ikinci trimester**) **primer enfeksiyon** geçirilirse;

İLGİLİ NOTLAR

DIPHYLLOBOTHRIUM LATUM

İki ara konak;
- Tatlı su kabukluları
- Balıklar

Diğer sestodlardan farklı olarak;
- Halkalarında **yumurtlama deliği** bulunur.
- **Yumurtaları kapaklıdır.**

Yaşam evreleri

Coracidium	Yumuşakça (Cyclops) tarafından alınan larva
Procercoid	Cyclops'ta gelişen larva
Pleurocercoid (sparganum)	**Balıklarda** bulunan insana **bulaşta önemli** olan form

Bulaş:
- İnsan pleurocercoid (sparganum) içeren balıkları çiğ olarak yediğinde enfekte olur.
- İnsan bu durumda son konaktır.

Klinik: B12 yetmezliği anemisi (hiperkrom makrositer anemi), ishal, karın ağrısı olur.

Eozinofili olmaz!!!

Tanı: Dışkıda kapaklı yumurtaların görülmesidir.

Tedavi: Niklozamid, prazikuantel

DIPHYLIDIUM CANINUM

Kedi, köpek gibi evcil hayvanların **pireleri (Ctenocephalides felis)** ile bulaşır.

Anal kaşıntı ve ishale neden olabilir.

KİST HİDATİK

Echinococcus granulosus:
- **Köpek** son konak, **insan** ise **ara konaktır.**
- Köpekten atılan **yumurtayla bulaşır.**
- **İnsanda larva enfeksiyonu** gelişir.
- **En sık karaciğer,** ikinci sıklıkla **akciğer** tutulur.
- Karaciğer tutulumunda **en sık komplikasyon safra yollarına açılmadır.**

Tanı

Radyoloji	➢ USG, BT ve MR ➢ AC grafisinde - top güllesi - nilüfer görüntüsü - çift ark belirtisi
Mikroskopi	➢ Protoskoleksler ➢ Çengel yapıları
Seroloji	➢ IHA (en çok tercih edilen) ➢ EIA, Weinberg-KBR
Deri testi	➢ Casoni testi (tercih edilmez)

Tedavi:
- **Esas tedavi cerrahidir.**
- **Albendazol/mebendazol** kullanılabilir.

Echinococcus multilocularis:

Karaciğerde **multiloküle** kiste neden olur (**bal peteği görünümü**).

Son konağı **tilki, ara konağı insandır.**

Tek tedavi seçeneği **cerrahidir.**

TREMATODLAR

Genel özellikleri:

Yapraksı solucanlardır.

Hepsi ara konağa ihtiyaç duyar (salyangoz gibi)

Hepsi **hermafrodittir** (**Schistosoma hariç!**)

Hepsinin **yumurtası kapaklıdır** (**Schistosoma dikenli**

Temel Bilimler 60. soru
Mikrobiyoloji Speetus Notu 1. Fasikül
Sayfa 059

SAFRA YOLU TREMATODLARI

FASCIOLA HEPATICA

Karaciğer kelebeği olarak da bilinir.
- Su **S**alyangozunda gelişen **S**erkarya, su bitkilerine ulaşarak **metaserkarya** formuna dönüşür.
- İnsana su bitklilerinin yenmesi sonucu **metaserkarya** formunda **bulaşır**.
- **Enfekte koyun karaciğeri yenilirse** dışkıda parazit ve yumurtası saptanabilir ancak enfeksiyon yapmaz (**yalancı parazitlik**)
- **Safra yolları** ve **karaciğere** yerleşir.

Klinik: Karaciğer tutulumu bulguları (ateş, hepatomegali, karın ağrısı), **kolanjit** atakları

Tanı

İlk 3 ay	- Görüntüleme (BT, ERCP) - Seroloji (IHA, ELISA) - Dışkıda yumurta yok!!!
3 aydan sonra	Dışkıda kapaklı yumurta



Fasciola hepatica kapaklı yumurtası

Tedavi: Triklabendazol (en etkili), bitional ve emetin

Orijinal Soru: Temel Bilimler 61

61. Annesi tarafından, anal bölgesinde kaşıntı şikâyetiyle doktora getirilen 5 yaşındaki çocuğun el hijyenine dikkat etmediği, şikâyetinin özellikle geceleri arttığı, uykusuzluk çektiği ve ailedeki diğer bireylerde benzer şikâyetlerin olmadığı öğreniliyor ve çocukta otoenfeksiyondan şüpheleniliyor.

Aşağıdaki etkenlerden hangisinin bu tabloya yol açması <u>en olasıdır</u>?

A) Trichinella spiralis
B) Taenia saginata
C) Fasciola hepatica
D) Enterobius vermicularis
E) Echinococcus granulosus

Doğru Cevap:D

SpeeTUS Notu

SpeeTUS Notu

FLASH BACK

Yumurtası Kapaklı Helmintler

- ✓ Diphyllobothrium latum
- ✓ Safra yolu trematodları (ör. Fasciola hepatica)
- ✓ Paragonimus westermani

HETEROPHYES HETEROPHYES

Ara konağı ilkin **salyangoz**, sonra **balıklardır.**

Bulaş: **İyi pişmemiş balık** kasındaki **metaserkaryalarla** insanlara bulaşır.

Klinik: Karın ağrısı, dispepsi, ishal, eozinofili ve yumurtalara bağlı embolilere neden olablir.

Tanı: Dışkıda **kapaklı yumurta**

Tedavi: Fasciolopsis buski ile aynıdır.

NEMATODLAR

Tanıları **dışkıda yumurtalarının** saptanmasıyla konur.

Çoğu **dişi-erkek ayrımı** gösterir.

S. stercoralis döllenmemiş yumurtadan yeni bir birey oluşturabilir **(partenogenetik gelişim)**

İNTESTİNAL NEMATODLAR

ASCARIS LUMBRICOIDES

Tek konak insandır.

Toprakta belirli bir aşama geçiren **yumurtalarla bulaşır.**

Larva ince bağırsağı delerek karaciğer ve oradan **akciğerlere** ulaşır.

Daha sonra tekrar yutularak **ince bağırsakta olgun** hale gelir.

Klinik:

Larva dönemi (akciğerden geçiş aşamasında)

- Löffler sendromu (ateş, balgam ve eozinofili)
- Astmatik solunum gibi klinik bulgular görülür.

Yetişkin dönemi (bağırsakta)

- Abdominal rahatsızlık
- Küçük çocuklarda beslenme bozukluğu
- Allerjik reaksiyonlar
- Apandisit, ileus (tetrasiklin kullnımı varsa)

Tanı: **Dışkıda** safra ile boyanmış, girintili-çıkıntılı **yumurta** görülerek tanınır.

Tedavi: Mebendazol, pirantel pamoat; tıkanma varlığında piperazin

KANCALI KURTLAR (ÇENGELLİ SOLUCANLAR)

Necator americanus ve Ancylostoma duodenale

Tek konak insandır.

Filariform larva ile **sağlam deriden** bulaşır.

Ascaris'e benzer bir yaşam döngüsü ile larva döneminde akciğere uğrar.

Daha sonra bağırsaklarda **kan emer.**

Klinik: **Demir eksikliği anemisi**

Tanı: Dışkıda **yumurta** bakılır.

Tedavi: Mebendazol, pirantel pamoat

FLASH BACK

Anemiye yol açan helmintler

Ancylostoma duodenale
Necator americanus
Trichuris trichiura
} Hipokrom mikrositer anemi

Diphyllobothrium latum (megaloblastik) (B12 eksikliği)

Akciğerde eozinofili ve pnömoni yapan helmintler

- Ascaris lumbricoides (larva)

Temel Bilimler 61. soru
Mikrobiyoloji Speetus Notu 1. Fasikül
Sayfa 061

ENTEROBIUS VERMICULARIS

- Oksiyür, **kıl kurdu** olarak da bilinir.
- **Yumurtalarının** ağız yoluyla alınmasıyla **insandan insana** bulaşır.
- Sıklıkla **tüm aile enfekte** hale gelir. Bu nedenle **aile tedavisi** gerekir.
- **Otoenfeksiyonlara** neden olabilir

Klinik:

Perianal kaşıntı en sık bulgudur.

Vaginit, ürogenital enfeksiyonlar, infertilite ve pelvik inflamatuvar hastalığa neden olabilir.

Tanı: **Selofanlı lam** metoduyla **yumurtaların** saptanması

Tedavi: **Mebendazol, pirantel pomoad**

TRICHURIS TRICHIURA

- ➢ Çekuma yerleşir.
- ➢ Rektal prolapsus ve anemi yapar.
- ➢ Tanısında limon şeklinde yumurta aranır.
- ➢ Tedavisi albendazol ve mebendazoldür.



Trichuris trichiura yumurtası

İLGİLİ NOTLAR

Orijinal Soru: Temel Bilimler 63

63. Aşağıdaki mikroorganizmalardan hangisinin fagositlerde TLR4 patern tanıma reseptörüne (PRR) bağlanarak doğal bağışık yanıtları aktive etmesi en olasıdır?

A) Mycobacterium tuberculosis
B) Mycoplasma pneumoniae
C) Klebsiella pneumoniae
D) Streptococcus pneumoniae
E) Listeria monocytogenes

Doğru Cevap:C

SpeeTUS Notu

SpeeTUS Notu

Protein antijenler sekonder folliküllerde, B lenfositlerce yakalanır ve **periarteriolar lymphoid sheath** (PALS)'te bulunan **CD4+ T lenfositlere** (Th) sunulur.

Kırmızı pulpada ise yıpranmış **eritrosit** ve **trombositler** dolaşımdan uzaklaştırılır.

Lenf Düğümleri

Cilt, visseral doku ve **organlardaki** antijenlerin işlem bölgesidir.

Kortekste B-lenfositler, **parakortekste** ise başlıca T-lenfositleri bulunur.

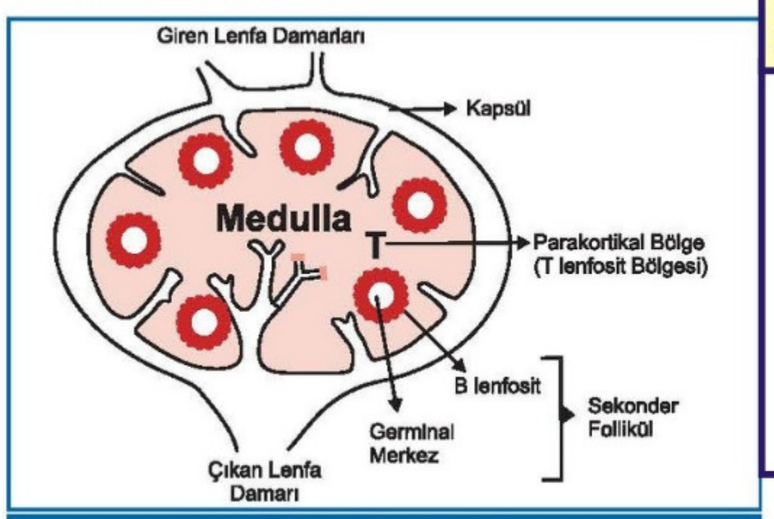

Lenf düğümünün şematik yapısı

Malt

Kapsülsüz olması ve **salgısal IgA** sentezlemesiyle diğer lenfoid organlardan ayırt edilir.

İmmünite

Doğal immünite	Kazanılmış immünite
• Makrofajlar ve dendritik hücreler • Doğal katil (NK) hücreler • Kompleman (alternatif ve lektin) • Nötrofiller • Lizozim ve defensinler • Tip 1 interferonlar • Anatomik ve fizyolojik bariyerler	• Kompleman (klasik) • B lenfosit • T lenfosit

Anatomik, kimyasal ve fizyolojik bariyerler:

Cilt, vücut sıcaklığı, mide asidi, mukus, pH, idrar akışı, öksürme, mukosiliyer aktivite, peristaltizm vb.

Lizozim: Peptidoglikan tabakasındaki **beta 1-4 glikozid bağlarını** parçalar.

Defensinler: Bakteri, mantar ve **zarflı virüs** zarında **delikler** açan peptid yapılı maddelerdir.

Katelisidin: Bakteri hücre zarında delik açar.

Surfaktan: Hem **opsonindir** hem de bakteri **hücre zarının geçirgenliğini artırır.**

Laktoferrin, transferrin, hepsidin: Demiri bağlar, bakterinin demire ulaşmasını engeller.

Kalprotektin: Bakterinin **mangan** ve **çinkoya** ulaşmasını önler.

DOĞAL (NONSPESİFİK) İMMÜNİTE

Dakikalar ve **saatler içerisinde** ortaya çıkar ve organizmaya **zaman kazandırırlar.**

Spesifik değildir, hafızası yoktur.

PATERN TANIMA RESEPTÖRLERİ

İnsanda bulunmayan ve mikroorganizmalarda bulunan yapıları (**patojenle ilişkili moleküler kalıplar, PAMP)**

Temel Bilimler 63. soru
Mikrobiyoloji Speetus Notu 1. Fasikül
Sayfa 085

Bazı önemli toll-like reseptörler

Reseptör	Yerleşim	Tanıdığı yapı
TLR-2	Hücre yüzeyi	Gram pozitif bakteri yapıları
TLR-4	Hücre yüzeyi	Gram negatif bakteri yapıları
TLR-3,7,8,9	Hücre içi (endozomal)	Viral nükleik asitler

Sitoplazmadaki Patojen Avcıları (NOD/CARD Ailesi)

Patojenler sitoplazmaya ulaşmış ise, sitoplazmik patojen avcıları olan **NOD/CARD ailesi** tarafından tanınırlar.

NOD/CARD ailesi ve **inflamazomlar proinflamatuvar sitokinleri** sentezletirler.

Hasarla ilişkili moleküler paternler (DAMP):

Ölmüş insan hücrelerinden ve nekrotik dokulardan ortama salınan;

- Isı şok proteinleri
- Proteoglikanlar
- Nükleer ve sitoplazmik proteinler
- DNA ve mRNA'ları tanırlar.

Doğal katil (NK) hücreler:

İlk 96 saatte yardımcı T lenfositlerin ve sitotoksik T lenfositlerin görevini üstlenirler.

Virüsle enfekte hücreleri, tümör hücrelerini ve **greft hücrelerini** perforin ve granzim enzimleriyle öldürürler.

Kompleman aktivasyonu:

Enfeksiyonların **ilk saatlerinde** kompleman **alternatif** ve **lektin** yollarından aktive olur.

Nötrofiller:

Bakteri ve mantarları fagosite ederler.

Fagositoz yapabilen hücreler; (MEN)
- Monosit/makrofaj
- Eozinofil (çok az)
- Nötrofil (en etkin)

İLGİLİ NOTLAR

Soru bize şunu soruyor aslında... Hangisi Gr (-) bakteridir, hangisinin LPS tabakası vardır?

Orijinal Soru: Temel Bilimler 64

64. On beş yaşındaki erkek çocuk; boğaz ağrısı, kulak ağrısı, iştahsızlık ve bir haftadır devam eden kuru öksürük şikâyetiyle çocuk hastalıkları polikliniğine getiriliyor. Farenjit, subfebril ateş ve kanda normal lökosit düzeyi saptanan hastanın akciğer radyografisinde interstisyel pnömoni bulguları saptanıyor. Alınan balgam örneğinin koyun kanlı agar, çikolata agar ve EMB agara yapılan kültürlerinde üreme saptanmıyor.
Bu hastadaki <u>en olası</u> bakteriyel enfeksiyonun tedavisinde aşağıdaki antibiyotiklerden hangisinin tercih edilmesi <u>en uygundur</u>?

A) Penisilin G
B) 2. kuşak sefalosporin
C) Makrolid
D) Rifampin
E) Trimetoprim-sulfametoksazol

Doğru Cevap:C

SpeeTUS Notu

SpeeTUS Notu

Tanı

- Hücre **kültür**ünde üretilmesi altın standart yöntemdir ancak zor ve duyarlılığı düşüktür.
- **Antijen varlığı** DFA, ELISA ile aranabilir.
- Spesifik ve duyarlı olması nedeniyle günümüzde en fazla **nükleik asit testleri** kullanılmaktadır.
- **C. trachomatis'in inklüzyon cisimcikleri glikojen içerdiğinden iyotla boyanır**ken diğer clamidyalar iyotla boyanmazlar.

Tedavi

- Seçkin ilaç **tetrasiklin**dir. Alternatif ilaç **makrolit**lerdir.
- C. trachomatis'in cinsel yolla bulaşan hastalık tablolarında **azitromisin tek doz** tercih edilmektedir.

CHLAMYDOPHILA PNEUMONIAE (TWAR SUŞU)

- **Atipik pnömoni**nin bir etkendir.
- **Sadece insan**ı enfekte eder.
- **Ateroskleroz** ile ilişkili olduğu düşünülmektedir.

CHLAMYDOPHILA PSITTACI

- Psittakoz etkendir.
- **Kuşlardan insana**, kuş dışkısındaki organizmaların

Temel Bilimler 64. soru
Mikrobiyoloji Speetus Notu 1. Fasikül
Sayfa 041

MİKOPLAZMALAR

- **En küçük bakteri**lerdir.
- Bir eksik (hücre duvarı) bir fazla (kolesterol) Mycoplasma
- **Hücre duvar yapıları yok**tur. Bu yüzden
  - ✓ Gramla boyanmaz.
  - ✓ Betalaktam antibiyotiklerden etkilenmez.
  - ✓ Lizozimden etkilenmez.
- L form bakterilerden farklı olarak **hiçbir zaman duvar yapısı kazanamazlar**.
- Küçük oldukları için zar filtrelerinden, bakteri filtrelerinden geçebilirler.
- Hücre membranında **sterol** içerirler.
- **Kolesterol** içeren besiyerlerinde (**PPLO**, SP4, Eaton agar) üretilebilirler.
- **M. hominis** "**sahanda yumurta**", U. urealyticum "yıldız şeklinde" koloniler oluşturur.

MYCOPLASMA PNEUMONIAE

- **Primer atipik pnömoninin en sık** etkendir.
- Virülansında **P1 adezin faktör** etkili olup hücre yüzeyine yapışmasını sağlar.
- Trakeobronşit, farenjit yapabilir.
  Bu tablolara kulak zarında inflamasyon (**mirinjit**) eşlik eder. **Kulak ağrısı** sıktır.
- Atipik pnömoni **hafif** seyirli olup **çocuk** ve **genç** erişkinleri tutar.
- İnsan **eritrosit**leri ile **antijenik benzerlik** olmasından ötürü oluşan antikorlar **hemolitik anemi** ve **Raynaud fenomeni**ne neden olabilirler.
- Hastalık seyrinde **Stevens-Johnson sendromu**, **Guillain-Barré sendromu** gibi komplikasyonlar gelişebilir.
- Serolojik tanıda **soğuk aglütinin**ler (+) bulunabilir ancak bu test nonspesifiktir.

- Tedavisinde **doksisiklin**, **makrolidler** ve **kinolonlar** kullanılır.
- Hücre duvarı sentez inhibisyonu yapan antibiyotikler (**betalaktamlar**) **etkisiz**dir.

Atipik pnömonilerin özellikleri

Etken	Klinik
M. pneumoniae	• Gençlerde **hafif** seyirli **ÜSYE** ile birlikte • **Mirinjit**, kulak ağrısı, **soğuk aglütinin (+)**
L. pneumophila	• **Yaşlı**larda **ağır** seyirli bir tablo • **Klima** öyküsü • **İshal**, baş ağrısı, **hiponatremi** • **Karaciğer ve böbrek fonksiyonlarında ani bozulma**
C. psittacii	• Kuşlardan bulaşır, splenomegali yapar.
C. trachomatis	• Yenidoğanlarda görülür. Ateşsizdir. • Eş zamanlı konjunktivit eşlik eder.
C. burnetii	• Çiftlik hayvanları, kedi-köpek temas (+) • Splenomegali ve hepatit tablosu vardır.

Temel Bilimler 64. soru
Mikrobiyoloji Speetus Notu 1. Fasikül
Sayfa 041

- **Cinsel yolla** bulaşır.

MYCOPLASMA GENITALIUM

- **Cinsel yolla** bulaşabilir.

UREAPLASMA UREALYTICUM

- Üretrit, prostatit, PİH etkendir.
- **Üreaz** enzimi vardır.
- İdrarda taş oluşumuna neden olur.
- **Cinsel yolla** bulaşır.

ÇEŞİTLİ ANAEROP BAKTERİLER

- **Oksijen varlığında üreyemeyen** bakterilere zorunlu **anaerob** bakteriler denir.
- Bu bakteriler **son elektron alıcısı olarak** O2'yi kullanmazlar, **karbonat, nitrat, sülfat (C,N,S)** gibi molekülleri kullanırlar.
- **Katalaz** ve **süperoksit dismutaz** gibi enzimleri **yok**tur.
- İnsan **flora**sında bulunurlar. (En fazla **kolon**da)
- Bu bakterileri kültürde üretebilmek için oksijensiz ortamla birlikte besiyerine **tiyoglikolat** eklenir.
- Çoğu (tetanoz, botulizm, travmatik gazlı gangren gibi enfeksiyonlar hariç) **endojendir** ve çoğu kere **polimikrobiktir.**
- **Sıklıkla** etken olarak karşılaşılan anaeroplar **Bacteroides fragilis grubu** ve **peptostreptokoklar**dır.
- Yaralarda **yabancı cisim varlığı, nekroz, yalancı membran varlığı, gangren, dokuda gaz oluşumu, kötü koku, siyah renkli bir akıntı/sızıntı** anaerop enfeksiyonu düşünülmesi gereken bulgulardır.
- **Eubacterium lentum** ve **Clostridium septicum** bakteriyemileri yada karın duvarında spontan miyonekroz **kalın bağırsak malignitesi**ni düşündürebilir.
- **Bacteroides fragilis** başta olma üzere **anaerop Gram negatif basiller** çoğunlukla **beta laktamaz** üreterek antibiyotiklere direnç geliştirirler.

İLGİLİ NOTLAR

Lober-Tipik Pnömoniler:

- *Streptococcus pneumoniae* (%50-70), *Haemophilus influenzae*, *Moraxella catarrhalis*, *Staphylococcus aureus* ve *Klebsiella pneumoniae* gibi bakteriler alveoler boşluğa ulaşarak bu bölgede inflamasyona **(alveolite)** yol açarlar; **pürülan bir enfeksiyon** söz konusudur.
- Başlıca nedeni; soğuk, grip, boğmaca, nörolojik hastalıklar, kistik fibroz, alkolizm, sigara ve NO_2 gibi kimyasal toksik maddelere maruz kalınması veya opiat, halotan, benzodiazepinler gibi ilaçlar nedeniyle **siliyer aktivitenin bozulmasıdır**.
- Alveoler boşluğa ulaşan mikroorganizmalar, alveoler makrofajlarca fagosite edilir. Mikroorganizmalar alveoler makrofajların üstesinden gelemeyeceği kadar fazla sayıda ise, makrofajlar salgıladıkları proinflamatuvar sitokinler ile alveoler membran geçirgenliğini artırırlar, kemoatraktanların etkisi ile de bölgeye **nötrofil birikimi** gerçekleşir. **Ne kadar çok mikroorganizma ne kadar çok nötrofil** ile fagosite edilmişse, sonuçta ortamda **o kadar çok ölü nötrofil** bulunacaktır. Parçalanan nötrofillerden ortama dökülen litik enzimlerin ve toksik mikroorganizma ürünlerinin etkisi ile alveol ortamında yoğun bir inflamasyon gelişir. **Alveoler boşlukta pürülan eksuda birikir.** Alveollerin anatomik yapısı ve fonksiyonları bozulur. **Alveoler gaz alış-verişi engellenir**. Alveoler boşluktaki sıvı birikimi nedeniyle dinleme bulgusu da doğal olarak **raldir**. Ayrıca, salgılanan sitokinlerin sistemik etkileri ile birden, **titreme ile ateş (>38,5 ºC)** yükselir, genel durum bozulur. Kanda belirgin bir nötrofilik lökositoz vardır.
- Balgam pürülan, pas renginde ve çoğu zaman kanlıdır. Balgamın Gram yöntemi ile boyanmasında her **100X mikroskop sahasında >25 nötrofil** ve sorumlu etkenler görülebilir. Balgamın kaliteli kabul edilmesi için bu mikroskop sahasında görülen **epitel hücresi** sayısının <10 olması gereklidir. Pnömokoksik pnömonilerde kapsüllü gram pozitif diplokoklar, gram negatif basil pnömonilerinde ise gram negatif basiller belirlenir. *Legionella pneumophila* ise standart yöntemlerle boyanmaz; en iyi **Dieterle** ya da **Gimenez** yöntemiyle boyanır.

Atipik Pnömoniler:

- Bronş ağacının daha üst kısımlarına tropizmi olan respiratuvar sinsityal virüs (RSV), parainfluenza virüs, influenza A ve B virüsü, adenovirüs, kızamık virüsü, Varicella zoster virüsü (VZV) ve sitomegalovirüs (CMV) gibi virüsler; *Chlamydia* spp., *Francisella tularensis*,

Temel Bilimler 64. soru
Dahiliye Speetus Notu 1. Fasikül
Sayfa 188

- En sık etken, *Mycoplasma pneumoniae*'dır. TKP'nın pnömokoklardan sonra 2. sırasında (%10-30), **yaz aylarındaki pnömonilerin** ise ilk sırasında (%50) yer alır. Primer atipik pnömoni etkenidir; **5-30 yaş** hastalığıdır. Çoğu zaman **ayakta** geçirilir. Sıkışık ortamlarda kolaylıkla bulaşır. Okul, kışla, hapishane salgınlarının önemli etkenidir. Gençler etkeni eve getirir, diğer aile fertlerine bulaştırır ve böylece aile içi enfeksiyonlara yol açar. Olguların 1/3'ünde **büllöz mirinjit** görülür. Kulak zarında çok ağrılı, drene edilince iyileşen büller gelişir.
- *Chlamydia* türleri diğer sık (%6-20) atipik pnömoni etkenleridir. *Chlamydia trachomatis*, yenidoğan ve infantlardaki **afebril pnömonilerin** en sık etkenidir.

- Atipik pnömonilerde inflamasyon, çoğu zaman **bronş**, **bronşiyoller** ve **interstisyum** ile sınırlıdır. Bütün olgularda bir kural olmamakla birlikte, alveoler aralıkta sıvı birikimi bulunmadığı ya da baskın olmadığı için dinleme bulgusu çoğunlukla **ronküs** ile sınırlıdır. Yoğun bir proinflamatuvar sitokin trafiği yaşanmadığı için sistemik belirti ve bulgular da lober pnömoniye göre daha siliktir.
- Tablo ilk bakışta hafif bir **üst solunum yolu enfeksiyonunu** düşündürür. Tipik pnömoninin aksine tek bir akciğeri ya da lobu değil, **her iki akciğeri** yaygın olarak tutarlar. Radyolojik olarak ciddi bir konsolidasyon olsa da klinik tablo ciddi değildir. Kısacası, klinik tablo ile radyolojik bulgularda uyumsuzluk söz konusudur **(duyulmaz, görülür)**. Daha çok genç erişkinleri tutarlar. Başlangıç belirtileri sinsi ve yavaş gelişir. Ateş birkaç günde, **titreme olmaksızın** en çok 38,5 ºC'a çıkar. Öksürük **non-prodüktiftir** (balgamsız, kuru). Balgam varsa da pürülan ya da kanlı değildir. Plöretik yan ağrısı yoktur. Baş ağrısı, rinore, farenjit, larenjit ve splenomegali gibi akciğer dışı bölge ve organ belirtileri ile seyreder. Balgamda çok sayıda nötrofil bulunmaz.
- Beta laktamlı antibiyotiklere yanıt vermez, makrolidlerle tedavi edilebilir.

Temel Bilimler 64. soru
Dahiliye Speetus Notu 1. Fasikül
Sayfa 188

Te

gereksinimini ortadan kaldıran diğer bir skorlama sistemi ise **CRB-65**'tir.

Toplum kaynaklı pnömonilerin değerlendirmesinde CURB-65 skorlaması

- ✓ Konfüzyon (Confusion)
- ✓ Üre > 42.8 mg/dL, kan üre azotu > 20 mg/dL (Urea)
- ✓ Solunum sayısı ≥ 30/dakika (Respiratory rate)
- ✓ Kan basıncı; sistolik < 90 mmHg veya diyastolik <60 mmHg (Blood pressure)
- ✓ **Altmış beş** yaşın üzerinde olmak
- ✓ Her bir kritere 1 puan verilir:
  - **CURB-65 skoru 0-1 (grup I)**: Evinde tedavi edilir.
  - **CURB-65 skoru 2-3 (grup II)**: Kısa süreyle hastanede tedavi edilir.
  - **CURB-65 skoru 4-5 (grup III)**: Hastanede, **gereğinde YBÜ'de** tedavi edilir.

Pnömoni hastalarının yoğun bakıma yatırılma kriterleri

- ✓ **Majör kriterler:**
  - İnvazif mekanik ventilatör tedavisi gereksinimi
  - Vazopressör gerektiren septik şok
- ✓ **Minör kriterler**
  - Solunum sayısı > 30/dakika
  - PaO_2/FiO_2 oranının 250 ve altında olması
  - Akciğer grafisinde multilober infiltrasyon
  - Bilinç bozuklukları (konfüzyon, oryantasyon kusuru)
  - Üremi (kan üre azotu ≥20 mg/dL)
  - Lökopeni (kan lökosit sayısı < 4.000/mm^3)
  - Trombositopeni (kan trombosit sayısı < 100.000/mm^3)
  - Hipotermi (ateş < 36 °C)
  - Agresif sıvı replasmanı gerektiren hipotansiyon

Not: Bir majör veya en az **üç minör** kriter var ise hasta YBÜ'ye alınır.

PaO_2: Arteriyel parsiyel oksijen basıncı

FiO_2: İnspiryum havasındaki fraksiyone oksijen

Orijinal Soru: Temel Bilimler 65

65. Aşağıdaki bulgulardan hangisi geri dönüşümsüz hücre hasarının <u>en olası</u> göstergesidir?

A) Miyelin figürler
B) Hücresel şişme
C) Yağlı değişiklik
D) Piknozis
E) Blep formasyonu

Doğru Cevap:D

SpeeTUS Notu

SpeeTUS Notu

İLGİLİ NOTLAR

HÜCRE HASARI, HÜCRE ÖLÜMÜ ve ADAPTİF DEĞİŞİKLİKLER

HÜCRE HASARI NEDENLERİ

HİPOKSİK HÜCRE HASARI

- Hücre hasarının en sık sebebi → hipoksi
- Hipoksik hücrede ATP azalır.
- ATP'ye bağlı çalışan pompalar bozulur.

- Na-K ATPaz pompası bozulur.
- Bu pompanın normal görevi 3 Na dışarı atmak, 2 K içeri almaktır.
- Böylelikle hücre içinde Na, Cl ve su artar (hücresel şişme); K azalır.
- Ca ATPaz pompası bozulur.
- Bu pompanın normal görevi sitoplazmadaki kalsiyumu organellere iletmektir.
- Böylelikle hücre içinde Ca seviyesi artar.

Kalsiyumun tetiklediği enzimler:

1- ATPaz
2- Fosfolipaz (membranı parçalar)
3- Proteaz (sitoplazmadaki proteinleri parçalar)
4- Endonükleaz (çekirdekteki nükleik asitleri parçalar)

İskemik Zedelenmede Hücre İçinde

Azalanlar	Artanlar
ATP (ilk azalan)	ADP+İnorganik fosfatlar
Glikojen	Anaerobik solunum → laktik asit → pH azalır → kromatinde kümeleşme
Protein sentezi	Yağlar hücre dışına atılamaz ve artar.
Potasyum	Sodyum, klor ve su
	Kalsiyum

SERBEST OKSİJEN RADİKALLERİ

- Serbest oksijen radikalleri **superoksid (O_2^-), hidrojen peroksid ($H_2O_2^-$), hidroksil radikali (OH^-)** ve **peroksinitrit ($ONOO^-$)** tir.
- Bu radikallerin birçok oluşma nedeni vardır. **Önemli örnekleri;** kimyasal ajanlar, iyonize radyasyon, demir-bakır gibi metallerin girdikleri indirgenme reaksiyonları, oksijen toksisitesi, iskemik doku hasarı, yaşlanma, inflamasyon ve reperfüzyondur.
- Bu radikaller **lipid, protein** ve **DNA'da hasar yaparlar.**

Serbest oksijen radikalleri ve antioksidan enzimler

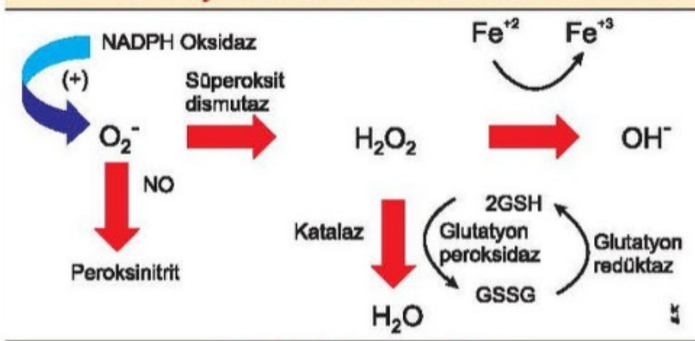

Antioksidan maddeler

- Vitamin E (Tokoferol) (Membranlardaki en güçlü antioksidan)
- Vitamin A (Retinoik asit)
- Beta karoten
- Selenyum
- Demir ve bakırı taşıyan veya bağlayan moleküller (transferrin, seruloplazmin).

Temel Bilimler 65. soru
Patoloji Speetus Notu 1. Fasikül
Sayfa 001

Elektron Mikroskopisi

Reversibl hasar

- Hücresel şişme → membran tomurcuklanır, organeller şişer
- pH azalır, asidite artar → kromatinde kümeleşme
- Miyelin figürler

İrreversibl hasar

- Anahtar kelime **parçalanma** → membran ve organeller
- Çekirdekte → piknozis – karyoreksis – karyolizis
- Miyelin figürler
- Hücre ölümü irreversibl hasar biçimidir, hücre parçalanır.

Işık Mikroskopisi

Reversibl hasar

- Hücresel şişme → Na
- Yağlanma → protein sentezi azaldığı için

İrreversibl hasar

- Hücre ölümü

HÜCRE ÖLÜM ŞEKİLLERİ

NEKROZ

Nekroz tipleri

Nekroz tipi	Görüldüğü Yer	Önemli Özellikler
Koagülasyon nekrozu	Hipokside ve malign tümörler	Protein denatürasyonu (enzimatik yıkım yok)
Likefaksiyon nekrozu	Beyin hipoksisi ve apse	Nötrofil enzimleri ile sindirim var
Kazeifikasyon nekrozu	Tüberküloz	Peynir kıvamında
Gangrenöz nekroz	Diyabetik ayak (hipoksi)	Ekstremitelerin koagülasyon nekrozu
Yağ nekrozu	Meme Pankreatit	Travmatik Enzimatik
Fibrinoid nekroz	Vaskülit Malign hipertansiyon Akut romatizmal ateş	Damar duvarı hasarı Aschoff cisimleri

Orijinal Soru: Temel Bilimler 66

66. Aşağıdakilerden hangisi labil hücrelere örnek olarak <u>verilemez</u>?

A) Böbrek parankim hücreleri
B) Oral kavite skuamöz epitel hücreleri
C) Üriner sistem transisyonel epitel hücreleri
D) Kemik iliği hematopoetik hücreleri
E) Uterus kolumnar epitel hücreleri

Doğru Cevap:A

SpeeTUS Notu

SpeeTUS Notu

Amiloid yapısı:
- ✓ % 95 fibril proteini (değişken)
- ✓ % 5 P maddesi ve proteoglikanlar (sabit)

Amiloidoz Sınıflaması

İlişkili hastalık	Majör fibril proteini
Sistemik Amiloidoz	
Multipl miyelom ve diğer monoklonal B hücre proliferasyonları	AL (İmmünglobülin hafif zincirleri)
Kronik inflamatuvar durumlar	AA (SAA)
Kronik renal yetmezlik-hemodiyaliz	$A\beta_2m$ (β2-mikroglobülin)
Herediter Amiloidoz	
Ailesel Akdeniz Ateşi (FMF) (kronik inflamasyon)	AA (SAA)
Ailesel amiloidotik nöropatiler	ATTR (Transtiretin)
Sistemik senil amiloidoz	ATTR (Transtiretin)
Lokalize Amiloidoz	
Alzheimer hastalığı (beyinde)	Aβ (Amiloid beta)
Creutzfeldt - Jakob hastalığı	PrP
Tip 2 diyabet	Amilin
Tiroid medüller karsinomu	Kalsitonin

- **Amiloid – Genel Özellikler:**
  - ✓ Amiloid hatalı katlanmış proteindir.
  - ✓ Amiloid mikroskobik olarak hücre dışı, amorf, asellüler, hyalen ve eozinofilik görülür.
  - ✓ Kongo kırmızısı ile boyanır.
  - ✓ Kongo kırmızısı ile boyanmış dokunun polarize ışıkta elma yeşili çift kırıcılık vermesi (en spesifik ve güvenilir boyanma budur) karakteristiktir.
  - ✓ Böbrek tutulumu en sık ölüm nedenidir.
  - ✓ **Dalakta amiloidoz:** Sago dalağı veya Lardeceous dalak olarak isimlendirilir.

ONARIM: HÜCRE YENİLENMESİ, FİBROZİS ve YARA İYİLEŞMESİ

- **Onarım iki şekilde olabilir:**
  (1) Rejenerasyon:
  - Hafif, yüzeysel yaralanmalarda
  - Hasarlı dokunun aynı tip parankimal hücreler tarafından yenilenmesi

  (2) Bağ dokusu ile iyileşme:
  - Ağır, derin yaralanmalarda
  - Konnektif doku ve skar dokusunun oluşması

REJENERASYON İLE ONARIM

HÜCRE SİKLUSU VE FARKLI HÜCRE TİPLERİNİN ÇOĞALMA POTANSİYELLERİ

Hücre çoğalma siklusu:
- G0: stabil-sessiz dönem (istirahat)

Temel Bilimler 66. soru
Patoloji Speetus Notu 1. Fasikül
Sayfa 012

Rejenerasyon Kapasitelerine Göre Vücuttaki Hücre Grupları

1-Labil (sürekli bölünen) hücreler:
- Skuamöz epitel
- Kübik epitel
- Mesane değişici epiteli
- Kemik iliği hücreleri

2-Stabil-sessiz hücreler: Gerekirse çoğalırlar.
- Parankimal epitel: Karaciğer, böbrek, pankreas
- Mezenkimal hücreler

3-Bölünmeyen (permanent) hücreler:
- Nöronlar
- Çizgili kas hücreleri
- Kalp kası hücreleri

Kök Hücrelerin Bulunduğu Yerler:
- ✓ Karaciğer → Oval hücreler (Hering kanalında)
- ✓ Beyin → Subventriküler bölge
- ✓ Deri → Kıl follikülü
- ✓ İntestinal epitel → Kriptlerde
- ✓ İskelet ve kalp kası → Satellit hücreler
- ✓ Kornea → Limbal hücreler

Normal Hücre Çoğalması Aşamaları

G_0 – G_1 aşaması

İLGİLİ NOTLAR

Orijinal Soru: Temel Bilimler 67

67. Aşağıdakilerden hangisi Tip II hipersensivite reaksiyonlarından biri değildir?

A) Otoimmün hemolitikj anemi
B) Poststreptokoksik glomerülonefrit
C) Goodpasture sendromu
D) Myastenia gravis
E) Pemfigus vulgaris

Doğru Cevap:B

SpeeTUS Notu

SpeeTUS Notu

Temel Bilimler 67. soru
Patoloji Speetus Notu 1. Fasikül
Sayfa 008

Tip II hipersensitivite örnekleri (ANTİKOR aracılı):

- ✓ Otoimmün hemolitik anemi (ADCC)
- ✓ Otoimmün trombositopenik purpura (ADCC)
- ✓ Pemfigus vulgaris (desmozomlara antikor)
- ✓ ANCA (+) vaskülitler
- ✓ Goodpasture sendromu (tip IV kollajenin alfa-3 zincirine antikor)
- ✓ Akut romatizmal ateş (streptokoka karşı gelişen antikor miyokart ile çapraz reaksiyon verir)
- ✓ Myastenia gravis ve Graves hastalıkları (antikor aracılı hücresel disfonksiyon)
- ✓ Tip 2 DM (insülin reseptörüne karşı antikor)
- ✓ Pernisiyöz anemi (Gastrik paryetal hücrelere karşı antikor)

TİP 3 AŞIRI DUYARLILIK (İMMÜN KOMPLEKS HASTALIĞI)

- **Patogenez:**
  - ✓ Dolaşımdaki antijen-antikor kompleksleri dokulara çöker.
  - ✓ Kompleman sistemi aktive olur → doku hasarı
  - ✓ İmmün kompleksler ağırlıklı olarak damar duvarına çöker → **vaskülit (ANCA ilişkililer hariç)**

Tip III hipersensitivite örnekleri (immün kompleks):

- ✓ SLE
- ✓ Akut poststreptokoksik glomerülonefrit
- ✓ PAN (Hepatit B ile ilişkili)
- ✓ Reaktif artrit
- ✓ Serum hastalığı (sistemik vaskülit)
- ✓ Arthus reaksiyonu (kutanöz vaskülit)

TİP 4 AŞIRI DUYARLILIK (T HÜCRE ARACILI)

CD4 hücre reaksiyonları (Gecikmiş tip hipersensitivite)

- Th1 ve Th17 rol oynar.
- APC (antijen sunucu hücre) **IL-12** salgılarsa Th1 oluşur.
- Th1→ **IL-2** salgılayarak kendini aktifleştirir.
- Th1→ **IFN-gama** salgılayarak monosit/makrofajları aktive eder→ **epiteloid hücre** haline gelirler.
- Granülomun olmazsa olmaz hücreleri bu epiteloid hücrelerdir.
- Granülomdaki multipl nükleuslu makrofajlar→ **dev hücre** → örnek Langhans tipi dev hücre

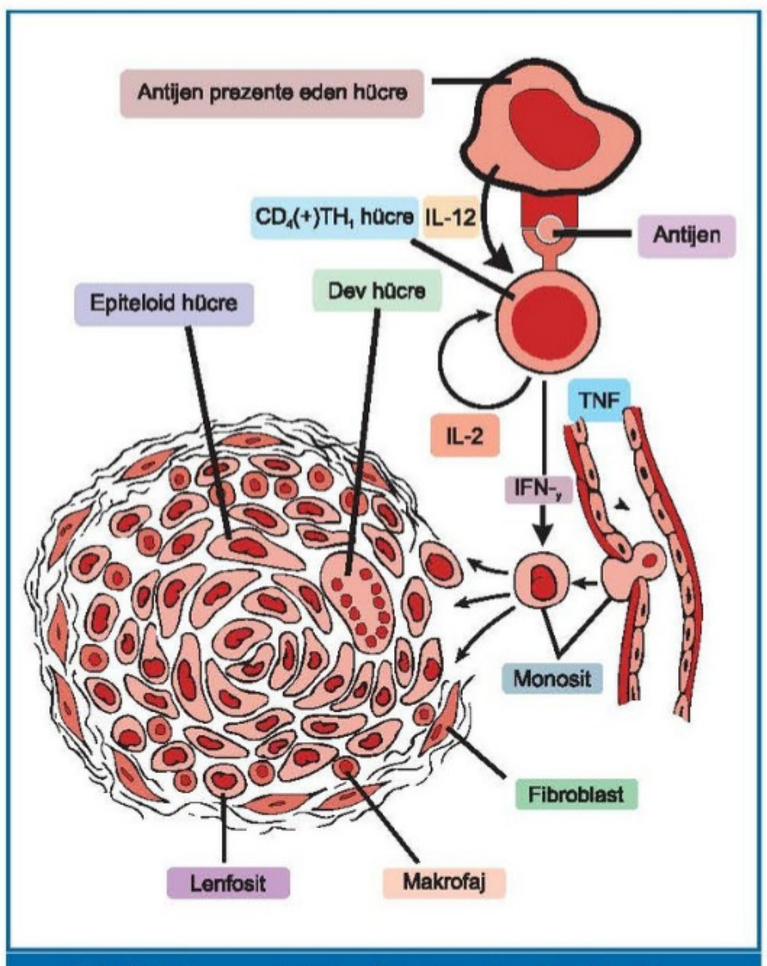

Tip IV Hipersensitivite Reaksiyonlarında Granülom Oluşumuna Yol Açan Olayların Şematik Gösterimi. T-hücreden gelişen sitokinlerin rolüne dikkat ediniz

Granülomda,

Kazeifikasyon nekrozu → TBC
Plazma hücresi → Sifiliz
Nötrofil → Kedi tırmığı hastalığı

Granülamatöz İnflamasyon Etkenler

Bakteriyel	Mantara bağlı
• TBC • Lepra • Sifiliz • Kedi tırmığı hastalığı	• Histoplasma capsulatum • Blastomikoz • Cryptococcus neoformans • Coccidioides immitis
Parazitik	• Şistozomiyazis
• Crohn hastalığı	
• Berilyozis (pnömokonyoz)	
• Yabancı cisim reaksiyonları	
• Sarkoidoz	

CD8 hücre reaksiyonları (Hücre aracılı sitotoksisite)

- CD8+ sitotoksik T hücreler **viral** enfeksiyonlar, **tümör** ve greft rejeksiyonu sırasında etkilidir.
- T hücreleri 2 madde salgılar:
  - **Perforin**→perfore eder (kanal açar)
  - **Granzyme** B→apoptozu uyarır.
- Antijen sunucu hücreler **CD8** hücreleri **MHC I** molekülleriyle bağlanır.

İLGİLİ NOTLAR

Opsoninler: C3b ve IgG
Anafilatoksinler: C5a (en güçlü), C3a, C4a
Kemotaktikler: C3a, C5a, Lt-B4, IL-8

Kompleman sistemi regülatörleri

- C1 inhibitör
  - Eksikliğinde herediter anjiyonörotik ödem görülür.
- Faktör I: C3b ve C4b yıkımı
- Faktör H: C3 konvertaz inhibisyonu
- Anafilatoksinaz (karboksipeptidaz)
- Membran Kofaktör protein (MCP, CD46)
- Bozunma hızlandırıcı faktör (DAF)
  - Eksikliğinde paroksismal noktürnal hemoglobinüri görülür.
- CD59 (protektin): C5-9 (MAK) sisteminin inhibisyonu

Kompleman sistemi ile ilişkili **en sık C2 eksikliği** görülür ve genellikle belirtisizdir.

Semptomatik olursa; Sistemik lupus eritematozus,glomerül onefrit, **pyojenik enfeksiyonlar** ve vaskülit görülebilir.

Membran atak kompleksi defektinde yaygın **Neisseria enfeksiyonları** görülür.

Wiskott-Aldrich sendromu

- X'e bağlı resesif aktarılır.
- IgM ve IgG azalmıştır.
- IgA ve IgE artmıştır.

Klinik: Trombositopeni ve egzema görülür. Kapsüllü bakterilerle (özellikle S. pneumoniae ve H. influenzae) oluşan enfeksiyonlarda artış vardır.

AŞIRI DUYARLILIK REAKSİYONLARI

Tip-1, 2, 3 **antikor**, Tip 4 ise **hücre** aracılıdır.
Tip-1'e IgE, tip 2 ve 3'e IgG, IgM aracılık eder.
Tip-2 ve 3'te **kompleman aktivasyonu** olur.

Bir olayın içinde,
Allerji varsa ⟶ Tip-I
Gereksiz hücre ölümü varsa ⟶ Tip-II
Kronik antijen girişi varsa ⟶ Tip-III
Otoimmünite varsa ⟶ Tip-IV
aşırı duyarlılık reaksiyonudur.

TİP - I (ANAFİLAKTİK, ATOPİK) AŞIRI DUYARLILIK

En sık görülen **aşırı duyarlılık** tipidir.

Antijenin vücuda **ilk girişinde** o antijene karşı **IgE** sentezlenir.

Aynı antijenle **tekrar karşılaşıldığında** mast hücrelerinde ve bazofillerle degranülasyon meydana gelir ve **ürtikerden anafilaksiye** kadar değişebilen reaksiyonlar oluşur.

Tip I aşırı duyarlılık ile oluşan hastalıklar

- Atopi
- Alerjik astım
- Alerjik rinit
- Saman nezlesi
- Ürtiker
- Besin, ilaç alerjileri (Penisilin 4 tip aşırı duyarlılığa da neden olabilir).

Temel Bilimler 67. soru
Mikrobiyoloji Speetus Notu 1. Fasikül
Sayfa 093

Tedavi: Adrenalin, antihistaminik ve streoid

TİP - II AŞIRI (SİTOTOKSİK) DUYARLILIK

Üç alt tipi vardır:

1. Komplemana bağımlı reaksiyonlar:
   - Hücre yüzeyine bağlanan antikorlar komplemanı klasik yoldan aktive eder.
   - Oluşan membran atak kompleksi hücre hasarına neden olur.
2. Antikor bağımlı hücresel sitotoksisite
3. Anti-reseptör antikor bağımlı hücre hasarı

Tip II aşırı duyarlılık reaksiyonu ile meydana gelen hastalıklar

- Kan transfüzyon reaksiyonları
- Yenidoğanın hemolitik hastalığı
- Akut romatizmal ateş
- Lambert-Eaton miyastenisi
- Goodpasture sendromu
- Pemfigus vulgaris
- İlaca bağlı hemolitik anemi ve ilaca bağlı lupus
- Mikoplazmaya bağlı hemolitik anemi
- Wegener granülomatozu
- Hiperakut greft reddi
- Tip II diyabet
- Pernisiyöz anemi
- Miyastenia gravis ve Graves hastalığı

TİP - III AŞIRI DUYARLILIK (İMMÜN KOMPLEKS HASTALIĞI)

Antijen-antikor kompleksleri dokulara çökerek komplemanı klasik yoldan aktive eder.

Membran atak kompleksi lizis yapar

C3a ve **C5a**'nın etkisiyle **nötrofiller** toplanır ve hidrolitik enzimleri ile dokuyu tahrip ederler.

Tip III aşırı duyarlılık reaksiyonları

- Arthus olayı
- Çiftçi akciğeri
- Serum hastalığı
- Romatoid artrit (aynı zamanda tip IV)
- Akut glomerülonefrit
- Lupus, skleroderma
- Periarteritis nodosa
- Hepatitlerdeki eklem belirtileri

Orijinal Soru: Temel Bilimler 68

68. Ateroskleroz gelişimini başlatan ilk hücresel olay aşağıdakilerden hangisidir?

A) Platelet adezyonu
B) Lipoprotein birikimi
C) Düz kas proliferasyonu
D) Endotelyal hasar
E) Ekstraselüler matriks oluşumu

Doğru Cevap:D

SpeeTUS Notu

SpeeTUS Notu

Perikarditler

Seröz	• Akut romatizmal ateş • SLE • Skleroderma • Üremi • Viral enfeksiyonlar
Fibrinöz/ Seröfibrinöz (en sık)	• En sık nedeni MI • Postenfarktüs sendromu • En sık sistemik nedeni üremi • Akut romatizmal ateş • SLE
Pürülan/Süpüratif	• Bakteriler
Hemorajik (3T)	• Metastatik Tümörler (en sık) • Travma • Tüberküloz
Kazeöz	• Tüberküloz

KARDİYAK TÜMÖRLER

- **Metastatik tümörleri** primerlerden fazladır.
- **Erişkinlerde en sık** primer kalp tümörü→ **Miksoma**
- **Miksoma:**
  - ✓ Primitif multipotent mezenkimal hücrelerden gelişir.
  - ✓ Mukopolisakkarid niteliğinde bir madde içerirler.
  - ✓ Parçalanarak embolize olabilir.
  - ✓ En sık yerleşim yeri interatriyal septumda bulunan fossa ovalis
- **Rabdomiyom:**
  - ✓ **İnfantların ve çocukların en sık** primer kalp tümörüdür.
  - ✓ Morfoloji→ spider hücreler
  - ✓ **Tuberoskleroza** eşlik eder.
- **Papiller Fibroelastom:**
  - ✓ Deniz anemonu şeklinde uzantıları vardır.
  - ✓ Lambl kabarıklıkları içerir.
- **Anjiyosarkom:**
  - ✓ **En sık primer malign** kalp tümörüdür.
  - ✓ **En sık** sağ atriumda görülür.

DAMAR HASTALIKLARI ve PATOLOJİSİ

ARTERİYEL HASTALIKLAR

ARTERİOSKLEROZ

- Mönckeberg'in medial sklerozu
- Ateroskleroz
- Arterioloskleroz
- Fibromusküler intimal hiperplazi

Mönckeberg'in Medial Kalsifik Sklerozu

- Musküler arterlerde tunika media ve internal elastik membranda kalsifikasyon
- 50 yaş üzerinde sık, klinik önemi yoktur.

Ateroskleroz

Ateroskleroz İçin Risk Faktörleri

Majör risk faktörleri	Minör risk faktörleri
Modifiye edilemeyenler - İleri yaş - Erkek cinsiyet - Aile hikayesi - Genetik anomaliler	- Obezite, fiziksel inaktivite - Stress (A tipi kişilik) - Klamidya pnömonia - CMV, HSV - Postmenopozal östrojen eksikliği - Aşırı karbonhidrat tüketimi - Alkol, doymuş yağ alımı - Hiperhomosisteinemi - Lipoprotein a yüksekliği - Hipertrigliseridemi
Potansiyel kontrol edilebilenler - Hiperlipidemi (LDL) - Hipertansiyon - Sigara içimi - Diyabet - İnflamasyon	

Aterosklerozda Morfolojik Değişiklikler

- Yağ noktaları → yağ çizgileri
- **Aterosklerozun görüldüğü damarlar** (sıklık sırasına göre çoktan aza doğru);
  - ✓ Abdominal aortanın alt kısımları ve iliak arter
  - ✓ Koroner arterler
  - ✓ Popliteal arterler
  - ✓ İnternal karotid arterler
  - ✓ Willis poligonunun damarları

Temel Bilimler 68. soru
Patoloji Speetus Notu 1. Fasikül
Sayfa 035

Patogenez

- Endotel hasarı: İlk meydana gelen ve en önemli faktör
- Lipoproteinlerin infiltrasyonu
- Monositlerin **makrofaj ve köpüksü hücrelere (lipid yüklü makrofajlar) dönüşmesi**
- **Düz kas hücreleri** göçü ve ECM sentezi
- Kalsifikasyon

Aterosklerozda lipid birikimi → makrofaj ve düz kas hücrelerinde görülür.

Morfoloji

Aterom plaklarının 4 komponenti vardır:

- **1-Hücreler:**
  - ✓ Düz kas hücreleri
  - ✓ monosit / makrofajlar (köpüksü hücreler)
  - ✓ lenfositler

İLGİLİ NOTLAR

Orijinal Soru: Temel Bilimler 69

69. Altmış yaşındaki erkek hastanın lenf nodu biyopsisinde; normal lenf nodu yapısını ortadan kaldıran, belli belirsiz nodüler bir paternde lenfoid proliferasyon izleniyor. Yapılan incelemelerde bu proliferasyonun CD20+, CD5+ ve siklin D1 pozitifliği gösteren hücrelerden oluştuğu saptanıyor.
Bu hasta için <u>en olası</u> tanı aşağıdakilerden hangisidir?

A) Küçük lenfosittik lenfoma
B) Mantle hücreli lenfoma
C) Foliküler lenfoma
D) Plazmasitom
E) Lenfoplazmasitik lenfoma

Doğru Cevap:B

SpeeTUS Notu

SpeeTUS Notu

Germinal Merkezden Köken Alan Neoplaziler	Marjinal Zondan Köken Alan Neoplaziler	Mantle Zondan Köken Alan Neoplaziler
• Burkitt lenfoma • Diffüz büyük hücreli lenfoma • Hodgkin lenfoma • Foliküler lenfoma	• Marjinal zon lenfoma • Küçük lenfositik lenfoma	• Mantle hücreli lenfoma

Non-Hodgkin Lenfomalar

- %65'i lenf nodlarından, %35'i parankimal organlardan
- %80 B hücreli
- **Lenfositlerde diferansiyasyon belirtisi:**
  - ✓ Küçük
  - ✓ Çentikli çekirdek
  - ✓ Folikül

B Hücreli Non-Hodgkin Lenfomalar

Kronik Lenfositik Lösemi (KLL)/Küçük Lenfositik Lenfoma (SLL)

- Diffüz yayılım paterni yapmasına rağmen **iyi diferansiye** (**hücre büyüklüğü** dağılım paterninden daha önemli bir prognostik kriterdir).
- **Yaşlılarda** daha sıktır.
- **Morfoloji:**
  - ✓ Lenf nodlarında diffüz küçük lenfositler
  - ✓ **Proliferasyon merkezleri** →Patognomonik
  - ✓ **Smudge cell** (basket hücreleri) (bozulmuş lenfositler)
- **Periferik yayma:** Yaygın lenfosit
- **İmmünhistokimya:** CD19(+), CD20(+), CD23(+) ve **CD5(+)**

KLL
- ✓ Erişkinlerin **en sık** lösemisidir.
- ✓ Çoğunlukla B hücrelidir.
- ✓ CD19(+), CD20(+) ve CD5(+)
- ✓ Yaygın LAP

Folliküler Lenfoma

- **Morfoloji:**
  - ✓ Germinal merkezden köken alır.
  - ✓ Sentrositler, sentroblastlar içerir.
- **İmmünhistokimya:** CD19(+), CD20(+), CD10(+), CD5(-)
- **Patogenez:** **KMT2D** gen mutasyonu

Temel Bilimler 69. soru
Patoloji Speetus Notu 1. Fasikül
Sayfa 041

Mantle Hücreli Lenfoma

- 6-7. dekat erkeklerde daha sık görülür.
- Kötü prognozludur.
- **İmmünhistokimya:** CD19(+), CD20(+), **CD23(-)** ve CD5(+)
- **t(11;14)→ Siklin D translokasyonu**
- GİS mukozası tutulumu **poliplere** benzer.

FLASH BACK

Siklin D → Hücre siklusunda **G1-S** geçişini sağlar.

Diffüz Büyük Hücreli Lenfoma

- **Erişkinin en sık non-Hodgkin lenfomasıdır.**
- Kötü prognozludur.
- **Klinik:**
  - ✓ Hızla büyüyen LAP
  - ✓ Ekstranodal tutulum sıktır (**en çok** mide)
- **İmmünhistokimya:** CD19(+), CD20(+), CD10(+) ve BCL6(+)
- **AIDS'te** sıklığı artar.
- **Önemli subtipleri:**
  - ✓ **İmmün yetmezlik ile ilişkili büyük hücreli lenfoma**→ AIDS, **EBV** ilişkili
  - ✓ **Primer effüzyon lenfoması**→ AIDS, **HHV-8** (KSHV) etken

Akut Lenfoblastik Lösemi/Lenfoma

- Çocukluk çağında sıktır.
- **Morfoloji:**
  - ✓ **Yıldızlı gökyüzü manzarası** (nekrotik tümör hücrelerini fagosite etmiş makrofajlar tarafından oluşturulur)
- **T-ALL:** 20 yaş altında erkek, **mediyastinal** kitle (Timik köken). CD1,CD2,CD5,CD7 (+)
- **B-ALL:** Kemik iliğindeki B lenfoblast kökenlidir. Çocukluk çağının **en sık** lösemisidir. CD19(+), CD20(+)
- **Klinik:** Hızlı progresyon ve erken aşamada kemik iliği yayılımı

Miyeloblastların aksine lenfoblastlar
- ✓ **Miyeloperoksidaz (-) ve PAS (+) sitoplazmalara sahiptirler.**

Burkitt Lenfoma

- **Çocukta sık görülür. Kötü prognozludur.**
- **Morfoloji:**
  - ✓ **Yıldızlı gökyüzü manzarası**
  - ✓ Hücrelerin sitoplazmasında bazofilik lipid yüklü vakuoller
  - ✓ Küçük mavi yuvarlak hücreli tümör, çentiksiz çekirdekli
- Çoğu tümör **ekstranodal** bölgelerden başlar:
  - ✓ **Afrika tipi** çeneden başlar ve en sık EBV ile ilişkili tiptir.
  - ✓ **Sporadik tipi** karın içi kitle ile gelir ve EBV ile en az ilişkili tiptir.
- **Tümör lizis sendromu** görülebilir.
- t(8;14) ve myc mutasyonu görülebilir.

Marjinal Zon Lenfoma

- Marjinal Zondan ortaya çıkar. İyi prognozludur.
- Mukozalardan ortaya çıkarsa **Mukoza Assosiated Lenfoid Tümör (MALToma)** olarak adlandırılır.

MALToma

- Low grade **B hücreli, ekstranodal** lenfomalardır.
- Kronik inflamasyon ve otoimmün hastalıklar zemininde görülebilir:
  - ✓ **H.pylori gastriti (en sık görüldüğü yer mide)**
  - ✓ Sjögren sendromu
  - ✓ Hashimoto tiroiditi
- **Midenin en sık lenfomasıdır.**
- t(11;18)

İLGİLİ NOTLAR

Küçük lenfositik lenfoma

- ✓ KLL ile **aynı morfolojik** özellikler
- ✓ KLL ile **aynı immünfenotipik** özellikler
- ✓ Lenfosit sayısı **< 5000/ mm³**

MALT lenfoma (Ekstranodal marjinal zon B hücreli lenfoma)

- ✓ En sık **midede** görülür (ayrıca; göz, bağırsak, cilt vb.)
- ✓ Tipik biyopsi bulgusu **lenfoepitelyal lezyon**lardır.
- ✓ Midedeki formu **H.pylori** zemininde gelişebilir.
- ✓ **t(11;18)** pozitifliği görülebilir.

Temel Bilimler 69. soru
Dahiliye Speetus Notu 1. Fasikül
Sayfa 014

Mantle cell lenfoma

- ✓ **t(11;14)** translokasyonu ve **Siklin D** mutasyonu ile ilişkilidir.
- ✓ **CD5 (+), CD23 (-) (KLL → hem CD5 hem de CD23 pozitif)**
- ✓ Ekstranodal tutulum özellikle GİS tutulumu sık görülür (**lenfomatozis polipozis**)

Burkitt lenfoma

- ✓ **Çocuk ve genç erişkinlerde** daha sık görülür.
- ✓ **EBV** ile yakından ilişkilidir.
- ✓ **t(8:14)** translokasyonu ve **MYC** mutasyonu ile ilişkilidir.
- ✓ Klinik tipleri:
  - ➢ **Endemik tip:** Çenede şişlik ile karakterizedir.
  - ➢ **Sporadik tip:** İlioçekal tutulum ile karakterizedir.
- ✓ Turnoveri **en hızlı** olan tümörlerden biridir. **Tümör lizis sendromu** sık görülür.
- ✓ Biyopside **yıldızlı gökyüzü manzarası** tipiktir.

T hücreli non-Hodgkin lenfomalar

- ✓ B hücreli lenfomalara göre **daha az** görülür
- ✓ Çoğunun isminde **"T hücreli lenfoma"** ifadesi yer alır.
  - ➢ Periferik T hücreli lenfoma, Hepatospenik T hücreli lenfoma vb
- ✓ İki alt tip bu kurala uymaz ve patolojik özellikleri ile önem arz etmektedir:

Anaplastik büyük hücreli lenfoma

- ✓ **CD30** pozitif (Klasik HL tipleri gibi)
  - ➢ Tedavi:Brentuksimab
- ✓ **t(2:5)** translokasyonu ve **ALK** mutasyonu ile ilişkilidir
  - ➢ Tedavi: ALK inhibitörü (krizotinib vb.)

Mikozis Fungoides

- ✓ **Kütanöz T hücreli** lenfomadır
- ✓ Lokalize bir lenfoma olduğundan tedavisi genellikle fototerapiler, steroidler gibi **topikal tedavilerdir**.
- ✓ Bazı vakalarda hastalık ilerleyerek **jeneralize eritrodermi** ve **periferik kan tutulumu** ile seyreden **Sezary sendromu**na dönüşebilir. Periferik yaymada, **beyin giruslarını andıran** lenfosit çekirdek görünümü nedeniyle **"serebriform hücreler"** olarak adlandırılan bulgu tipiktir.

FLASH BACK

Lenfoma	Translokasyon	Mutasyon
Foliküler lenfoma	t(14;18)	BCL2
Mantle cell lenfoma	t(11;14)	Siklin D
Burkitt lenfoma	t(8;14)	MYC
Anaplastik büyük hücreli lenfoma	t(2;5)	ALK

Castleman hastalığı (Anjiyofoliküler lenf nodu hiperplazisi)

- HHV 8 ile ilişkilidir.
- Yoğun IL-6 salınımı ilişkili B semptomları görülür.
- Lenfomayı taklit edebilebilir, lenfomaya dönüşebilir.

NHL'de kötü prognostik faktörler (Yaşlı PELE)

- ✓ **Y**aş (> 60 yaş kötü)
- ✓ **P**erformans (ECOG ≥ 2 olması kötü)
- ✓ **E**vre (Ann Arbor III-IV olması kötü)
- ✓ **L**DH (Yüksek olması kötü)
- ✓ **E**kstranodal tutulum (>1 olması kötü)

MİYELOPROLİFERATİF HASTALIKLAR

Genel Bilgiler

Sınıflama

- ✓ Kronik miyelositik lösemi
- ✓ Polisitemia vera
- ✓ Primer miyelofibrozis
- ✓ Esansiyel trombositoz

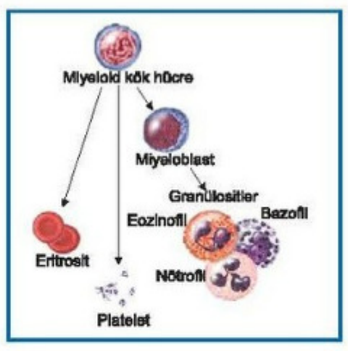

Ortak özellikler

- ✓ Miyeloid **bir veya birkaç seride** artmış proliferasyon ile karakterize durumlardır.
- ✓ Bu proliferasyondan sorumlu bazı önemli mutasyonlar:
  - ➢ **BCR-ABL**
  - ➢ **JAK2**
  - ➢ **MPL**
  - ➢ **Kalretikülin (CLR)**
- ✓ Miyeloid kökenli pek çok hücre tipi artabilmesine rağmen, bu hastalıklar **baskın olarak artan hücre tipine** göre isimlendirilir.
- ✓ Hastalarda **splenomegali** sıktır (erken doyma, sol üst kadranda dolgunluk hissi vb)
- ✓ Ortak komplikasyonları:
  - ➢ **Tromboz** ve/veya kanama
  - ➢ **AML**'ye dönüşüm
  - ➢ **Kemik iliğinde fibrozis** gelişimi

Orijinal Soru: Temel Bilimler 70

70. Elli yedi yaşındaki erkek hasta geceleri idrara sık çıkma şikâyetiyle başvuruyor. Laboratuvar sonuçlarında PSA (prostat spesifik antijen) düzeyi 6,5 ng/mL olarak saptanan hastaya prostat iğne biyopsisi yapılması planlanıyor.
Prostat iğne biyopsi materyalinin histopatolojik incelemesinde malignite tanısını destekleyen en olası morfolojik bulgu aşağıdakilerden hangisidir?

A) Gland lümenlerinde konsantrik proteinöz sekretuvar materyal
B) Farklı çap ve boyutlarda sayıca artmış glandlar
C) Dallanan papiller çıkıntılar yapan glandüler yapılar
D) Mikronükleol içeren hücrelerden oluşan prolifere glandlar
E) Bazal tabaka kaybı gösteren kalabalık görünümlü küçük glandlar

Doğru Cevap:E

SpeeTUS Notu

SpeeTUS Notu

Spermatositik tümör (seminom)

- **Nadir** görülür.
- Yaklaşık **40-50 yaşında** görülür.
- **Prognozu iyidir**.
- **Lenfosit, granülom, fibröz septumlar görülmez**.

Embriyonel karsinom

- **α-FP ve βHCG'yi yükselten**, mikroskopide undiferansiye glandüler, alveoler, irregüler papiller yapılar içeren **malign** bir tümördür.
- OCT 3/4 (+), PLAP (+), sitokeratin (+), CD 30 (+) ve c KİT (-) tir ve podoplanin negatiftir.

Yolk sak tümörü (endodermal sinüs tümörü)

- **α-FP** sentezler.
- **Schiller Duval cisimciği** izlenir.
- **Üç yaşın altında en sık rastlanan** testis tümörüdür.

Koryokarsinom

- **Kanamanın** ve **nekrozun en çok** olduğu testis tümörüdür.
- **β-hCG** sentezler.

Teratom

- Germ gücresinin somatik hücre yönünde farklılaşması ile oluşur.
- **Matür kistik teratomlar** puberteden önce **genellikle benign** iken puberteden sonra matür ve immatür teratomlar maligndir.

Leydig (Hilus) hücreli tümör

- **Testosteron** sentezler. **Erkeklerde erken puberteye** neden olur.
- **Reinke** kristalleri, **lipid** ve **lipofuskin** pigmenti içerir.

Lenfoma

- ✓ **İleri yaşta en sık** görülen testis tümörüdür.

Gonadoblastom

- ✓ **Germ hücreleri** ve **gonadal stromal** komponentlerden oluşur.

PROSTAT

FLASH BACK

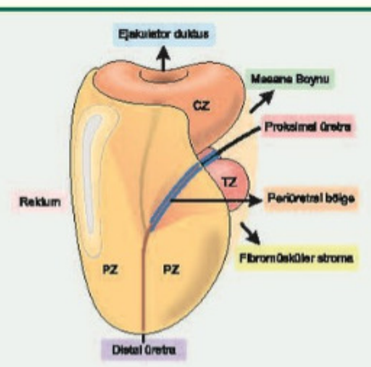

- Prostat, **ekzokrin salgı bezidir.**
- Üretranın çevresindeki **santral (transizyonel) zon** ve **periferal zondan** oluşur.
- **Benign prostat hiperplazisi santral** zondan gelişir, bu yüzde üretrayı sıkıştırır ve semptomlara neden olur.

PROSTATİT TİPLERİ

- **Akut prostatit:** Etken **en sık** E.coli'dir.
- **Kronik bakteriyel prostatit**: Etken **en sık** E.coli'dir.
- **Kronik abakteriyel prostatit**: **En sık görülen** prostatit formudur.
- **Granülomatöz prostatit**: Mesane kanseri tedavisinde kullanılan **BCG** kullanımına bağlı ortaya çıkar.

BENİGN PROSTAT HİPERPLAZİSİ (BPH)

- Santral bölgedeki **transizyonel zondan geliştiği** için öncelikle **bası semptomları** yaparlar.
- Prostatı **en fazla büyüten** hastalıktır.
- **Tip 2 5-α redüktaz** enzimi (prostat stromal hücrelerinden salınır) ile oluşan **dihidrotestesteronun (DHT)** proliferasyon için majör stimülandır.
- BPH **premalign değildir.**
- Histolojik olarak **hem glandüler hiperplazi, hem stromal (düz kas) hipertrofisi** saptanır.
- **2 sıra hücre ile döşeli dilate, kistik glandlar görülür.**
- BPH, duktus ve asinüste çoğalma, hemoraji, infarkt, düz kas hücrelerinde hipertrofi ve duktus epitelinde **skuamöz metaplazi** ile karakterizedir.
- Tedavide 5 alfa redüktaz inhibitörleri, alfa1 blokerler ve TUR yapılır.

PROSTAT KARSİNOMU

- Erkeklerde **en sık görülen malign** tümördür.
- 65-75 yaş arası pik yapar.

Etyoloji

- **Androjenler, TPRSS2-ETS füzyon geni** ve **PI3K/AKT sinyal yolağında artış** rol oynar.

Morfoloji

- **%70 periferik zonda** (posterior) olur ve bu yüzden **rektal palpasyonla** hissedilebilmektedir.
- Mikroskobik olarak çoğu **asiner adenokarsinomdur.**
- Histolojik derecelendirmesi, prognozla yakından ilişkili

Temel Bilimler 70. soru
Patoloji Speetus Notu 1. Fasikül
Sayfa 070

- Patolojide glandlar **tek katlı kübik veya kolumnar epitelle** döşelidir. Glandlar normalden küçüktür, sıktır ve **bazal tabaka içermez**. Nukleus büyük ve 1 veya daha çok nükleolus içerir. Pleomorfizm görülmez. Mitoz sık değildir.

Klinik Özellikler

- Prostat adenokarsinomu, hematojen uzak organ metastazını **en sık kemiklere yapar.** Özellikle **vertebralar en sık** tutulan bölgedir.
- Kemik metastazları (özellikle vertebra) sıktır ve **osteolitik** ya da daha da sık olarak **osteoblastik** natürde olabilirler.
- **Serum prostat-spesifik antijen ölçümü (PSA)** erken prostat kanser teşhisi için sık kullanılır.
- **Alfa-methylacyl-CoA racemase (AMACR)** prostat kanserli dokuya spesifik olan bir boyadır.
- Kesin tanı rektumdan girilerek yapılan **iğne biyopsisi** ile konur.

İLGİLİ NOTLAR

Orijinal Soru: Temel Bilimler 72

72. Aşağıdaki parametrelerden hangisi malign melanom için prognostik değişken değildir?

A) Tümördeki mitoz sayısı
B) Yüzeyde ülserasyon varlığı
C) Breslow kalınlığı (tümörün invazyon derinliği)
D) Epiteloid görünümlü tümör hücrelerinin varlığı
E) Tümörü infiltre eden lenfositlerin varlığı

Doğru Cevap:D

SpeeTUS Notu

SpeeTUS Notu

- **Tümörün ince olması, radyal büyüme paterninde olması, evre1-2,** mitozun düşük olması, lenfosit infiltrasyonunun olması ve ülser olmamaması iyi prognoz kriterleridir.

Temel Bilimler 72. soru
Patoloji Speetus Notu 1. Fasikül
Sayfa 077

- **Orta-ileri yaşlarda** görülen, gövdenin herhangi bir bölgesine yerleşen, keratin dolu kistler, **hiperkeratoz** ve bazal hücrelerde artış ile karakterize **benign** bir deri tümörüdür.
- Sayısının hızlıca artması **GIS kanserlerinde** görülen paraneoplastik bir durum olan **Lesser-Trelat bulgusu** olarak adlandırılır.

Akantozis Nigrikans

- Tipik olarak katlanma bölgelerinde (aksilla, kasık, boyun gibi) görülen, deride **kalınlaşma ve hiperpigmentasyon** alanları ile karakterizedir.
- Olguların çoğu çocukluk çağı - pubertede başlar. Diyabet ve obezite ile ilişkilidir.
- Daha az görülen formu orta-ileri yaşlarda ortaya çıkar ve **GIS adenokarsinomlarına** eşlik eder.

EPİDERMİSİN PREMALİGN VE MALİGN TÜMÖRLERİ

Aktinik Keratoz

- Sıklıkla küçük, kahverengi-kırmızı renkte ve **yüzeyi zımpara kağıdı** şeklinde pürtüklü deri lezyonlardır.
- En önemli risk faktörü **güneş ışığıdır**.
- **Histopatolojide** epidermiste hiperkeratoz, parakeratoz, alt kısımlarında sitolojik atipi, bazal hücre hiperplazisi ile üst dermiste solar elastoz saptanır.
- **Skuamöz karsinoma** dönüşebilirler.

Skuamöz Hücreli Karsinom

- Derinin en sık görülen **2. kanseridir.**
- Yaşlılarda, **güneş gören yerlerde**, en sık el sırtı, ön kol, yüz ve boyunda izlenir.
- **Güneş ışığı** en önemli risk faktörüdür.
- İn-situ skuamöz hücreli kansere **Bowen hastalığı** denir.
- Skuamöz karsinomlarda diferansiyasyon **keratin üretimine göre** yapılır, çok keratin üretiliyorsa iyi diferansiye bir skuamöz karsinomdur.
- En sık metastazları **lenf nodlarına** olur.

Bazal Hücreli Karsinom

- İnsanlarda **en sık** görülen malign tümördür.
- **Güneş ışığı,** kseroderma pigmentozum ve immünsüpresyon risk faktörleridir.
- Sıklıkla baş boyunda; en sık ise **nazolabial sulkus** üzerinde izlenir.
- **Yavaş büyüyen ve çok nadir metastaz** oluşturan deri karsinomlarıdır.
- Makroskopik olarak tümörün üzerinde **subepidermal telenjiektazilerin** görülmesi tipiktir.
- İleri lezyonlar hemen daima **ülseredir** (Rodent ülser).
- Bazal hücreli kanserde **Hedgehog sinyal yolağını** aktive eden mutasyonlar mevcuttur. **PTCH1 geni** Hedgehog sinyal yolu inhibisyonu yapan bir tümör süpresör gendir.
- Bazal hücreli karsinomda tümör adalarının bazaloid hücrelerden oluşması ve adaların çevresindeki hücrelerde **palizatik dizilim** tipiktir.

Bazal Hücreli Nevüs Sendromu (Gorlin Sendromu)

- **OD** geçen, **PTCH-patched** genlerinde mutasyon sonucu gelişen bir sendromdur.
- Gençlerde **multipl bazal hücreli kanser** ile birlikte beyinde medulloblastomlar, overde fibroma, odontogenik keratokist, el içi ve ayak tabanında pitler ile karakterizedir.

Merkel Hücreli Karsinom

- Epidermiste nöral krest kökenli **Merkel hücrelerinden** köken alan nadir epidermal neoplazmlardır. Nörosekretuar granüller içerir.
- **Merkel hücreli polyoma virüs** etkendir.

DERİYE GÖÇ EDEN HÜCRELERİN TÜMÖRLERİ

Mikozis fungoides

- Derinin **CD4+ T hücreli lenfomasıdır.**
- **Serebriform nüveli** tümöral hücrelerin epidermise ilerlemesiyle (epidermotropizm) ve epidermis içinde karakteristik **Pautrier mikroapselerini** oluşturmasıyla karakterizedir.
- **Yama-plak-nodül** aşamaları vardır.

Mastositozlar

- Deride mast hücrelerinin aşırı bulunmasıyla karakterizedir.
- Tüm olguların **%50'si ürtikeria pigmentoza** adıyla yaygın kutanöz formda yer alır. İyi prognozludur, **çocukluk** çağında başlar
- %10 olgu **erişkinde sistemik mastositoz** adıyla bilinen yaygın vücut tutulumu ile gider. Bunlar erişkin yaşta başlar ve prognozları kötüdür.

KRONİK İNFLAMATUVAR DERMATOZLAR

Psöriazis

- Psöriazisin en çok etkilediği yer **deridir** ve özellikle dirsek, diz, saçlı deri, lumbosakral bölge, intergluteal alan ve glans penistir.
- Lezyonlar iyi sınırlı **pembe-somon renkli plaklar** olup üzerinde gevşek olarak tutunmuş pullanmalar bulunur.
- Travma alanında yeni lezyonların oluşumuna **Koebner fenomeni** denir.
- Lezyon üzerindeki krut kaldırılınca küçük noktasal kanamalara neden olur (**Auspitz bulgusu).**

Histopatoloji:

- Psöriyaziste artmış epidermal hücre turnover'ı sonucu epitelde belirgin kalınlaşma **(akantozis).**
- **Stratum granülozum az** ya da yoktur,
- Geniş **parakeratotik skala** izlenir
- Nötrofil grupları parakeratotik stratum korneumda agregatlar oluşturabilirler **(Munro mikroapseleri).**

Liken planus

- **Orta yaş kadınlarda** daha sık görülen **otoimmün** kökenli bir hastalıktır.
- **Hem deri hem mukozalarda** tutulum yapar.
- **Kaşıntılı, mor, poligonal, planar papül ve plaklar** ile karakterizedir.

77

İLGİLİ NOTLAR

Refansımız yanlış seçenekleri tek tek ekarte ettiriyor.

Refansımız yanlış seçenekleri tek tek ekarte ettiriyor.

Clark Evrelemesi

Evre I : Melanom epidermiste

Evre II : Papiller dermise girmiş

Evre III : Papiller-retiküler dermis sınırına gelmiş, papiller dermisi doldurmuş

Evre IV : Retiküler dermiste

Evre V : Subkutan dokuya invaze

TNM evrelemesi

T: Tümörün kalınlığı (a: ülserasyon yok, b: ülserasyon var)

T1 : 1 mm (T1a-T1b)

T2 : 1-2 mm

T3 : 2-4 mm

T4 : 4 mm'den fazla

N : Lenf nodu tutulumu

M : Metastaz, LDH seviyesi

Lezyonun yeri

- ✓ Gövdede en kötü, baş-boyunda orta, ekstremitede iyi

Temel Bilimler 72. soru
Küçük Stajlar Speetus Notu 1. Fasikül
Sayfa 034

Diğerleri

- ✓ Radial büyüme paternde bulunuşu Radial bulunuşu
- ✓ Stage 1-2Stage 2
- ✓ Üzerinde ülser olmaması Üzerinde olmaması
- ✓ Regresyon bulguları ve satellitlerin bulunmaması Regresyon bulunmaması
- ✓ Vasküler ve lenfatik invazyonun olmayışı Vasküler olmayışı
- ✓ Mitozun düşük oluşu Mitozun oluşu
- ✓ Lenfosit infiltrasyonunun olması Lenfosit olması

KUTANÖZ T HÜCRELİ LENFOMA

- ✓ En sık görülen formu Mikozis Fungoides
- ✓ Lösemik formu, Sezary sendromu
- ✓ Mikozis fungoidesin deri lezyonları yama, plak ve tümör olarak üç evreye ayrılır
- ✓ Histolojik olarak yama/plak evresinde serebriform nükleuslu T lenfositler ve Pautrier mikroapseleri
- ✓ Klinik özellikleri: Şiddetli kaşıntı, alopesi, palmoplantar hiperkeratoz

Kaposi Sarkomu

- ✓ Damar endotelinden köken alan, kırmızı nodüller, plaklar şeklinde malign vasküler tümörler
- ✓ AIDS'li erişkinlerde en sık görülen tümörlerdir.
- ✓ HHV tip 8 ile ilişkili
- ✓ **Klasik Kaposi Sarkomu:** Yavaş ilerler, yaşlılarda görülür; alt ekstremitelerin distalinde hematom benzeri maküller
- ✓ **AIDS ile İlişkili Kaposi Sarkomu:** Hızlı ilerlemesi ile kalsik tipten ayrılır. Lezyonlar yüz, burun, kulaklar ve gövdede çıkar. Orofarengeal tutulum sıktır.

DERİ EK HASTALIKLARI, YAĞ BEZİ HASTALIKLARI

Rozasea

- ✓ Yüzdeki pilosebase ünitenin akneiform lezyonu
- ✓ Güneş ışığı, sıcak ve soğuk hava, sıcak içecekler, egzersiz, baharatlı yiyecekler gibi farklı etkenlerle tetiklenebilir.
- ✓ Sebase ünitenin hiperplazi ve fibrozisine bağlı burun, alın, yanak ve çenede kalınlaşma olur.
- ✓ Rhinofima (genişlemiş burun), metofima (genişlemiş alın), blefarofima (göz kapaklarının genişmesi) görülebilir.
- ✓ Primer klinik özellikleri flushing ve talenjiektazi, eritem, papül, püstüllerdir.

Seboreik Dermatit

- ✓ M. furfur etiyolojide sorumlu
- ✓ En sık etkilenen bölgeler saçlı deri ve yüzdür. Yüzde karakteristik yerleşim yeri göz kapağı ve kirpikler
- ✓ Eritemler keskin sınırlı olup, yağlı, yumuşak skuamlar vardır.
- ✓ Soğuk ve kuru havalarda alevlenirken güneş ışığı yatışma sağlayabilir.
- ✓ Tedavide düşük potensli topikal steroidler, antifungaller, topikal kalsinörin inhibitörleri kullanılabilir.

Atopik Dermatit

Atopik Dermatit Tanı Kriterleri

Majör kriterler

- Kaşıntı
- Ailede atopi öyküsü
- Tipik morfoloji ve dağılım
  - İnfantlarda yüz, ekstensör bölgede likenifikasyon
  - Erişkinlerde fleksural bölgede likenifikasyon
- Kronik yineleyen dermatit

Minör kriterler

- Kserozis
- Kutanöz enfeksiyonlara duyarlılık
- El ve ayakların nonspesifik dermartiti
- **İktiyozis vulgaris**
- Palmar hiperlinearite
- Keratozis pilaris
- **Serum IgE düzeyinde yükselme**
- Piteiasis alba
- Meme başı ekzeması
- Erken başlangıç yaşı
- Keilitis
- Deri testlerinde pozitif erken tip alerji yanıtı
- Infraorbital Dennie Margan çizgisi
- Periorbital koyulaşma
- **Keratokonus**
- **Anterior subkapsüler katarakt**
- **Yineleyen konjunktivit**
- Fasiyal eritem ve solgunluk
- Perifolliküler tutulum
- Besin hipersensivitesi
- Beyaz dermografizm
- Lipit çözücü ve yün intoleransı
- Çevresel veya emosyonel faktörlerin hastalığın gidişinin etkilenmesi

ALERJİK KONTAKT DERMATİT

- ✓ Alerjenlerle temasa bağlı gelişen gecikmiş tip hipersensitivite reaksiyonu
- ✓ Öyküde kaşıntı ve şişlik tipik
- ✓ Tanıda yama testi
- ✓ Tedavide topikal steroidler

Orijinal Soru: Temel Bilimler 73

73. Yirmi beş yaşındaki kadın hastanın fizik muayenesinde sol memede 2,5 cm boyutunda sert, mobil kitle saptanıyor. Meme ultrasonografisinde iyi sınırlı hipoekoik kitle belirleniyor. Bu kitlenin total eksizyon materyalinin histopatolojik inlemesinde iğsi stromal hücreler tarafından sıkıştırılmış çift sıralı epitelle döşeli duktus yapıları izleniyor.

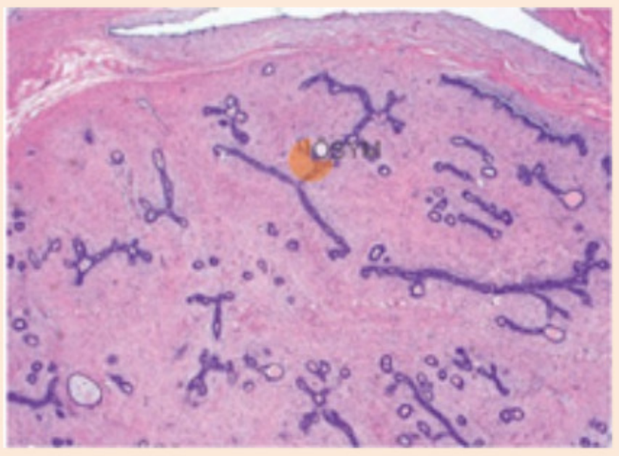

Bu hastada tanımlanan <u>en olası</u> lezyon aşağıdakilerden hangisidir?

A) İnvaziv duktal karsinoma
B) İnvaziv lobüler karsinoma
C) İntraduktal papilloma
D) Karsinoma in situ
E) Fibroadenoma

Doğru Cevap:E

SpeeTUS Notu

SpeeTUS Notu

MEME HASTALIKLARI ve PATOLOJİSİ

İNFLAMASYONLAR

AKUT MASTİT

- **Emziren** kadınlarda **S.aureus** enfeksiyonu nedeniyle gelişir.

PERİDUKTAL MASTİT (ZUSKA HASTALIĞI)

- **Sigara içenlerde** veya **A vitamini eksikliği** olan kadınlarda **skuamöz metaplazi sonucu** gelişen meme inflamasyonudur.
- **Keratin üretimi** ve keratin incileri nedeniyle **duktus tıkanıklığı** ile karakterizedir. Tıkanan duktusta **rüptür ve inflamasyona** neden olur. Kronik granülomatöz inflamasyon oluşturur.

DUKTAL EKTAZİ

- **40-50 yaş arası kadınlarda** görülen, ana duktusta **sekresyonun birikmesi**, duktusu rüptüre etmesi sonucu çevresinde lenfosit, plazmosit ve granülomlar içeren **iltihabi reaksiyon** gelişmesi ile karakterize bir hastalıktır.

Meme Başında Çekilme Yapan Lezyonlar
- Duktal ektazi
- Yağ nekrozu
- Sklerozan adenozis

YAĞ NEKROZU

- **Meme travması** nedeniyle gelişir.

LENFOSİTİK MASTOPATİ

- Memenin **otoimmün** hastalığıdır. Diğer otoimmün hastalıklarla (tip 1 DM, Hashimoto tiroiditi) birlikteliği vardır.

GRANÜLOMATÖZ MASTİT

- **Wegener granülomatozu veya sarkoidoz** gibi granülomatöz hastalıklar nedeniyle oluşur.

BENİGN EPİTELYAL LEZYONLAR

Normal meme duktusunda tek sıralı küboidal hücreler ve bunların bazalinde miyoepitelyal hücreler mevcuttur. Neoplastik meme dokusunda miyoepitelyal hücreler kaybolur (prostatta da aynı!).



NON PROLİFERATİF DEĞİŞİKLİKLER (FİBROKİSTİK DEĞİŞİKLİK)

- ✓ Genç ve orta yaş kadınlarda görülür.
- ✓ Meme kanseri riskini **arttırmaz.**
- ✓ **Kistik değişiklikler ("blue dome" kist)**, **apokrin metaplazi**, **fibrozis** ve **adenozis** görülür.

ATİPİSİZ PROLİFERATİF DEĞİŞİKLİKLER

- ✓ **Epitelyal Hiperplazi:** Lüminal hücrelerin çoğalması ve duktusu tıkaması ile karakterizedir. Arada yarık benzeri boşluklar olabilir.
- ✓ **Sklerozan Adenozis**: Lobül başına düşen asinüs sayısı artmıştır ve asinüs distorsiyone olmuştur. Tübüler karsinomla karışır.
- ✓ **Kompleks Sklerozan Lezyon**: Papillom, epitelyal hiperplazi ve sklerozan adenozisin bir arada olmasıdır.
- ✓ **Papillomlar:** Tek taraflı **kanlı meme başı akıntısının en sık** sebebidir.

ATİPİLİ PROLİFERATİF DEĞİŞİKLİKLER

- ✓ **Atipik duktal hiperplazi:** DCIS'ın öncül lezyonudur.
- ✓ **Atipik lobüler hipeprlazi:** LCIS'ın öncül lezyonudur.

MEME TÜMÖRLERİ

Temel Bilimler 73. soru
Patoloji Speetus Notu 1. Fasikül
Sayfa 071

Fibroadenom
- ✓ Genç kadınların **en sık görülen benign meme tümörüdür**.
- ✓ Bilateral, multipl odaklı, kapsüllü, hareketli, iyi sınırlı bir kitledir.
- ✓ Mamografide **patlamış mısır tarzında kalsifikasyonlar** görülür.
- ✓ Histolojide **miksoid bir stroma** dikkati çeker.
- ✓ MED12 mutasyonu görülebilir.
- ✓ **Siklosporin** kullananlarda daha sıktır.

Filoides tümörü
- ✓ **Yaşlı kadınlarda** görülür.
- ✓ Duktusların için **yaprak benzeri çıkıntılar** yapar.
- ✓ **Mitoz, atipi, pleomorfizm, infiltratif sınırlar** belirgindir.

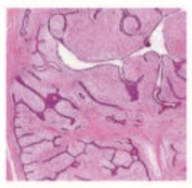

- **İnterlobüler stromadan gelişenler:**
  - ✓ **Lipom**
  - ✓ **Anjiyosarkom:** Memenin en sık görülen stromal malignitesidir.

MEME KANSERİ

- **Kadınlarda en sık** görülen kanserdir.
- **Germline BRCA1** (ailevi meme kanserinde en sık mutasyona uğrayan gen)**, BRCA2, p53** (sporadik meme kanserinde en çok mutasyona uğrayan gen)**, CHEK2** (radyasyon ile ilişkili gen), **PTEN, STK11, ATN, CDH1** mutasyonu taşıyanlarda meme kanseri riski belirgin olarak artmıştır.
- **En önemli risk faktörleri;**
  - Kadın cinsiyet
  - İleri yaş
  - Yüksek dansiteli meme
  - Geçmiş meme kanseri öyküsü
  - **Yüksek penetranslı** germline mutasyon varlığı
  - **Birden fazla** 1. derece akraba, genç yaşta ve multipl kanser soygeçmişi varlığı (kuvvetli aile öyküsü)

İLGİLİ NOTLAR

Anahtar kelimeler: genç kadın, mobil ve iyi sınırlı kitle.

Orijinal Soru: Temel Bilimler 74

74. Akut bakteriyel koryoamniyonitise <u>en sık</u> yol açan durum aşağıdakilerden hangisidir?

A) Asendan enfeksiyon
B) Eklampsi
C) Hematojen enfeksiyon
D) Malformatif süreçler
E) Plasenta yerleşim anomalileri

Doğru Cevap:A

SpeeTUS Notu

SpeeTUS Notu

İLGİLİ NOTLAR

Endometrioid Tümörler

- Endometriyozis zemininde gelişebilen, sıklıkla **malign** tümörlerdir.
- Uterusun **endometriyal karsinomuna benzer** ve onunla birlikte çıkabilir.
- Sıklıkla **PTEN gen mutasyonu** görülür.

Brenner Tümörü

- Yoğun stroma içinde görülen **transizyonel epitel adacıklarıyla** karakterize olan nadir tümörlerdir.
- **Çoğunlukla benign ve unilateraldir.**

Şeffaf Hücreli Tümör

- Endometriyozis zemininden gelişebilir.
- Nadir görülen, gebelik endometriyumunda görülen **Arias Stella reaksiyonuna** (hipersekretuvar, büyük sitoplazmalı hücreler) benzeyen bir histolojik görünüme sahip tümörlerdir.

Germ Hücreli Tümörler

Disgerminom

- ✓ Testisteki **seminomun** karşılığıdır.
- ✓ **En sık görülen malign** germ hücreli over tümörüdür.
- ✓ **Gonadal disgenezis** zemininde gelişebilir.
- ✓ Histolojide belirgin **lenfosit, fibröz septumlar** ve **granülomlar** izlenir. **OCT3/4** ile pozitiftir.
- ✓ Çok **radyosensitiftir**.

Yolk sac (endodermal sinüs tümörü)

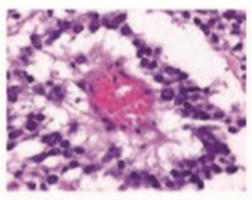

- ✓ **İkinci en sık** görülen **malign** germ hücreli malignitedir.
- ✓ **α-fetoprotein** üretir.
- ✓ **Schiller-Duval cisimciği** görülür.

Embriyonel karsinom

- ✓ **Hem α-FP hem β-hCG** üretir.

Koryokarsinom

- ✓ **Kanama ve nekrozun en çok görüldüğü** germ hücreli tümördür.
- ✓ **β-hCG** üretir.

Teratom

Matür kistik teratom

- **En sık** görülen germ hücreli over tümörüdür.
- Üç germ yaprağından köken alır.
- İçlerindeki elemanlardan biri malign transformasyona uğrayabilir (**en sık skuamöz hücreli kanser**).

İmmatür teratom

- **Nöroepitalyal** dokular içerir. Malignidir.

Özel teratomlar

Struma ovari

- Tiroid dokusu içerir.

Seks kord stromal tümörler

Granüloza hücreli tümör

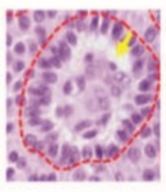

- ✓ **Östrojen** salgılar. Bu yüzden kız çocuklarında **erken puberteye**, ileri yaşlarda **endometriyal hiperplazi** veya **kansere** neden olabilir.
- ✓ **FOXL2** mutasyonu görülür.
- ✓ **Call-Exner cisimleri** içerir.
- ✓ **İnhibin** ile pozitif boyanır.

Sertoli-Leydig hücreli tümör

- ✓ **Androjen** sentezler.
- ✓ **Reinke** kristalleri içerir.
- ✓ DICER1 mutasyonu görülür.

Tekoma

- ✓ **Steroid** sentezler.

Fibroma

- ✓ **Gorlin sendromunda** ve **Meigs sendromunda** görülebilir.

Metatik tümörler

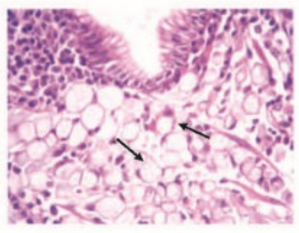

- ✓ Overe metastaz sıktır ve **bilateral** tutulumda akla gelmesi gerekir.
- ✓ **Overe taşlı yüzük hücreli karsinomuna Krukenberg tümör** denir. **En sık mideden** gelir.

Overde Bilateral Malignite Görüldüğünde Akla Gelmesi Gereken Neoplaziler

- Seröz over karsinomu
- Metastatik tümörler

Temel Bilimler 74. soru
Patoloji Speetus Notu 1. Fasikül
Sayfa 068

PLASENTAL İNFLAMASYONLAR

- En sık asendan nedenlerle olur. En sık sebebi erken membran rüptürüdür.

EKTOPİK GEBELİK

- En sık tubada (ampullada) görülür. Hematosalfinksin en sık sebebidir.

HİDATİFORM MOL

Komplet Mol	İnkomplet Mol
• Boş oositin X kromozomu taşıyan spermle döllenmesi sonucu oluşur. • Bütün kromozomlar babadan • En sık 46XX kromozom patterni • Diploid pattern • HCG daha yüksek • Bütün villuslar tümöral • Fetal doku yok • **P57 boyanmaz.** • Koryokanser gelişebilir.	• Anne+Baba kromozomu • En sık 69 XXY patterni • Triploid-tetraploid (92 XXYY) olabilir. • HCG daha az yüksek • Bazı villuslar tümöral • Fetal doku olabilir. • **P57 boyanır.** • Koryokanser gelişme riski çok az

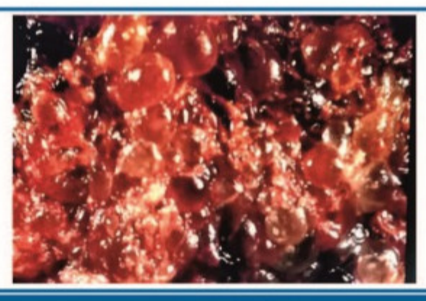

Komplet Mol
Üzüm salkımı şeklinde tümöral proliferasyon görülmektedir

Orijinal Soru: Temel Bilimler 75

75. Tüberküloz patogenezinde hücresel immünitede görev alan <u>esas</u> hücre aşağıdakilerden hangisidir?

A) Eozinofil
B) B hücreleri
C) T hücreleri
D) Plazma hücreleri
E) Monosit

Doğru Cevap:C

SpeeTUS Notu

SpeeTUS Notu

3. Antikor aracılığı ile hücresel disfonksiyon:

- Örnekleri Myastenia gravis ve Graves hastalıklarıdır.

Tip II hipersensitivite örnekleri (ANTİKOR aracılı):

- ✓ Otoimmün hemolitik anemi (ADCC)
- ✓ Otoimmün trombositopenik purpura (ADCC)
- ✓ Pemfigus vulgaris (desmozomlara antikor)
- ✓ ANCA (+) vaskülitler
- ✓ Goodpasture sendromu (tip IV kollajenin alfa-3 zincirine antikor)
- ✓ Akut romatizmal ateş (streptokoka karşı gelişen antikor miyokart ile çapraz reaksiyon verir)
- ✓ Myastenia gravis ve Graves hastalıkları (antikor aracılı hücresel disfonksiyon)
- ✓ Tip 2 DM (insülin reseptörüne karşı antikor)
- ✓ Pernisiyöz anemi (Gastrik paryetal hücrelere karşı antikor)

TİP 3 AŞIRI DUYARLILIK (İMMÜN KOMPLEKS HASTALIĞI)

- **Patogenez:**
  - ✓ Dolaşımdaki antijen-antikor kompleksleri dokulara çöker.
  - ✓ Kompleman sistemi aktive olur → doku hasarı
  - ✓ İmmün kompleksler ağırlıklı olarak damar duvarına çöker → **vaskülit (ANCA ilişkililer hariç)**

Tip III hipersensitivite örnekleri (immün kompleks):

- ✓ SLE
- ✓ Akut poststreptokoksik glomerülonefrit
- ✓ PAN (Hepatit B ile ilişkili)
- ✓ Reaktif artrit
- ✓ Serum hastalığı (sistemik vaskülit)
- ✓ Arthus reaksiyonu (kutanöz vaskülit)

Temel Bilimler 75. soru
Patoloji Speetus Notu 1. Fasikül
Sayfa 008

CD4 hücre reaksiyonları (Gecikmiş tip hipersensitivite)

- Th1 ve Th17 rol oynar.
- APC (antijen sunucu hücre) **IL-12** salgılarsa Th1 oluşur.
- Th1→ **IL-2** salgılayarak kendini aktifleştirir.
- Th1→ **IFN-gama** salgılayarak monosit/makrofajları aktive eder→ **epiteloid hücre** haline gelirler.
- Granülomun olmazsa olmaz hücreleri bu epiteloid hücrelerdir.
- Granülomdaki multipl nükleuslu makrofajlar→ **dev hücre** → örnek Langhans tipi dev hücre

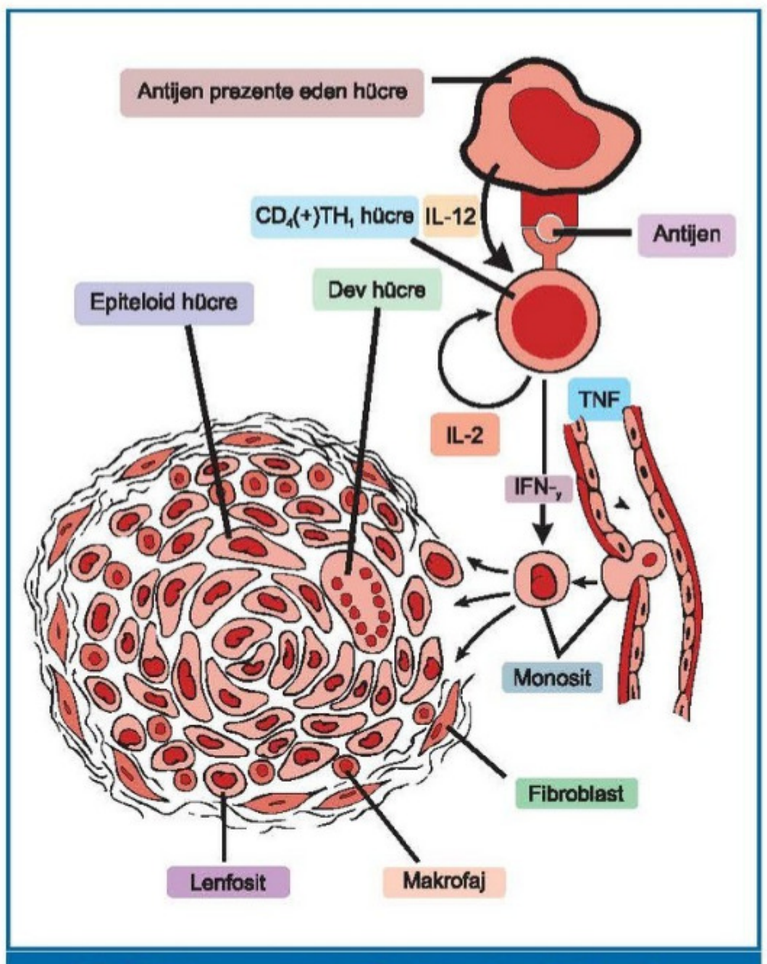

Tip IV Hipersensitivite Reaksiyonlarında Granülom Oluşumuna Yol Açan Olayların Şematik Gösterimi. T-hücreden gelişen sitokinlerin rolüne dikkat ediniz

Granülomda,

Temel Bilimler 75. soru
Patoloji Speetus Notu 1. Fasikül
Sayfa 008

Granülamatöz İnflamasyon Etkenler

Bakteriyel	Mantara bağlı
• TBC • Lepra • Sifiliz • Kedi tırmığı hastalığı	• Histoplasma capsulatum • Blastomikoz • Cryptococcus neoformans • Coccidioides immitis
Parazitik	• Şistozomiyazis
• Crohn hastalığı	
• Berilyozis (pnömokonyoz)	
• Yabancı cisim reaksiyonları	
• Sarkoidoz	

CD8 hücre reaksiyonları (Hücre aracılı sitotoksisite)

- CD8+ sitotoksik T hücreler **viral** enfeksiyonlar, **tümör** ve greft rejeksiyonu sırasında etkilidir.
- T hücreleri 2 madde salgılar:
  - **Perforin**→perfore eder (kanal açar)
  - **Granzyme** B→apoptozu uyarır.
- Antijen sunucu hücreler **CD8** hücreleri **MHC I** molekülleriyle bağlanır.

İLGİLİ NOTLAR

- **B lenfositler sayıca normaldir** (CD19, CD20 düzeyi **normaldir**).
- Ancak **plazma hücrelerini dönüşemezler.**
- Dolayısıyla **tüm Ig düzeyleri ve diğer antikorlar düşüktür.**
- **IVIG ile anafilaksi riski** vardır **ancak yine de tedavisinde verilir.**
- **Selektif IgA eksikliği olanların yakın akrabalarında** sık görülür.
- **HIV infeksiyonu olanlarda, CVID geçici veya kalıcı olarak düzelebilir.**

SELEKTİF IgA EKSİKLİĞİ

- **En sık görülen immün yetmezliktir**
- **CVID tanılı hastaların yakın akrabalarında** sık görülür
- Bazı olgular **ileride CVID'a dönüşebilir**
- **Alerjik** hastalıkların sıklığı çok artmıştır
- **Çölyak** hastalığı ile yakından ilişkilidir
- **IgG2 eksikliği** sık eşlik eder
- **IVIG kontrendikedir (ANAFİLAKSİ RİSKİ!!!)**
- **Eritrosit süspansiyonu 5 kez yıkanarak** verilir

IgG SUBGRUP EKSİKLİKLERİ

- Serum **total IgG düzeyi normal bulunsa bile**, IgG subgrup eksikliği bulunabilir
- **En sık IgG2 eksikliği** görülür
- **Klinik** diğer Humoral immün yetmezliklerde olduğu gibi 6.aydan sonra başlayan tekrarlayan kapsüllü bakteri enfeksiyonlarıdır
- **Tedavi** yine diğer Humoral immün yetmezliklerde olduğu gibi aylık IVIG infüzyonudur

SÜT ÇOCUĞU GEÇİCİ HİPOGAMMAGLOBÜLİNEMİSİ

- Gerçek, genetik bir immün yetmezlik olmadığı için akraba evliliği ve **ailede immün yetmezlik öyküsü genelde yoktur.**
- **Plazma hücrelerine dönüşmede geçici defekt vardır.**
- **IgG geçici olarak üretilemez** ancak **diğer IgG'ler ve antikorlar normal olabilir.**
- Genellikle **asemptomatiktir.**
- Yaklaşık **2-3 yaşlarında çocuklar normale döner.**

HİPER IgM SENDROMLARI

- **Plazma hücreleri IgM sentezleyebilirler** ancak **diğer Ig'lerin** sentezlenebilmesi için **class-switch** olması gerekir
- **Class-switch** elemanlarından herhangi birinde olan **eksiklik IgM'nin normal veya aşırı** yapımına, **diğer Ig'lerin yapılamamasına** neden olur

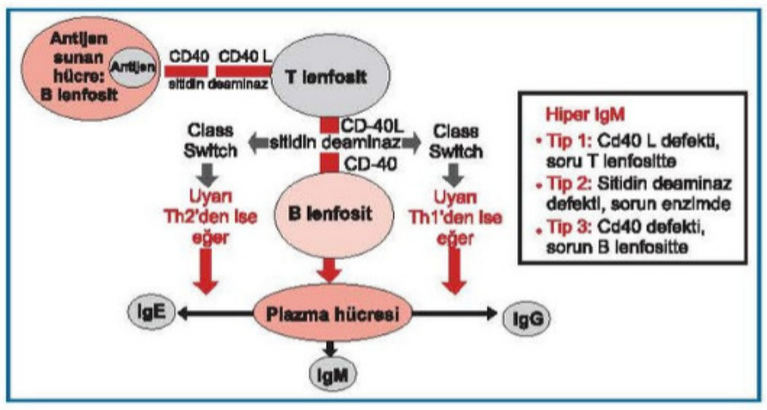

Hiper IgM sendromu tip 1:

- **X'e bağlı** geçer, **erkeklerde** sıktır.
- **CD40-Ligand** (**CD154**) defekti
- **Tonsiller hipoplaziktir, palpabl lenf nodu yoktur, splenomegali görülmez.**
- **IgM** normal veya hafif yüksek, **diğer Ig'ler** düşüktür.
- **Nötropeni sık eşlik eder.**
  - ✓ P.carinii ↑
  - ✓ V.Vulgaris ↑
  - ✓ C.parvum ↑
- **Tedavide** IVIG, **KİT**, **G-CSF**

Hiper IgM sendromu tip 2:

- **Sitidin deaminaz** (**AICDA**) defekti
- **IgM** çok yüksek, **diğerleri** düşük
- **Tonsiller normal veya hiperplaziktir**, bazı hastalarda **splenomegali** görülebilir

DUNCAN SENDROMU (X'e bağlı lenfoproliferatif hastalık):

- **X'e bağlı** geçer, **SH2D1A** veya **SAP** kusuru
- **EBV infeksiyonu geçirene kadar asemptomatiktirler**
- **EBNA'ya karşı antikor üretemezler**
- **EBV ile enfekte olduklarında 3 major klinik:**
  1. **Fulminan / fatal infeksiyoz mononükleoz**
  2. B hücreli lenfoma
  3. Kazanılmış hipogamaglobulinemi
- **Tedavide** IVIG ve **KİT**

Temel Bilimler 75. soru
Pediatri Speetus Notu 1. Fasikül
Sayfa 127

- **T lenfosit defektleridir.**

Örnekler:

- **DiGeorge sendromu**
- **Wiscott-Aldrich sendromu**

Temel Bilimler 75. soru
Pediatri Speetus Notu 1. Fasikül
Sayfa 127

Ortak klinik bulgular:

- **Doğar doğmaz** başlayan **virüs, hücre içi bakteri, mukokütanoz mantar** ve **protozoon** enfeksiyonları

T hücre defektlerinde hücre içi bakterilerin (TBC gibi) arttığını net olarak yazmışız

dahası sonraki sayfada PPD (TBC tanısında kullanılan test) negatif demişiz

çok net bir şekilde soru yapılıyor

- **Persistan oral monoliyazis**

Temel Bilimler 75. soru
Pediatri Speetus Notu 1. Fasikül
Sayfa 128

Ortak tanı yöntemleri:

- **Lenfosit sayısı** (Hemen hemen hepsinde **lenfopeni** olur)
- **PPD deri testi** (**Yanıtsız** yani anerjiktirler)
- **Candida deri testi** (**Yanıtsız**dırlar)
- **Timus grafisi** (Genelde timusları **yoktur** veya **hipoplaziktir**)
- **Akım sitometrisi** (**CD3, CD4 ve CD8 düşüktür**)

Ortak tedavi seçenekleri:

- **KİT** genelde küratiftir

Ortak izlem notları:

- **Otoimmün hastalık** ve **malignite** (lenforetiküler) sıklığı artmıştır.
- **Tüm Canlı aşılar kontrendikedir.**
- **Kan ürünleri ışınlanarak verilir (GVHD riski!!!).**

İstisnalar!!!

- **Omen sendromunda** (Bir SCID alt tipidir) lenfopeni değil **lenfositoz** olur.
- Adenozin deaminaz **(ADA) eksikliğinde** (Bir SCID alt tipidir) tedavide KİT dışında eksik olan **enzim** de verilebilir.

DİGEORGE SENDROMU

- **22q11 delesyonu** vardır
- **Tipik triadı:**
  - ✓ Timus yokluğua bağlı **hücresel immün yetmezlik**
  - ✓ Hipoparatiroidiye ve **hipokalsemiye** bağlı yenidoğan döneminde konvülsiyon
  - ✓ **Konotrunkal kalp anomalileri** (**En sık** **trunkus arteriozus**)
- **Diğer klinik bulgular:**
  - ✓ **Malforme yüz** (Düşük kulak, tübüler burun, balık ağız, hipertelorizm)
  - ✓ **Mikrosefali**
  - ✓ **Mental retardasyon**
  - ✓ **Renal anomaliler**
  - ✓ **Göz anomalileri**
  - ✓ **GİS anomalileri** (Özefagus atrezisi, bifid uvula)

TİPİK VAKA

Doğar doğmaz başlayan tekrarlayan enfeksiyon
(Özellikle dirençli oral candidiyazis)
+
Konjenital kalp hastalığı
+
Hipokalsemik konvülziyon
⇓
DiGeorge Sendromu

WISCOTT-ALDRICH SENDROMU

- **En hafif kombine immün yetmezliktir**
- **Tipik triadı:**
  - ✓ **Hücresel immün yetmezlik**
  - ✓ **Trombositopeniye** bağlı (Küçük çapta trombositler) (**MPV↓**) **kanama**
  - ✓ **Egzama**
- **X'e bağlı** geçer, **CD43 eksiktir**
- **Renal** hastalık sıklığı artmıştır
- **IgM** düşük, **IgA** ve **IgE** yüksektir
- **Coombs (+) hemolitik anemi** olabilir

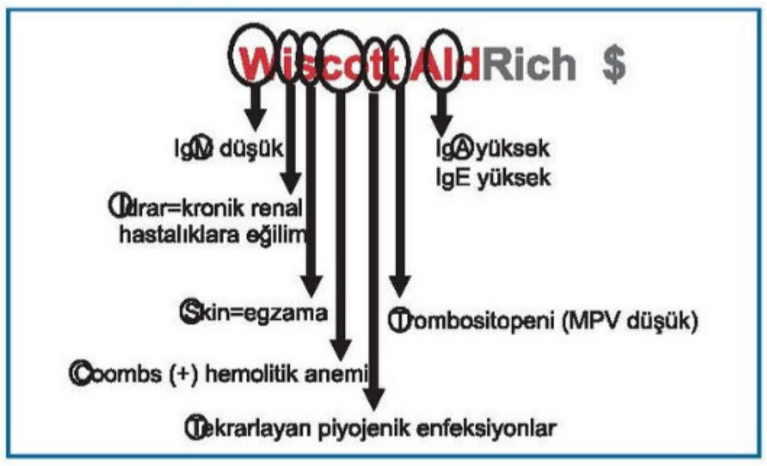

ATAKSİ-TELENJİEKTAZİ

- **İlk bulgu ataksi**dir, yaklaşık **1 yaş civarı** ortaya çıkar, diğer nörolojik bulgular eşlik edebilir
- **Telenjiektazi** genelde **2 yaş civarı** ortaya çıkar, diğer cilt bulguları eşlik edebilir
- **AFP yüksektir**, **karaciğer** fonksiyonları bozulabilir
- **IgA ve IgE düşüktür**
- **Endokrin** hastalıklar sık eşlik eder
- Tedavide **KİT** dışında **E vitamini** de verilir
- **Radyosensitiftir** (BT gibi yüksek radyasyona maruz kalırsa kromozom kırıkları ve malignite gelişebilir)

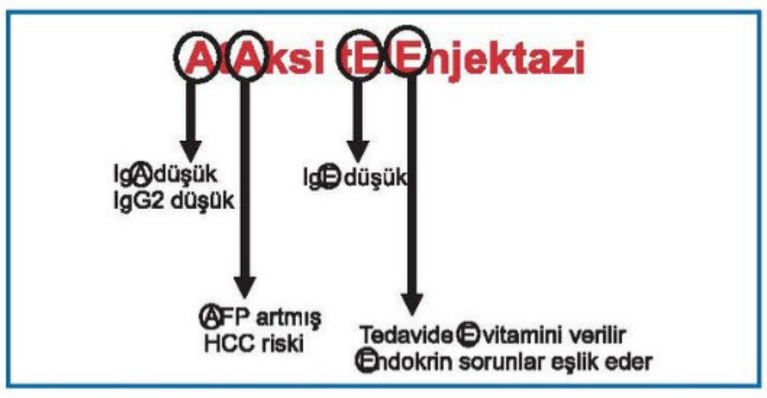

FLASH BACK

Radyosensitif immün yetmezlikler:

- Ataksi-telenjektazi
- Artemis defekti
- DNA ligaz 4 eksikliği
- Cernunnos eksikliği

PPD (TBC tanısında kullanılan test) negatif demişiz

dahası önceki sayfada T hücre defektlerinde hücre içi bakterilerin (TBC gibi) arttığını net olarak yazmışız

çok net bir şekilde soru yapılıyor

- **Fosfolipitler:** Kazeifikasyon nekrozunun gelişiminden sorumludurlar.
- **Peptidoglikolipitler (Wax-D):** Adjuvan özelliklidir. Hücre duvarı proteinleri ile birlikte geç tip ADR'ye yol açar. BCG'nin tümör immünoterapisinde etkili bir maddedir.

Tüberküloz Patogenezi:

- ✓ **Enfeksiyon kaynağı:**
  - Açık-kaviter tbc
  - Larinks tbc
- ✓ **Enfektif materyal:** Basil yüklü asılı damla
- ✓ **Olasılıklar:**
  - Bağışık birey
  - Bağışık olmayan birey: İmmatür/Matür

Primer Enfeksiyon:

- **Bağışıklanmışlarda:** Sınırlı bir kazeifikasyon nekrozu, kalsifikasyon ve tam şifa ile sonuçlanır. **Tüberküloz hastalığı** gelişmez, pulmoner ven yayılımı söz konusu değildir.

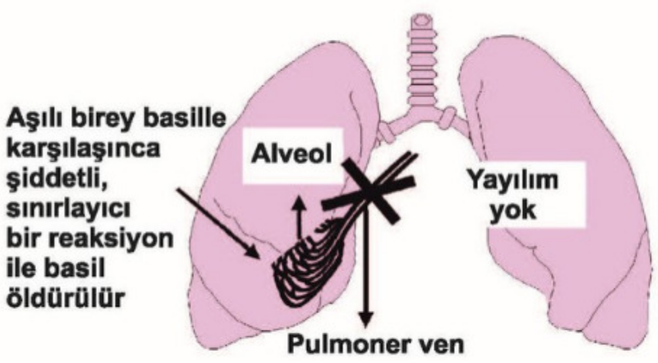

İmmünitesi normal, aşılı (bağışık) bireyde tüberküloz basili ile karşılaşma

- **Bağışık olmayan, immünite sorunlu bireylerde:** Basil ile ilk kez karşılaşan aşısız ve/veya **0-5 yaş grubu** çocuklarda ve **immünite problemi olan erişkinlerde** sistemik yayılımın boyutu çok fazla olabilir **(miliyer tbc)**. En sık; **dalak, karaciğer, akciğerler, kemik iliği, böbrek, sürrenal ve göze yayılır**. **Menenjit** de miliyer tbc gibi bu dönemin sık (%25-40) görülen bir tablosudur.

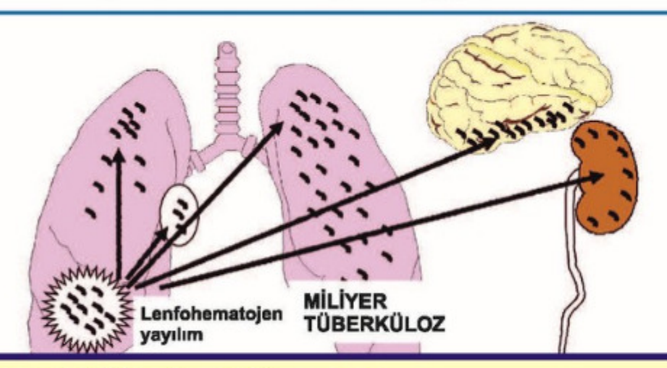

Temel Bilimler 75. soru
Dahiliye Speetus Notu 1. Fasikül
Sayfa 193

- **Bağışık olmayan ve immünite sorunu bulunmayan konakta:** Basilin tanımlanmasına kadar basiller hiler lenf nodüllerine götürülür. Bu arada, akciğer içine direkt bronkojen, organizmaya ise **hiler lenf bezlerinden** ve/veya **pulmoner venadan** hematojen yolla yayılırlar. Daha çok **akciğer apeksi**, **pulmoner ven endoteli**, **böbrek korteksi**, **uzun kemik epifizleri**, **beyin tabanı** gibi oksijenden zengin bölgeleri tutarlar. İnaktif makrofajlar içinde üreyen basillerin **adaptif mekanizmalarla** öldürülmesi için 2-3 hafta gerekir. Bu süre sonunda, lenf bezlerindeki antijen sunan hücrelerin çağrısına naif CD4+ T lenfositler yanıt verir, antijenleri sunumu yapılır. Antijen sunan hücrelerin sentezlediği IL-12 etkisiyle **T_H1 alt grubuna** farklılaşan CD4+ T lenfositler, sentezledikleri IFN-γ ile sitotoksik T lenfositleri uyarır ve basillerle enfekte inaktif makrofajlar öldürülür **(hücre aracılı, sitotoksik immünite)**. IFN-γ ile uyarılan makrofajlar **tip IV aşırı duyarlılık reaksiyonu** ile ortama dökülen basilleri fagosite eder veya granülom gelişimi ile sınırlandırır **(tip IV aşırı duyarlılık)**.

Temel Bilimler 75. soru
Dahiliye Speetus Notu 1. Fasikül
Sayfa 193

kazeifikasyon nekrozu gelişir. **Primer enfeksiyon %90 şifa ile sonuçlanır**. Büyük granülomlardaki dormant basiller, sonraki yıllarda dengenin basil lehine dönmesiyle, her an reaktivasyon gelişme şanssızlığı taşır.

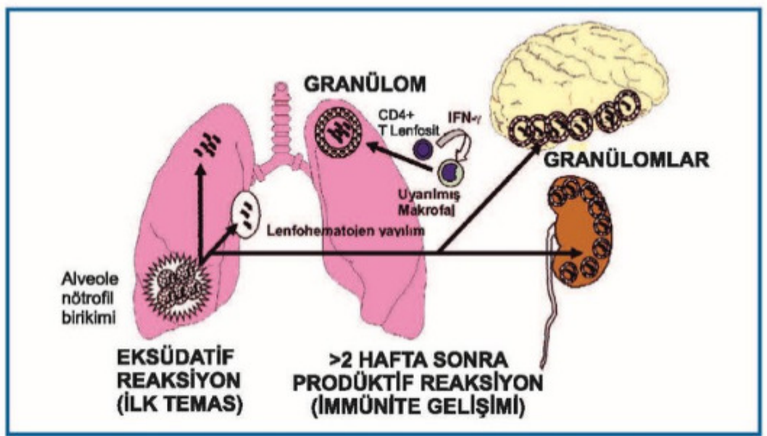

Aşısız, immünite sorunu bulunmayan olgularda primer tüberküloz

(Akciğerdeki ilk yerleşim bölgesindeki **Ghon odağı**, akciğer apeksindeki **Simon odağı**, pulmoner ven endotelindeki **Weigart odağı**, beyin tabanındaki **Rich odağı**)

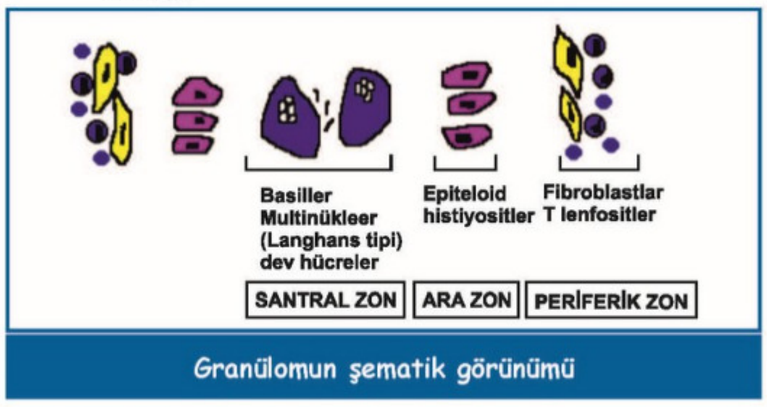

Granülomun şematik görünümü

Sekonder Enfeksiyon:

- İlkinden **en az 5 yıl sonra** gelişen tbc olguları, sekonder olarak kabul edilir. Primer enfeksiyon sırasında hematojen yayılımla çeşitli organlara yerleşmiş olan ve sessizleştirilen **dormant basiller** tekrar çoğalmaya başlarsa bu durumda **reaktivasyondan**, bu uyarım tbc basilleriyle 2. kez karşılaşma sonucunda ekzojen olarak meydana gelmişse de **re-enfeksiyondan** söz edilir. Tekrar uyarılan anti-tbc immünite sonucunda basillerin bulunduğu bölgede gelişen kazeumun bronşlara açılması ile ortası kaviteli, çevresi bağ dokusundan ibaret bir yapı, yani **kavern** oluşur.

Monosit

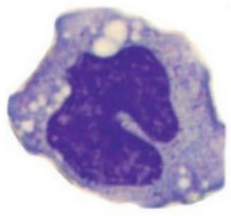

- ✓ Nükleusu **at nalı/böbrek** şeklindedir.
- ✓ **Doku**da **makrofajı** oluşturur.
- ✓ **Fagositoz** yeteneği vardır.

Monosit - Makrofaj Sistemi

- ✓ Retiküloendotelyal sistem denir.
  - **Histiosit** (Bağ doku)
  - **Kupffer** (Karaciğer)
  - **Dust** (Akciğer)
  - Osteoklast (Kemik)
  - **Tip A sinovisit** (kıkırdak)
  - **Mikroglia** (Beyin)
  - **Hofbauer** (plasenta)
  - **Pigment** (Retina)

* İntraglomerular mezangial hücre monosit kökenli olmayıp fagositer hücredir.

Lenfosit

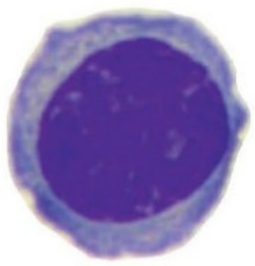

- ✓ **Yuvarlak**, **tek** nükleus, **bazofilik** ve dar sitoplâzma vardır.
- ✓ Dokuya geçip **tekrar dolaşıma** dönebilen tek lökosittir.

Organ	T Lenfosit	B Lenfosit
Timus	100	0
Kemik iliği	10	90
Dalak	45	55
Kan	70	30

T Lenfosit

- ✓ **CD4 Th/CD8 Tc** oranı **2:1**'dir.
- ✓ **CD3** yüzey markeridir.

T lenfosit **GVHD** patofizyolojisinde önemlidir.

Sitotoksik T Lenfosit (CD8)

- ✓ **Kanser** hücresini, **virüs** ile enfekte hücreyi, **transplante** doku ve **yabancı hücreleri** **tahrip** eder.
- ✓ **Perforin** ile hedef hücre membranı perfore eder ya da **apoptozisi** uyarır.

Temel Bilimler 75. soru
Fizyoloji, Histoloji, Emriyoloji Speetus Notu 1. Fasikül Sayfa 031

Th1 Lenfosit

- ✓ IL-2, TNF-β ve **IFN-gama** salgılar.
- ✓ **Hücresel immünite** ile ilgilidir.
- ✓ **Gecikmiş tip hipersensitivite**de (**PPD+**) sorumludur.

Th 2 Lenfosit

- ✓ IL-**4** ve IL-**5** salgılar.
- ✓ **Humoral bağışıklık**la ilişkidir.

B Lenfosit

- ✓ **Lenf nodu**nda **korteks, dalak**ta beyaz pulpadadır.
- ✓ **Antijenik** uyarı ile **plazma**ya dönüşür.
- ✓ Yüzeyinde membranöz **IgM** ve **IgD** bulunur. **CD19** ve **CD20** yüzey markerleri da bulunur.

NK Lenfosit

- ✓ Lenfositlerin **%10-15**'ini oluşturur.
- ✓ Daha önceden uyarılma olmadan **virüs** ile **enfekte** hücre ve **kanser** hücresine saldırır.

LENFATİK SİSTEM VE ORGAN

- ☑ **İnterstisyum**daki **sıvı, protein** ve **enterosit**ten emilen **yağ partikül**leri dolaşıma götürür.
- ☑ **Lenfatik** kapiller **kör uç**lu ince duvarlı tüptür.
- ☑ Epidermis, **SSS**, endomisyum ve **kemik**te bulunmaz.
- ☑ Tüm lenfin **2/3**'ü **karaciğer** ve **bağırsak**tan gelir.
- ☑ Çevre **kas**larının **kasılma**sı **pompa**lama etkisi oluşturur.
- ☑ **P** maddesi, **histamin**, **kinin** kapiller geçirgenliği artırır.

Lenf stazına bağlı ödeme **lenfödem**dir.

LENFOİD ORGAN

- ➢ **B** lenfosit **kemik iliği,** T lenfosit timusta olgunlaşır.
- ➢ **Kemik iliği** ve **timus primer** lenfoid organdır.
- ➢ **GİS, solunum,** üriner sistemde **MALT** vardır.

Lenf Nodu

Dış korteks

- ✓ **Korteks nodül, nodül**ün **orta**sı **germinal merkez** vardır.
- ✓ Germinal merkezde **mitoz**da aşamasında **B lenfosit** izlenir.

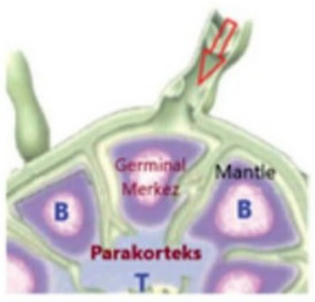

İç Korteks

- ✓ **T lenfosit**lerin bulunduğu **parakorteks**tir.

Medulla

- ✓ **Makrofaj,** plazma ve **dendritik** hücre içerir.

Lenf Sıvısı Drenajı

- ✓ Afferent Lenfatik **Subkapsüler** Sinüs →Kortikal Sinüs → Medüller Sinüs → Efferent Lenfatik

Lenfosit Resirkülasyonu

- ✓ Lenfosit **yüksek endotelli venül** (**dalak** ve **timus**ta **bulunmaz**) ile lenf noduna **geri döner.**

DALAK

- ➢ **En büyük** ve **sekonder lenfoid** dokudur.

Fonksiyonları

- ✓ **Yaşlı eritrosit**, **sinüzoid**deki **makrofaj** ile parçalanır.
- ✓ **Lenfosit üretip** aktive eder ve **antikor** üretir.

Pulpa

- ✓ Lenf **nodül**ü **beyaz pulpa**da bulunur.
- ✓ **Kırmızı pulpa**da **sinüzoid** arası **Billroth kordon**u bulunur.
- ✓ **Splenik** arter → **Trabeküler** → **Santral** → **Penisiler** arteriyol → sinüzoid
- ✓ **Santral arter** çevresi **PALS** (**T** lenfosit) sarılır.

Th 1 hücrenin hücresel immünite ve PPD pozitifliğinde görevli olduğu notumuzda bold olarak belirtilmiştir.

FLASH BACK

"VAGİNALİS"lere dikkat!

G.vaginalis: Tanıda kültürün yeri **yok,** eş tedavisi **gereksiz**

T. vaginalis: Tanıda kültürün yeri **var,** eş tedavisi **gerekli**

ORTAK ÖZELLİK: Tedavi **metronidazol**

- Bakteriyel vaginoz tanısında **kültürün yeri yok**tur, çünkü G. vaginalis **vajen flora bakterisidir.**
- Tedavide: **Metronidazol** kullanılır.
- Eş tedavisine gerek **yok**tur.

MİKOBAKTERİLER

- **Zorunlu aerop** olup **aside dirençli** boyanırlar.
- Hücre duvarında **kalın bir peptidoglikan** olup gram (+) bakterilere benzer ancak 4 önemli farkı vardır:
  1) Gramla boyanmaz. (hücre duvar lipitlerinden dolayı)
  2) Teikoik asit içermez.
  3) Porları vardır.
  4) Lipoarabinomannan ve **mikolik asit** içerir.
- M. tuberculosis kompleks içerisinde:
  - M. **tuberculosis**
  - M. **bovis**
  - M. **africanum**
  - M. **microti**
  - M. caprae/canettii/pinnipedii bulunur.

Mikolik asit içeren bakteriler

- Mycobacterium tuberculosis
- Mycobacterium leprae
- Nocardia spp.
- Rhodococcus equi
- Corynebacterium (aside dirençli boyanmaz)

MYCOBACTERIUM TUBERCULOSIS

- **Niasin** pozitifliği ile diğer mikobakterilerden ayırt edilir. (**Verem**li **Niyazi**)
- **Endotoksin, ekzotoksin** ve **kapsülü yok**tur.
- **Hücre duvar yapısı en önemli virülans faktörü** olup **lipitten zengin**dir.

Hücre duvarını oluşturan komponentler:

- **Mikolik asit**
  - ✓ En önemli lipittir.
  - ✓ **Aside dirençli** boyanmadan, **yavaş üreme**den ve **antiseptiklere direnç**ten sorumludur.
- **Kord faktör** (**trehaloz dimikolat**)
  - ✓ Fagositozdan koruyan **en önemli virülans faktörü**.
- **Mikozit**
  - ✓ Fagozom-lizozomu birleşmesini önler.
- **Polipeptitler**
  - ✓ **Hücresel immünite**den sorumludur.
  - ✓ **PPD** deri testinde kullanılır.
- **Wax D** (**balmumu**) **yapısı**
  - ✓ Freund antijeni yapısında bulunur.
  - ✓ **Polipeptit**ler ile birlikte **tip IV aşırı duyarlılık**tan sorumludur.

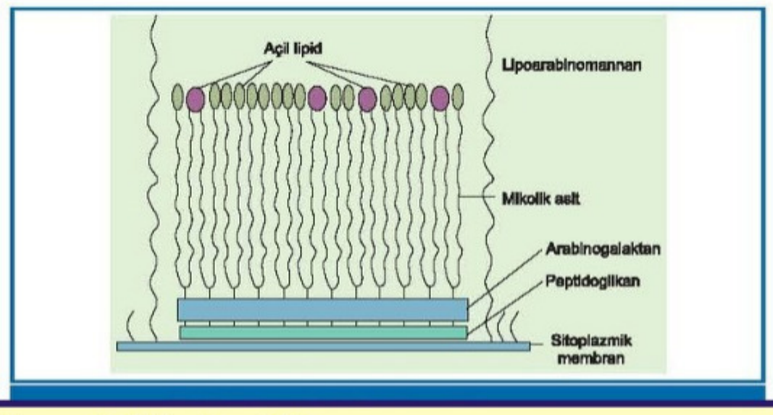

Temel Bilimler 75. soru
Mikrobiyoloji Speetus Notu 1. Fasikül
Sayfa 035

Klinik tablolar

Akciğer tüberkülozu

- **Tek doğal konak insan**dır.
- **Damlacık çekirdeği**nin solunmasıyla insandan insana bulaşır.
- Sağ akciğer **orta-alt lob**lara yerleşir.
- Fagozom-lizozom birleşmesini önler ve makrofajlarda çoğalmaya başlar. (**Primer tbc hastalığı,** <%10)
- İmmün sistem defekti yoksa Th1 lenfositlerden salınan İFN-gama makrofajları aktive eder.

  Makrofajlar epiteloid histiositlere ve Langhans dev hücrelerine dönüşürler, T lenfositlerle birlikte **granülom** oluştururlar. (**Ghon odağı**)

  Granülomun ortasında kazeifikasyon nekrozu meydana gelir.
- Makrofajlar tarafından öldürülmeyen basiller **dorman** hale geçerek **çoğalmadan canlı** kalırlar. (**latent enfeksiyon**)

  Daha sonra aktive olmaları durumunda **sekonder tüberküloz** kliniği hastalığı meydana gelir.

Primer ve sekonder tüberküloz farkları

Primer Tüberküloz	Sekonder Tüberküloz
Etken alındıktan sonra 5 yıl **içinde**	Etken alındıktan en az 5 yıl **sonra**
Sağ akciğer **orta/alt lob**	Sağ akciğer **apikal** bölge
Hiler LAP var (Atelektazi var)	Hiler LAP yok (Atelektazi yok)
Kavite yok (Bulaştırıcılık yok)	Kavite var. (Bulaştırıcılık var)

Milier tüberküloz

- **Hematojen** yayılım sonrası organlarda **darı tanesi** tarzında tutulumla karakterizedir.
- Göz dibinde **koroidal tüberkül**ler görülebilir.
- PPD (-) olabilir.

Lenf bezi tüberkülozu (skrofula)

- **Akciğer dışı tüberkülozun en sık görülen formu**dur.
- En sık **servikal** ve **supraklavikuler** bezler tutulur.
- Lenf nodunun cilde açılmasına **skrofuloderma** denir.

Lupus vulgaris

- Cildin **hematojen** veya **lenfojen** yolla tutulması sonucu meydana gelir.

Orijinal Soru: Temel Bilimler 76

76. Aşağıdakilerden hangisi primer osteoporoz etiyopatogenezinde <u>yer almaz</u>?

A) Serum östrojeninde azalma
B) IL-1 ve IL-6 sekresyonunda artış
C) Yaşlanmaya bağlı kalsiyum absorpsiyonunda azalma
D) RANK ve OPG genlerindeki defektler
E) İnce bağırsak epitelinde transepitelyal transportun bozulması

Doğru Cevap:E

SpeeTUS Notu

SpeeTUS Notu

Tanatrofik cücelik

- ✓ **FGFR3**'teki başka bir mutasyona bağlı ortaya çıkar.
- ✓ **Cüceliğin en ölümcül** formudur.

EKTSTRASELÜLER YAPI PROTEİNLERİNDEKİ DEFEKTLERE BAĞLI ORTAYA ÇIKAN HASTALIKLAR

Osteogenezis imperfekta

- ✓ **Tip 1 kollajen sentezinde defekt** vardır.
- ✓ Bağ dokunun **en sık genetik geçişli** hastalığıdır.
- ✓ İki tipe ayrılır: **Tip 1 OD** geçer ve yaşam süresi etkilenmez. **Tip 2 ise OR geçer** ve intrauterin dönemde sıklıkla ölüm görülür.
- ✓ **Multipl kemik kırıkları, mavi sklera, işitme kaybı** görülür.

Mavi Skleranın Görüldüğü Hastalıklar

- **Demir eksikliği anemisi**
- **Osteogenezis** imperfekta
- Romatoid artrit

METABOLİK YOLLARDA DEFEKT OLAN HASTALIKLAR

Osteopetrozis (mermer kemik)

- ✓ **Osteoklastlardaki karbonik anhidraz-2** enziminde mutasyon vardır. Bu yüzden kemik yıkımı olmaz.
- ✓ Kemikler aşırı derecede **sklerotiktir** ve kırılgandır.
- ✓ Kemik iliği mesafesinin daralmasına bağlı **ekstramedüller hematopoez** gelişir.

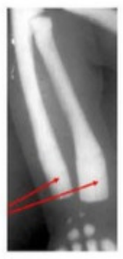

- ✓ Uzun kemiklerde **Erlenmeyer şişe deformitesi** izlenir.

KEMİK VE KIKIRDAĞIN KAZANILMIŞ HASTALIKLARI

Osteoporoz

- ✓ **Metabolik kemik hastalıklarının en sık görülenidir.**
- ✓ **Kemik kitlesinde azalma** ve kemik frajilitesinde artma ile karakterizedir.
- ✓ Tipik mikroskopik bulgu **incelmiş trabeküller** ve **genişlemiş Haversian kanallarıdır**.

Temel Bilimler 76. soru
Patoloji Speetus Notu 1. Fasikül
Sayfa 073

Postmenopozal ve senil osteoporoz patofizyolojisi

Postmenopozal (high-turnover)	Senil (low-turnover)
Serum östrojen azalması	Osteoprogenitör hücrelerin replikatif aktivitesinde azalma
IL-1, IL-6, TNF seviyelerinin artışı	Osteoblastların sentetik aktivitesinde azalma
RANK, RANKL ekspresyonunun artışı Osteoprotegrin ekspresyonunun azalması	Matriks-bağlı büyüme faktörlerinin biyolojik aktivitesinde azalma
Osteoklast aktivitesinin artışı	Fiziksel aktivitenin azalması

Kemiğin Paget hastalığı (Osteitis Deformans)

- Aşırı **osteoklastik** aktivite, **mikst** dönem ve aşırı **osteoblastik** aktivite epizotlarından oluşan bir hastalıktır.
- Yeni oluşan kemik rastgele **mozaik patternde** gelişir ve bu patern Paget hastalığı için **patognomoniktir**.
- Ortalama **70'li yaşlarda** daha sık izlenir.
- En sık etkilediği kemikler **vertebra (özellikle sakrum), kafatası ve pelvis kemikleri** gibi yassı kemiklerdir.
- Paget hastalığında **sekonder kemik tümörleri** (dev hücreli kemik tümörü, fibrosarkom, osteosarkom) ortaya çıkabilir.
- Tutulan kemiklerde büyüme nedeniyle baş ağrısı, başın büyümesi (şapkanın küçük gelmesi), görme bozuklukları, sağırlık görülebilir.
- Kafa grafisinde **atılmış pamuk** manzarası görülür.

ANORMAL MİNERAL HOMEOSTAZINA BAĞLI ORTAYA ÇIKAN HASTALIKLAR

Raşitizm ve Osteomalazi

- ✓ **Çocuklarda D vitamini** eksikliğine bağlı kemik mineraliazasyon yetersizliğine **raşitizm**; **erişkinlerdeki** formuna ise **osteomalazi** ismi verilir.

Hiperparatiroidi

- Parathormon fazlalığı kendini; **artmış osteoklastik aktivite** ve kemik rezorpsiyonu ile gösterir.
- **Sekonder hiperparatiroidide kemik lezyonları primer hiperparatiroidiye göre daha azdır ve daha az şiddetlidir.**
- Bu kemiklerde küçük fraktürler, hemosiderin birikimi ile karakterize **Brown tümörü** görülür.
- Ağır hiperparatiroidizm olgularında Kemiklerde hücresel aktivite artışı, peritrabeküler fibrozis ve kistik brown tümörün bir arada bulunuşu ile karakterize generalize **osteitis fibrosa sistika (kemiğin von Recklinghausen hastalığı)** görülür.
- Litik lezyonlar **fibrozis** ile iyileşir.

FLASH BACK

Kafatasının Tipik Radyolojik Görüntüleri

- **Paget hastalığı:** Atılmış pamuk görünümü
- **Hiperparatiroidi:** Tuz biber manzarası
- **Multipl miyelom:** Erişkin hastada zımba deliği litik lezyon
- **Langerhans hücreli histiyositoz:** Çocuk hastada litik lezyon

ENFEKSİYONLAR

Akut osteomiyelit

- ✓ Etken **en sık S.aureus'tur**.
- ✓ Etken **en sık hematolojik** yolla kemiğe gelir.
- ✓ **Ewing sarkomla** karışabilir.

Kronik osteomiyelit



- ✓ İltihaptan arta kalan kemik **sekestrum** olarak adlandırılır.
- ✓ Büyük sekestre kemikler sert, reaktif kemik ile çevrelenir, buna **involukrum** adı verilir.
- ✓ İyi tanımlanabilir bir sklerotik kemik bir rezidüel apseyi çevrelerse bu lezyona **Brodie'nin apsesi** denir.
- ✓ Patolojik fraktürler, septik artrit, bakteriyemi, endokardit, reaktif amiloidoz, kronik sinüs yolunda yassı epitel hücreli karsinom, enfekte kemikte osteosarkom gibi komplikasyonlar görülebilir.

İLGİLİ NOTLAR

Orijinal Soru: Temel Bilimler 77

77. Otuz yıldır sigara kullanımı olan, öne bükülme gösteren fıçı şeklinde gövde yapısı bulunan, zayıf, kırmızı yüzlü erkek hasta öksürük ve özellikle zor soluk verme şikâyetiyle başvuruyor.

Bu hastanın akciğer üst loblarında aşağıdaki histolojik değişikliklerden hangisinin saptanması en olasıdır?

A) Distal alveollerde korunmuş görünüm, respiratuvar bronşiollerde genişleme
B) Alveoller içerisinde eozifonilik sıvı birikimi
C) Subepitelyal eozinofil lökosit infiltrasyonu ve düz kas proliferasyonu
D) Bronş ve bronşiollerde dilatasyon, epitelde deskuamasyon
E) Alveol lümenlerinde fibrin ve PMN lökosit eksudasyonu

Doğru Cevap:A

SpeeTUS Notu

SpeeTUS Notu

OBSTRÜKTİF ve RESTRİKTİF AKCİĞER HASTALIKLARI

OBSTRÜKTİF HASTALIKLAR

- **FEV1/FVC azalmıştır.**
- Örnekleri astım, KOAH (kronik bronşit+amfizem), bronşektazi, kistik fibrozis

RESTRİKTİF HASTALIKLAR

- Akciğer parankiminin genişleyebilme yeteneğinin azalması = restriksiyon
- Temel bozukluk **interstisyumda**
- **FEV1/FVC normale yakındır.**
- Örnekleri kronik interstisyel akciğer hastalıkları ve ekstrapulmoner hastalıklardır (göğüs duvarı anomalileri).

OBSTRÜKTİF AKCİĞER HASTALIKLARI

Bronşiyal Astım

- Klinik; bronşiyollerde bronkospazm ve mukus üretimi → dispne, öksürük ve wheezing

Astım tipleri:

- **Atopik astım:**
  - ✓ **En sık** astım tipi
  - ✓ **Patogenez:** tip I aşırı duyarlılık
  - ✓ **İlk iki dekatta** başlar.
  - ✓ Atopi öyküsü (+) ve diğer allerjik bulgular (+)
  - ✓ **Serum IgE düzeyleri** ve kanda **eozinofil sayısı** yüksektir.
- **Non-atopik astım:**
  - ✓ Allerjen yok, deri testleri (-), atopi öyküsü (-) → **atopik astımın tersi**
  - ✓ Respiratuvar enfeksiyonlar tetikler
- **İlaç ile ilişkili astım:**
  - ✓ Özellikle aspirin → COX inhibitörü → lökotrienler artar → bronkospazm
- **Mesleki astım:**
  - ✓ Gazlar, dumanlar, formaldehit

FLASH BACK

Atopik astım – Patogenez

✓ Th2 ve IgE ilişkili tip I hipersensitivite reaksiyonudur.

Mediyatörler

✓ IL-4 → IgE artışı
✓ IL-5 → Eozinofil kemotaksisi
✓ IL-13 → mukus sentez artışı
✓ MBP → epitel hasarı
✓ LTC4-D4-E4 → her şeyi kasar

Astım – Morfoloji:

- Bronş duvarı düz kasında hipertrofi (bronkokonstriksiyona bağlı)
- Bronş epitelinde bazal tabakanın kalınlaşması, goblet hücre hiperplazisi
- Submukozal glandlarda artış
- **Curschmann spiralleri** (minik hava yollarının şeklini almış mukus)
- **Charcot-Leyden kristalleri** (eozinofil proteini / Galektin-10)
- Bronş duvarında ödem, hiperemi (histamin etkileri), eozinofillerden zengin inflamasyon
- Bazal membran altında fibrozis ve havayolu duvarında kalınlaşma (kronik dönem bulgusu)

Kronik Obstrüktif Akciğer Hastalığı (KOAH)

- En sık eşlik eden iki durum **kronik bronşit ve amfizemdir.**

Temel Bilimler 77. soru
Patoloji Speetus Notu 1. Fasikül
Sayfa 028

Asinüs

✓ Respiratuvar bronşiyoller, duktus ve sakkus alveolaristen oluşur.

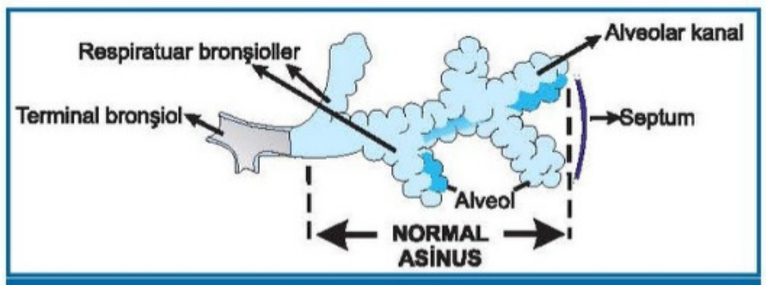

Normal Asinüs

Amfizem Tipleri

Sentriasiner Amfizem	Klinikte en sık tip Respiratuvar bronşiyoller etkilenir Sıklıkla üst loblarda Sigara ve kömür işçisi pnömokonyozu
Panasiner Amfizem	Alfa-1 antitripsin eksikliğinde Alt akciğer zonları tutulur
Distal Asiner (Paraseptal) Amfizem	Asinüslerın distal kısımları (alveol duvarlarında yıkım) etkilenir. Genç bireylerde izlenen spontan pnömotoraksın sık nedenidir.
İrregüler Amfizem	Skarlar neden olur Otopsi serilerinde en sık izlenen amfizem tipidir.

Amfizem – Patogenez:

- **Havayolu duvarında yıkıma neden olan faktörler:**
  - ✓ Elastazlar
  - ✓ Sigara (proteaz miktarını artırır, serbest oksijen radikallerinin oluşmasına neden olur)
- **Havayolu duvarını yıkıma karşı koruyan faktörler:**
  - ✓ Anti-elastazlar: Alfa-1 Antitripsin, lökoproteaz ve α-1 mikroglobülin
  - ✓ NRF-2 geni → hücreyi oksidatif hasardan korur.

İLGİLİ NOTLAR

Orijinal Soru: Temel Bilimler 78

78. Karın ağrısı şikâyetiyle hastaneye başvuran 55 yaşındaki kadın hastanın görüntüleme yöntemlerinde, pankreas kuyruğunda yerleşimli makrositik kitle saptanıyor. Histopatolojik incelemede kolumnar epitel ile döşeli kistik boşluklar yanı sıra östrojen ile progesteron reseptörleri eksprese eden yoğun iğsi hücreli stroma dikkati çekiyor.
Bu hasta için <u>en olası</u> tanı aşağıdakilerden hangisidir?

A) İntraduktal papiller müsinöz neoplazm
B) Solid psödopapiller neoplazm
C) Pankreatik intraepitelyal neoplazm
D) Seröz kistik neoplazm
E) Müsinöz kistik neoplazm

Doğru Cevap:E

SpeeTUS Notu

SpeeTUS Notu

- ✓ **Kronik pankreatit** uzun süren inflamasyon sonucunda ekzokrin pankreasın **irreversibl** hasarı ve **fibrozisi** ile karakterizedir.
- ✓ **Kronik pankreatitin en sık sebebi uzun süre alkol** kullanımıdır. Bunun dışında herediter, otoimmün veya taş nedeniyle de gelişebilir.
- ✓ **Otoimmün pankreatit** kronik pankreatitin bir alt tipidir. **Otoimmün pankreatit tip 1, IgG4 ilişkili bir hastalıktır** ve **çok yoğun fibrozis** içerir. **Otoimmün pankreatit tip 2** ise **ülseratif kolite** eşlik eder.

Pankreasın Kistleri ve Tümörleri

Kist	Klinik Özelliği
Non-Neoplastik Kistler	
Konjenital kistler	• Sporadik olabilir. • Otozomal dominant polikistik böbrek hastalığında ve Von-Hippel Lindau sendromunda gelişebilir.
Psödokist	• En sık görülen pankreas kistidir. • Pankreatit atağı sonrasında veya travma sonrası gelişebilir. • Döşeyici epitel içermez. • Prematüre değildir.
Müsinöz kistadenom	• Orta yaş kadında görülür. • Kuyruk yerleşimlidir. • Over stromasına benzer stroma içerir. • Premalignndir.
İntraduktal papiller müsinöz neoplazi (IPMN)	• Orta yaş erkeklerde görülür. • Pankreasın başına yerleşir. Duktuslar ile ilişkilidir. • GNAS gen mutasyonu görülür. • Kanserleşme riski taşır.
Solid psödopapiller neoplazi	• Çocuk veya genç kadınlarda görülür. • WNT/beta katenin mutasyonu taşır. • Kanserleşme riski yüksektir.

Temel Bilimler 78. soru
Patoloji Speetus Notu 1. Fasikül
Sayfa 054

PANKREAS KARSİNOMU

- ✓ **En sık pankreatik intraepitelyal neoplaziden (PanIN)** gelişir.
- ✓ **En sık** yerleşim yeri **pankreas başıdır.** Aynı zamanda sarılığa neden olacağı için en iyi prognozlu yerleşim yeridir.
- ✓ **En sık** mutasyona uğrayan **protoonkogen KRAS; en sık** mutasyona uğrayan **tümör supresor gen ise P53 ve CDKN2A**'dır.
- ✓ **Pankreas kanseri riskinin en çok arttığı sendrom Peutz-Jeghers sendromudur (130 kat).**
- ✓ **Adenokarsinom** morfolojisindedir. **En sık duktal alt tipi** görülür. Kanda **CEA** ve **CA19-9** artar.

ENDOKRİN PANKREAS HASTALIKLARI

DİYABETES MELLİTUS

Tip 1 DM	Tip 2 DM
Çocuklarda ve ergenlerde görülür.	Erişkinlerde görülür.
İnsülin bağımlıdır.	İnsülin bağımlı değildir.
Otoimmün kökenlidir.	İnsülin direnci ile ilişkilidir.
Gelişiminde viral etyoloji rol alabilir (Coxakivirus)	Metabolik sendroma bağlı gelişebilir.
Histolojide insülitis vardır.	Kronik inflamasyona bağlı amiloid birikimi olabilir.

Diyabet ve geç komplikasyonlarının morfolojileri

- ✓ **Vasküler sistem bulguları:** Ateroskleroz, hiyalen arterioloskleroz ve mikroanjiyopati görülür.
- ✓ **Nefropati: En şiddetli etkilenen** organdır. Diyabete bağlı **ölümlerin temel sebebidir.** Diffüz glomerüloskleroz, nodüler glomerüloskleroz (Kimmelstiel-Wilson) izlenebilir.
- ✓ **Oküler bulgular:** Retinopati ve katarakt gelişebilir.
- ✓ **Nöropati:** Motor ve duyusal periferik nöropati izlenebilir.
- ✓ **Enfeksiyonlara** yatkınlık artar.
- ✓ **Embriyopati:** Nesidioblastozis ve makrozomi görülebilir.

PANKREASIN ADACIK HÜCRE TÜMÖRLERİ

- ✓ **İnsülinoma:**
  - **En sık görülen** adacık hücreli tümördür.
  - **Hipoglisemiye** neden olur.
  - Genellikle **benigndir.**
  - **Amiloid** birikimi olabilir.
- ✓ **Gastrinoma:**
  - **En sık görülen malign** adacık hücreli tümördür.
  - **Multipl peptik ülsere** neden olur.
  - **Zollinger-Ellison sendromuna** neden olabilir.
  - MEN I sendromuna eşlik eder. En sık duodenumda görülür.
- ✓ **Glukagonoma:**
  - **Nekrotizan migratuvar eritem** denilen deri lezyonuna yol açar. Malignndir.
- ✓ **Somatostatinoma:**
  - Diabet, kolelitiyazis ve steatoreye neden olur.
- ✓ **VIPoma:**
  - **Verner-Morrison Sendromunun** bileşeni olabilir.
  - **Sulu ishale** neden olur.

ÜRİNER SİSTEM HASTALIKLARI ve PATOLOJİSİ

- Böbrekteki dört temel komponent hastalıklardan etkilenir:
  1. Glomerüller
  2. Tübüller
  3. İnterstisyum
  4. Damarlar

- **Glomerüller** daha çok **immün** aracılı hasara uğrarken,
- Tübüller ve interstisyum toksik ve enfeksiyöz etkenlere daha duyarlıdır.

- Bir glomerülü oluşturan temel komponentler içten dışa şöyle sıralanır:
  - ✓ Kapiller damar ve endotel hücreleri
  - ✓ Glomerül bazal membranı (GBM)
  - ✓ Visseral epitel hücreleri (podositler)
  - ✓ Pariyetal epitel hücreleri
- Podositler ve pariyetal epitel hücreler arası boşluk **Bowman boşluğu** olarak isimlendirilir.
- Glomerüllerdeki destek hücreleri **mezengial** hücrelerdir. Bunlar özelleşmiş **makrofajlardır.**

İLGİLİ NOTLAR

Hangisi östrojen-progesteron reseptörü içerir? Over-minik yorumla çözebilirsiniz

Pankreas Kistik Lezyonları

Genel bilgiler

- ✓ En sık (%30-40) neoplastik olmayan **psödokistler** görülür (akut veya kronik pankreatitlerin komplikasyonu).
- ✓ Neoplastik kistler, **seröz** ve **müsinöz** kistlerden oluşur.
- ✓ Pankreas kistlerinin tanısında en değerli yöntem **EUS**'tur. (aspirasyon ile kist sıvısı incelenir)

PANKREAS KİSTLERİ AYRICI ÖZELLİKLER		Amilaz	
		Düşük	Yüksek
Müsin ve CEA	Düşük	Seröz	Psödokist
	Yüksek	Müsinöz	İPAMN

Temel Bilimler 78. soru
Dahiliye Speetus Notu 1. Fasikül
Sayfa 184

Tipleri

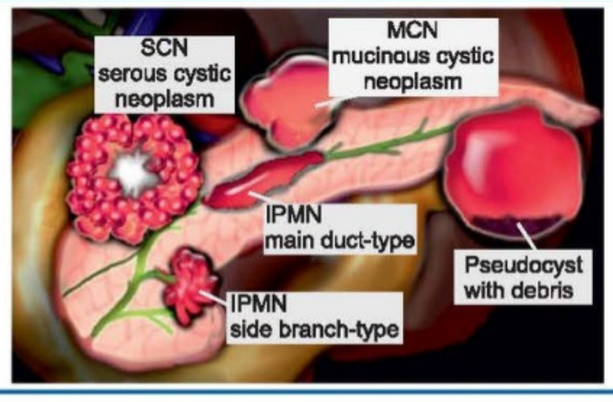

Seröz kistik neoplazi	Müsinöz kistik neoplazi	İPMN
İleri yaş	Orta yaş	İleri yaş
K > E	K > E	E ≥ K
Mikrokistik lezyon (bal peteği görüntü), kalsifiye santral skar	İyi sınırlı, makrokistik lezyon	Pankreas kanalı dilate, ERCP'de papilladan mukus damlar (balık gözü)
Benign	Premalign	Premalign

Pankreas Nöroendokrin Tümörleri

Genel bilgiler

- ✓ En sık pankreatik NET: **Non-fonksiyonel**
- ✓ En sık fonksiyonel pankreatik NET: **İnsülinoma**
- ✓ En sık malign fonksiyonel pankreatik NET: **Gastrinoma**

İnsülinoma

- ✓ Endokrinoloji bölümünde yer almaktadır

Gastrinoma

- ✓ Gastroenteroloji bölümünde yer almaktadır.

Glukagonoma

- ✓ **Nekrolitik migratuvar eritem** ve **DM** ile birliktedir.

Somatostatinoma

- ✓ **DM, steatore, kolelitiazis** klasik triadı ile seyreder.

VİPoma

- ✓ **Sulu diyare, hipokalemi, aklorhidri** ile karakterizedir.

Pankreas Kanseri

Bazı önemli risk faktörleri

- ✓ İleri yaş, sigara içen, erkek hasta
- ✓ Kronik pankreatit
- ✓ Neoplastik pankreas kistleri (Özellikle müsinöz)
- ✓ Herediter sendromlar
  - ➢ Peutz – Jeghers sendromu (STK11/LKB1) **(riski en çok arttıran sendrom)**
  - ➢ Herediter pankreatitler (PRSS1)
  - ➢ Ailesel meme/over kanseri (BRCA2, PALB2)
  - ➢ Familyal atipik multiple mol melanom (P16/CDKN2A)
  - ➢ Lynch sendromu (MLH1, MSH2)

Klinik ve laboratuvar

- ✓ En sık görülen tipi, **duktal adenokanser**dir.
- ✓ Tümör çoğunlukla **pankreas başına** lokalizedir.
- ✓ **Kilo kaybı ve karın ağrısı** en sık semptomlardır.
- ✓ Pankreas başı tümörlerinde **sarılık** sıktır.
- ✓ **Courvoisier işareti** (derin inspiryumda hidropik safra kesesinin ele gelmesi) bulunabilir.
- ✓ **Yeni başlayan diyabet** veya diyabetli bir hastada (artan) insülin gereksinimi olabilir
- ✓ DİK, **migratuar tromboflebit (Trousseau sendromu)** görülebilir.
- ✓ Tümör markeri **Ca19.9**'dur

Tedavi / Yönetim

- ✓ Klinik olarak pankreas kanserinden şüphe edilen bir hastada **BT/MR gibi** görüntüleme yöntemlerinde kitle **cerrahi olarak rezektabl** ise, biyopsi alınmadan hasta **direkt laparotomiye (Whipple operasyonu)** verilir.
  - ➢ **Endoskopik USG,** lokal invazyon ve rezektabiliteyi göstermede de en yararlı yöntemdir.
- ✓ **Unrezektable** vakalarda ise EUS ile biyopsi yapılır. Çünkü palyatif KT ve RT verilmesi için doku tanısı gereklidir.

SAFRA KESESİ VE SAFRA YOLLARI HASTALIKLARI

Kolelitiazis

Genel bilgiler

- ✓ Safra taşlarının % 80-90'ı **kolesterol** taşları, %10-20'si **pigment** taşlarıdır (kalsiyum bilirubinat).
- ✓ **Kolesterol taşları risk faktörleri**
  - ➢ Biliyer kolesterol salgısında artış:
    - ▪ Östrojen, obezite, fibrat kullanımı vb
  - ➢ Safra tuzu eksikliği:
    - ▪ Crohn hastalığı, ileal rezeksiyon vb
  - ➢ Safra kesesi hipomotilitesi:
    - ▪ TPN, gebelik, oktreotid kullanımı vb
- ✓ Pigment taşları **siyah** veya **kahverengi** olabilir.
  - ➢ Siyah pigment taşları **indirekt bilirübinin** arttığı durumlarda (hemoliz, vb) görülür.
  - ➢ Kahverengi pigment taşları ise **kronik staz ve enfeksiyona** bağlı olarak gelişir.

Küratif Ameliyatlar

- **Pankreatikoduodenektomi** (**Whipple** ameliyatı)
- **Total pankreatektomi**
- **Distal pankreatektomi** (**kuyruk** yerleşimli)

Palyatif Ameliyatlar

- **Sarılık, mide çıkış tıkanıklığı ve ağrı** gibi durumlar için **palyatif ameliyatlar** yapılabilir.

FLASH BACK

✓ Pankreatikoduodenektomi ameliyatının en sık görülen komplikasyonu mide boşalmasında gecikmedir.

Kötü prognoz kriterleri

- ✓ Cerrahi sınır pozitifliği (en önemli)
- ✓ Anöploidi
- ✓ Büyük tümör boyutu
- ✓ Lenf nodu tutulumu
- ✓ Pankreatik veya retroperitoneal sınırlarda tam olmayan rezeksiyon

Pankreatikoduodenektomide karın eksplorasyon bulguları

Rezeksiyon için kontrendikasyon oluşturan durumlar

- ✓ Karaciğer metastazı
- ✓ Çölyak lenf düğümü tutulumu
- ✓ Peritoneal implantlar
- ✓ Karaciğer hilusundaki lenf düğümlerinin tutulumu

Rezeksiyon için kontrendikasyon oluşturmayan durumlar

- ✓ Duodenum veya distal mide invazyonu
- ✓ Peripankreatik lenf düğümlerinin tutulumu
- ✓ Porta hepatis boyunca spesimenle birlikte çıkarılabilecek lenf düğümü tutulumu

EKZOKRİN PANKREASIN KİSTİK TÜMÖRLERİ

- Adenokanserlerden sonra **2. sıklıkta görülen tümörlerdir**.
- Pankreas lokalizasyonunda kist ile başvuran bir hastada pankreas kistik neoplazmı olasılığı ekarte edilmelidir.

TİPİK VAKA

Kistik neoplazm düşündüren bulgular

- ✓ Kistik lezyonun içinde solid komponentin bulunması
- ✓ Kist içinde septaların bulunması
- ✓ Pankreatit öyküsünün olmaması
- ✓ CEA yüksekliği

SERÖZ KİSTADENOM

- **Pankreasın baş kısmında ve yaşlılarda** daha **sık** görülür.
- **Glikojen** içeren sitoplazmaları olan, **müsin ile boyanmayan** epitel ile döşeli tümörlerdir.
- **Süngersi** görünüm, **küçük septasyonlar** gösteren santral kalsifik skar içeren **kistik kitlelerdir**.

Temel Bilimler 78. soru
Genel Cerrahi Speetus Notu 1.
Fasikül Sayfa 074

MÜSİNÖZ TÜMÖRLER

- **Müsinöz kistadenom** ekzokrin pankreasın **en sık benign** tümörüdür.
- Tipik olarak **pankreasın gövdesinde ve kuyruğunda** bulunur.
- Kistler, kolumnar, müsin üreten ve bazen papiller epitel ile döşelidir. **Over benzeri stroma varlığı** ile tanımlanır.
- Çoğu vakada östrojen ve progesteron ile boyanma pozitiftir.
- Radyolojik karakteristiği**, iyi septasyona sahip olan ve kalsifiye bir kenar ile çevrelenmiş tek bir kistin** varlığıdır.
- MKN'da kist sıvısının özellikleri**; musinden zengin olması, CEA yüksekliği (>192 ng/mL) ve amilaz düşüklüğüdür.**
- Benign bir tümör olsa bile **malign potansiyeli olduğu kabul edilir.**
- Genellikle ana kanalla bağlantısı yoktur.
- **İnvaziv malignensi gelişmeden önce cerrahi olarak çıkarılmalıdır.**
- Malign değişiklikler ve invazyon geliştikten sonra bile sağkalım oranları duktal adenokarsinomdan iyidir.

İNTRADUKTAL MÜSİNÖZ PAPİLLER NEOPLAZİ

- Küçük yan dalları etkileyen neoplazi yan dal IPMN, ana pankreas kanalını tutanlar ana kanal IPMN olarak adlandırılır.
- Ana kanala uzanan yan dal IPMN'lere karışık tip IPMN'ler denir.
- Pankreasın her yerinde görülebilmekle birlikte **en sık pankreas başında** yerleşir.
- Lezyondan müsin üretimine bağlı genişlemiş pankreas kanalı ile karakterizedir.
- IPMN tanısı ERCP'de geniş, balık gözü şeklindeki papilladan mukus geldiğinin görülmesi ile kesine yakın konulabilir.
- İnvaziv IPMN özellikleri; sarılık, serum alkalen fosfataz seviyesinin yükselmesi, duvar nodülleri, diyabet ve 7 mm veya daha büyük ana pankreatik kanal çapıdır.
- Müsinöz kistik neoplazi gibi **yüksek bir CEA seviyesine** (>192 ng/mL) sahiptir.
- **IPMN'lerin karsinoma dönüşüm gösterebildiklerine inanılmakta** ve pankreas kanseri gelişim modelindeki PanIN-1 lezyonlar olarak kategorize edilmektedirler.
- İnvaziv malignensi gelişmeden yapılan rezeksiyon genellikle küratiftir.

ENDOKRİN PANKREAS NEOPLAZMLARI

- **İlk tanısal yöntem** dinamik bilgisayarlı **karın tomografisidir**.
- **En iyi tanısal yöntem endoskopik ultrasonografidir**.
- Somatostatin sintigrafileri insülinoma hariç, diğer pankreas endokrin tümörlerini de gösterebilir.
- En çok karaciğere metastaz yapar. Bu metastazlar 68Ga-DOTA PET / CT veya oktreoid tarama ile gösterilebilir.

Orijinal Soru: Temel Bilimler 79

79. Aşağıdakilerden hangisinin askorbik asit eksikliği ile ilişkili olması <u>en az olasıdır</u>?

A) Yara iyileşmesinde gecikme
B) Peteşiyal kanama
C) Kseroftalmi
D) Gingivit
E) Osteopeni

Doğru Cevap:C

SpeeTUS Notu

SpeeTUS Notu

ALKOL

Akut alkolizm etkileri

- Hepatositlerde yağlı değişiklik
- Akut gastrit ve ülser
- Santral sinir sisteminde depresyon

Kronik alkolizm etkileri

- **Karaciğer:** siroz, portal hipertansiyon, hepatosellüler karsinom
- **Gastrointestinal sistem:** GİS kanaması, gastrit, ülser, özofagus varisi (portal hipertansiyona sekonder)
- **Tiamin eksikliği:** Periferik nöropati ve Wernicke-Korsakoff sendromu
- **Kardiyovasküler sistem:** Dilate kardiyomiyopati, hipertansiyon, HDL'de artış ve trombosit agregasyonunda azalma (hafif düzeyde şarap alımı)
- **Pankreas:** Akut ve kronik pankreatit
- **Fetal alkol sendromu:** mikrosefali, büyüme geriliği, fasiyal anomaliler ve mental fonksiyonlarda azalma
- **Maligniteler:**
  - ✓ Oral kavite
  - ✓ Özofagus
  - ✓ Larinks
  - ✓ Karaciğer
  - ✓ Kadınlarda meme kanseri

ASETAMİNOFEN TOKSİSİTESİ

- **Sentrilobüler nekroz** (metabolitleri santral bölgede biriktiği için) ve karaciğer yetmezliği
- Tedavi: **N-asetil sistein**

RADYASYON HASARI

İyonize Radyasyon

- Üreme ve çoğalma potansiyeli yüksek hücrelerde etki yüksek,
- Nöral-kas doku gibi stabil dokularda etki düşüktür.

Hücre siklusunda en yüksek duyarlılık G2 ve mitoz aşamasındadır.

Akut Radyasyon Sendromları

- İlk etkilenen → Hematopoietik sistem
- En son etkilenen → Santral sinir sistemi

Radyasyonun Yaptığı Maligniteler

- Lösemi (özellikle akut lösemiler gelişir, **KLL gelişmesi beklenmez**)
- Tiroid (özellikle papiller kanser)
- Meme kanseri
- Karaciğerde anjiyosarkom (thorium dioksit)
- Beyin tümörleri
- Akciğer (uranyum madeni işçileri)
- Deri
- Osteosarkom en sık izlenen malignitelerdir.

DİYET VE KANSER

- Aflatoksin → HCC

Temel Bilimler 79. soru
Patoloji Speetus Notu 1. Fasikül
Sayfa 026

VİTAMİNLER VE EKSİKLİKLERİ

Vitamin A Eksikliği

- Gece körlüğü
- Kseroftalmi, körlük
- Skuamöz metaplazi
- Enfeksiyonlara duyarlılık (özellikle de kızamığa)
- Konjunktivada bitot lekeleri

Vitamin D Eksikliği

- Çocukta raşitizm
- Erişkinde osteomalazi

Vitamin E Eksikliği

- Spinoserabellar dejenerasyon

Vitamin K Eksikliği

- Kanama diyatezi

Vitamin B1 (Tiamin) Eksikliği

- Kuru ve yaş beri beri
- Wernicke sendromu
- Korsakoff sendromu

Vitamin B2 (Riboflavin) Eksikliği

- Çeliozis
- Stomatit
- Glossit
- Dermatit
- **Korneal vaskülarizasyon**

Niasin Eksikliği

- Pellegra (**d**emans, **d**ermatit, **d**iyare)

Vitamin B6 (Piridoksin) Eksikliği

- Çeliozis
- Glossit
- Dermatit
- **Periferik nöropati**

Vitamin B12 Eksikliği

- Megaloblastik pernisiyöz anemi
- Posterior spinal kord dejenerasyonu

Vitamin C Eksikliği

- Skorbüt

Folat Eksikliği

- Megaloblastik anemi
- Nöral tüp defekti

İLGİLİ NOTLAR

Kserooftalmi yapan C vitamini eksikliği değil, A vitamini eksikliğidir

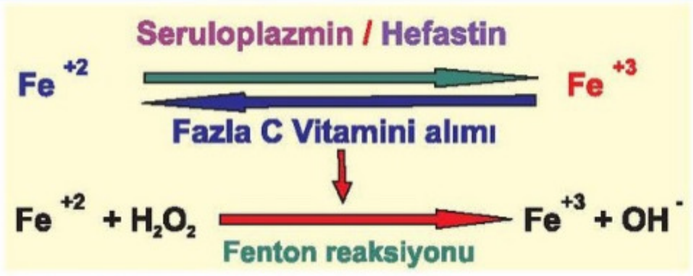

- ✓ **Plazmadaki en iyi antioksidandır.**
- ✓ **Fazla alındığı** takdirde aynı zamanda **pro-oksidan** etkili olan bir maddedir.
- ✓ **Aşırı alınan C vitamini,** demiri indirger ve bu durum, tehlikeli **hidroksil radikallerinin oluşumuna yol açar.**

FLASH BACK

Eksikliğini araştırmak için enzim aktivitesine bakılan vitaminler!..

- **Tiyamin → Transketolaz**
- **Riboflavin → Glutatyon redüktaz**
- **Piridoksin → AST**

FLASH BACK

Vitamin eksikliğini araştırmak için verilen amino asitler ve bakılan metabolitler!..

- **Folat → Histidin → FİGLU**
- **Piridoksin → Triptofan → Ksantürenik asit**

Tablo 7-2. Suda çözünen vitaminlerle ilgili bazı klinik durumlar

Vitamin	Klinik Bulgular
Tiyamin	✓ Beriberi • Kalp dilatasyonu • Taşikardi • Kusma • Konvülziyon • Periferik sinir dejenerasyonları ✓ Wernicke - Korsakoff sendromu • **Kronik alkoliklerde** tiyamin eksikliğine bağlı gelişen bir tablodur. • Progresif ataksi • Spastik parapleji • Mental konfüzyon • Apati • Hafıza kaybı • Nistagmus
Riboflavin	✓ Güneş ışığındaki **ultraviyoleden en kolay zarar gören vitamindir.** ✓ Fototerapi alan yenidoğanlarda eksikliği gözlenebilir. ✓ Eksikliğinde daha çok ektodermal kökenli dokular etkilenir. ✓ **Eksiklik belirtileri** • **Cheilosis** (ağız köşelerinde solukluk, eritem ve çatlaklar) • Bulanık görme • Glossit • **Magenta dili** (mor renkli ve atrofik dil papillaları) • **Seboreik dermatit** • Lakrimasyon

Tablo 7-2. Suda çözünen vitaminlerle ilgili bazı klinik durumlar (devamı)

Vitamin	Klinik Bulgular
Niasin	✓ Niasin eksikliğinde 3D harfiyle belirtilen **Dermatit, Diare, Demans** + tedavi edilmezse **ölümle (4D)** sonuçlanan **Pellegra** görülür. ✓ **Hartnup hastalığında** triptofan emilimi bozulduğu için **pellegra benzeri cilt bulguları** olur. ✓ **Maling karsinoid sendromda** triptofandan aşırı serotonin sentezi olur. Dolayısıyla niasin sentezi bozulur ve **pellegra benzeri cilt bulguları** olur.
Biyotin	✓ **Biyotin Eksikliği:** Çiğ yumurta akında bulunan **avidin, biyotin emilimini engeller.** Bu, halüsinasyon, seboreik dermatit ve dil iltihabı gibi belirtilere neden olabilir. ✓ **Multipl Karboksilaz Eksikliği: Biyotin taşıyıcı protein eksikliği** nedeniyle, **biyotine bağlı karboksilaz enzimlerinde eksiklik** ve belirli belirtiler ortaya çıkar. Spesifik olarak **propiyonik asidemi** oluşur. İdrarda laktat, metilkrotonat atılımı artmıştır. **Alopesi** görülür. ✓ **Biyotidinaz Eksikliği: Biyotinin mitokondriye giremediği** bir metabolizma hastalığıdır. Biyotin eksikliği belirtileri gösterir ancak daha ağır bir klinik tabloya yol açar.
Pantotenik Asit	✓ **Pantotenik asit eksikliğine** bağlı olarak **"burning foot"**da (**yanık ayak**) denilen parestezi nedeni ile ayaklarda yanma hissi görülür.
Folik Asit	✓ Megaloblastik anemi ✓ Nöral tüp defektleri ✓ Hiperhomosisteinemi
Vitamin B_{12}	**PERNİSİYÖZ ANEMİ** ✓ İntrinsik faktör sentezinden sorumlu midedeki **paryetal hücrelerin otoimmun harabiyet** ✓ Bu hastalıkta 5P bulgusu olarak adlandırılan; • **Pansitopeni,** • **Periferik nöropati,** • **Posterior kord nöropatisi,** • **Papiller atrofi,** • **Pernisiyoz anemi** görülmektedir.
Vitamin B6	✓ **Piridoksin Eksikliği neden olanlar;** • Diyetle fazla protein alınması • **İzoniazid** tedavisi • **D-penisilamin** gibi şelatlayıcı ajanlar • Oral kontraseptifler • **Alkolizm** ✓ Çocuklarda **konvülsiyon**, aşırı hassasiyet
Vitamin C	✓ **Skorbüt** • Hidroksi - prolinden fakir yetersiz bir kollajen • Diş eti kanaması • Yara iyileşmesinde gecikme • Periost altına kanama • Psödoparalizi

Temel Bilimler 79. soru
Biyokimya Speetus Notu 1. Fasikül
Sayfa 126

1-α hidroksilazın düzenlenmesi:

- ✓ **Kalsitriol inhibe eder.**
- ✓ **Hipofosfatemi, hipokalsemi ve PTH yüksekliği aktive eder.**

- ✓ 1-α hidroksilaz inhibe olduğunda 25-OH Vit D_3 **böbreklerde 24 hidroksilaz** ile 24,25 $(OH)_2$ koleskalsiferol olur.

Vitamin D'nin fonksiyonu:

- ✓ 1,25-diOH D_3'ün fonksiyonu yeterli plazma kalsiyum düzeyini sürdürmektir.
- ✓ **İnce bağırsakta calbindin** (kalsiyum bağlayıcı protein) **sentezini uyararak kalsiyum emilimini artırır.**
- ✓ **Böbrekten kalsiyum emilimini uyarır**, kaybını azaltır.
- ✓ İnce bağırsak ve böbrekten fosfat reabsorbsiyonunu da stimüle eder.
- ✓ Gerek duyulduğunda **kemiklerden Ca^{+2} rezorpsiyonunu uyararak** sağlanır.

VİTAMİN K

Vitamin K'nın fonksiyonu:

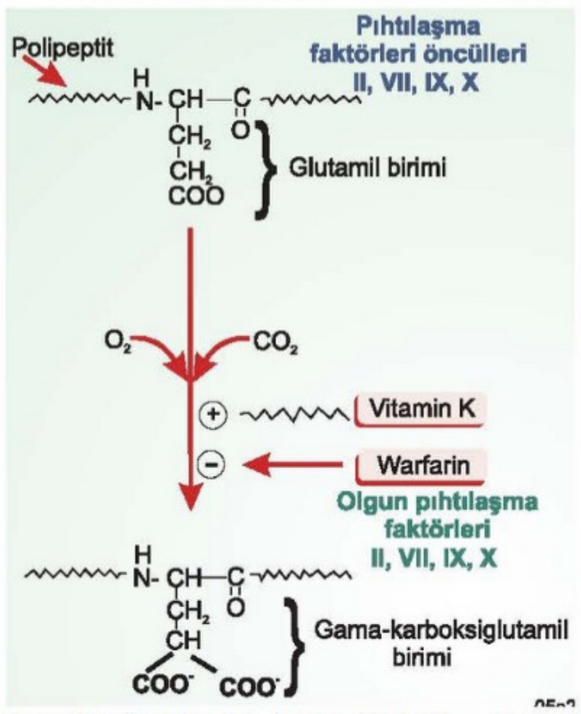

- ✓ **Protrombin (faktör II), faktör VII, IX** ve **X, Protein C** ve **protein S'in karaciğerde aktivasyonu** için gereklidir.
- ✓ Bu proteinlerin **glutamik asit** birimleri **vitamin K**'ya bağlı bir **karboksilasyon reaksiyonu** ile **γ- karboksiglutamata (γ-Gla)** dönüşür.
- ✓ **γ-Gla oluşumu**, dikumarol ve warfarin tarafından **inhibe edilir.**
- ✓ Protrombinin negatif yüklü γ-karboksiglutamat birimleri ile pozitif yüklü kalsiyumu bağlar.
- ✓ **Protrombin-kalsiyum kompleksi → pıhtılaşma**
- ✓ **Kemikte → osteokalsin'in aktivasyonu** da benzer şekilde K vitamini aracılığıyla gerçekleşir.

- ✓ **Kalsiyum bağlayıcı proteinlerin yapı ve fonksiyonu için önemli olan vitamin K'dır.**

- ✓ **Bitkisel kaynaklı** olanı K1 vitamini **fillokinon**
- ✓ **Bağırsak bakterileri** tarafından sentezlenen K2 vitamini **Menakinon**

- ✓ Antibiyotikler, ikinci kuşak sefalosporinler, malnutrisyon, fenobarbital ve fenitoin kullanımı K vitamini eksikliğine yol açabilir.

FLASH BACK

İnsan vücudunda sentezlenen vitaminler

- **Triptofan** → Niasin
- **7-dehidrokolesterol** → D vitamini
- **Bağırsak bakterileri** → Biyotin ve K vitamini

VİTAMİN E

- ✓ Vitamin E'nin başlıca fonksiyonu; **çoklu doymamış yağ asitlerini serbest radikallere karşı korumaktır.**
- ✓ Kanda spesifik bir taşıyıcısı yok, VLDL ve LDL **lipoproteinler taşır.**
- ✓ Gıdalarla poliansatüre yağ asiti alımı arttığı zaman E vitamini ihtiyacı artar.
- ✓ **E vitamini LDL oksidasyonunu en iyi engeleyen maddedir.**

FLASH BACK

Antioksidan vitaminler

- **A vitamini (beta-karoten)**
- **C vitamini (askorbik asit)**
- **E vitamini**

Temel Bilimler 79. soru
Biyokimya Speetus Notu 1. Fasikül
Sayfa 128

Tablo 7-3. yağda çözünen vitaminlerle ilgili bazı klinik durumlar

Vitamin	Klinik Bulgular
A Vitamini	✓ Gece körlüğü ✓ Kseroftalmi ✓ Gözde bitot lekeleri ✓ Kemik büyümesi yavaşlar. ✓ İmmun cevap azalır. ✓ Solunum yolu enfeksiyonları artar. ✓ Böbrek taşı oluşumu artar.
D Vitamini	✓ Çocuklarda **rikets,** ✓ Erişkinlerde **osteomalazi** ✓ D vitamini, tüm vitaminlerin **en toksik** olanıdır.
E Vitamini	✓ **Prematür yenidoğan** bebeklere özgü olup **hemolitik anemiye** neden olabilir. ✓ E vitamini eksikliğinde **eritrositlerin peroksitlere karşı artmış bir duyarlılığı** söz konusudur. ✓ En az toksik olan vitamindir.
K Vitamini	✓ Yenidoğanların bağırsakları sterildir ve K vitamini sentez edemezler. ✓ Doğumda proflaktik K vitamini yapılmazsa, eksikliğine bağlı olarak **yenidoğanın hemorajik hastalığı** görülebilir. ✓ pT uzar.

Kserooftalmi yapan C vitamini eksikliği değil, A vitamini eksikliğidir

Orijinal Soru: Temel Bilimler 80

80. Oral kavite karsinomları ile ilgili aşağıdaki ifadelerden hangisi doğrudur?

A) Çoğunluğunu adenokarsinom oluşturur.
B) Tükürük bezlerinde en sık skuamöz hücreli karsinom gelişir.
C) Human papilloma virus ilişkili skuamöz kanserler dudakta daha sıktır.
D) Premalign lezyonlarında displazi beklenmez.
E) Human papilloma virus ilişkili skuamöz kanserler daha iyi prognozludur.

Doğru Cevap:E

SpeeTUS Notu

SpeeTUS Notu

SİNDİRİM SİSTEMİ HASTALIKLARI ve PATOLOJİSİ

ORAL KAVİTE

ORAL KAVİTENİN ÜLSERATİF VE İNFLAMATUVAR LEZYONLARI

Aftöz Ülserler

- ✓ Stres ve ateş gibi durumlarda ortaya çıkar. Otoimmündür.
- ✓ Sık tekrarlarsa **Behçet hastalığı** ve **Crohn hastalığından** şüphelenilmelidir.

Herpes virüs enfeksiyonları

- ✓ Etken sıklıkla HSV-1'dir.
- ✓ **İntraepitelyal vezikül** oluşumuna neden olur.
- ✓ Histolojide **akantoliz, intranükleer inklüzyonlar,** çok çekirdekli **dev hücreler** ve **Cowdry cisimleri** görülebilir.
- ✓ Akantolitik hücreler **Tzank testi** ile gösterilebilir.

Tzanck Testi Pozitif Olan Hastalıklar

- Herpes virüs enfeksiyonu
- Pemfigus vulgaris

Fungal Enfeksiyonlar

- ✓ **En sık etken Candida**'dır.
- ✓ **İmmün yetmezliği** olan ve **antibiyotik** ile florası bozulan kişilerde görülür. Psödomembranlarla karakterize hastalık yapar.

"Hairy" Lökoplaki

- ✓ **İmmün süpreselerde (AIDS** gibi) görülür.
- ✓ Etkeni **EBV'dir**.
- ✓ **Displazi** içermez.

DİSPLASTİK/NEOPLASTİK LEZYONLAR

Lökoplaki

- ✓ Hiperkeratozdan dolayı beyaz görülürler.
- ✓ Bazen **displazi** içerebilirler.
- ✓ **En sık sebebi tütün kullanımıdır**.

Temel Bilimler 80. soru
Patoloji Speetus Notu 1. Fasikül
Sayfa 045

SKUAMÖZ HÜCRELİ KARSİNOM

- **En sık** görülen oral kavite kanseridir.
- Sıklıkla **ileri yaşlarda** görülür.
- **Lökoplaki veya eritroplaki zemininde** gelişebilir.
- Yüksek riskli **HPV-16** ve **HPV-18**'e bağlı olarak da gelişebilir.
- **En sık alt dudakta** görülür, prognozu iyidir.
- Ağız tabanı ve dil kökünde olanların prognozu kötüdür.

45

Baş-Boyun Bölgesinde Gelişen HPV İlişkili ve HPV İlişkisiz Skuamöz Hücreli Karsinomların Farkları

	HPV ilişkisiz	HPV ilişkili
Görülme yaşı	Yaşlılarda	Gençlerda
Yerleşim yeri	Oral kavite	Orofarenks
Histolojik özelliği	Keratinize	Keratinize olmayan
Klinik gidiş, metastaz özelliği	Kötü, sık metastaz	İyi, nadir metastaz
İkincil kanser gelişimi	Sık	Nadir

Temel Bilimler 80. soru
Patoloji Speetus Notu 1. Fasikül
Sayfa 045

- **EBV: Nazofarenks karsinomu**

TÜKÜRÜK BEZİ HASTALIKLARI

Sialadenit

- ✓ Tükürük bezinin inflamasyonudur. **En sık** sebebi **mukoseldir**. **En sık alt dudakta** görülür.
- ✓ En sık mikrobiyal nedeni paramiksovirus'tur.
- ✓ **Tükürük bezi taşı en sık submandibuler tükürük** bezinde görülür.

Tükürük Bezi Tümörleri

- ✓ Genellikle parotiste görülürler. Kadında sıklığı daha fazladır.

Benign tümörler

- ➢ **Pleomorfik adenom (Benign mikst tümör): En sık** görülen tükürük bezi tümörüdür. **En sık parotiste** görülür. **Radyasyonla** ilişkili tükürük bezi tümörüdür. Mikst tümör olduğu için içerisinde **epitelyal** (bez yapıları) ve **mezenkimal** (kıkırdak veya mikzoid doku) alanlar içerir. **PLAG1** mutasyonu taşır.
- ➢ **Warthin tümörü (papiller kistadenoma lenfomatozum): İkinci en sık** görülen **benign** tükürük bezi tümörüdür. **Sigara içenlerde** ve **erkeklerde** daha sıktır. Sıklıkla tek taraflıdır, ancak **bilateral olma ihtimali en yüksek** olan tükürük bezi tümörüdür. Sadece **parotisten** ortaya çıkar. Histolojide **lenfoid foliküler** görülür.

Malign tümörler

- ➢ **Mukoepidermoid karsinom: En sık görülen malign** tükürük bezi tümörüdür. **En sık** parotise yerleşir. Hem **mukus** üreten hem **keratin** üreten bir tümördür. Mukus üreten bileşen çoksa prognoz iyidir. **T(11;19)** görülür.
- ➢ **Adenoid kistik karsinom (Silindroma): Minör tükürük bezlerinin en sık görülen malign** tümörüdür. Perinöral invazyon yaptığı için ağrılıdır.

ÖZOFAGUS HASTALIKLARI

ÖZOFAGEAL OBSTRÜKSİYON

Mukozal "ring"

- ✓ Mukozanın lümene çıkıntısıdır. Üst segmentteyse "web", alt segmentteyse Schatzki halkası ismi verilir. Özofageal "web"ler **Plummer-Vinson** veya **Paterson-Kelly sendromuna** eşlik edebilir.

İLGİLİ NOTLAR

Orijinal Soru: Temel Bilimler 81

81. Elli beş yaşındaki kadın hastanın tiroidektomi materyalindeki sağ tiroid bezinde 2 cm çapında solid nodüler lezyon saptanıyor. Mikroskobik incelemede granüler sitoplazmalı yuvarlak-poligonal tümör hücrelerinin yer yer solid proliferasyon yer yer de adalar ve trabeküller oluşturacak şekilde dizilim gösterdiği tespit ediliyor. Tümör hücrelerinin arasında yaygın pembe homojen ekstraselüler bir materyal biriktiği izleniyor. Bu birikim Kongo kırmızısı ile pozitif reaksiyon veriyor.
Bu tiroid tümörünün köken aldığı hücreler aşağıdakilerden hangisidir?

A) Foliküler hücreler
B) Parafoliküler hücreler
C) Stromal hücreler
D) Vasküler hücreler
E) Fibroblastlar

Doğru Cevap:B

SpeeTUS Notu

SpeeTUS Notu

- ✓ **Tiroid stimülan immünoglobülin (TSI),** tiroid growth stimulating immünoglobülin (TGI), **TSH binding inhibitör immünglobülin (TBII) antikorları** görülür.
- **Morfoloji:**
  - ✓ Kolloid soluktur ve **güve yeniği** izlenimi vardır.
  - ✓ İnflamatuvar hücre infiltrasyonu ve **difüz hipertrofi-hiperplazi** vardır.
  - ✓ Folikül epiteli uzun kolumnar epitel ile döşelidir ve papiller yapılar içerir, normalden kalabalıktır. **Papiller yapılar fibrovasküler core içermezler**.
- Laboratuvarda serbest **T4 ve T3 artmış, TSH azalmıştır. Radyoaktif iyod uptake'i artmıştır**.

DİFFÜZ VE MULTİNODÜLER GUATR

- Multinodüler guatr tiroid büyümesinin **en sık** sebebidir.
- En sık sebebi endemik **iyot eksikliğidir.**
- **Morfoloji:**
  - ✓ Hiperplastik fazda **difüz simetrik büyüme** ve kalabalık kolumnar epitel görülür.
  - ✓ Kolloid fazda folikül epiteli **düz-kübiktir.**
  - ✓ Multinodüler guatr döneminde asimetrik büyüme, bası bulguları ve **basık ve düz folikül epiteli görülür.**
  - ✓ **Foliküler neoplaziden farklı olarak bası altında kalan tiroid parankimi ve hiperplastik nodül arasında kapsül bulunmaz!**
  - ✓ <%5 oranında malignite gelişebilir. Boyutta ve semptomlarda ani değişiklik malignite gelişimini düşündürmelidir.

TİROİDİTLER

Subakut Lenfositik Tiroidit (Ağrısız-Postpartum Tiroidit)

- ✓ **Gebelik döneminde** görülebilir.
- ✓ **Ağrı yoktur. Sedimentasyon normaldir**.

Subakut (Granülomatöz, Dev Hücreli, De Quervain tiroiditi) Tiroidit

- ✓ **30-50 yaş arası kadınlarda**, sıklıkla **viral ÜSYE sonrası** görülen bir hastalıktır.
- ✓ Histolojide granülomatöz bir iltihap ve **dev hücreler** görülür.
- ✓ Akut başlar, boyunda **şişlik ve ağrı** vardır.
- ✓ Tiroid ağrısının **en sık** nedenidir.

Kronik Lenfositik Tiroidit (Hashimoto Tiroiditi)

- ✓ **45-65 yaş arası kadınlarda** daha sık görülen **otoimmün inflamatuvar** bir hastalıktır.
- ✓ Otoantikorlar **tiroid mikrozomlarına (%95), tiroglobüline (%60) ve TSH reseptörlerine** karşı gelişir.
- ✓ Anti-TSH reseptor antikorları TSH reseptörlerini bloke eder ve **hipotiroidi yaparlar.**
- ✓ İyodun eksik olmadığı bölgelerde hipotiroidinin **en sık** primer nedenidir.
- ✓ **Morfoloji:**
  - ➢ **Difüz ve simetrik büyüme** görülür.
  - ➢ Mikroskopide parankimde yaygın mononükleer inflamasyon **(lenfositler, plazma hücreleri ve iyi gelişmiş germinal merkezler)** görülür.
  - ➢ Foliküller küçüktür ve **Hurthle hücreleri** (Askanazi hücreleri, oksifilik hücre) denen geniş eozinofilik, granüler sitoplazmalı hücrelerle döşelidir.
  - ➢ Hurthle hücresi, çok sayıda **mitokondri içeren, geniş pembe sitoplazmalı** metaplastik hücrelerdir.
  - ➢ Kapsülü aşmayan bir **fibrozis** görülebilir.
- ✓ **Klinik:**
  - ➢ Başlangıçta hipertiroidi, sonradan hipotiroidi görülür.
  - ➢ Tiroidin ağrısız olarak büyür.
  - ➢ Bu hastalarda ekstranodal **marjinal zone B-hücreli lenfoma (MALTOMA**) ve papiller karsinom riski artar.

Riedel Tiroiditi

- ✓ Tiroidin **sert ve fikse olduğu**, tiroidde ve çevre dokularda ilerleyici **fibrozis** ile karakterizedir.
- ✓ **Sistemik otoimmün IgG4-ilişkili hastalığın** bulgusu olabilir.
- ✓ Retroperitonda, orbitada, mediastende de tiroiddekine eşlik eden fibrozis görülebilir.

Tiroid Neoplazmları

- ✓ **Tiroid nodüllerinde benign/malign** oranı yaklaşık **10/1**'dir.

Tiroid nodüllerin malign olma riskini arttıran özellikler:
- **Tek**
- **Soğuk**
- **Gençlerde**
- **Erkeklerde**
- **Radyoterapi öyküsü**

- ✓ **Foliküler adenom en sık** görülen tiroid neoplazmıdır. **Karsinomlardan ayrımında sadece kapsül ve/veya damar invazyonu olmaması yardımcıdır.** Fonksiyonel veya non-fonksiyonel olabilir.
  - ➢ **Non-fonksiyonel** adenomlar aynı foliküler karsinomda olduğu gibi **RAS ve PPAR-γ** mutasyonu içerirler ve zaman için **karsinoma ilerleyebilirler**. Ancak **fonksiyonel adenomlardan karsinom gelişmesi beklenmez.**

Tiroid Karsinomları

Papiller karsinom 	• En sık subtip. • Radyasyonla ilişkilidir. • RET/PTC ve BRAF mutasyonu vardır. • Tanısı çekirdek özelliklerine göre konulur. (Orphan Annie (boş-şeffaf çekirdek) intranükleer pseudo inklüzyon, çentiklenme, üst üste binme) • Psammom cisimleri içerir. • Lenfatik yayılır ve iyi prognozludur. En sık foliküler varyantı görülür.
Foliküler karsinom	• İyot eksikliği ile ilişkilidir. • Foliküler adenomdan kapsül ve/veya
Medüller karsinom	• Parafoliküler C hücrelerden köken alır. Kalsitonin sentezler • Sıklıkla sporadiktir, MEN IIa ve IIb (en kötü) sendromlarına eşlik edebilir. • RET mutasyonu vardır. • Biyopside amiloid (prokalsitonin) görülür.
Anaplastik karsinom	• Çok kötü prognozludur. P53 mutasyonu görülür. • Dev hücreli ve spindle hücreli tipleri vardır.

Temel Bilimler 81. soru
Patoloji Speetus Notu 1. Fasikül
Sayfa 064

▪ Medüller karsinom parafoliküler C hücrelerinden gelişirken diğer karsinomlar folikül epitelinden gelişir.

64

İLGİLİ NOTLAR

Kongo kırmızı ile boyanan o sözü edilen maddenin amiloid olduğunu notumuzda ayrıca bulabilirsiniz. Bu çok temel bir bilgi...

Orijinal Soru: Temel Bilimler 82

82. Otuz beş yaşındaki kadın hastada mide korpus lokalizasyonunda yerleşimli düzgün yüzeye sahip iyi sınırlı polip saptanıyor. Histopatolojik incelemede polibin pariyetal, esas ve foveolar mukus hücreleri ile döşeli kistik bezlerden oluştuğu görülüyor ve fokal bir alanda displazi tespit ediliyor.
Bu hastanın genetik taramasında aşağıdaki genlerden hangisine ait germline mutasyonun saptanması <u>en olasıdır</u>?

A) APC
B) KIT
C) PDFGRA
D) SDH
E) STK11

Doğru Cevap:A

SpeeTUS Notu

SpeeTUS Notu

Kronik gastrit

Kronik Gastrit Tipleri

	H.pylori (Tip 2/B gastrit)-Daha sık	Otoimmün (Tip 1/A gastrit)
Lokasyon	Antrum	Fundus, korpus
İnflamatuvar infiltrat	Nötrofiller, kronik inflamasyon hücreleri, lenfoid agregatlar	Kronik inflamasyon hücreleri
Asit üretimi	Değişken	Azalmış
Gastrin	Değişken	Artmış
Eşlik eden lezyonlar	Hiperplastik-inflamatuvar polipler	Nöroendokrin hiperplazi
Seroloji	H.pylori'ye karşı antikor	Paryetal hücrelere karşı antikor
Gelişen hastalıklar	Peptik ülser, adenokanser, MALToma, intestinal metaplazi	Pernisyöz anemi, adenokanser, karsinoid tümör, intestinal metaplazi

- ✓ **Özel gastrit formları:**
  - ➢ **Gastritis sistika:** Kronik gastrite bağlı gelişir.
  - ➢ **Reaktif gastropati (Tip C gastrit): Safra reflüsü** gibi kimyasallara bağlı gelişir. Nötrofil pek görülmez.
  - ➢ **Eozinofilik gastrit: Allerjik** kişilerde görülür.
  - ➢ **Lenfositik gastropati: Çölyak** hastalarında görülür.
  - ➢ **Granülomatöz gastrit: En sık Crohn hastalarında** görülür.

Peptik ülser

- ✓ Özellikle **asit sekresyonunun arttığı** durumlarda görülür. Genellikle tek lezyondur.
- ✓ Özofagus, mide, duodenum ve Meckel divertikülünde gelişebilir.
- ✓ Sık nedenler **H. pylori, sigara** ve **non-steroidlerdir.**
- ✓ **En sık duodenum 1. kısım**da görülür.
- ✓ En sık komplikasyonu **kanamadır (arkadan kanar).**

HİPERTROFİK GASTROPATİLER

Makroskopik olarak midenin pilikaları kalınlaşmıştır.

- ✓ **Menetrier hastalığı: TGF-α'nın** aşırı salınmasıyla ortaya çıkar. **Hipoklorhidri** ve **protein kaybettiren enteropati** görülür. Erişkinde mide kanseri riskini bir miktar arttırırken çocukta malignleşmez.
- ✓ **Zollinger-Ellison sendromu**

GASTRİK TÜMÖRLER

- En sık görülen mide tümörü **adenokarsinomdur**.
- **En sık** görülen **benign mide tümörü poliplerdir**.
- **En sık** görülen **mezenkimal** tümör **gastrointestinal stromal tümördür**.

Temel Bilimler 82. soru
Patoloji Speetus Notu 1. Fasikül
Sayfa 047

- ✓ **Fundik gland polibi: Proton pompa inhibitörü** (PPI) kullananlarda veya **familyal adenomatöz polipozis** (FAP) sendromlu hastalarda görülür. PPI kullanımına bağlı gelişenler kanserleşme riski taşımaz ancak **FAP hastalarında kanserleşebilir.**

- ✓ **Adenomatöz polipler:** FAP hastalarında görülebilir. Kanser riski taşır.

Gastrik Karsinomlar

- ✓ **En sık küçük kurvatur üzeri antrumda** gelişir. İki farklı morfolojide olabilir.

Mide Kanseri Tipleri (Lauren sınıflaması)

	İntestinal tip	Diffüz tip
Görülme yaşı ve cinsiyeti	İleri yaş, erkek	Genç, K=E
Risk faktörü	Kronik gastrit, H. pylori, tütsülenmiş yiyecek, nitrit, EBV, sigara	A kan grubu ve E-caderin mutasyonu
Makroskopik özelliği	Ülseratif veya polipoid kitle	Diffüz infiltran (matara mide-Linitis plastica)
Histolojik özelliği	İyi diferansiye bez yapıları	Taşlı yüzük hücreleri
Prognoz	İyi	Kötü

- ✓ **Erken mide kanseri,** lenf nodu metastazı olsun ya da olmasın **mukoza-submukozaya** sınırlı kanserdir ve **iyi prognozludur**.
- ✓ **CEA** ve **CA19-9 yüksekliği** görülebilir.
- ✓ Supraklaviküler lenf noduna metastaz yaparsa **Virschow nodülü**, aksillaya metastaz yaparsa **Irish nodülü**, umblikus çevresine metastaz yaparsa **Sister-Mary Joseph nodülü**, rektuma metastaz yaparsa **Blumer's shelf** nodülü ismi verilir.
- ✓ Overde görülen **taşlı yüzük hücreli karsinom metastazlarının (Krukenberg tümörü) en sık** kökeni midedir.

Mide lenfoması

- ✓ **Ekstranodal lenfomaların en sık çıkış yeri** midedir.
- ✓ **En sık sebebi H. pylori** gastritidir.
- ✓ **En sı**k görülen tipi **MALToma'dır**. Prognozu genellikle iyidir.

Gastrointestinal stromal tümör

- ✓ **Abdomendeki en sık mezenkimal tümördür.**
- ✓ **En sık midede** ortaya çıkar.
- ✓ **Kajal hücrelerinden** köken alır.
- ✓ **İğsi ve epiteloid alanlar** içerir (**bifazik tümör**).
- ✓ **C-kit (CD117), DOG1, vimentin** ile pozitif boyanır.
- ✓ **Prognoz tümör çapına, mitoza ve yerleşim yerine (ince bağırsak yerleşimli kötü)** bağlıdır.

İNCE ve KALIN BAĞIRSAK HASTALIKLARI

GELİŞİM ANOMALİLERİ

- **Atrezi**: **En sık duodenumda** görülür.
- **Intussussepsiyon: En sık ileoçekal valvde** görülür.
- **İmperfore anüs: Konjenital intestinal atrezinin en sık** görülen formudur.
- **Duplikasyon**: **En sık ileumda** görülür.

İLGİLİ NOTLAR

Orijinal Soru: Temel Bilimler 84

84. Aşağıdakilerden hangisi, ilaçların transepitelyal veya transendotelyal taşınmasında membran taşıyıcılarının yer aldığı süreçlerden biri değildir?

A) İnce bağırsaklardan absorpsiyon
B) Hepatobiliyer transport
C) Glomerüler ultrafiltrasyon
D) Böbrekte tübüler sekresyon
E) Kan-beyin bariyerinden geçiş

Doğru Cevap: C

SpeeTUS Notu

SpeeTUS Notu

Temel Bilimler 84. soru
Farmakoloji Speetus Notu 1. Fasikül
Sayfa 006

Renal İtrah

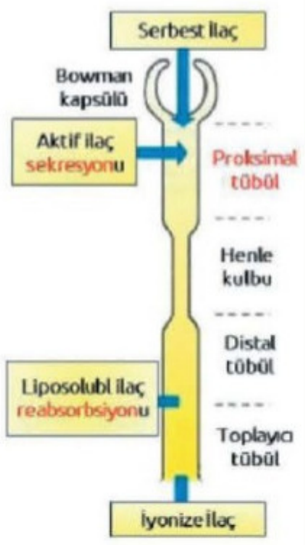

Glomerüler Filtrasyon

- ✓ Sadece **serbest** ilaç (iyonize/non-iyonize) uğrar.
- ✓ Filtrasyon hızı; **glomerüler kan akımı** ile **doğru, albumine bağlanma** oranı ile **ters** orantılıdır.

Tübüler Salgılanma

- ✓ Proksimal tübülden **aktif transportla** gerçekleşir.
- ✓ **Serbest** ve **bağlı ilaç**, **non-iyonize** ilaç bu yolla atılabilir.

Renal Klirens

- ✓ **Birim zaman**da **temizlenen plazma** hacmi olup **Doz/EAA** formülünden hesaplanır.

Klirensi Etkileyen Faktörler

- ✓ Doz, kan akımı
- ✓ **Karaciğer** ve **Böbrek** fonksiyonu
- ✓ **Plazma proteini**ne **bağlanma**
- ✓ Tübüllerden **reabsorbe** olma oranı

Safraya İtrah

- ✓ **Çok iyonize** olan ilaçlar, safraya fazla ve hızlı itrah olur.
- ✓ **Doksorubisin**, **sülfonamid**, eritromisin...

Akciğerden İtrah

- ✓ **Küçük**, non-elektrolit ve **lipofilik** ilaç bu yolla atılır.

Süte İtrah

- ✓ **Süt asidik** olup **bazik ilaç**, **iyon tuzağı** ile süte girer.

İlaç	Yenidoğan Etkisi
Lityum	**Hipotonik** Bebek Sendromu
Amiodaron	**Tiroid** fonksiyon bozukluğu
Kloramfenikol	Aplastik Anemi



İtrah Düzeyinde Etkileşim

- ✓ Lityum yapıca Na^+'a benzer. **Hiponatremi**de böbrek Na^+ ile birlikte lityum da tutar. (**Lityum İntoksikasyonu**)
- ✓ Proksimal tübülde **OAT** için yarışan ve salgılanarak atılan **probenesid, penisilin**in **salgılanma**sını **inhibe** eder.

İLAÇ UYGULAMA ŞEKİLLERİ

Lokal Uygulama

- ✓ İntra**kardiyak,** intra**plevral,** intra**peritoneal,** intra**vajinal,** intra**uterin,** intra**üretral,** intra**artiküler...**

Sistemik Uygulama

- ✓ **Enteral** (oral, sublingual, rektal)
- ✓ **Parenteral** (IV, subkutan, IM, intraarteryel, intratekal)
- ✓ **Transdermal**
- ✓ **İnhalasyon**

FLASH BACK

Lokal ve **sistemik** uygulama;
Rektal ya da **intranazal**

Enteral

Oral



- ✓ **En önemli** absorbsiyon yeri **ince bağırsak**tır.
- ✓ İleri derece **presistemik eliminasyon**a uğrayan; **Naloksan** ve **Lidokain oral kullanılmaz.**
- ✓ **Emetik** ilaç; **bilinci kapalı,** mental olarak yetersiz ve **uyumsuz çocuk**ta **tercih edilmez.**
- ✓ **Penisilin,** tetrasiklin, INH**, metotreksat** ve **L-Dopa aç** kullanılır.

Sublingual



- ✓ Emilim ve **etki çabuk** başlar.
- ✓ **Presistemik eliminasyon izlenmez.**
- ✓ **Organik nitrat**, Piroksikam, Buprenorfin

Rektal

- ✓ **Kusan** ve **bilinç kaybı** olan hastada oralin alternatifidir.
- ✓ **%50** oranında **presistemik eliminasyon**a uğrar.
- ✓ Tiyopental/Metoheksital, **Diazepam**, **Parasetamol**

Parenteral

- ✓ Solüsyonun **vücut pH**'ına **yakın** olması gerekir.
- ✓ **İM** ve SC'da **absorbsiyon hızı**nı kısıtlayan uygulanan bölgedeki **kan akımı**dır.

İntravenöz



- ✓ Etkisi **en hızlı başlayan** uygulama yoludur.
- ✓ **Her tip hasta**da (bilinç kapalı vb.) uygundur.
- ✓ **Biyoyararlanım %100** olup **acil girişim**de uygulanır.
- ✓ Yüksek molekül ağırlığına sahip **peptit** ilaç

Subkutan

- ✓ Verilecek sıvı **2 mL**'yi **geçmemeli**dir.

İntramusküler

- ✓ Verilecek sıvı **5 mL**'yi **geçmemeli**dir.
- ✓ **Kreatin kinaz** sonuçlarını **bozabilir.**

İntratekal

- ✓ **L3-4 subaraknoid** uygulama bu yola örnektir.
- ✓ **Yanıklı** hastalarda bu yol kullanılabilir.

Transdermal

- ✓ **Liposolubl** ilaç kullanılır.
- ✓ Geçirgenlik; **Skrotum** > kulak arkası > koltuk altı > saçlı deri > göğüs > ön kol > **bacak**
- ✓ **Nikotin**, Nitrogliserin, **Skopolamin**, Testosteron
- ✓ Östradiol, **Fentanil**, Klonidin

İnhaler

- ✓ **Liposolubl**, küçük, gaz halinde (**genel anestezik**).
- ✓ **En hızlı** absorbsiyon izlenir.

İLGİLİ NOTLAR

Eveeet, glomerüler filtrasyon demek sadece "serbest ilaç" demek... Yani ortada herhangi bir taşıyıcı söz konusu değil... Derslerimizde de sürekli vurguladığımız bu bilgiyi notlarımız da tabii ki yine gözler önüne seriyor... Size de sadece sorunun doğru cevabını işaretlemek kalıyorrr...

Beyin Metastazı - Kafa İçi Basınç Artışı Sendromu (KİBAS)

Genel bilgiler

- ✓ En sık nedeni **akciğer kanseri**dir.
- ✓ Tanıda **MR** tercih edilir.

Tedavi

- ✓ Semptomatik hastalara **deksametazon** verilir.
- ✓ Multipl lezyonlarda **RT**, tek lezyonda **cerrahi** uygulanır.

Vena Kava Süperior Sendromu

Genel bilgiler

- ✓ **Baş, boyun ve üst ekstremitelerin** venöz direnajından sorumlu olan vena kava süperiorun, **obstrüksiyonu/tıkanması** sonucu ortaya çıkan klinik tablodur.

Etiyoloji

- ✓ **Malign nedenler** (en sık)
  - ➢ Akciğer kanseri (en sık) → KHAK ve SCC
  - ➢ Lenfoma
  - ➢ Germ hücreli tümörler
- ✓ **Benign nedenler** (tümör, intravasküler cihaz, tromboz vb.)

Klinik

- ✓ En sık semptomlar sırasıyla **dispne,** boyun ve yüzde şişlik (özellikle göz çevresinde) ve **öksürük**tür.
- ✓ En sık fizik muayene bulguları sırasıyla **boyun venlerinde dilatasyon, göğüs duvarında kollaterallerde artış** ve **yüzde ödem, siyanoz, platore**dir.
- ✓ Süperior mediastinal kitleye bağlı trakeal obstrüksiyon gelişebilir (acil tedavi gerektirir)

FLASH BACK

- BVD + **alt** ekstremitede ödem = Sağ kalp yetmezliği
- BVD + **üst** ekstremitede ödem = Vena kava süperior send.

Tanı

- ✓ Klinik olarak konulur.
- ✓ **BT/MR** ile kitle ve çevre yapılara bası/invazyon görülebilir

Tedavi

- ✓ **Destek tedavisi**: Oksijen, tuz kısıtlama, diüretik, steroid (özellikle lenfomada etkin)
- ✓ **Kemoterapi:** KHAK, lenfoma ve germ hücreli tümörlerde çok etkindir.
- ✓ Diğer tümörlerde **radyoterapi** uygulanır.

NEFROLOJİ

RENAL FİZYOLOJİ VE TÜBÜL HASTALIKLARI

Glomerüler Fizyoloji

Genel Bilgiler

- ✓ Böbrek parankimi dışta **korteks**, içte **medulla** olmak üzere iki bölgeye ayrılır.
- ✓ Böbreğin en küçük fonksiyonel birimi **nefrondur**.
  - ➢ Glomerül, proksimal ve distal tübüller **kortekste** yer alır.
  - ➢ Henle kulbu ve toplayıcı kanallar, **medullada**dır.

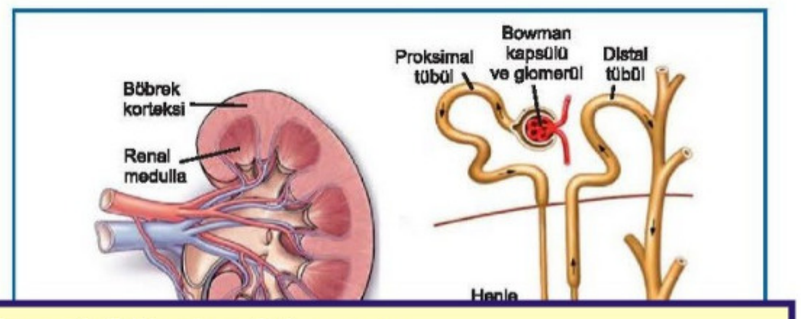

Temel Bilimler 84. soru
Dahiliye Speetus Notu 1. Fasikül
Sayfa 033

Böbrek kan akımı, GFR ve idrar miktarı:

- ✓ Kalp debisinin **% 20'si** böbreklere gelir.
  - ➢ Renal kan akımı **1 L/dk**'dır. Renal plazma akımı **600 mL/dk**'dır. (%40 hematokrit, % 60 plazma)
- ✓ Böbreklere gelen plazmanın da **% 20'si** glomerüllerden **filtre** edilir ve **ultrafiltrat** adını alır
  - ➢ Glomerül filtrasyon hızı yaklaşık **120 mL/dk**'dır.
  - ➢ Günlük total ultrafitrat yaklaşık **180 L**'dir.
- ✓ Ultrafiltratın **% 99'u** tübüllerden **geri emilir**, % 1'i idrar olarak atılır. Günlük ortalama idrar miktarı **1800 mL**'dir.

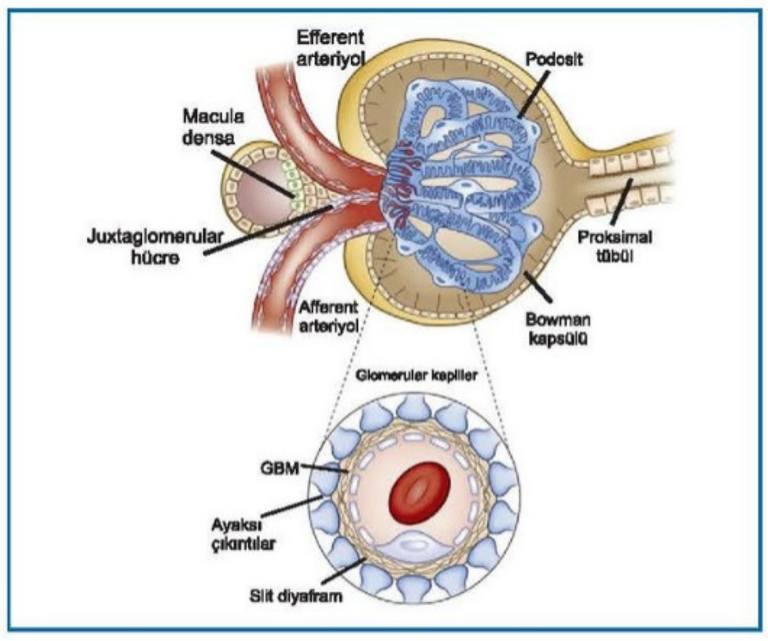

Bazen uzun uzun yazmak yerine bir şekil koyarız ve bu da size soruyu yaptırır :)
Şekilde de görüldüğü gibi; ilaçların taşınabileceği bir hücre ya da taşıyıcı bulunmuyor.Zaten notumuzda açıkça kanın glomerüler bariyerden "filtre olduğunu" belirtiyoruz.

Glomerül

- ✓ Bowman kapsülünde yer alır; kan **afferent arteriyol** ile glomerüle gelir, **efferent arteriyol** ile glomerülden çıkar.
- ✓ Bowman kapsülünün iki tabakası: **Parietal** ve **visseral tabaka (podositler)**
- ✓ Afferent arteriyol ile gelen kan, filtrasyon bariyerinden süzülerek bowman boşluğuna; oradan da tübüler sisteme gider.

Glomerüler filtrasyon bariyeri (içten dışa doğru):

1. Fenestralı (pencereli) endotel
2. Glomerüler bazal membran
   - ➢ Temel olarak tip **4 kollajen** ve **heparan sülfattan** oluşur. **Negatif elektriksel** yüke sahiptir.
   - ➢ Albümin negatif elektrik yüklü olduğundan itilir ve bu bariyerden geçişi sınırlandırılır **(yük bariyeri)**
3. **Podositler** (Bowman kapsülü visseral epiteli) ve podositlerin ayakları arasındaki yarıklar **(slit diyafram)**
   - ➢ Slit diyaframın yapısında bulunan en önemli proteinler **nefrin** ve **podosin**dir **(boyut bariyeri).**

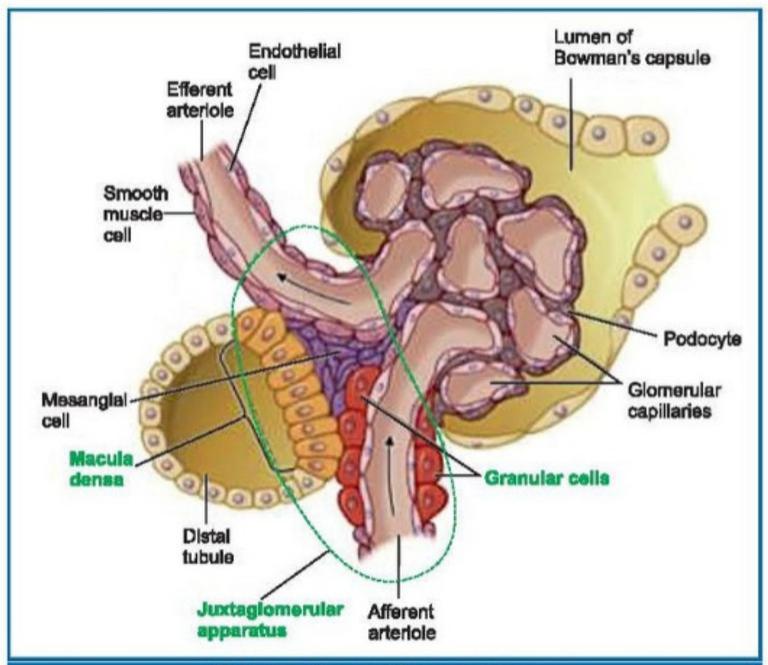

Jukstaglomerüler aparatus

Glomerüler filtrasyon hızının otoregülasyonu

Temel Bilimler 84. soru
Dahiliye Speetus Notu 1. Fasikül Sayfa 034

GFR'yi arttıranlar	GFR'yi azaltanlar
• Aff. arteriyolde **gevşeme** • Eff. arteriyolde **kasılma**	• Aff. arteriyolde **kasılma** • Eff. arteriyolde **gevşeme**

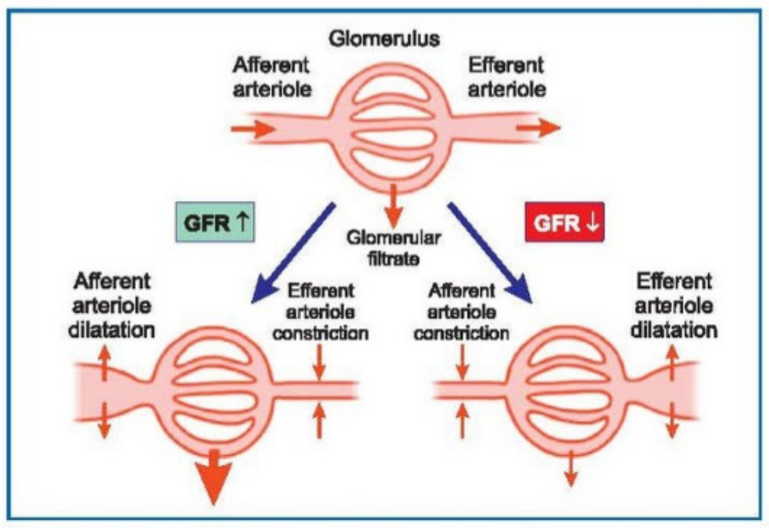

Jukstaglomerüler aparatus

- ✓ **Önemli bileşenleri;**
  - ➢ Afferent arteriyol
  - ➢ Distal tübül / Maküla densa
  - ➢ Jukstaglomerüler (granüler) hücreler
- ✓ **Afferent arteriyol**, bir baroreseptördür.
- ✓ **Distal tübül / Maküla densa**, bir ozmoreseptördür. Lümen içi **NaCl konsantrasyonunu** algılar.
- ✓ **Jukstaglomerüler (granüler) hücreler**, afferent arteriyol duvarında bulunan özelleşmiş hücrelerdir. **Renin** salgılar
  - ➢ Ayrıca **β1 adrenerjik** reseptör bulundurur. Sempatik sinir sistemi, renin salgısını uyarır.

Renin salınımı için lokal **prostoglandin** üretimi oldukça önemlidir.

- ✓ Glomerüler otoregülasyondan sorumlu iki önemli mekanizma vardır:

1) Afferent arteriyolde miyojenik refleks:

- ✓ Renal kan akımı artması ile afferent arteriyol **kasılır.**
- ✓ Renal kan akımı azalması ile afferent arteriyol **gevşer.**

2) Tübüloglomerüler feedback

- ✓ Bu kompleks etkileşim **jukstaglomerular aparat** sayesinde gerçekleşir.
- ✓ **Renal kan akımı azalınca**, GFR azalır. Ultrafiltratın proksimal tübülden akış hızı azalır, tübüler geri emilim artar. Distal tübüle gelen NaCl miktarı azalır. Maküla densada bulunan ozmoreseptörler bunu algılar. Tetiklenen refleks sayesinde **afferent arteriyolde dilatasyon** gelişir.
- ✓ Renal kan akımı artınca da yukarıdaki değişikliklerin tam tersi olur.

Renin-anjiyotensin sistemi

Renin salınımını etkileyen faktörler

Arttıranlar	Azaltanlar
• Renal kan akımında azalma • Makula densa NaCl azalma • Beta agonist • Prostoglandinler	• Renal kan akımında artma • Makula densa NaCl artma • Alfa agonist • Non-steroid antiinflamatuar

- ✓ **Renin;** anjiyotensinojeni anjiyotensin 1'e dönüştürür. Anjiyotensin 1 de ACE (anjiyotensin converting enzim) aracılığı ile **anjiyotensin 2**'ye dönüşür.
- ✓ **Anjiyotensin 2,** azalmış olan renal kan akımı ve GFR'yi **arttırmaya** (eski haline döndürmeye) yönelik **sistemik** etkilerde bulunur:
  - ➢ Efferent > afferent arteriyollerde VK (GFR artar)
  - ➢ Aldosteron salınımında artış
  - ➢ Susama merkezinin uyarılması ve ADH salınımında artış
  - ➢ Proksimal tübülden NaCl reabsorpsiyonunda artış
  - ➢ Sistemik vazokonstriksiyon
  - ➢ Sempatik nöronlardan norepinefrin salınımında artış

Bazen uzun uzun yazmak yerine bir şekil koyarız ve bu da size soruyu yaptırır :)
Şekilde de görüldüğü gibi; ilaçların taşınabileceği bir hücre ya da taşıyıcı bulunmuyor.Zaten notumuzda açıkça kanın glomerüler bariyerden "filtre olduğunu" belirtiyoruz.

Orijinal Soru: Temel Bilimler 85

85. Aşağıdaki adrenerjik reseptörlerden hangisinin aktivasyonu sonucunda ikincil haberci olarak inozitol trifosfat (IP_3) sentezlenir?

A) α1
B) α2
C) β1
D) β2
E) β3

Doğru Cevap:A

SpeeTUS Notu

SpeeTUS Notu

FARMAKODİNAMİK FAZ

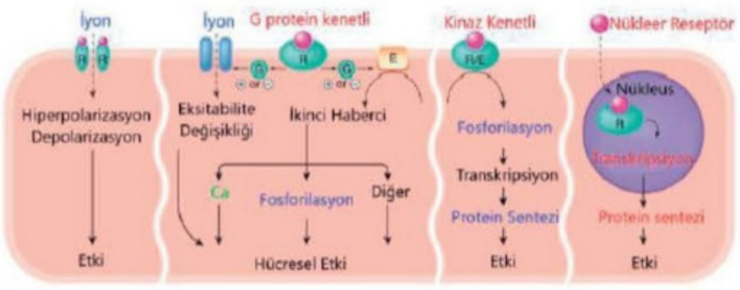

G Protein Kenetli Reseptör

Ana Çalışma Prensibi

- ✓ Reseptör membranı **7 kez** (**serpentin**) geçer.
- ✓ **G proteini** üç alt birimden (**α, β, γ**) oluşur.
- ✓ **Agonist yok**ken **α** subunit, **GDP** ile kompleks yapar.
- ✓ **Ligand** bağlanınca **α** subunit ayrılıp **GTP** bağlanır.
- ✓ **α-GTP** kompleks ve **β, γ subunit** efektör sistemle etkileşir.

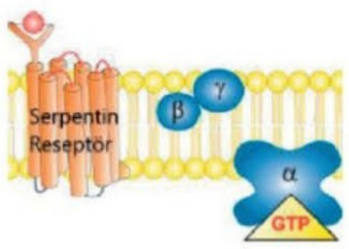

- ✓ Reseptöre **Beta-arrestin** bağlanınca G protein etkisi **azalır**.

Gs

- ✓ **α-GTP** kompleksi **adenilil siklazı** uyarır.
- ✓ **İkinci** haberci olarak **cAMP** üretilir.
- ✓ **cAMP protein kinaz-A**'yı uyarır
- ✓ **PK-A fosforilasyon** gerçekleştirir.

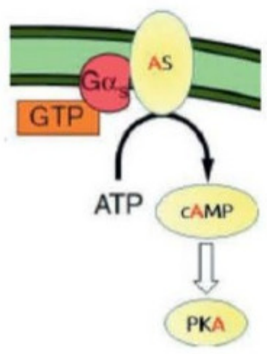

Gi

- ✓ α-GTP kompleksi **adenilil siklazı inhibe** eder.



Temel Bilimler 85. soru
Farmakoloji Speetus Notu 1. Fasikül
Sayfa 007

Gq

- ✓ **α-GTP, fosfolipaz C**'yi uyarır.
- ✓ Fosfolipaz C **PIP_2**'yi parçalayıp **IP_3** ve **DAG** oluşturur.
- ✓ **DAG protein kinaz C**'yi aktifler.
- ✓ **IP_3** DER'den **Ca^{2+}** salıverir.
- ✓ **IP_3 inozitol monofosfataz** ile **IP_1 inozitol**e parçalanır.
- ✓ **İnozitol DAG** ile birleşip membrana döner.

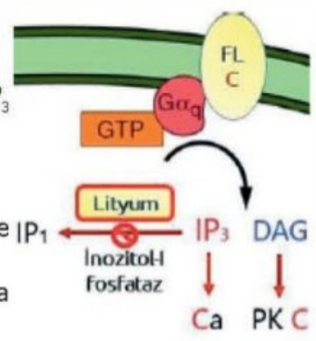

Gs	Gi (2)	Gq (1)
Beta 1-2-3	Alfa-2	Alfa-1
Dopamin 1-5	Dopamin 2-3-4	AT-1
Glukagon	M 2-4	M 1-3-5
5-HT 4-6-7	5-HT 1	H1
H2	GABA-B	5-HT 2
Kalsitonin	Somatostatin 1-5	P2Y 1,2,4,6,11
V2	Opioid & CB 1-2	Kolesistokinin
Parathormon	P_2Y 12	Oksitosin

7

İyon Kanalı Reseptör

- ✓ **En hızlı** sinyal mekanizmasıdır.
- ✓ **Voltaj kapılı** iyon kanalı **depolarizasyon** sonucu açılır.
- ✓ **Ligand kapılı** iyon kanalı **agonist** bağlanınca açılır.

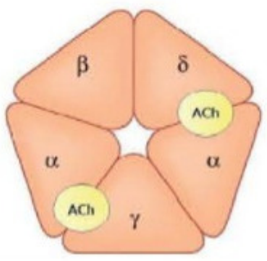

Reseptör	İyon Kanalı
Nikotinik	Na^+- K^+
GABA-A / GABA-C	Cl^- (inhibitör)
Glisin-A	Cl^- (inhibitör)
NMDA, AMPA, Kâinat	Na^+ K^+ Ca^{2+}
5-HT_3	Na^+ K^+ Ca^{2+}
P2X	

Hücre İçi Enzimle İlişkili Transmembran Reseptör

Tirozin Kinaz

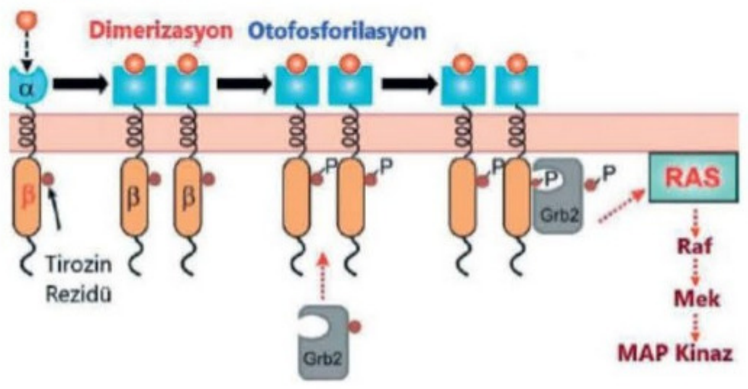

- ✓ **Transmembran** enzimin (reseptör) **sitoplazma içi**nde **katalitik**, dışında ise ligand bağlayan kısmı vardır.
- ✓ Reseptör üzerindeki **tirozin rezidü**leri **fosforil**lenip **(kinaz)** birleşir (**dimerizasyon**).
- ✓ Ligandı **insülin, büyüme faktörleri** (IGF, EGF, VEGF...), **efrin**lerdir.

JAK-STAT

- ✓ Fosforilasyonu reseptör kinaz değil (**intrensek enzim** aktivitesi **yok**), sitoplazmik **janus kinaz** gerçekleştirir.
- ✓ **JAK**'ın fosforillediği **STAT** transkripsiyonu regüle eder.
- ✓ Ligandı **GH, EPO, PRL, Leptin** ve **sitokin**-kemokinler

Serin-Treonin Kinaz

- ✓ Ligandı **TGF-beta**'dır.

cGMP Sentezini Uyaran Reseptörler

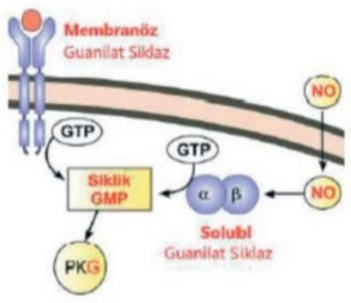

- ✓ **Reseptör** ve **enzim bütün**leşmiştir.
- ✓ **Guanilat siklaz** aktive olur.
- ✓ İkinci haberci olarak **cGMP** oluşur.
- ✓ cGMP **protein kinaz-G**'yi aktive eder.
- ✓ **Myozin fosfataz** ile düz kas **gevşer**.
- ✓ **Membranöz** guanilat siklaz ligandı **ANP, BNP, CNP**, Guanilin'dir.

Toll Like Reseptör

- ✓ **Hematopoetik** hücrelerde bulunur.
- ✓ Patojen ürünler (lipit, peptidoglikan, **lipopolisakkarit, lipoteikoik asit,** viral protein...) ile uyarılır.
- ✓ **İnflamasyon** ve **immün yanıt** oluşumunda rol alır.

İLGİLİ NOTLAR

ÖSYM, bu soruyu **bizim notlarımızdan** hazırlamış olabilir mi???

JAK-STAT Yolu İle Sinyal İletimi

- IFN-gama, IL-6, **GH, PRL, EPO, leptin,** inflamatuar sitokinler JAK-STAT sinyal sistemini kullanır.
- **JAK, tirozin kinaz** aktivitesine sahip olup **STAT** proteini üzerindeki **tirozini fosforil**leyip **STAT**'ı **aktive** eder.
- **STAT** ise **DNA**'ya bağlanarak **transkripsiyon**u sağlar.

STEROİD VE TİROİD HORMONLAR ETKİ MEKANİZMASI

- **Steroid hormon**lar sitoplazmaya diffüze olup **hücre içi**ndeki **spesifik reseptör**üne bağlanır.
- Reseptörde DNA'ya bağlanan domain ortaya çıkar. Bu domain, steroid hormon ortamda yok iken **ısı şok proteini (Hsp-90)** ile örtülüdür. **Hormon reseptöre bağlandığı**nda **Hsp** aktif **domain kısmı**ndan **ayrılır**.
- **Hormon-reseptör kompleksi nükleusa girip** spesifik **DNA**'daki **regülatör bölge**si ile etkileşir. **Transkripsiyon** gerçekleşip **mRNA** sentezlenir.
- **Kortizol, aldosteron** reseptörleri **sitoplazma**da iken, **östrojen, androjen, progesteron** **tiroid hormonu (T_3),** **retinoik asit, D vitamini, PPAR** rese

Hücrede Etki Mekaniz

Gs • Glukagon • LH • TSH • CRH • HCG • Beta reseptör • Kalsitonin • FSH • ACTH • ADH (V2) • PTH • Ang-2 (Epitel)	**JAK-STAT** • Bazı sitokin (INF-gama) • Lenfokin (IL-6) • Growth hormon • Prolaktin • Eritropoietin • Leptin	**Gq** • ADH (V1) • Oksitosin • GnRH • α1 reseptör • Glukagon**
Gi • Somatostatin • Alfa-2	**Sitoplâzmik Reseptör** • Aldosteron • Kortizol	**Serin Treonin Kinaz** • TGF-Beta • İnhibin • Aktivin
cGMP • NO • ANP • BNP • Guanilin	**Nükleer Reseptör** • Androjen • Vitamin D • Östrojen • Retinoik asit • T3 • Progesteron	**Tirozin Kinaz** • İnsülin • IGF - 1 • Büyüme faktörleri

*Vazokonstriksiyon, **Karaciğerde **glikojenoliz**

Temel Bilimler 85. soru
Fizyoloji, Histoloji, Emriyoloji Speetus Notu 1. Fasikül Sayfa 007

Temel Bilimler 85. soru
Fizyoloji, Histoloji, Emriyoloji Speetus Notu 1. Fasikül Sayfa 007

KONU SONU TABLOLARI;

FLASH BACK

Zarsız organel;

- Ribozom
- Hücre iskelet elemanları
- **Proteozom**

Sinyal Molekül	Hedef Organel
N-terminal sinyal peptit	Endoplazmik Retikulum
Karboksi-terminal KDEL dizisi	
Di-asidik diziler	Golgi
Amino terminal dizi	Mitokondri
Nükleer lokalizasyon sinyali	Nükleus
Peroksizom target sinyali	Peroksizom
Mannoz 6-fosfat	Lizozom

Hastalık & mutasyon;

- **Akondroplazi** → **FGFR3**
- **…olemi** → LDL
- → **CFTR**
- → ATP7B
- **I-Hücre hastalığı** → **GlcNAc** fosfotransferaz
- **Herediter sferositoz** → Spektrin ve **ankirin**
- **Metastaz** → **Oligosakkarit** yan zincir
- → **GPI** kanca (**PİG-A** geni)

DOKU HİSTOLOJİSİ VE FİZYOLOJİSİ

DOKU ÇALIŞMALARINDA TEMEL BOYANMA KURALLARI

Boya	Özellik & Boyadığı
Hematoksilen-Eozin	**Rutin preparat** boyası **Ribozom bazofilik** boyar.
Prusya mavisi	Depo **demiri**
Toloudin mavisi	**Mast** (**metakromatik**)
Giemsa-Wright	Kan hücrelerini **ayırt** etme
Trikrom Boyaları	Kas, **bağ**, **sinir** doku ayırt etme
Kongo-Red	**Amiloid**
Sudan Black & Oil Red	Yağ
Gümüş	Retiküler lif
PAS	Bazal membran, **karbonhidrat**
Orsein ve rodamın	Bakır
Alcian mavisi	Mukus
Fulgein	**DNA**
Osmium Tetraoksit	**Lipid** tespit ve boyanma
İndian İnk	**Kupffer**
Verhoeff & Weigert	Elastik Lif

a1 reseptörünün Qq kenetli olduğu notumuzdaki tabloda bold olarak belirtilmektedir.

- **Kalsitonin**
- **Paratiroit hormonu (PTH)**
- **Kortikotropin salıcı hormon (CRH)**

} **Ca^{+2} mtb ile ilgili hormonlar**

NOT: TSH ve glukagonun sekonder mesajcısı olarak fizyoloji textbooklarında hem Gs hem Gq olarak bahsedilmektedir.

Adenilat Siklaz İnhibisyonu Yapanlar (Gi):

- α_2-adrenerjik reseptörler
- Anjiotensin-II
- Asetilkolin
- **Somatostatin**
- Opiyoitler

Temel Bilimler 85. soru
Biyokimya Speetus Notu 1. Fasikül
Sayfa 130

C. İkinci Habercisi Kalsiyum veya İnositol-P_3 Olanlar (G q) (veya her ikisi):

- **α_1-adrenerjik katekolaminler**
- ~~**Anjiotensin-2**~~
- Antidiüretik hormon (ADH, vazopressin)
- Asetilkolin (müskarinik)
- **Gastrin**
- Gonadotripin salıcı hormon (GnRH)
- **Kolesistokinin**
- **Oksitosin**
- P maddesi
- Tirotropin salıcı hormon (TRH)
- Trombositten türeyen büyüme faktörü (PDGF)

D. İkinci Habercisi Bir Kinaz Veya Fosfataz Şelalesi Olanlar:

- **İnsülin**
- **İnsüline benzeri büyüme faktörü-I ve II (IGF-I ve II)**
- **Epidermal büyüme faktörü (EGF)**
- **Büyüme hormonu (GH)**
- **Eritropoetin**
- **Prolaktin (PRL)**
- **Sitokinler**

} **Sitozolik tirozin kinaz (JAK-STAT)**

- Fibroblast büyüme faktörü (FGF)
- Koriyonik somatomammotropin (CS)
- Sinir büyüme faktörü (NGF)
- Trombositten türeyen büyüme faktörü (PDGF)
- Adiponektin
- Leptin

İnsülin, EGF ve IGF-I;

- Hücre yüzeyindeki reseptörlerinde **intrensek tirozin kinaz aktivitesi** bulunur.
- Bu hormonların reseptörlerine bağlanması ile **beta subünitlerindeki tirozin artıkları kendi kendine fosforile olur (otofosforilasyon)**.
- Fosforillenen reseptör, bir kinaz gibi davranarak, **insülin reseptör substratları (IRS I-IV)** olarak bilinen bir grup hücre içi proteini **fosforiller.**
- **Fosforillenen IRS'ler** diğer sinyal transdüksiyon proteinlerini aktive ederek **insülinin hücre içi etkilerine yol açar.**

Büyüme hormonu, Prolaktin, Eritropoetin ve Sitokinler

- Hücre yüzeyindeki reseptörüne bağlanınca **sitozolik tirozin kinaz (Tyk-2, Jak1** veya **Jak2)** aktive olur.

G PROTEİNLER

- **Suda çözünen hormonlar membranı geçemez.**
- Hücre içi etkilerini **ikincil haberciler** ile gerçekleştirirler.
- **En yaygın bilinen ikinci haberciler; Adenilat siklaz** ve **kalsiyum-inozitol trifosfat sistemidir.**

ADENİLAT SİKLAZ SİSTEMİ

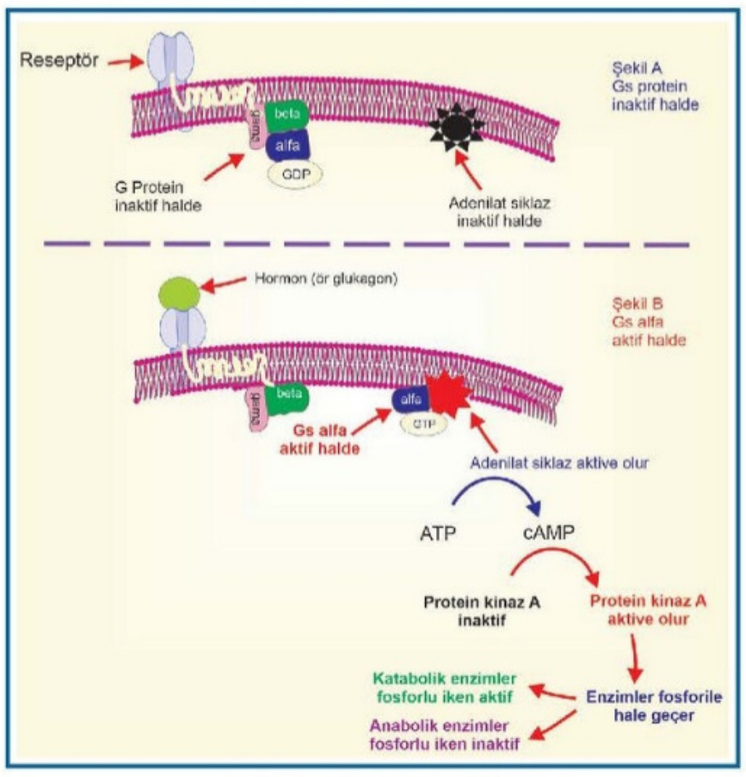

- **Hormon, membrandaki reseptörüne bağlanınca** reseptörde konformasyonel bir değişiklik meydana gelir.
- **Membranı yedi kez kat eden bu reseptörler üç alt brimden oluşur;**
  - ✓ **Ekstrasellüler ligand bağlayıcı bölge**
  - ✓ **Transmembraner heliks**
  - ✓ **G proteinleri ile etkileşen intasellüler bölge**
- Hormon reseptöre bağlandığında membranın sitozolik tarafında bulunan **G proteinleri uyarılır.**
- **G proteinleri guanozin nükleotidleri (GTP/GDP)** bağladıkları için bu ismi almıştır.
- G proteinleri **alfa beta** ve **gama** olmak üzere 3 alt birimden oluşan **heterotrimerik** bir proteindir.
- G proteinin **inaktif** şeklinde **α-subüniti GDP'li** halde bulunur.
- G proteini aktiflendiğinde **α-subüniti yapısında bulunan GDP'yi bırakır** ve sitozolden **GTP alarak aktiflenir.**
- Aktiflenen Gsα-subüniti **adenilat siklazı aktifler.**
- G proteini **α-subüniti GTPaz aktivitesi** de taşır.
- Hormonal uyarı kesilince kendi üzerindeki GTP'yi parçalayarak GDP haline çevirir ve dinlenim haline döner.
- Başlıca üç tip G proteini vardır.
  - ✓ **Gs → Adenilat siklazı aktive eder.**
  - ✓ **Gi → Adenilat siklazı inhibe eder.**
  - ✓ **Gq → Fosfolipaz C'yi aktifler**
- Adenilat siklaz sistemindeki **ikincil mesajcı cAMP**'dir.
- cAMP, **protein kinaz A**'yı aktifler.
- Protein kinaz A **ATP'den** aldıkları **fosfat grubunu** proteinlerdeki **serin, treonin** ve **tirozin** amino asitlerine transfer eder.

Orijinal Soru: Temel Bilimler 86

86. Aşağıdaki ilaçlardan hangisi serotonin 5-HT_4 reseptör agonisti ve dopamin D_2 reseptör antagonisti özelliklerine sahiptir?

A) Metoklopramid
B) Ergotamin
C) Bromokriptin
D) Granisetron
E) Sumatriptan

Doğru Cevap:A

SpeeTUS Notu

SpeeTUS Notu

Lasmiditan

- 5-HT1F reseptör agonistidir.
- Triptanlardan farklı olarak vazokonstriktör etkisi yoktur ve kardiyovasküler açıdan daha güvenlidir.

Lorkaserin

- 5-HT2C reseptör agonistidir.

Metizerjid

- 5-HT2A-C reseptörlerini antagonize eder.
- 5-HT1 reseptör parsiyel agonistidir.
- **Migrenin proflaktik** tedavisinde kullanılır, akut atakta kullanımı yoktur.
- **Retroperitoneal fibrozis** (bromokriptin gibi) ve subendokardiyal fibrozise neden olabilir.

Pizotifen

- 5-HT2 reseptör blokörüdür.
- **Migren proflaksisinde** kullanılır.

Siproheptadin

- H1 ve 5-HT2 antagonistidir.
- ACTH salınımını azaltır.
- Histamin ve serotonini inhibe eder.
- İstahı ve uykuyu artırır.

Temel Bilimler 86. soru
Farmakoloji Speetus Notu 1. Fasikül
Sayfa 065

Metoklopramid

- 5-HT4 reseptör agonisti ve 5-HT3 reseptör blokörüdür.
- Mide boşalmasını hızlandırır ve ilaçların absorbsiyonunu genelde arttırır.
- **Antiemetik etkilidir.**
- Anti-D2 etkileri nedeniyle EPYE, prolaktin artışına neden olur

Anjiyotensin

- ACE bradikinini inaktif hale çevirir.
- **ACE inhibitörü** kullanımı sırasında **bradikinin birikir**; anjiyoödem, bronkospazm, öksürüğe neden olabilir.

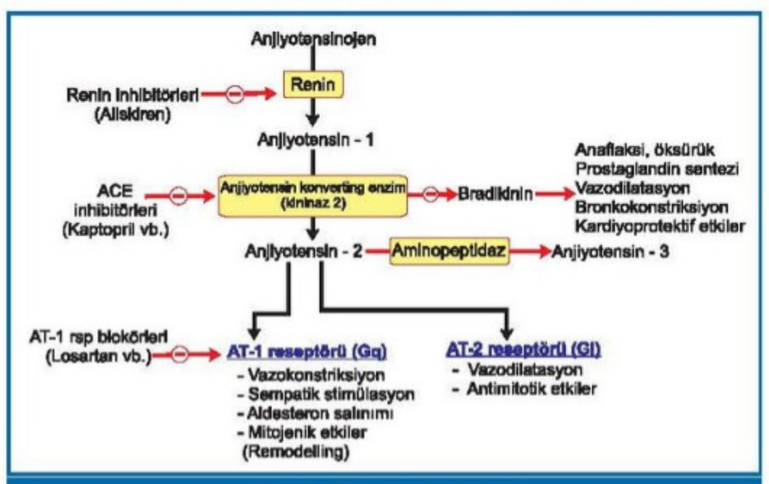

Anjiyotensin sentezi

ANJİYOTENSİN II'NİN RESEPTÖRLERİ VE ETKİLERİ

- AT1 reseptörü (**Gq**): Damar düz kası, kalp, böbrek ve adrenal kortekste bulunur.
- AT2 reseptörü (**Gi**): Fetus, nedbe dokusu, uterus düz kası ve overde bulunur.
  - Oldukça güçlü bir vazokonstriktördür.
  - Anjiyotensinin vazokonstriktör etkisine en duyarlı damar **böbrek afferent ve efferent arteriyolüdür**.
  - Diğer düz kaslarda (uterus, bronş) kasılma oluşturur.
  - Anjiyotensin II, III aldosteron salınımını artırır.
  - Böbreklerde ATII reseptörü **Su, Na^+ tutar ve K^+ atar.**
  - Remodelling olayına katkıda bulunur.
  - Santral sempatik stimülasyona neden olur.

ENDOTELİN

ET-A'NIN ETKİLERİ:

- Yavaş, uzun süreli bir **vazokonstriksiyon** oluşturur.
- **Renal kan akımını ve glomerüler filtrasyon hızını azaltır.**
- Su ve tuz retansiyonu yapar.
- Nonvasküler düz kasları da kasar.
- Histamin salınımına yol açan **en güçlü** endojen maddedir.
- Mitojenik etkilidir.
- Sempatik stimülasyon oluşturur (A-II gibi).
- Proinflamatuvardır.

ENDOTELİN RESEPTÖRLERİ

- İki tane reseptörü vardır: ET-A (**Gq**) ve ET-B (**Gq**)
  - **ET-A:** Proliferasyon, mitoz, damar düz kası kasılması ve kan basıncının artırılmasından sorumludur.
  - **ET-B:** Prostasiklin ve NO gibi endotel kaynaklı gevşetici maddelerin salıverilmesinden sorumludur.

Bosentan / Masitentan:

- ET-A ve ET-B blokörüdür.

Sitaksentan / Ambrisentan

- ET-A reseptör blokörüdür.
- **Pulmoner hipertansiyon** tedavisinde kullanılır.
- Sitaksentan hepatit yaptığı için kullanılmamaktadır.

KİNİNLER

- **Ağrı** oluşumunda görevlidir.
- İki tane reseptörü vardır: B1 ve B2

KİNİNLERİN ETKİLERİ:

- **Histamine benzer (Vazodilatasyon+diğer düz kas kasılma).**
- Diüretik ve natriüretik etki (PGE2 ve NO salınımı, direkt etki, renal kan akımı artışı ile).
- **Arteriyolde** vazodilatasyon, **venüllerde** ise hafif bir konstriksiyon (PGF2α) yapar.
- Kan basıncını azaltır.

İLGİLİ NOTLAR

Bazen öyle **kritik bir bilgi** yazarsınız ki nota… Size güvenip bu notu okuyanlar soruya baktığında **anında doğru yanıtı bulurlar** ve size **dua** ederler.İşte bu dua tüm **yorgunluğumuza** değer…

Orijinal Soru: Temel Bilimler 88

88. Yeni kuşak benzodiazepin reseptör agonisti bir ilaç olan eszopiklon ile ilgili aşağıdaki ifadelerden hangisi yanlıştır?

A) Antikonvülzan etkisi azdır.
B) Etkileri flumazenil ile antagonize edilebilir.
C) GABAA üzerindeki benzodiazepin bölgesinde agonistik etki gösterir.
D) Kas gevşetici etkisi belirgindir.
E) İnsomnia tedavisinde uzun süre kullanılabilir.

Doğru Cevap:D

SpeeTUS Notu

SpeeTUS Notu

Barbitüratların etkileri:

- Güçlü antikonvülzan (en güçlüsü fenobarbital). Bu etkisine karşı tolerans gelişmez.
- Çocuklardaki febril nöbetlerde kullanılır.
- Yenidoğanın uzamış sarılığında kullanılır.
- Beyin kan akımında ve oksijen tüketiminde azalma
- Göz içi basınçta düşme
- Sit p450 indüksiyonu nedeniyle; K vitamini eksikliği, osteomalazi ve megaloblastik anemi

Uzun etkililer	Çok kısa etkililer
• Fenobarbital (en uzun)	• Metoheksital (en kısa)

Barbituratların indükledikleri enzimler:

1. **Sit p-450**
2. **ALA sentaz (mitokondrial enzim):** Porfiria variegata ve akut intermittan porfiria'da kullanılmaları kontrendikedir.
3. **Glukuronil transferaz**
4. **Aldehit dehidrogenaz**

Barbitürat intoksikasyonu:

Klinik: Solunum depresyonu (hipoksi, atelektazi, ödem, bronkopnömoni), SSS depresyonu, kardiyovasküler sistem depresyonu (şok, bradikardi)

- **Spesifik antagonistleri:** Yoktur
- **Flumazenilin etkisi:** Yoktur

Temel Bilimler 88. soru
Farmakoloji Speetus Notu 1. Fasikül
Sayfa 050

Atipik benzodiazepin agonistleri: Zopiklon, Zolpidem, Zaleplon, Eszopiklon

- **Etkileri hızlı başlayıp çabuk biter.**
- Ani kesilmeleri rebound uykusuzluk yaratmaz. Bağımlılığı ve yoksunluğu daha azdır.
- Fizyolojik uykuyu çok az etkiler.
- Antikonvülzan ve kas gevşetici etkileri yoktur.
- Etkileri **flumazenil ile antagonize edilebilir.**

İnsomnia tedavisinde kullanılan ilaçlar:

- Melatonin reseptör agonisti: Ramelteon, tasimelteon
- Oreksin reseptör antagonisti: Suvoreksant vb.
- Benzodiazepin türevleri: Temazepam, estazolam
- Barbitürat türevleri: Amobarbital, butabarbital
- Atipik benzodiazepin türevleri: Zolpidem, zaleplon
- Atipik antidepresan: Trazodon
- Antihistaminikler: Difenhidramin, doksilamin
- Diğer sedatifler: Kloralhidrat, meprobamat

Diğerleri:

- **Buspiron / Gepiron / İpsapiron**
  - **5-HT1A reseptör parsiyel agonistidir.**
  - Anksiyolitik etki oluşturur.
  - Hipnotik, sedatif, kas gevşetici ve antiepileptik etki **oluşturmaz.**
  - Amnezi, bağımlılık, yoksunluk, alkolle etkileşim **oluşturmaz.**
  - Motor koordinasyonu **bozmaz.**
  - Gebelik kategorisi "B"dir.

ALKOLLER

Etanol etki mekanizması

Uyarılma:

- GABA-A, glisin, kannabinoid reseptörü
- G proteini-kenetli içe doğru düzeltici K^+ kanalı
- Ca^{+2} ile aktive K^+ kanalı
- Dopamin salınımı
- Nukleus accumbens uyarılması
- 5-HT3 kanalı

İnhibisyon:

- NMDA, AMPA, kainat aktivitesi
- L tipi Ca^{+2} kanalı

Endikasyon

- Metanol ve etilen glikol toksisitesinin antidotudur.

Farmakokinetik Özellikler

- Bütün vücut sıvılarında dağılır.
- Metabolizmasında ADH, aldehit dehidrogenaz (ALDH), katalaz ve CYPE1 (%10) rol oynar.
- 0. derece kinetik ile elimine olur.

Kronik alkol alımı: CYP2E1'i indüklenir ve alkole karşı farmakokinetik tolerans gelişir.
Akut alkol alımı: CYP inhibisyonuna yol açar.

Toksikasyon Tedavisi:

- Solunum depresyonu için entübasyon
- Mide lavajı
- Hemodiyaliz faydalıdır.

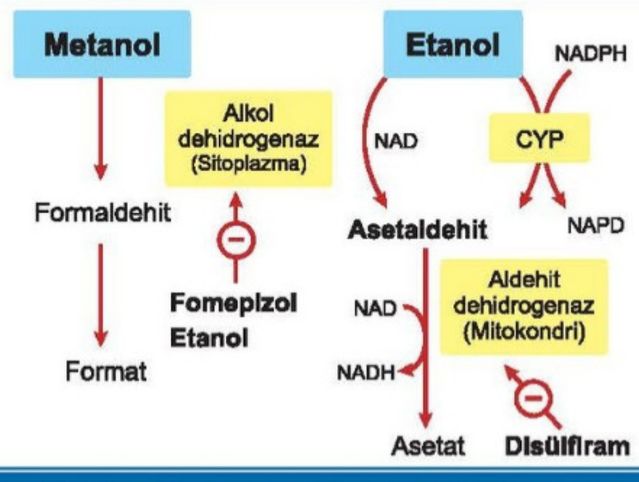

Alkol metabolizması ve bunu inhibe eden ilaçlar

Alkol yoksunluk sendromu tedavisi

Benzodiazepinler	GABA-A reseptör aktivasyonu	Yoksunluk sendromu
Tiamin (B1)+Glukoz	Koenzim tiamin pirofosfatazın sentezi	Wernicke ensefalopati Korsakoff psikozu

İLGİLİ NOTLAR

ÖSYM, bu soruyu **bizim notlarımızdan** hazırlamış olabilir mi???

Orijinal Soru: Temel Bilimler 89

89. Başka herhangi bir hastalığı olmayan, madde bağımlılığı olduğu bilinen 20 yaşındaki bir erkek hastaya, hiçbir madde etkisinde değilken nalokson verildiğinde; disfori, bulantı-kusma, lakrimasyon midriyazis ve ateş gibi yoksunluk belirtileri ortaya çıkıyor.
Bu olguda aşağıdaki madde bağımlılığı tiplerinden hangisinin görülmesi en olasıdır?

A) Opioid
B) Kannabinoid
C) Benzodiazepin
D) Amfetamin
E) LSD

Doğru Cevap:A

SpeeTUS Notu

SpeeTUS Notu

Opiyatların Kontrendikasyonları:

- Kafa travması
- Astım-KOAH ve kor-pulmonale
- Gebelik
- Renal/safra kolik ağrı
- Prostat hiperplazisi

Akut Opiyat Zehirlenmesi

Bilinç kaybı, hipotansiyon, solunum depresyonu, bulantı-kusma, kafa içi basınç artışı, burun çevresinde şiddetli kaşıntı, hipotermi. İleri derecede miyozis (toplu iğne başı pupil)

Tedavide: Nalokson ve naltrekson kullanılır.

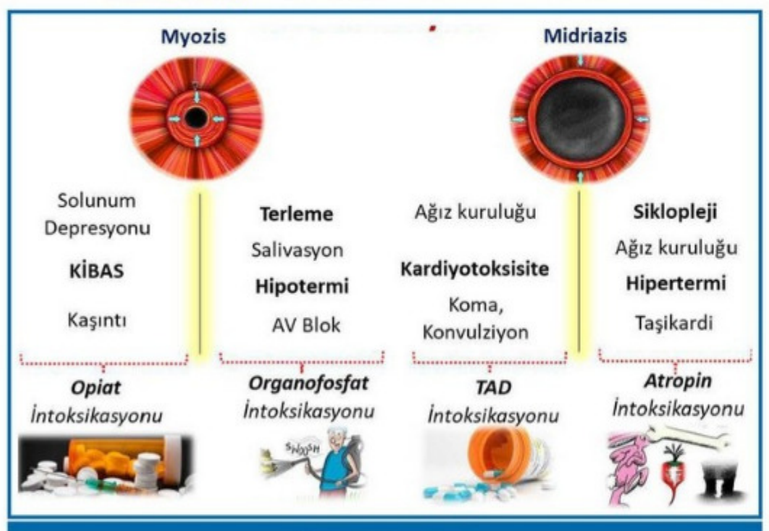

İntoksikasyon

Opiyat Yoksunluk Sendromu

Tedavide: Klonidin ve lofeksidin kullanılır.

Tedavi

- **Metadon:** Uzun etkili tam agonist
- **Buprenorfin:** Uzun etkili mü reseptör parsiyel agonisti
- **Klonidin ve lofeksidin:** Alfa-2 agonist, sempatik hiperaktiviteyi baskılarlar.

KODEİN (METİLMORFİN)

MORFİNİN YARI SENTETİK TÜREVLERİ:

Heroin (Diasetilmorfin)

En çabuk bağımlılık oluşturan ve kısa etki süreli bir opiyattır.

Antitussif olarak kullanılanlar:

- Dekstrometorfan hidrobromür
- Levopropoksifen, dihidrokodein/hidrokodon/oksikodon
- Morfin ve metadon

SENTETİK AGONİSTLER:

Meperidin

- Antikolinerjik etkili ama miyotik etkisi çok azdır.
- Morfinden farklı olarak negatif inotropik özelliği vardır.
- IV kullanıldığında taşikardi yaratabilir.
- İnferior MI'da tercih edilir.
- Doğum ağrılarında tercih edilir.
- MAO inhibitörleri ile beraber kullanımı kontrendikedir.

Metadon

- **Morfin bağımlılığının idame tedavisinde** kullanılır.
- Kronik ağrı tedavisinde kullanılır.
- NMDA blokajı ve QT uzaması yapar.

Sufentanil / Fentanil / Alfentanil / Remifentanil

- **Analjezik etki gücü en yüksek olan opiyatlardır.**
- Analjezik Etki Güçleri: Sufentanil > Remifentanil > Fentanil > Alfentanil > Morfin > Meperidin
- Remifentanil; plazmada psödokolinesterazlar tarafından parçalandığı için **en kısa** etkilidir.
- Trunkal rijidite (ventilasyon bozukluğu) yaparlar.
- Kafa içi basıncı artırmazlar veya çok az etkilerler.

Difenoksilat / Loperamid

- Antidiyareik olarak kullanılırlar.

Propoksifen

- Sadece μ reseptörlerine etkilidir.
- Sadece oral olarak kullanılır.

Tramadol

- Zayıf mü agonistidir. Alfa-2 agonist etkisi de vardır.
- Noradrenalin ve serotonin geri alım blokajına bağlı analjezik etkiler oluşturur.
- Doğum ağrısı tedavisinde tercih edilir.
- MAO inhibitörü ve SSRI ile birlikte kullanılırsa serotonin sendromuna neden olabilir.

PARSİYEL AGONİST OPİYATLAR

Opiyat analjezikler

Parsiyel agonist	Mü	Kappa
Nalorfin	↓↓↓	↑
Nalbufin	↓↓	↑↑
Pentazosin	Parsiyel agonist	↑↑
Butorfanol	Parsiyel agonist	↑↑↑
Buprenorfin	Parsiyel agonist	↓↓

Opiyatların Tolerans Gelişmeyen Etkileri:



Temel Bilimler 89. soru
Farmakoloji Speetus Notu 1. Fasikül
Sayfa 062

NARKOTİK ANTAGONİSTLER

Naloksan: μ, Δ ve K^+ üzerine tam antagonistik etki oluşturur. **Oral yolla kullanılmaz** (presistemik eliminasyona uğrar). **Çok kısa etkili** olduğu için İV infüzyonla kullanılır.

Naltrekson: **Daha uzun etkili** ve **oral kullanılabilir.** Alkolizm tedavisinde de kullanılır.

İLGİLİ NOTLAR

Antidotu "nalokson" olan şey nedir? İşte bu sorunun cevabını aramak için bizim notlarımıza baktığınızda tam olarak doğru adreste olacağını göreceksiniz...

Opiatlar

Opiat intoksikasyonu	Opiat yoksunluğu
• Analjezi, • Solunum depresyonu • Kabızlık **TUS** (diare olmaz) • Bulantı, kusma • Ortostatik hipotansiyon • Toplu iğne başı pupil • Deri soğuk ve nemli • Kas tonusu azalmış • Duygu durum değişiklikleri • Pruritus	• Locus coeruleus noradrenerjik nöronlarının rebound hiperaktivitesine bağlıdır. • Grip benzeri tablo • Lakrimasyon • Rinore • Anksiyete • İnsomnia • Abdominal kramplar • Bulantı kusma diyare • Pupil dilate

Opiat Bağımlılığı Tedavisi

Buprenorfin: Parsiyel opiat agonisti. Oral biyoyararlanımı olmadığından sublingual kullanılır. IV kötüye kullanımını önlemek için ticare preparatında opiat antagonisti olan nalokson da bulunur.

Metadon: Zayıf etkili opiat türevidir.

Klonidin: Yoksunluğun otonom belirtilerini baskılamak için kullanılır.

Temel Bilimler 89. soru
Küçük Stajlar Speetus Notu 1. Fasikül
Sayfa 027

- **Asperger sendromu**
- **Çocukluk dezintegratif bozukluğu**

Ortak özellikleri;

- ✓ Sosyal iletişim ve etkileşimde kısıtlılık
- ✓ Davranış, ilgi ve etkinliklerde sınırlı, basmakalıp ve yineleyici örüntü

Otistik Bozukluk

- ✓ Zekâ geriliği en sık komorbid durum
- ✓ Kişiler arası yakınlık kurmalarında bozukluk
- ✓ Sosyal gülümseme yok
- ✓ Anormal göz teması
- ✓ Bağlanma davranışının olmaması
- ✓ En önemli kişileri –annelerini, babalarını, öğretmenlerini- tanımaz ya da ayırt edemez gibi görünürler
- ✓ Konuşmanın başlamaması okul öncesi çocuklarda en sık başvuru nedeni
- ✓ Hyperlexia eşlik edebilir
- ✓ Davranış, ilgi ve etkinliklerde sınırlı, basmakalıp ve yineleyici örüntü

Asperger Sendromu

- ✓ Dil gelişiminde ve bilişsel gelişimde gecikme olmaz
- ✓ Zekâ genellikle normaldir.

Çocukluğun Dezintegratif Bozukluğu

- ✓ 2 yıllık normal gelişim
- ✓ Edinilmiş becerilerde belirgin gerileme ile klasik otizmden ayrılır.

DERMATOLOJİ

DERİNİN HİSTOLOJİSİ

Epidermis

Epidermis tabakaları

Stratum corneum	• Çekirdeksiz, yassı, çok katlı keratinli epitelden oluşur. • El içi ve ayak tabanında daha kalın • Bariyer görevi yapar.
Stratum lucidum	• Eleidin maddesi içeren hücrelerden oluşur. • El içi, ayak tabanı ve dudakta yoğun
Stratum granulosum	• Keratohiyalin granülleri içerir.
Spinosum	• Desmozomla bağlı hücrelerden oluşur • Epidermise sağlamlık kazandıran tabaka • Langerhans hücreleri bulunur • Langerhans hücrelerinde Birbeck granülleri vardır
Stratum basale	• Tek katlı prizmatik veya silindirik hücrelerden oluşur • Bazal membranla bağlantıyı sağlayan hemidesmozomlar • Melanositler bu tabakada

Dermis

- Papiller ve retiküler tabakadan oluşur.
- Retiküler dermis, basınç – çekme gibi mekanik etkilere en dayanıklı tabaka

ELEMENTER LEZYONLAR

Elementer Lezyonlar

Primer Lezyonlar	Sekonder Lezyonlar
Makül Patch Papül Plak Nodül Vezikül Bül Püstül	Kurut Ekskoriasyon Erozyon Likenifikasyon Ülser Skar Skuam

PAPÜLOSKUAMÖZ HASTALIKLAR

PSÖRİAZİS (SEDEF HASTALIĞI)

- ✓ Gümüş renkli, iyi sınırlı, eritematöz plaklarla karakterize,
- ✓ Nonenfeksiyöz, inflamatuvar, hiperproliferatif deri hastalığı
- ✓ Epidermal turnover süresi 28 günden 5-6 güne düşmüştür. (Bazal membrandaki hücrelerin aşırı çoğalması nedeniyle)
- ✓ Diz, dirsek ve saçlı deri en sık tutulan bölgeler
- ✓ Genellikle ekstansör yüzleri tutar.

İlaç Gruplarına Göre Zehirlenme Bulguları

Sempatomimetik zehirlenme (Kokain, amfetamin, metamfetamin esrar, ekstazi gibi uyarıcı maddeler dahil)	Taşikardi, hipertansiyon, hipertermi, ajitasyon, psikoz, deliryum, midriyazis, diaforezis ve bağırsak motilitesinde artış
Antikolinerjik zehirlenme	Taşikardi, hipertansiyon, hipertermi, ajitasyon, deliryum, koma, nöbet, midriyazis, sıcak-kuru cilt ve bağırsak motilitesinde azalma, üriner retansiyon, ileus
Kolinerjik zehirlenme	Bradikardi (kan basıncı ve vücut sıcaklığı normal), konfüzyon, koma, fasikülasyon, miyozis, diaforezis ve bağırsak motilitesinde artış-diyare, bronkore, ürinasyon, bronkospazm, emezis, lakrimasyon, salivasyon
Opioid zehirlenmesi	Solunum depresyonu, bradikardi, hipotansiyon, hipotermi, koma, pinpoint pupil, cilt etkilenmez, bağırsak hareketleri genellikle etkilenmez
Sedatif-hipnotik zehirlenmesi	Solunum depresyonu, kalp hızı normal veya azalmış, kan basıncı normal veya azalmış, vücut sıcaklığı normal veya azalmış, somnolans, koma, miyozis, cilt ve bağırsak hareketleri etkilenmez
Serotonin sendromu	Sempatomimetik zehirlenme bulgularına benzer, iki önemli farkı: • Nöromusküler hipereksitabilite (DTR'ler artmıştır) • Otonom instabilite (hipertansiyon ve hipotansiyon)

ZEHİRLENMEDE LABORATUVAR

- **Metabolik asidoz (MUDPILES CAT):**
  - ✓ **M**etanol
  - ✓ **U**remi
  - ✓ **D**iabetes mellitus
  - ✓ **P**araldehit-phenformin
  - ✓ **I**zoniazid-iron (demir)
  - ✓ **L**aktik asidoz (siyanid, karbonmonoksit)
  - ✓ **E**tanol-etilen glikol
  - ✓ **S**alisilatlar-starvasyon (açlık)-seizures (nöbet)
  - ✓ **C**elluler asfiksi (siyanür, karbon monoksit, hidrojen sülfür)
  - ✓ **A**lkolik ketoasidoz
  - ✓ **T**ylenol (Parasetamol), Toluen
- **Osmolar gap'de artış (Alkoller ile olan zehirlenmeler):**
  - ✓ Etanol
  - ✓ İzopropil
  - ✓ Methanol
  - ✓ Etilen glikol
- **Hipoglisemi (HOBBIES):**
  - ✓ **H**ipoglisemik ajanlar (sülfonilüre, meglitinid)
  - ✓ **O**ther (diğerleri): kinin, ham tropikal meyve tüketilmesi
  - ✓ **B**eta **B**lokerler
  - ✓ **I**nsülin
  - ✓ **E**tanol
  - ✓ **S**alisilatlar
- **Rabdomiyoliz:**
  - ✓ **Nöroleptik malign sendrom**
  - ✓ Uzamış immobilizasyon
  - ✓ **Difenhidramin**
  - ✓ Doksilamin
  - ✓ **Statinler**
  - ✓ Mantarlar

ZEHİRLENMEDE GÖRÜNTÜLEME VE EKG

- **Radyoopak maddeler (CHIPPED):**
  - ✓ **C**hloral hydrate (kloral hidrat)-calcium carbonate (kalsiyum karbonat)
  - ✓ **H**eavy metals (ağır metaller (kurşun, çinko, baryum, arsenik, lityum, bizmut)
  - ✓ **I**ron (demir)
  - ✓ **P**henothiazines (fenotiazinler), **P**lay-Doh (oyun hamuru)-potasyum klorid
  - ✓ **E**nterik kaplı tabletler
  - ✓ **D**ental dolgu
- **PR mesafesini uzatan ilaçlar:**
  - ✓ Digoksin
  - ✓ Lityum

Zehirlenmede Antidotlar

Zehirlenme	Antidot
Asetaminofen	N-asetilsistein
Kurşun ve diğer ağır metaller	BAL (dimerkaprol), kalsiyum disodyum EDTA, dmerkaptosüksinik asit (DMSA)
Siyanid	Hidroksikobalamin
Digital	Digibinid
Salisilat	Sodyum bikarbonat
Demir	Deferoksamin
Kalsiyum kanal blokeri	İnsülin, kalsiyum tuzları
Benzodiazepin	Flumazenil
Methemoglobinemi	Metilen mavisi
Sülfonilüre	Oktreotid
Opioid	Nalokson
Etilen glikol, metanol	Fomepizol
Karbon monoksit	Oksijen
İzoniazid	Piridoksin

Temel Bilimler 89. soru
Pediatri Speetus Notu 1. Fasikül
Sayfa 132

- **Bağlanmadığı için tedavisinde aktif kömür verilmeyen zehirlenmeler:**
  - ✓ Alkoller
  - ✓ Ağır metaller (Kurşun vb.)
  - ✓ Hidrokarbon
  - ✓ Siyanid
  - ✓ Demir
  - ✓ Lityum
  - ✓ Korozifler (Asit ve alkaliler)

Burada naloksonun opioid antidotu olduğunu vermişiz

Yani nalokson verdiğinde hangisinin yoksunluk bulguları çıkacak?

Tabii ki antidotu olduğu şeyin, yani opioidlerin

Net bir şekilde soruyu yapmaya yetiyor

Orijinal Soru: Temel Bilimler 90

90. Romatoid artrit tedavisinde kullanılan aşağıdaki biyolojik ajanların hangisinde ko-stimülasyon blokaji yapılarak T hücre aktivasyonunun engellenmesi hedeflenir?

A) Etanersept
B) Rilonasept
C) Abatasept
D) Tosilizumab
E) Sekukinumab

Doğru Cevap:C

SpeeTUS Notu

SpeeTUS Notu

Romatizmal hastalığı modifiye eden ilaçlar

İlaç	Etki mekanizması	Klinik özellikler
T hücre Ko-stimülasyon inhibitörleri		
Abatacept	CD80 ve 86'ya bağlanmasını inhibe eder.	RA
Azatioprin	Purin sentez inhibitörü	RA, PA, BE, SLE, PM
Mikofenolat mofetil	İnozin monofosfat dehidrogenaz inhibitörüdür.	RA, WG, SLE
Lenflunomid	Dihidroorotat dehidrogenaz inhibitörüdür.	RA
Antineoplastikler		
Siklofosfamid	Alkilleyici ajan	RA, WG, SLE, nefrotik sendrom
Metotreksat	Anti-folat	RA, PA, AS, PM, DM
Rituksimab	CD20 antagonisti monoklonal antikor	RA, NHL.
TNF-α antagonistleri		
Etanercept	Anti TNF-α	RA, PA, PS, WG; sarkoidoz.
Adalimumab	Anti TNF-α	RA, PA, PS, CR
Golimumab	Anti TNF-α	RA, PA, AS
Sertolizumab	Anti TNF-α	RA, CR
İnfliksimab	Anti TNF-α	RA, CR, PA, PS, WG, ÜK, Sarkoidoz
Diğer İlaçlar		
Tocilizumab, Sarilumab	IL- 6 reseptör antagonist	RA
Anakinra	IL-1 reseptör antagonisti	RA, GUT
Klorokin, hidroksiklorokin	Anti-malaryal	RA, SLE, SJ, malarya
Siklosporin	Kalsinörin inhibitörü	RA, BE
Sulfasalazin	IL-1 ve TNF-α'yı antagonize eder.	RA, AS, CR, ÜK
Minosiklin	5-lipooksijenaz inhibitörü	RA
Tofacitinib, Barisitinib	Nonselektif janus kinaz inhibitörü	RA
Altın bileşikler	IL-1 ve TNF-α antagonizması	RA
Belimumab	B lenfosit stimülatör inhibitörü	SLE
Epratuzumab	CD22 (B lenfosit) antagonisti	SLE

Romatoid Artrit: RA, Crohn: CR, Ülseratif Kolit: ÜK, Psöriyatik Artrit: PA, Psöriazis: PS, Ankilozan Spondilit: AS, Wegener granulomatozisi: WG, Behçet: BE, Sistemik Lupus Eritematozus: SLE, Polimiyozit: PM, Dermatomiyozit: DM, Sjörgen sendromu: SJ, NHL: Non hodgkin lenfoma.

Temel Bilimler 90. soru
Farmakoloji Speetus Notu 1. Fasikül Sayfa 072

KSANTİN OKSİDAZ İNHİBİTÖRLERİ

Allopürinol

- **Hipoksantin ve ksantinden, ksantin oksidaz enzimi aracılığı ile ürat oluşumunu engeller.**
- Gutlu hastalarda hiperürisemiyi önlemek için kullanılır.
- Kan ve idrardaki ürik asidi düşürür.
- **Ürikozürik** ve **antiiflamatuvar etkisi yok**tur.

Febuksostat

- **Pürin yapısında olmayan ilk ksantin oksidaz inhibitörü**dür.
- Hiperürik gut ataklarında kullanılır.
- Asemptomatik hiperürisemide kullanılmaz.

GUT hastalığı tedavisi

Ürikozürik ilaçlar	Ürik asid sentezini Baskılayan ilaçlar	Antiinflamatuvar ilaçlar	Ürat oksidaz enzim rekombinanı	İnterlökin-1 reseptör antagonisti
Probenesid	Allopurinol (Purin yapıda)	NSAİ (Fenilbutazon / indometazin)	Rasburikaz	Anakinra
Benzbromaron	Febuksostat (Non-purin yapıda)	Kolşisin	Peglotikaz	Rilonasept
Sülfinpirazon		Steroid		Canakinumab
Lesinurad / Dotinurad				

İLGİLİ NOTLAR

İşte referans denilen şey budur… Sizi asla şüpheye düşürmez, yarı yolda bırakmaz…

Tedavi

Genel yaklaşım

- ✓ Hastalık tedavisiz bırakılırsa geri dönüşümsüz eklem deformiteleri gelişir. Bu nedenle tanı konulduğunda hemen **hastalığın seyrini değiştiren tedavi (DMARD)** başlanmalıdır.
- ✓ Ancak bu ilaçların optimal etkilerini **aylar sonra** gösterirler.
- ✓ İşte bu süre zarfında da hastalara ağrı kesici, antiinflamatuvar amaçlı **NSAİİ** ve/ya **steroid** verilebilir → **Köprü tedavi**

Konvansiyonel DMARDlar

- ➢ Metotreksat
- ➢ Leflunamid
- ➢ Antimalaryaller (hidroksiklorokin)
- ➢ Sülfasalazin

Metotreksat

- ✓ **Dihidrofolat redüktaz** enzimini inhibe eder.
- ✓ RA'da **ilk tercih** ilaçtır
- ✓ Kombinasyon tedavilerinde daima bulunur.
- ✓ **Folik asit eksikliğ**ine neden olabildiği için **hızlı bölünen hücreler** üzerinde toksik etkilidir. (Saç dökülmesi, stomatit, kemik iliği süpresyonu, GİS irritasyonu vb).
  - ➢ Bu yan etkiler **doz bağımlı**dır ve **folik asit** replasmanı ile **önlenebilir**.
- ✓ Akciğerde **fibrozise** neden olabilir.
  - ➢ Bu yan etki ise **doz ile ilişkili değildir**, folik asit replasmanı ile **önlenemez**.
- ✓ **Teratojen**dir.

LeflunomiD

- ✓ **D**ihidro-oratat **D**ehidrogenaz enzimini inhibe eder.
- ✓ En sık yan etkisi **D**iyaredir.
- ✓ **Teratojen**dir.

Antimalaryaller (hidroksiklorokin)

- ✓ RA'da radyografik ilerlemeyi **geciktirmez**
  - ➢ Gerçek DMARD olarak kabul edilmez
- ✓ Oldukça güvenli ilaçlardır. **Gebelikte** kullanılabilirler.
- ✓ Uzun dönemde **retinal toksisite** riski nedeni ile 5 yıl tedaviden sonra yıllık retinal muayene önerilir.
- ✓ Kolesterol seviyelerini düşürürler ve yeni tanı DM sıklığını azaltırlar.

Biyolojik DMARDlar

AntiTNF ilaçlar

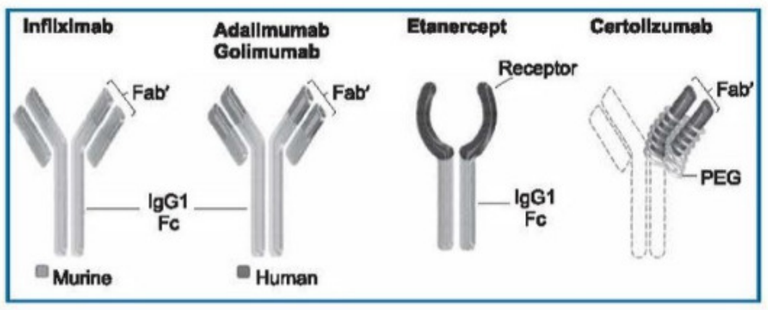

Temel Bilimler 90. soru
Dahiliye Speetus Notu 1. Fasikül
Sayfa 143

- **Rituximab:** Anti-CD20 monoklonal antikor
- **Abatacept:** IgG'nin Fc parçasına, CTLA4 eklenmiştir (ko-stimülasyon inhibitörü)
- **Tocilizumab/sarilumab:** IL6 reseptörüne karşı monoklonal antikor

JAK inhibitörleri

- **Tofacitinib:** JAK1 ve JAK3 inhibitörü
- **Baricitinib:** JAK1 ve JAK2 inhibitörü
- **Upadacitinib:** Selektif JAK1 inhibitörü

- ✓ Biyolojik DMARD tedavisi öncesi **latent tüberküloz enfeksiyon** taraması **(PPD, Quantiferon)** yapılmalıdır. Test sonucu pozitif ise **INH profilaksisi** başlanmalıdır.

TNF alfa inhibitörlerinin yan etkileri

- ✓ Enfeksiyon riskinde artış / TBC reaktivasyonu
- ✓ SLE
- ✓ Demiyelinizasyon
- ✓ Kalp yetmezliğinin kötüleşmesi

TNF alfa inhibitörlerinin kontrendikasyonları

- ✓ Aktif enfeksiyon varlığı ya da yüksek enfeksiyon riski
- ✓ SLE öyküsü
- ✓ Multiple skleroz öyküsü
- ✓ Evre III/IV kalp yetmezliği

Tofacitinib yan etkileri

- ✓ Hiperlipidemi
- ✓ ÜSYE, nazofarenjit
- ✓ Tromboz, kardiyovasküler olay, malignite

Tociluzumab yan etkileri

- ✓ Hiperlipidemi
- ✓ GİS perforasyonu

SERONEGATİF SPONDİLOARTROPATİLER (SSA)

Genel Bilgiler

- Ankilozan spondilit (AS)
- Reaktif artrit (ReA)
- Psöriatik artrit (PsA)
- Enteropatik artrit (EpA)

- ✓ Otoantikorlar (RF, ANA, antiCCP, vb) **negatiftir**.
- ✓ Ailesel yatkınlık ve **HLA B-27 pozitifliği** ile ilişkilidir.
- ✓ Patogenezin temelinde **entezit** rol oynar
  - ➢ **Entezit** → Tendon, ligaman vb kemiğe tutunduğu bölgenin inflamasyonu
- ✓ Esas olarak **aksiyel iskelet** tutulur
- ✓ **İnflamatuar bel ağrısı** ile ilişkilidir
  - ➢ 40 yaş altında başlar
  - ➢ Sinsi başlangıçlıdır, 3 aydan uzun sürelidir
  - ➢ Sabah tutukluğu vardır (> 30 dakika)
  - ➢ Egzersizle rahatlar, istirahat ile kötüleşir
- ✓ Periferik eklemleri tutulabilir (**alt ekstremite** ağırlıklı, **asimetrik** ve **oligoartriküler**)
- ✓ **Okülo-mukokütanöz** bulgular görülebilir.

Orijinal Soru: Temel Bilimler 91

91. Aşağıdaki diüretik ilaç gruplarından hangisinin hiperkloremik metabolik asidoza yol açması <u>en olasıdır</u>?

A) Kıvrım diüretikleri
B) Karbonik anhidraz inhibitörleri
C) Tiazidler
D) Potasyum tutucu diüretikler
E) Osmotik diüretikler

Doğru Cevap:B

SpeeTUS Notu

SpeeTUS Notu

ANTİHİPERTANSİF İLAÇLAR

DİÜRETİKLER

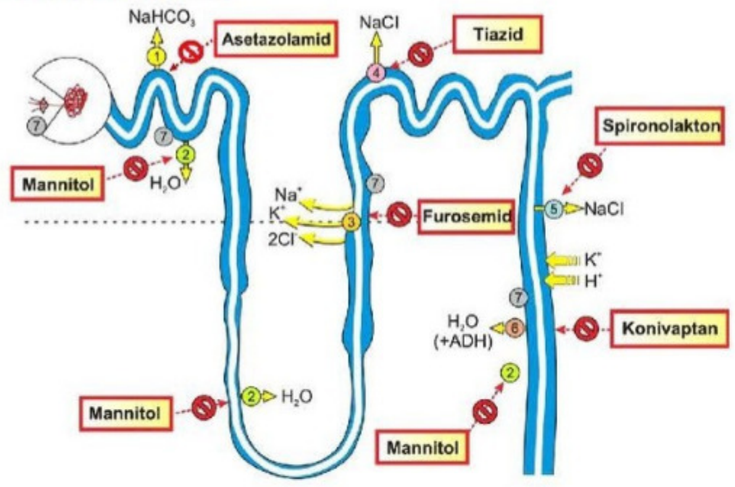

Genel Etki Mekanizması

- ✓ **Akut** etki ile **diüreze** bağlı **hipovolemi** oluşturur.
- ✓ **Kronik** (asıl) etkisi birkaç hafta sonra **PGE** salınımı ile **vazodilatatör** etkidir.

Renal Kan Akımına Etki		
Artış	Azalma	Etkisiz
Loop	Karbonik Anhidraz İnhibitörü !	Tiazid
Ozmotik		K tutucu

Genel Yan Etki

- **Hiponatremi** → İstisna **Ozmotik** (**hipernatremi**)
- **Hipokalsemi** → İstisna **Tiazid** (**hiperkalsemi**)

Temel Bilimler 91. soru
Farmakoloji Speetus Notu 1. Fasikül
Sayfa 021

Karbonik Anhidraz İnhibitörü

- **Asetazolamid**
- **Metazolamid**
- **Dorzolamid**
- **Brinzolamid**
- **Diklorfenamid**
- Etokzolamid

$H_2O + CO_2 \xleftrightarrow{KA} H_2CO_3 \xleftrightarrow{KA} H + HCO_3$

- ✓ **Diüretik** ve **antiHT** etkileri **zayıf**tır.
- ✓ **Alkali diürez** ve **metabolik asidoz**a neden olur.
- ✓ **Sülfonamid** türevi

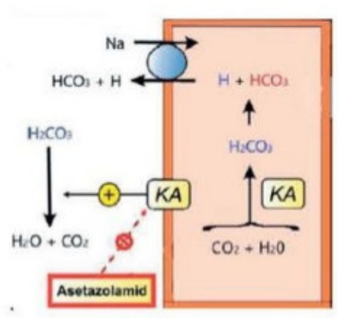

Endikasyon

- ✓ İdrar **alkalizasyon**u
- ✓ **Ürik asid, sistin taşı** ve **Tümör lizis** sendromu
- ✓ **Alkaloz, Yükseklik** hastalığı ve **Epilepsi** (absans)
- ✓ **Glokom, Meniere** ve **intrakranial Hipertansiyon**

Yan Etki

- ✓ **Asidoz** (**orak hücreli anemi**de kontrendike)
- ✓ **Amonyak** retansiyonu (**siroz**da kontrendike)
- ✓ **Kalsiyum** taşı, **GFR**'yi **azaltır** (**ABY**'de kontrendike)

Ozmotik Diüretik

- **Mannitol** (kısa, **IV**)
- İsosorbid (uzun, oral)
- **Üre**
- Gliserin (oral)



- ✓ Glomerülden **filtre** olup **geri emilmez**.
- ✓ **Proksimal tübül** ve **Henle inen** kısımda etkilidir.
- ✓ **Ozmotik P'ı artırıp** su çeker, **hipervolemi** oluşturur.
- ✓ **Su** ozmotik etki ile **atılır, Na** atılımı **daha sınırlı**dır. Reaksiyonel (**rölatif**) **hipernatremi** oluşur.
- ✓ **Gliserin hiperglisemi** yapabilir.

Endikasyon

- **Glokom**
- ABY
- **Beyin ödemi**
- Disequilibrium sendrom



Kontrendikasyon

- KKY
- **Akciğer ödemi**
- Aktif **kraniyal kanama**

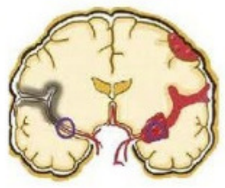

Loop Diüretik

- **Furosemid**
- Azosemid
- Torsemid (Uzun etki)
- Piretanid
- **Bumetanid** (en potent)
- **Etakrinik** asid (en az potent)

- ✓ **Sülfonamid** (etakrinik asit hariç) türevi
- ✓ **En potent (GFR <30** etkili) diüretik
- ✓ **Henle çıkan kalın kolu NaK2Cl** transportunu **inhibe** eder.

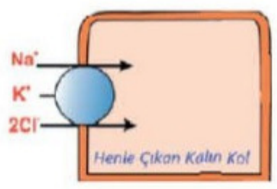

İlaç Etkileşimi

- ✓ **Antikoagülan** etkisini **artırır**lar.
- ✓ **Lityum**un plazma seviyesini **yükseltir**.
- ✓ **NSAID** diüretik etkisini **azaltır**.

Endikasyon

- ✓ **Sol ventrikül yetmezliğ**inin **akut** tedavisi
- ✓ **Akciğer ödemi** ve **ABY**
- ✓ **Hiperkalsemi** ve **hiperkalemi**

Yan Etki

- **Ototoksik** (**reversibl** işitme kaybı)
- **Nefrotoksik** (**A**minoglikozid, **V**ankomisin, **S**isplatin)

Tiazid Diüretik

- Klorotiazid
- **Hidroklortiazid**
- **Klortalidon**
- **Indapamid**
- **Metolazon**

- ✓ **Sülfonamid** türevidir.
- ✓ **Distal tübül**ün proksimalinde **NaCl transport**unu inhibe eder.
- ✓ **Metolazon** ve **indapamid** GFR **30 ml/dk**'nın **altında** etkili

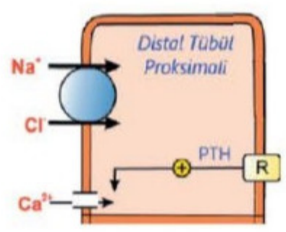

Endikasyon

- ✓ **Osteoporoz**, **Ca taşı**
- ✓ **HT** (**ek patoloji yok**sa **ilk** tercih)
- ✓ **Nefrojenik DI** ilk tercih (lityuma bağlı değilse).

İLGİLİ NOTLAR

TUS neye önem verip soruyorsa, gördüğünüz gibi **biz bir adım öndeyiz**. Sizi işte **tam da böyle hazırlıyoruz.**

Orijinal Soru: Temel Bilimler 92

92. Aşağıdakilerden hangisi beta laktam yapısında <u>olmayan</u> beta laktamaz inhibitörüdür?

A) Avibaktam
B) Seftolozan
C) Sulbaktam
D) Klavulanik asit
E) Tazobaktam

Doğru Cevap:A

SpeeTUS Notu

SpeeTUS Notu

ANTİMİKROBİYAL İLAÇLAR

Bakteriyostatik ve bakterisid antibiyotikler

Bakterisid antibiyotikler	Bakteriyostatik antibiyotikler
• **Aminoglikozidler**	• Kloramfenikol
• Beta laktamlar	• Klindamisin
• Basitrasin	• Makrolidler
• Daptomisin	• Etambutol
• İzoniazid	• Nitrofurantoin
• Ketolidler	• Novobiosin
• Metronidazol	• Linezolid / Tedizolid
• Polimiksin	• Sülfonamidler
• Pirazinamid	• Tetrasiklinler
• Kinolonlar	• Trimetoprim
• **Streptograminler**	
• Rifampisin	
• Vankomisin	

FLASH BACK

- **Konsantrasyon bağımlı bakterisid etkililer: Aminoglikozidler,** daptomisin, telavansin, polimiksinler. Etkililik Cmax'a bağlıdır.
- **Zaman bağımlı (konsantrasyon bağımsız) bakterisid etkililer: Beta laktam grubu,** Glikopeptitler (vankomisin vb.), makrolidler, klindamisin. Etkililik EAA'ya bağlıdır.
- **Postantibiyotik etkililer: Aminoglikozidler,** florokinolonlar

HÜCRE DUVARINA ETKİLİ ANTİBİYOTİKLER

- Bakterisid etkilidirler.
- Genellikle renal yolla atılırlar.

BETA LAKTAM GRUBU ANTİBİYOTİKLER

- Penisilinler
- Sefalosporinler
- Monobaktamlar (Aztreonam)
- Karbapenemler

Etki mekanizması

- **PBP enzimini geri dönüşümsüz inhibe eder.**
- **Transpeptidasyon** reaksiyonunu baskılar.

Direnç gelişimi

Penisilinlere karşı direnç çeşitli yollarla gelişir:
1. İlacın **beta laktamaz enzimi** tarafından yıkılımı
2. İlacın PBP enzimine bağlanımının engellenmesiyle
3. Eflüks yoluyla

BETA LAKTAMAZ İNHİBİTÖRLERİ (BLİ)

Klavulanik asit, sulbaktam ve tazobaktam

Temel Bilimler 92. soru
Farmakoloji Speetus Notu 1. Fasikül
Sayfa 073

Avibaktam ve vaborbaktam

- **β-laktam yapısında olmayan** beta laktamaz inhibitörüdür.
- **Sınıf A** ve **sınıf C** beta laktamazlara **etkilidirler.**

Relebaktam

- **İmipenem ile kombine** kullanılır.

BLİ'nin etkili oldukları	BLİ'nin etkisiz oldukları
• Stafilokok	• Pseudomonas
• H. influenzae	• Serratia
• N. gonorrhoeae	• Enterobacter
• E. coli	• Bacteriodes

PENİSİLİNLER

Farmakokinetik

- Absobsiyonları **yiyecekler** tarafından azaltılır **(amoksisilin hariç).**
- **Amoksisilin:** Oral biyoyararlanımı **en yüksek olandır.**
- **SSS, göz ve prostat dışı** dokulara yaygın dağılır.
- Çoğunlukla metabolize olmadan **tübüler sekresyon** ile atılır (istisna: **Nafsilin**)
- **Benzatin penisilin** ve **prokain penisilin G:** Uzun etki için musküler yolla kullanılan penisilinlerdir. Tek doz benzatin penisilin dört hafta süreyle beta hemolitik streptokok enfeksiyonu önlenir.

Nafsilin

- **%90 safradan atılır.**
- **Sitokrom p450 enzim sistemini indükler.**

İLGİLİ NOTLAR

Bir referans işte **tam da böyle kapı gibi** dimdik durmalıdır…Herşeyi **açıkça göstermeli ve içinize huzur** vermelidir…

Orijinal Soru: Temel Bilimler 93

93. Aşağıdakilerden hangisi *Pediculus humanus, Phthirus pubis ve Sarcoptes scabiei'ye* karşı etkili bir ektoparazitik ilaçtır?

A) İmikuimod
B) Griseofulvin
C) Permetrin
D) Terbinafin
E) Asiklovir

Doğru Cevap:C

SpeeTUS Notu

SpeeTUS Notu

İLGİLİ NOTLAR

MİKROBİK AJANLARA BAĞLI DERİ HASTALIKLARI

Stafilokoksik cilt enfeksiyonları

İmpetigo	**a) Non-bülloz impetigo(impetigo contagiosa)** • S. pyogenes ve S. aureus sorumludur. • Üzerinde bal sarısı krut **b) Bülloz impetigo** • Etken S. aureus
Follikülit	**a) Yüzeyel Follikülit** • S. aureus etken **b) Deri follikülitleri** • Sycosis barbae, sakal ve bıyıkta görülür. S. aureus etken • Hordeolum (arpacık), palpebraların kirpik kenarlarının enfeksiyonudur; etkeni • S. aureus'tur.
Fronkül	• S. aureus
Karbonkül	• S. Aureus • Fronkülün deride yayılmasına bağlı
Ektima	• S. aureus
Paronişi	• S. aureus

Streptokoklara bağlı cilt enfeksiyonları

ERİZİPEL	SELÜLİT
✓ Lenfatik tutulum yapan, sınırları keskin ve deriden kabarık	✓ Sınırları keskin değildir ve ciltten kabarıklık yok
Ortak Özellikler	Amprik tedavide penisilin, sefaleksin gibi streptokoklara yönelik antibiyotikler

Şarbon (Anthraks)

- ✓ B. anthracis'in neden olduğu bir enfeksiyon
- ✓ Ortada siyah renkte bir nekroz oluşur.
- ✓ Ağrısızdır

Eritrazma

- ✓ Corynebacterium minutissimum etken
- ✓ Wood lambası ile KİREMİT KIRMIZISI renk

Tedavi:

- Eritromisin.

(Adı kırmızı, tanısı kırmızı, tedavisi kırmızı)

Pseudomonas Foliküliti (Hot-tub Folikülit)

- ✓ Etken Pseudomonas aeruginosa

DERİ TÜBERKÜLOZU

- ✓ Etkenler M. tuberculosis ve M. bovis
- ✓ En sık görülen deri tüberkülozu lupus vulgaris ve scrofuloderma
- ✓ Türkiye'de en sık scrofuloderma
- ✓ Lezyondaki bakteri yüküne göre multibasiller ve paucibasiller diye sınıflandırılır.
- ✓ Lupus vulgaris ve tüberkülozis verrukoza kutis paucibasiller

Deri tüberkülozları

KLASİFİKASYON		SENSİTİZASYON	ENFEKSİYON
PRİMER	Tüberküloz primer kompleks	Duyarlanmamış	Ekzojen
	Milyer deri tüberkülozu	Duyarlanmamış	Hematojen
SEKONDER	Reenfeksiyon		
	Lupus vulgaris	Duyarlı	Endojen
	Tüberkülozis kutis verrükoza	Duyarlı	Ekzojen
	Reaktivasyon		
	Skrofuloderma	Duyarlı	Direkt yayılım
	Tüberkülozis kutis orifisyalis	Duyarlı	Otoinokülasyon
	Metastatik tüberküloz abseleri	Duyarlı	Hematojen

Lupus Vulgaris

- ✓ En sık yüzde yerleşir.
- ✓ Basil görülme olasılığı en düşük deri tüberkülozu formu
- ✓ Bakteriyel kültür negatif sonuçlanabilir. Tanı M. tuberculosis için PCR sonuçlarıyla desteklenir.
- ✓ Diascopy testinde elma jolesi renginde lezyonlar
- ✓ Uzun dönemde kanser gelişimine sebep olabilir

Skrofuloderma

- ✓ Elemanter lezyonu gom
- ✓ Subkutan bir tüberküloz odağından çevreye yayılma ile ortaya çıkar.

Temel Bilimler 93. soru
Küçük Stajlar Speetus Notu 1. Fasikül
Sayfa 031

PARAZİTER DERİ HASTALIKLARI

Uyuz (Scabies / Gale)

- ✓ Etken Sarcoptes scabiei
- ✓ İnsan vücudu dışında yaşayamaz.
- ✓ Bütün yaşam döngüsünü epidermiste geçirir
- ✓ Primer lezyonu, stratum korneumda açtığı tünel.
- ✓ Tünelin ucunda vezikül bulunur (vezikül perle)
- ✓ Genelde gece kaşıntıları olur.
- ✓ Tedavide bütün aile tedavi edilir.
- ✓ Birinci seçenek tedavi lokal permetrin %5 krem
- ✓ İmmün süpresif kişilerde görülen, vücutta milyonlarca etkenin bulunduğu kabuklu uyuzun (Norveç Uyuzu) tedavisinde oral ivermektin kullanılır

Orijinal Soru: Temel Bilimler 94

94. Akut lenfoblastik lösemi teşhisi ile tedavi gören 4 yaşındaki çocuğa kardiyoprotektif olarak deksrazoksan verilmesi planlanıyor.
Bu hastada kullanılması planlanan <u>en olası</u> kemoterapi ilacı aşağıdakilerden hangisidir?

A) Vinkristin
B) Sisplatin
C) Vinblastin
D) Doksorubisin
E) Aktinomisin

Doğru Cevap:D

SpeeTUS Notu

SpeeTUS Notu

Gemcitabine

- ✓ **Ribonükleotid redüktaz** enzimini baskılar ve DNA sentezine engel olur.
- ✓ **Pankreas kanseri,** tedavisinde kullanılabilir.

ANTİTÜMORAL ANTİBİYOTİKLER

- Antrasiklin türevleri
- Daktinomisin
- Mitomisin

Temel Bilimler 94. soru
Farmakoloji Speetus Notu 1. Fasikül
Sayfa 094

Antrasiklin türevleri

- Doksorubisin
- Daunorubisin
- Epirubisin
- İdarubisin

➢ **DNA interkalasyonu, topoizomeraz II enzim inhibisyonu ve radikal oluşturur.**
➢ Kardiyotoksik etkileri bulunur. Tedavide **deksrazoksan** kullanılır.

<u>Antrasiklinlerin ortak yan etkileri</u>

- Kardiyotoksisite (KKY, aritmi, kardiyomiyopati)
- Kİ depresyonu
- Alopesi
- GİS bozuklukları
- Deskuamasyon

Antrasiklinlerin klinik kullanımı ve yan etkileri

	Klinik kullanım
Doksorubisin (Adriamisin)	Meme ca, sarkoma tdv (Ewing, osteosarkom, Kaposi), lenfoma tdv.
Daunorubisin	AML
Epirubisin	Meme ca
İdarubisin	AML
Valrubisin	Mesane ca (İntravezikal)
Mitoksantron	NHL, meme ca, AML, multipl skleroz

Daktinomisin (Aktinomisin D)

➢ **Çocukluk çağının kanserleri** (Ewing's sarkomu, Wilms, rabdomiyosarkom) ve trofoblastik hastalık tedavisinde kullanılır.
➢ **Kardiyotoksik değildir.**

Mitomisin

➢ **Anal** kanserlerin ve **intravezikal** olarak yüzeyel mesane kanseri tedavisinde kullanılır.

Bleomisin

➢ **Demir** iyonunu şelasyona uğratarak, süperoksid ve hidroksi **radikali** oluşturarak
➢ Hücre siklusunun **G2 fazına** etki gösterir.
➢ Hodgkin, NHL, deri ve **testis kanseri** tedavisinde kullanılır.
➢ **Pulmoner fibrozis, ciltte hiperpigmentasyon** oluşabilir.

BİTKİSEL KÖKENLİ ANTİNEOPLASTİKLER

Vinka alkaloidleri

- Vinkristin
- Vinblastin
- Vindesin
- Vinorelbin

➢ Bölünen hücrelerde **M** aşamasında, **mikrotübüler protein beta tubuline bağlanarak mikrotübüllere polimerize olmayı engeller.**

Vinkristin

- ✓ **Çocukluk çağının kanserleri** (Ewing's sarkomu, Wilms, rabdomyosarkom, nöroblastom), ALL, Hodking ve multipl myeloma tedavisinde kullanılır.
- ✓ **Nörotoksisite, paralitik ileus, kraniyal sinir felci, vokal kord paralizisi** görülebilir.
- ✓ **Uygunsuz ADH** salınımı (Vinblastin > Vinkristin).
- ✓ **Kemik iliği depresyonu ve bulantı kusmayı çok az oluşturur.**

Taksanler

- Paklitaksel
- Dokataksel
- Kabazitaksel

➢ **Hücrede beta tübüline bağlanarak mikrotübül oluşumunu ve polimerizasyonunu stimüle ederek mitozu baskılar.**

Paklitaksel / Dokataksel: Meme, over, akciğer kanserinde kullanılır.
Kabazitaksel: Prostat kanserinde kullanılır.
<u>Ortak yan etkiler</u>: **Anaflaksi, alerji,** nörotoksisite ve miyelosüpresyondur.

Kamptotekinler

- İrinotekan
- Topotekan

➢ **Topoizomeraz I enzimini inhibe** ederek kanserli hücrede **DNA hasarı** yapar.
➢ G2-M dönemine özgüdürler.

Topotekan: Küçük hücreli akciğer kanseri ve ileri evre over kanseri tedavisinde kullanılır. Kemik iliği depresyonu oluşturur.
İrinotekan: Metastatik **kolorektal kanser tedavisinde** kullanılır. **Kolinerjik sendrom** (salya artışı, diyare, görme bozukluğu, bradikardi oluşturabilir) (atropin verilir) ve kemik iliği depresyonu oluşturur. **Glukuronil transferaz aktivite bozukluklarında (Gilbert vb.) toksisite (nötropeni, diyare)** oluşabilir.

Epipodofilotoksinler

- Etoposid
- Teniposid

➢ Hücrede **G1 ve S fazında** etkilidir. **DNA topoizomeraz II enzimini inhibe** ederek DNA hasarına neden olur.

Etoposid: Testis, akciğer kanseri, NHL tedavisinde kullanılır.
Teniposid: ALL tedavisinde kullanılır. Kemik iliği depresyonu oluşturur.

İLGİLİ NOTLAR

Serviks kanseri
- ✓ Pap test (sitoloji)
- ✓ HPV testi

Kolorektal kanser taraması (≥ 45 yaş)
- ✓ Gaitada gizli kan testi → **Yılda bir**
- ✓ Sigmoidoskopi → **5 yılda bir**
- ✓ Kolonoskopi → **10 yılda bir** (en etkili yöntem)

Akciğer kanseri taraması
- ✓ Yoğun sigara içme öyküsü → **Düşük doz BT**

Over kanseri (yüksek risk varlığında)
- ✓ CA125 + Transvajinal USG

Prostat kanseri
- ✓ PSA + Dijital rektal muayene

FLASH BACK

Kanser taramasında kullanılabilen belirteçler
- **CA125** → Over kanseri
- **PSA** → Prostat kanseri
- **AFP** → Hepatoselüler kanser

KANSER TEDAVİSİNDE KULLANILAN İLAÇLAR

Alkilleyiciler

Bazı önemli alkilleyici ilaçlar
- Siklofosfamid, ifosfamid
- Klorambusil
- Melfalan
- Sisplatin, karboplatin, oksaliplatin
- Temozolomid

Siklofosfamid
- ✓ Önemli **yan etkileri:**
  - ➢ Kemik iliği: Miyelosüpresyon, akut lösemi
  - ➢ Mesane: Hemorajik sistit, mesane kanseri
- ✓ Hemorajik sistit yapan metaboliti → **Acrolein**
- ✓ Hemorajik sistitten koruyan antidot →**Mesna**

Temozolomid
- ✓ Kan beyin bariyerini geçer.
- ✓ **Glioblastom multiforme** tedavisinde verilir.
- ✓ **Oral** kullanılır.

Sisplatin
- ✓ Yan etkileri
  - ➢ Şiddetli bulantı - kusma
  - ➢ Nefrotoksisite (renal Mg kaybı)
- ✓ **Amifostin**, sisplatin nefrotoksisitesini azaltabilir

Antimetabolitler

Bazı önemli antimetabolit ilaçlar
- **Folat analogları** → Metotreksat, Pemetrekset vb
- **Pürin analogları** → Kladribin, Fludarabin vb
- **Primidin analogları** → 5-FU, Kapesitabin, ARA-C vb

5 - Fluorourasil (5-FU)
- ✓ **Timidilat sentetaz** enzimini inhibe eder.
- ✓ Yan etkileri
  - ➢ Diyare, mukozit, nötropeni
  - ➢ El ayak sendromu
  - ➢ Akut nörolojik semptomlar, **serebellar ataksi**
  - ➢ **Miyokardiyal iskemi, koroner vazospazm**
- ✓ **Dihidropirimidin dehidrogenaz** eksikliğinde toksisite artar

Kapesitabin
- ✓ Tümör dokusunda 5-FU etkisi gösteren **oral** bir ajandır

Metotreksat
- ✓ **Dihidrofolat redüktazı** inhibe eder.
- ✓ Folik asit eksikliğine bağlı olarak; **miyelosüpresyon, stomatit** vb. toksisitelere neden olabilir.
- ✓ Renal tübüllerde **kristalizasyon** oluşturabilir.
- ✓ Fibrotik bir ajan olduğu için hem akciğer hem de karaciğerde **fibrozis** yapabilir.
- ✓ Yan etkileri azaltmak için **folinik asid (lökovorin)** veya **glukarpidaz** kullanılır.

Temel Bilimler 94. soru
Dahiliye Speetus Notu 1. Fasikül
Sayfa 028

Antitümör Antibiyotikler

Antrasiklinler (Daunorubisin, doksorubisin vb)
- ✓ **Topoizomeraz 2** enzimini inhibe ederler
- ✓ **Kardiyotoksik** (kalp yetmezliği, irreversible)
- ✓ **Deksrazoksan,** kardiyotoksisiteye yönelik antidottur

Antrasiklin olmayanlar (Bleomisin, mitomisin vb)
- ✓ **Bleomisin**
  - ➢ **Akciğer fibrozisi** en önemli yan etkisidir.
  - ➢ Belirgin miyelosüpresyon yapmaz.

Pulmoner fibrozis yapabilen bazı antineoplastikler
- Busulfan
- Bleomisin
- Metotreksat

Belirgin miyelosüpresyon yapmayan antineoplastikler
- Vinkristin
- Sisplatin
- Bleomisin
- L-asparajinaz

Orijinal Soru: Temel Bilimler 95

95. Aromataz enzimini irreversibl inhibe ederek östrojen seviyelerini düşüren ilaç aşağıdakilerden hangisidir?

A) Aminoglutetimid
B) Fulvestrant
C) Anastrozol
D) Eksemestan
E) Fadrozol

Doğru Cevap:D

SpeeTUS Notu

SpeeTUS Notu

- **Etinil**östradiol
- **M**estranol

Fizyolojik etki



✓ Kızda **pubertal** değişiklik ve **sekonder sex** özelliklerinden sorumludur.

Uzun süreli kullanım;

✓ Plazma **renin, ACE, Endotelin-I**'de **azalma**; **NO** ve **PG I_2**'de **artış** ile **VD** oluşturup **aterogenez**i yavaşlatır.

✓ **Koagülasyon** ve **fibrinolitik** yolağı uyarır **kemik kütle**sini artırır, **osteoklast** sayı ve aktivitesini **azaltır**.
✓ **HDL artırıp, LDL** ve **liporotein a**'yı **azaltır**.

Reseptör

✓ **Nükleer** reseptör ailesinden **ER α** ve **β** ile etkileşir.
✓ Her iki ER'i **transkripsiyon**u **artıran/azaltan transkripsiyon faktör**üdür.
✓ Membranda yerleşmiş ER'i **hızlı etki**lerden sorumludur.

İstenmeyen Etki



✓ Postmenopozal hormon tedavisinde estrojen **endometrium CA** riskini **artırır**.
✓ progesteron ile kullanım riski azaltır.

Tedavide Kullanım

✓ **Hormon replasman** tedavisinde konjuge **östrojen** (E2, östron, östriol) ve **medroksiprogesteron**



✓ **HRT**'de amaç **vazomotor** belirti, **osteoporoz**, vajinal kuruluk ve **ürogenital atrofi**yi önlemektir.
✓ **OKS** (**Mestranol**)
✓ **Overyan** gelişim **yetmez**liği (**Turner**)

Selektif Östrojen Reseptör Modülatörü

- Tamoksifen
- Raloksifen
- Toremifen
- Bazedoksifen
- Droloksifen
- İdoksifen
- Lasofoksifen
- Arzoksifen
- Miproksifen
- Levormeloksifen



✓ **Postmonopozal** hormon tedavisinde yer alır.
✓ **Kemik, beyin, karaciğer**de **östrojenik, meme** ve **endometrium**da **antiöstrojenik** etkilidir.
✓ Ortak etki; **sıcak basması, tromboemboli**yi **artırır**.

Tamoksifen



✓ **Meme**de **antiöstrojenik, endometrium**da **östrojenik** etkilidir.
✓ **ER + meme CA**'da **postop** kullanılır.
✓ **Endometrial CA** riskini yaklaşık 2 kat **arttırır.**
✓ Yüksek risklide **meme CA proflaksi**si **(pre** ve **postmenopozal)** için kullanılır (**5 Yıl**).
✓ **Kemik dansite**sini **korur**.
✓ **Vazomotor semptom** ve **tromboemboli** riskini artırır.
✓ KC **CYP2D6** ile metabolize edilir. Potent **antiöstrojen metaboliti** olan **4-hidroksitamoksifen**e döner.

Raloksifen



✓ **Kemikte östrojen agonisti**dir.
✓ **Postmenopozal osteoporoz profilaksisi**nde kullanılır.
✓ ER pozitif meme CA'da antiproliferatif etkilidir.

Toremifen

✓ Kimyasal olarak **tamoksifen**e benzer.
✓ **Meme CA tedavi**sinde kullanılır.

Bazedoksifen / Ospemifen



✓ **Meme** ve **endometrium**da **antagonist, kemik**te **agonist**
✓ **Bazedoksifen** postmenopozal **osteoporoz, ospemifen** vaginal **atrofi** tedavisinde kullanılır.

AntiÖstrojen

Klomifen



✓ **Cis**-klomifen (**zayıf agonist**) **trans**-klomifen (**potent antagonist**)'tir.
✓ Hipofiz/hipotalamusta, **östrojen**in **- feedback** etkisini **inhibe** edip **GnRH** ve **FSH/LH** sekresyonunu **artırır.**
✓ **Over**de **stimülasyon**, artmış östrojen salınımı görülür.
✓ **Ovulasyon indüksiyonu** amacıyla **infertilite**de kullanılır (**amenore, PKOS, anovulatuvar** disfonksiyonel kanama...).

Fulvestrant



Temel Bilimler 95. soru
Farmakoloji Speetus Notu 1. Fasikül
Sayfa 040

Östrojen Sentez İnhibitörü

- Anastrazol
- Letrozol
- Fadrozol
- Vorizol (reversibl, nonsteroid)
- Eksemestan / Formestan (irreversibl, steroid, tip1 ajan)

✓ **Testosteron**u **östrojen**e çeviren **aromataz** inhibitörü
✓ **Tamoksifen dirençli, ER +** meme CA tedavi ve proflaksisinde postmenopozal dönemde kullanılır.
✓ **Endometrium CA/ tromboemboli** riskini **artırmaz.**
✓ **Puberte prekoks** tedavisinde kullanılır.

GnRH analog

- Nafarelin
- Buserelin
- Gosarelin
- Triptorelin

✓ **GnRH agonisti**nin **sürekli yüksek** doz kullanımı, **antiöstrojenik** etki oluşturur.

Progestin

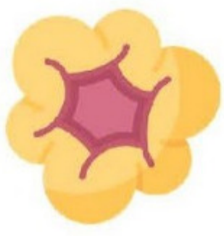

Sentez

✓ Menstrüel siklus ikinci yarı **LH** aracılığı ile **korpus luteum**dan salgılanır.

Progesteron Türevi

- Progesteron (IM) → Antiöstrojenik
- Medroksiprogesteron asetat → Androjenik, antiöstrojenik
- **Megestrol asetat** → Androjenik, Antiandrojenik

Nortestosteron Türevi

- Noretinodrel → Östrojenik
- **Linestrenol** → Östrojenik, androjenik, anabolik
- Noretindron → Androjenik, antiöstrojenik ve anabolik
- Etinodiol asetat → Androjenik, antiöstrojenik
- **Norgestrel** → Androjenik, antiöstrojenik, anabolik

İLGİLİ NOTLAR

Bazen öyle **kritik bir bilgi** yazarsınız ki nota… Size güvenip bu notu okuyanlar soruya baktığında **anında doğru yanıtı bulurlar** ve size **dua** ederler.İşte bu dua tüm **yorgunluğumuza** değer…

Orijinal Soru: Temel Bilimler 96

96. Aşağıdaki ilaçlardan hangisi adrenal kortekste CYP11B1 inhibisyonuyla 11-deoksikortizolün kortizole dönüşümünü bloke ederek glukokortikoid sentezini inhibe eder?

A) Metirapon
B) Mometazon
C) Mitotan
D) Ketokonazol
E) Aminoglutetimid

Doğru Cevap:A

SpeeTUS Notu

SpeeTUS Notu

Tedavide Kullanım

- ✓ Uzun süreli tedavi sonrası **ani kesilmesi** **adrenal yetmezlik** ile ilişkilidir.

Endikasyon



- **Adrenal yetmezlik**te **yerine koyma**
- **Addison** (1. tercih **fludrokortizon**)
- **Konjenital adrenal hiperplazi**
- **Romatizmal** hastalık (**SLE**, **PAN**, **Wegener** vs vaskülit **osteoartrit**... dejeneratif hastalık, tendinit, bursit vs)
- **Alerjik** (serum hastalığı, **ürtiker**, **dermatit**, ilaç rxn, arı sokması, anjionörotik ödem, rinit)



- Pulmoner hastalık (**astım**, **ARDS**)
- Enfeksiyon (**P. Karinii pnömonisi** ve hipoksili AIDS)
- Göz hastalığı (**üveit**, **alerjik konjunktivit**)
- Cilt hastalıkları (**egzema**,..)
- GİS hastalıkları (**Ülseratif kolit**, **Crohn**)

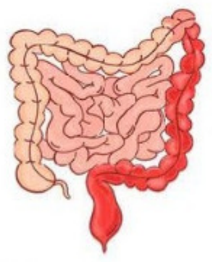

- Otoimmün hepatit, Malignite (**ALL**, **lenfoma**)
- **Serebral ödem** (parazit ya da tümöre bağlı)
- **Sarkoidoz**, Trombositopeni, Coombs + hemolitik anemi
- Organ nakli (GVHD önlemek), Nefrotik sendrom

Kontrendikasyon



- **Herpetik keratit**
- **Aktif TBC**

ACTH Sekresyon İnhibitörü

Pasireotid

- ✓ **SST-5** reseptör **antagonist**idir.
- ✓ ACTH sekresyonunu inhibe ettiği için **adrenal tümör** ve **Cushing** hastalığında kullanılır.

Kabergolin

- ✓ Uzun etkili **D2** reseptör agonistidir.
- ✓ ACTH salınımını inhibe edip **kortikotrop tümör**de

Steroid Sentez İnhibitörleri

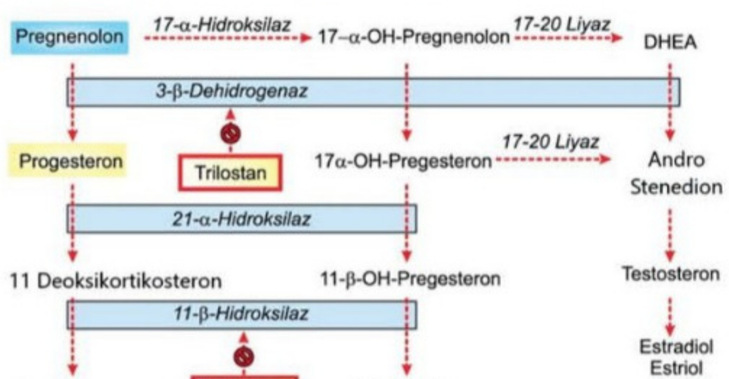

Aminoglutetimid

Temel Bilimler 96. soru
Farmakoloji Speetus Notu 1. Fasikül
Sayfa 039

Metirapon/ Etomidat / Osilodrostat



- ✓ **11ß-hidroksilasyon** inhibisyonu
- ✓ **Metirapon** **gebe**de, osilodrostat oral kullanılır.

Trilostan

- ✓ **3ß**-17-OH **dehidrogenaz** inhibisyonu
- ✓ **Cushing** sendromu ve **primer hiperaldosteronizm**de

Amphenon

- ✓ **21 hidroksilaz** inhibisyonu
- ✓ **Cushing** sendromunda kullanılır.

Abirateron (ön ilaç)



- ✓ **17a-hidroksilaz, 17,20 liyaz** inhibisyonu
- ✓ **Prostat** **kanser**inde oral kullanılır.

Mitotan



- ✓ **Sitotoksik** etkilidir.
- ✓ **Adrenal korteks** tümörde **oral** verilir.

Siproheptadin

- ✓ **ACTH** salınım **inhibisyonu**
- ✓ **Dumping** sendromu ve **karsinoid** tümör

Glukokortikoid Antagonist

Mifepriston / Onapriston / Lilopriston



- ✓ Senteze etkisi yok. **Progesteron** reseptör **antagonist**idir.
- ✓ Erken dönemde **gebeliği sonlandırma**da, **acil postkoital kontrasepsiyon**da kullanılır.

GONADAL HORMONLAR ve İNHİBİTÖRLERİ

Östrojen

Sentez

- ✓ **Androstenodion/testosteron**dan **aromataz** (**CYP19**) ile sentezlenir.
- ✓ **17β östradiol** (**en güçlü**), **östron** ve **östriol**dür.

Steroidal
- **Östradiol**

Non-steroidal
- **Dietilstilbesterol**

İLGİLİ NOTLAR

İşte referans denilen şey budur… Sizi asla şüpheye düşürmez, yarı yolda bırakmaz…

Primer adrenal yetmezlik (Addison hastalığı)

Etiyoloji

- ✓ **Otoimmünite** (en sık)
- ✓ **Enfeksiyonlar**
  - ➢ TBC
  - ➢ Menigokok → Adrenal hemoraji / Waterhouse Friderichsen send.
- ✓ **Metastatik tümör** (en sık akciğer kanseri)
- ✓ **İnfiltrasyon** (hemokromatoz, amiloidoz vb)
- ✓ **Konjenital adrenal hiperplazi**
- ✓

Temel Bilimler 96. soru
Dahiliye Speetus Notu 1. Fasikül
Sayfa 132

  - ➢ Etomidat/metirapon: 11-β hidroksilaz inh.
  - ➢ Ketokonazol: Birçok CYP enzim inh.

Klinik ve laboratuvar bulguları

- ✓ **Aldosteron eksikliğine bağlı**
  - ➢ Hipovolemik hiponatremi
  - ➢ Tuz yeme isteği
  - ➢ Kreatinin artışı (volüm kaybına bağlı)
  - ➢ Postural hipotansiyon, kan basıncında düşüklük
  - ➢ Hiperpotasemi
  - ➢ Metabolik asidoz
- ✓ **Kortizol eksikliğine bağlı**
  - ➢ Hipoglisemi
  - ➢ Anemi, lenfositoz, eozinofili
  - ➢ Hiperpigmentasyon (ACTH artışı)
- ✓ **Androjen eksikliğine bağlı**
  - ➢ Libido azalması, pubik/aksiller kıllarda azalma (özellikle kadınlarda)

Primer adrenal yetmezlikte **HiperP** olur, bunlar sekonder adrenal yetmezlikte ise beklenmez:

- **HiperP**otasemi (Aldosteron düşük)
- **HiperP**igmentasyon (ACTH yüksek)

Tanı

- ✓ Sabah serum kortizol değeri **<3 µg/dL** kortizol eksikliği tanısı koydururken; değerin **15-18 µg/dL**'den fazla olması bu tanıyı ekarte edebilir.
- ✓ Aradaki değerler için **ACTH stimülasyon testi (Cosyntopin testi)** yapılmasına ihtiyaç vardır.

Tedavi

- ✓ Glukokortikoid replasmanı için **hidrokortizon** verilir. **Semptom ve klinik bulgulara** göre ilaç dozu ayarlanır. Doz ayarının ACTH, idrar kortizolü vb bakılarak yapılması önerilmez.
  - ➢ Travma, enfeksiyon, cerrahi vb durumlarda glukokortikoid dozu artırılmalıdır.
- ✓ Mineralokortikoid replasmanı için **fludrokortizon** verilir.

Mineralokortikoid Fazlalığı Durumları

Genel bilgiler

Primer hiperaldosteronizm

Nedenler	Sonuç
• Bilateral adrenal hiperplazi (en sık) • Adenom / Conn send. (2. en sık)	Aldosteron yüksek ↓ **Renin düşük**

Sekonder hiperaldosteronizm

Nedenler	Sonuç
• Efektif arteriyel volümde azalma • Renal arter darlığı • Hipovolemi	**Renin yüksek** ↓ Aldosteron yüksek

Mineralokortikoid hormonların arttığı diğer durumlar

- ✓ **11 beta hidroksilaz ve 17 alfa hidroksilaz eksikliği**
  - ➢ Deoksikortikosteron düzeyleri artmıştır
- ✓ **Glukokortikoid ile düzelen hiperaldosteronizm**
  - ➢ Aldosteron, ACTH ile regüle edilir
- ✓ **Aşikar mineralokortikoid artış sendromu (SAME)**
  - ➢ 11 BHSD tip 2 eksikliği/inhibisyonu vardır
- ✓ **Cushing sendromu**
  - ➢ Kortizol aşırı düzeyde artmıştır.

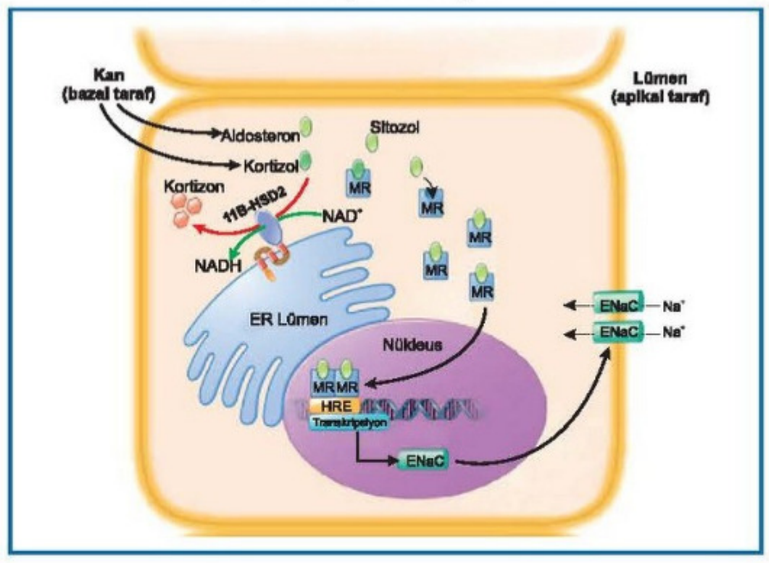

Primer hiperaldosteronizm

Klinik bulgular

- ✓ Hipertansiyon
- ✓ Hipokalemi (poliüri, polidipsi; parestezi, kas güçsüzlüğü)
- ✓ Serum sodyumu normal ya da hafif yüksek
- ✓ Metabolik alkaloz

Primer hiperaldosteronizmde **ödem nadirdir.**
(Renal hemodinamik faktörler, ANP artışı → **basınç natriürezi**)

Orijinal Soru: Temel Bilimler 97

97. Aşağıdakilerden hangisi psöriazis tedavisinde kullanılan bir D vitamini analoğudur?

A) Ergokalsiferol
B) Kalsipotriol
C) Dokserkalsiferol
D) Kolekalsiferol
E) Kalsifediol

Doğru Cevap:B

SpeeTUS Notu

SpeeTUS Notu

Vitamin D

Liposolubl 2 form (benzer etkinlik);

- D3 (**kolekalsiferol**)
- D2 (**ergokalsiferol**)
- 23,24 $(OH)_2$ D3 (**Sekalsiferol**) en uzun etkili

✓ Provitamin önce **UV** ile **D2** ve **D3** şekline döner.

✓ **KC**'de **25-hidroksilasyon**a ve **böbrek**te **1a hidroksilasyon** ile **1,25 $(OH)_2$ D3 (kalsitriol)** ve 1,25 **$(OH)_2$ D2**'ye dönüşür.

Kalsitriol

✓ Ca^{+2} ve **P** ince bağırsaktan **emilim**ini **artırır**.

✓ Kemikten Ca^{+2} **mobilizasyon**u sağlar.

✓ Renal Ca^{+2} ve **P atılım**ını **azaltır**.

✓ **Mononükleer** hücrede olgunlaşma ve sitokin sentezi

Endikasyon



✓ **Raşitizm** ve osteoporoz

✓ **Hiperparatiroidi**

Dokserkalsiferol / Parikalsitriol / Oksakalsitriol

✓ **KBH**'a **sekonder hiperparatiroidi**de

Kalsipotriol

✓ **Psöriazis** tedavisinde

Temel Bilimler 97. soru
Farmakoloji Speetus Notu 1. Fasikül
Sayfa 046

Salkatonin



✓ Kalsitonin türevidir.

✓ **Paget,** kansere bağlı hiperkalsemi ve **osteoporoz** tedavisinde

FGF 23

✓ **Kemik hücre**leri **sentez**ler.

✓ Renal **P atılım**ını **artırır**, **aktif vitD3** sentezi **baskı**lanır

Burosumab

✓ SC uygulanan **FGF-23 antikor**udur.

✓ Tümör kaynaklı osteomalazi, **X**'e bağlı **hipofosfatemi**de

Hiperkalsemi



- **İzotonik** + **furosemid**
- **Pamidronat/zoledronat**
- **Kalsitonin**
- Gallium Nitrat
- **Plikamisin** (Mitramisin)
- **IV fosfat**
- **Glukokortikoid (lenfoma, sarkoidoz, toksikasyon** gibi **vit D artış**ına bağlı **hiperkalsemi**de)

Hipokalsemi



- Ca^{+2} gluseptat / klorid / **glukonat**
- **1.25 $(OH)_2$ D3** (kalsitriol)

Bifosfonatlar

1. Kuşak
- **Medronat**
- **Klodronat**



- Etidronat
- **Tiludronat**

2. Kuşak
- **Alendronat**
- **Pamidronat**



- **İbandronat**

3. Kuşak
- **Risedronat**



- **Zoledronat**

✓ **En güçlü,** nitrojen içerir

✓ Ca^{+2} gibi **iki değerli katyon** ile şelasyon yapabilen, **kemiğe afinite**si yüksektir.

✓ **Osteoklast**ta **apopitoz**u uyarıp kemik **rezorpsiyon**unu **inhibe** eder.

✓ **Anti-anjiyojenik** etki ile **antitümör** etkilidir.

Farmakokinetik

✓ Oral **biyoyararlanım** çok **düşük**

✓ **Yarıömür** çok **uzun**

✓ **Böbrek**le **atılır.**

Yan Etki

✓ **Özefajit** (peptik ülser ve özefajitde kontrendike)

✓ **Mandibula**da **osteonekroz** (IV zolendronat)

Kalsiyuma Duyarlı Mimetik

- **Sinakalset** (oral)
- **Etelkalset** (IV)

✓ Paratiroid bezde, kalsiyum duyarlı reseptörü (**CaSR**) **aktive** edip, **PTH** salgısını **inhibe** eder.

✓ Sekonder hiperparatiroidi ve paratiroid CA'da

Osteoporoz Diğer İlaç

Strontium Ranelate

✓ Kemik **rezorbsiyon**unu **inhibe** edip **yeni kemik oluşumu**nu **stimüle** eder.

Denosumab



✓ **RANKL blokör** (**OPG** benzer)

✓ **Osteoklast** aktivasyonunu **engeller.**

Romosozumab / Blosozumab

✓ **WNT** yolağını **aktive** edip yıkımı baskılar, yapımı artırır.

✓ **Anti-sklerostin** etkili

✓ MI ve SVO geçirende kontrendike

FLASH BACK

Osteoblast aktive, osteoklast inhibe
Romosozumab, **Stronsiyum ranelat**

Sevelamer / Lantanum karbonat

✓ **Hemodiyaliz/** hipoparatiroidi ile **hiperfosfatemi**de

İLGİLİ NOTLAR

İşte referans denilen şey budur… Sizi asla şüpheye düşürmez, yarı yolda bırakmaz…

- ✓ Psöriaziste etiyolojik faktörlerden en belirgin olanı TRAVMA
- ✓ Travma alanlarında lezyonların ortaya çıkmasına KOEBNER FENOMENİ denir.

FLASH BACK

KOEBNER FENOMENİ POZİTİF HASTALIKLAR

- ✓ PS-öriazis
- ✓ KA-posi sarkomu
- ✓ L-iken planus
- ✓ P-triazis rosea
- ✓ V-itiligo
- ✓ ER-iteme multiforme

FLASH BACK

Mikroapseler

- Psöriaziste.... Munro mikroapseleri
- Mkozis fungoideste... Pautrier mikroapseleri

DİP NOT

Psoriazisin patolojik ve klinik bulguları

1- Munro mikroabseleri
2- Auspitz bulgusu: Kabuklar kaldırılınca noktasal kanamalar olması
3- Akantozis: Epitelde kalınlaşma
4- Stratum granulosum az ya da yoktur.
5- Parakeratoz
6- Mum lekesi belirtileri

Psöriazis Klinik Tipleri

Psöriazis Vulgaris	• En sık görülen tip
Guttat (Damla) Psöriazis HLA cw6-uttat	• 7-14 yaş çocuklarda, • Beta-hemolitik streptokoklara bağlı bir farenjit veya tonsillitten 2-4 hafta sonra, • Karakteristik olarak damla şeklinde lezyonlar • HLA Cw6 ile ilişkisi en yüksek olan psoriasis tipi.
Eritrodermik Psöriazis	• Önde gelen özellik yaygın eritem • Isı kaybı, su kaybı, protein ve elektrolit kaybı gelişebilir
Püstüler Psöriazis	a) Palmoplantar püstülozis b) Generalize püstüler psöriazis (von Zumbusch hastalığı) ✓ Ani gelişen 2-3 mm çapında yaygın steril püstüllerle seyreder ✓ Gebelerde görülen, hipokalsemi ile giden generalize püstüler psöriazise impetigo herpetiformis denir. ↓ Mukozaları tutabilir. Tedavisinde sistemik steroidler, siklosporin kullanılabilir.
Psöriatik Artrit	• Özellikle distal interfaringeal eklem tutulur.
Tırnak Psöriazisi	• Tırnak plağının tırnak yatağından ayrılması (onikolizis) ve noktasal çukurcuk (pitting) oluşması ile karakterizedir • Pitting tırnak psöriazisini onikomikozdan ayırmada önemlidir.

DİKKAT!

Temel Bilimler 97. soru
Küçük Stajlar Speetus Notu 1. Fasikül
Sayfa 028

Tedavi:

A. Topikal

Topikal steroidler psoriasiste ilk sıra ilaçlar
Kalsipotriol D3 vitamini

B. Fototerapi

PUVA (psöralen ve ultraviole A)

- ✓ Gebe, emziren kadınlarda, fotosensitif kişilerde, SLE, porfirililerde uygulanmaz
- ✓ Katarakt, melanom gelişme riski

C. Sistemik Tedavi

- ✓ Metotreksat:
- ✓ Sentetik retinoidler (Vit A deriveleri)
- ✓ Siklosporin

LİKEN PLANUS

(P'lerin ve C'lerin hastalığı)

5 P bulgusu	3 C
• Pruritic	Hepatit C
• Planar	Civatte
• Poligonal	SCC
• Purple: Mor renkli	
• Papule	

Tipik Özellikler

- ✓ En sık yerleştiği yer el-ayak bilek FLEKSÖR yüzleri
- ✓ Deri, tırnak, mukoza, penis ve saçlı deriyi tutan bir hastalık
- ✓ Lezyonların yüzeyinde sıklıkla ağ şeklinde bir beyazlık (Wickham striaları).
- ✓ Mukozalar genellikle tutulur (Psöriazis tutmaz)
- ✓ Saçlı deriyi tutarak alopesiye yol açabilir (Psöriazis yapmaz).
- ✓ En sık görülen tipi hipertrofik liken planustur.
- ✓ Hepatit C virüsü enfeksiyonu, liken planus lezyonlarını tetikleyebilir.
- ✓ Epidermisteki bazal hücrelerin harabiyetinden dolayı testere dişi görünüm
- ✓ Arada ölü eozinofilik Civatte hücreleri yer alır.
- ✓ Liken planusta Koebner (+)'tir.
- ✓ Ağız içi lezyonların zemininden skuamoz hücreli karsinom (SCC) gelişebilir.

PARAPSÖRİAZİS

- ✓ Lezyonların psöriazise benzemesinden dolayı parapsöriazis olarak isimlendirilirler.
- ✓ Bu grupta mikozis fungoidese benzeyen nadir görülen öncü hastalıklar yer alır.
- ✓ Büyük plak tipi, mikozis fungoidese dönüşme potansiyeli yönünden önemlidir.
- ✓ Küçük plak tipinde malignleşme nadirdir.

Orijinal Soru: Temel Bilimler 98

98. Kırk yaşındaki kadın hasta hipertansiyon tedavisi için ilaç kullanmaya başladıktan sonra, vücudunda yaygın şişlikler olduğunu belirterek polikliniğe başvuruyor. Fizik muayenesinde anjiyoödem olduğu tespit ediliyor.

Bu hastanın kullanılmış olduğu <u>en olası</u> antihipertansif aşağıdakilerden hangisidir?

A) Lisinopril
B) Amlodipin
C) Prazosin
D) Propranolol
E) İndapamid

Doğru Cevap:A

SpeeTUS Notu

SpeeTUS Notu

KALSİYUM KANAL BLOKÖR

- ✓ **Voltaj** bağımlı **L** tipi **yavaş Ca^{+2} kanal**ını (α1 alt birimini) **bloke** eder
- **-dipin** → **Vazoselektif**
- **Verapamil, Diltiazem** → **Kardioselektif**

Genel Etkiler

- ✓ **β** hücresine Ca^{+2} girişini inhibe edip **insülini azaltır.**
- ✓ **Antiagregan** etkileri bulunur.

Vazoselektif (Dihidropiridin)



- ✓ **Arteriyol**de **dilatasyon** oluşturur.
- ✓ **Refleks taşikardi** ve kontraktilite artışı oluşabilir.
- ✓ **Ödem (ayak bileği** vb.) oluşturur.

Nimodipin

- ✓ **Serebral selektif** olduğu için **SVO**'da tercih ediliyordu.
- ✓ **Oral** kullanılanlar arasında **en kısa** etki süreli

Am-long-dipin

- ✓ **En uzun** etki süreli kalsiyum kanal blokörüdür.
- ✓ **Non-iskemik sistolik KY**'de kullanılabilir.
- ✓ Kas **krampı** yapabilir.

Nikardipin



- ✓ **Stroke** sonrası **serebral vazospazm** tedavisinde **IV** kullanılır.

İSrAdipin

- ✓ **SA** nodu baskılar, **bradikardi** oluşturur.
- ✓ **AV** iletiyi **etkilemez.**

KleVldipin



- ✓ Sadece **IV** kullanılır.
- ✓ Yarı ömrü **en kısa**dır (t1/2: 2 dakika).
- ✓ Plazmada **esteraz** ile **yıkılır.**
- ✓ **Hipertansif kriz** tedavisinde kullanılır.

Nifedipin

- ✓ **Miyokardiyal iskemi** riskini artırabilir.
- ✓ **hipertansif kriz**de, **preterm eylem**, Raynaud, myotoni ve diffüz özofageal spazmda kullanılır.

Kardioselektif

Advers Etki

Verapamil

- ✓ **(-) ino/krono/dromo**tropi oluşturur. **β blokör** ile **verilmez. Diastolik** KY'de (**IHSS**) kullanılır.
- ✓ **Antianjinal** ve **antiaritmik** olarak kullanılır.
- ✓ **Migren profilaksisi,** antiHT, **stroke** tedavisinde
- ✓ **KT direnci**nde (P-glikoprotein pompa inhibitör)
- ✓ Damar dışı **düz kas gevşetici** etkisi (**konstipasyon**) daha fazladır.

Diltiazem



- ✓ Verapamile benzer, fakat **kalp** ve **damara etkisi** daha **zayıf**tır.

Bepridil

- ✓ **Ca^{+2}** ve **K^{+}** kanalını aynı anda **bloke** eder.
- ✓ **K^{+}** kanal blokajı ile "**Torsades de Pointes**" oluşabilir.

Kontrendikasyon

- ✓ Sinüs **bradikardi**si, **Hasta sinüs** sendromu
- ✓ **WPW**, AV **blok**
- ✓ Q dalgalı **MI, sistolik KY**
- ✓ **Digital** zehirlenmesi (**verapamil-diltiazem**)

Ca^{+2} Kanal Blokörü İntoksikasyonu



- ✓ Antidot **%10**'luk **kalsiyum glukonat**
- ✓ Kardiyak depresyonu engellemek için **β-mimetik**

Temel Bilimler 98. soru
Farmakoloji Speetus Notu 1. Fasikül
Sayfa 024

RAAS'A ETKİLİ ANTİHİPERTANSİF

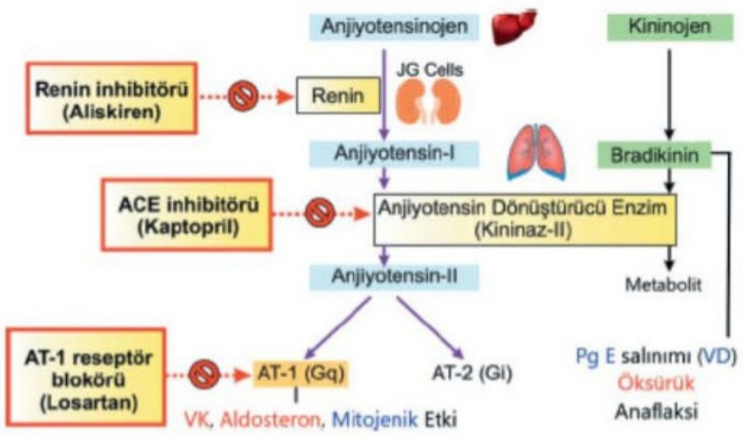

ACE İnhibitör (Ön İlaç)

- ✓ **Arteriyol** (preload), **venül**de (afterload) **VD**'a yol açar.
- ✓ Etkisi ARB'den **daha hızlı** başlar.

Farmakokinetik



- ✓ **En kısa**: **Kaptopril** (**acil HT**), benazepril
- ✓ **Perindopril** (en uzun etkili)
- ✓ **Peptid yapıda: TeProtid** (**IV**)
- ✓ Ön ilaç **olmayan Kaptopril** ve **Lizinopril**Sublingual)
- ✓ Genelde **renal** yolla metabolize olur.
- ✓ **Safra** ve **renal** yolla atılan; **FoSinopril, moeksipril**

Endikasyon



- ✓ HT, **KY** (remodelling engellenir, **mortalite azalır**)
- ✓ **MI** sonrası **profilaksi**
- ✓ **Diyabetik nefropati** ve **retinopati** tedavisi
- ✓ Progresif BY, **skleroderma renal** tutulum

Yan Etki

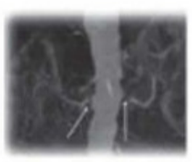

- ✓ **Bilateral renal arter stenoz**unda **BY**
- ✓ **Kuru öksürük, Hiperkalemi, Teratojen** (renal anomali, **oligohidroamnioz**)
- ✓ **Anjiyonörotik ödem** (C1 esteraz inhibitör eksikliği)
- ✓ **Sülfidril** grubu içerende (**kaptopril**); **Nötropeni, proteinüri, nefrotik** sendrom

24

İLGİLİ NOTLAR

İşte referans denilen şey budur… Sizi asla şüpheye düşürmez, yarı yolda bırakmaz…

ACC/AHA kalp yetmezliği evrelemesi

Evre A	Kalpte yapısal bozukluk (-), semptom (-), risk (+)
Evre B	Kalpte yapısal bozukluk (+), semptom (-)
Evre C	Kalpte yapısal bozukluk (+), semptom (+)
Evre D	Dirençli kalp yetmezliği

Tanı

Radyografi

- ✓ Sistolik KY'de → **Kardiyomegali** (KTO > 1/2),
- ✓ **Pulmoner konjesyon bulguları**
  - ➢ Üst zonlarda geyik boynuzu manzarası
  - ➢ Kerley çizgileri (interstisyel ödem)
  - ➢ Fantom tümörü (fissürlerde sıvı birikir, diüretik ile ↓)
  - ➢ Plevral effüzyon (transüda vasıflı, genellikle sağda)

Ekokardiyografi

- ✓ EF ölçülür (**düşük EF** veya **korunmuş EF**'li KY).

B tipi natriüretik peptid (BNP)

- ✓ **Miyositlerin gerilmesi** sonucu salınır. Bu nedenle KY'de **BNP artar**.
- ✓ BNP normal ise KY **dışlanır** (obezite hariç).
- ✓ Akut dispne ile başvuran hastalarda **kardiyolojik** veya diğer nedenlerin ayrımında kullanılır.
- ✓ Ayrıca BNP düzeyi; KY ciddiyetiyle koreledir, **prognostik değere** sahiptir.

Kronik KY Tedavisi

Tüm düşük EF'li KY hastalarında kullanılan ilaçlar

Öncelikli kullanılacak ilaçlar***

- **ACE inh/ARB veya ARNI (valsartan + sakubitril)**
- **Beta bloker**
- **Aldosteron reseptör blokerleri**

Temel Bilimler 98. soru
Dahiliye Speetus Notu 1. Fasikül
Sayfa 073

ACE inh / ARB ve

- ✓ Anjiyotensin 2'nin olumsuz etkilerini (sistemik VK, su ve tuz tutulumu, kardiyak remodelling vb) engellerler
- ✓ Temel farklılıkları; ACE inh'lerinin **öksürük ve anjiyoödem** yapabilmeleridir (bradikinin birikimine bağlı).
- ✓ ACE inhibitörlerinin grup etkisi vardır. Ancak mortaliteyi azaltan sadece 3 ARB (Valsartan, losartan, kandesartan)

ARNI (valsartan + sakubitril)

- ✓ ACE inh ya da ARB'ye rağmen semptomları devam eden hastalarda bu ilaçlar kesilip yerine **ARB (Valsartan) ve neprilisin inhibitörü (sakubitril)** kombinasyonu başlanır.
- ✓ Sakubitril, **BNP'nin yıkımını engeller**.

Beta blokörler

- ✓ Katekolaminlerin olumsuz etkilerini (sistemik VK, taşikardi, katekolamin kardiyotoksisitesi vb) engeller.
- ✓ Akut/dekompanse KY'de **kullanılmazlar**.
- ✓ **Mortaliteyi azalttığı gösterilmiş** beta blokörler; Karvedilol, Bisoprolol, Metoprolol

Aldosteron antagonistleri (Spironolakton, Eplerenon)

- ✓ Aldosteronun olumsuz etkilerini (sodyum tutulumu, miyokardiyal fibrozis vb) engeller

SGLT-2 inhibitörleri (Dapagliflozin/Empagliflozin)

- ✓ **Diyabet tanısından bağımsız** kullanılır
- ✓ Diüretik ve natriüretik etkileri de vardır.

Düşük EF'li KY'de özel durumlarda kullanılacak ilaçlar

Diğer diüretikler

- ✓ **Semptomatik tedavide** kullanılırlar.
- ✓ **Konjesyon bulguları (ödem)** olan hastalarda öncelikle **furosemid** tercih edilir. **Nörohümoral aktivasyona** neden olabileceği için aralıklı kullanılmalıdır.
- ✓ **Tiyazidler** zayıf etkilidir, tek başına diüretik amaçlı kullanılmaz. Furosemidin **etkisini arttırmak** ya da hipertansif hastalarda **kan basıncı kontolü** için eklenir.

Digoksin

- ✓ Na-K ATPaz pompasını inhibe edip, miyosit içi kalsiyum düzeyini arttırarak **pozitif inotropik etki** yapar. Ayrıca AV nodu baskılar (**negatif dromotropik etki**).
- ✓ Optimal medikal tedaviye rağmen **semptomatik** hastalarda **semptomları azaltmak** için tedaviye eklenebilir.
- ✓ **Yüksek hızlı atriyal fibrilasyonu** olan semptomatik KY'de **kalp hızı kontrolü** için kullanılabilir.
- ✓ Mortalite üzerine etkisi **yoktur.**
- ✓ Terapötik aralığı **dardır** (**intoksikasyon riski ↑**)

Digoksin intoksikasyonu

Kolaylaştıran bazı faktörler

- İleri yaş, kaşeksi (kas ↓)
- Böbrek yetmezliği
- Hipotiroidi
- Hipo (K, Mg)
- Hiperkalsemi
- Kardiyak amiloidoz

Klinik tablo

- **GİS:** İştahsızlık, bulantı, kusma vb → **İlk bulgular**
- **Nöropsikiyatrik:** Konfüzyon, deliryum vb
- **Optik:** Sarı-yeşil diskromatopsi

EKG bulguları

Terapötik dozda
- PR aralığı uzar
- ST segment çöker
- QT intervali kısalır

İntoksikasyonda
- Sinüs bradikardisi, AV blok
- Bigemine ventriküler ekstrasistol
- AV bloklu atriyal taşikardi
- Ventriküler aritmiler

***Sinüs taşikardisi hariç!!!

Tedavi

- İlk olarak ilaç kesilir
- Elektrolit bozuklukları düzeltilir
- Ventriküler aritmiler için **lidokain** tercih edilir
- Bradikardi ve AV bloklar için **atropin** verilebilir, yanıtsızsa **geçici pacemaker** takılabilir
- Ağır vakalarda **dijital antikorları** kullanılabilir

***Hemodiyalizin tedavide **yeri yoktur**!!!

İvabradin

- ✓ **İfunny blokeri**dir, SA nodu yavaşlatır.
  - ➢ Kullanılabilmesi için hasta **sinüs ritminde** olmalıdır.

Orijinal Soru: Temel Bilimler 99

99. Aşağıdaki ajanlardan hangisi endojen serotonin seviyesinin arttığı durumların tedavisinde kullanılır?

A) Siproheptadin
B) Oktreotid
C) Fomepizol
D) Dantrolen
E) Piridoksin

Doğru Cevap:A

SpeeTUS Notu

SpeeTUS Notu

Lasmiditan

- 5-HT1F reseptör agonistidir.
- Triptanlardan farklı olarak vazokonstriktör etkisi yoktur ve kardiyovasküler açıdan daha güvenlidir.

Lorkaserin

- 5-HT2C reseptör agonistidir.

Metizerjid

- 5-HT2A-C reseptörlerini antagonize eder.
- 5-HT1 reseptör parsiyel agonistidir.
- **Migrenin proflaktik** tedavisinde kullanılır, akut atakta kullanımı yoktur.
- **Retroperitoneal fibrozis** (bromokriptin gibi) ve subendokardiyal fibrozise neden olabilir.

Temel Bilimler 99. soru
Farmakoloji Speetus Notu 1. Fasikül
Sayfa 065

Siproheptadin

- H1 ve 5-HT2 antagonistidir.
- ACTH salınımını azaltır.
- Histamin ve serotonini inhibe eder.
- İştahı ve uykuyu artırır.
- **Karsinoid tümöre bağlı bağırsak hipermotilitesi tedavisi, postgastrektomi dumping sendromu, migren profilaksisi** tedavisinde de kullanılır.

Metoklopramid

- 5-HT4 reseptör agonisti ve 5-HT3 reseptör blokörüdür.
- Mide boşalmasını hızlandırır ve ilaçların absorbsiyonunu genelde arttırır.
- **Antiemetik etkilidir.**
- Anti-D2 etkileri nedeniyle EPYE, prolaktin artışına neden olur

Anjiyotensin

- ACE bradikinini inaktif hale çevirir.
- **ACE inhibitörü** kullanımı sırasında **bradikinin birikir**; anjiyoödem, bronkospazm, öksürüğe neden olabilir.

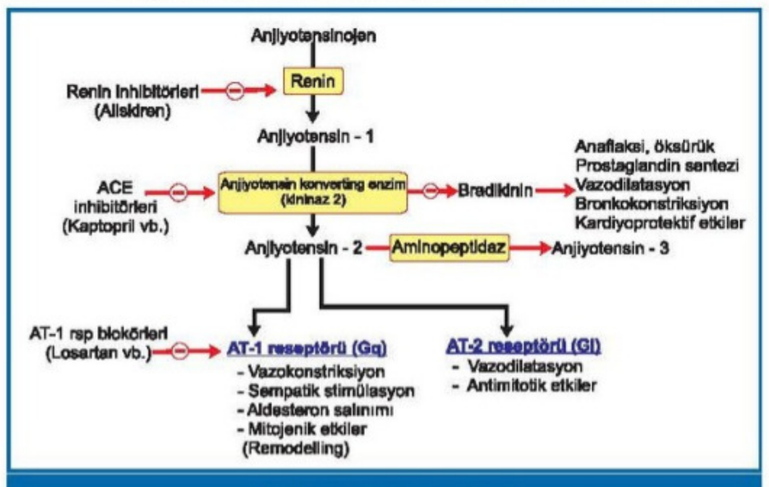

Anjiyotensin sentezi

ANJİYOTENSİN II'NİN RESEPTÖRLERİ VE ETKİLERİ

- AT1 reseptörü (**Gq**): Damar düz kası, kalp, böbrek ve adrenal kortekste bulunur.
- AT2 reseptörü (**Gi**): Fetus, nedbe dokusu, uterus düz kası ve overde bulunur.
  - Oldukça güçlü bir vazokonstriktördür.
  - Anjiyotensinin vazokonstriktör etkisine en duyarlı damar **böbrek afferent ve efferent arteriyolüdür**.
  - Diğer düz kaslarda (uterus, bronş) kasılma oluşturur.
  - Anjiyotensin II, III aldosteron salınımını artırır.
  - Böbreklerde ATII reseptörü **Su, Na^+ tutar ve K^+ atar.**
  - Remodelling olayına katkıda bulunur.
  - Santral sempatik stimülasyona neden olur.

ENDOTELİN

ET-A'NIN ETKİLERİ:

- Yavaş, uzun süreli bir **vazokonstriksiyon** oluşturur.
- **Renal kan akımını ve glomerüler filtrasyon hızını azaltır.**
- Su ve tuz retansiyonu yapar.
- Nonvasküler düz kasları da kasar.
- Histamin salınımına yol açan **en güçlü** endojen maddedir.
- Mitojenik etkilidir.
- Sempatik stimülasyon oluşturur (A-II gibi).
- Proinflamatuvardır.

ENDOTELİN RESEPTÖRLERİ

- İki tane reseptörü vardır: ET-A (**Gq**) ve ET-B (**Gq**)
  - **ET-A:** Proliferasyon, mitoz, damar düz kası kasılması ve kan basıncının artırılmasından sorumludur.
  - **ET-B:** Prostasiklin ve NO gibi endotel kaynaklı gevşetici maddelerin salıverilmesinden sorumludur.

Bosentan / Masitentan:

- ET-A ve ET-B blokörüdür.

Sitaksentan / Ambrisentan

- ET-A reseptör blokörüdür.
- **Pulmoner hipertansiyon** tedavisinde kullanılır.
- Sitaksentan hepatit yaptığı için kullanılmamaktadır.

KİNİNLER

- **Ağrı** oluşumunda görevlidir.
- İki tane reseptörü vardır: B1 ve B2

KİNİNLERİN ETKİLERİ:

- **Histamine benzer (Vazodilatasyon+diğer düz kas kasılma).**
- Diüretik ve natriüretik etki (PGE2 ve NO salınımı, direkt etki, renal kan akımı artışı ile).
- **Arteriyolde** vazodilatasyon, **venüllerde** ise hafif bir konstriksiyon (PGF2α) yapar.
- Kan basıncını azaltır.

İLGİLİ NOTLAR

Orijinalinde özensiz olarak hazırlanmış bu sorudaki teknik problem; minör revizyon ile onarılmış, bir sonraki nesillere hatasız olarak aktarılması sağlanmıştır.

Orijinal Soru: Temel Bilimler 100

100. Şizofreni tanısı yeni konulan hastanın fizik muayenesinde beden kitle indeksi 31 kg/m^2 saptanıyor, açlık kan glukoz düzeyi 215 mg/dL bulunuyor.

Bu hastanın tedavisinde kullanılabilecek <u>en uygun</u> ilaç aşağıdakilerden hangisidir?

A) Ketiapin
B) Olanzapin
C) Aripiprazol
D) Klozapin
E) Klopromazin

Doğru Cevap: C

SpeeTUS Notu

SpeeTUS Notu

Atrakuryum bezilat/Cisatrakuryum

- Plazmada non-enzimatik (Hoffman) olarak yıkılır.
- Karaciğer ve böbrek bozukluklarında tercih edilir.

Mivakuryum

- Kısa etkilisidir **(En kısa etkili olan gantakuryum).**

Vekuronyum

- Histamin salınımı azdır.
- Kardiyak stabilitesi iyidir.

FLASH BACK

- Uzun etkililer ve böbrekle atılanlar: Doksaküryum > Metokürin > Pankuronyum
- Kısa etkililer: Gantakuryum < Süksinilkolin < Mivakuryum
- Etkisi en çabuk başlayan ve potens: Süksinilkolin < Roküronyum

Depolarizan Blokörler (Süksinilkolin)

FLASH BACK

<u>Depolarizasyonla blok oluşturan ilaçlar:</u>

- Nikotin
- Süksinilkolin
- Lityum
- Organik fosfat intoksikasyonu

Süksinilkolin (Suksametonyum)

- Tüm kas gevşeticiler içerisinde etkisi en çabuk başlayandır.
- Etki süresi kısadır. Acil durumlarda tercih edilir.

Yan etkileri: Belirgin kas ağrısı, kas fasikülasyonları ve kaslarda rijidite, malign hipertermi, rabdomiyoliz, miyoglobinüri, hiperkalemi görülebilir.

Nöromusküler blokör etkisini geri çevirmek için?

- Nöromusküler blokajı ve solunum depresyonunu düzeltmek için: **Edrofonyum vb.**
- Muskarinik etkileri ortadan kaldırmak için: **Atropin**
- Roküronyum vb. ajan şelasyonu için: **Sugammadeks**
- Plazmada atipik psödokolinesterazı bulunan kişilerde suksinilkolin ve mivakuryum gibi ilaçların nöromusküler blokaj etkisini çevirmek için: **Taze tam kan (akraba olmayan kişiden)**
- Gantakuryum etkisini bitirmek için: **L-sistin/Neostigmin**

Dantrolen Sodyum

- Riyanodin reseptörlerine bağlanarak sarkoplazmik retikulumdan **Ca salınımını baskılayan** alkaloiddir.
- **<u>Endikasyon:</u>** Malign hipertermi ve nöroleptik malign sendrom

<u>Malign hipertermi tedavisi:</u> Sodyum bikarbonat (asidoz için), Furosemid + hidrasyon, Dandrolen

Botulinum Toksini

Temel Bilimler 100. soru
Farmakoloji Speetus Notu 1. Fasikül
Sayfa 052

ANTİPSİKOTİK İLAÇLAR

- Kilo alımı, hiperlipidemi, hiperglisemi etkisini **en çok** oluşturanlar: Klozapin=olanzapin > klorpromazin
- Kilo alımı, hiperlipidemi, hiperglisemi etkisini **en az** oluşturanlar: Molindon ≥aripiprazol / haloperidol

Antipsikotik ilaçların özellikleri

Tipik antipsikotikler	Atipik antipsikotikler
D2 blokaj	5-HT2A blokaj 5-HT1A parsiyel agonist
Pozitif semptomlara etkili	Negatif semptomlara etkili
Antiemetik etki yüksek	Antiemetik etki düşük
EPYE fazla	EPYE az
Prolaktin artışı çok	Prolaktin artışı az
Amenore, galaktore, infertilite, impotans fazla	Amenore, galaktore, infertilite, impotans az

- **EPYE fazla:** Haloperidol (en fazla), klorpromazin
- **EPYE az:** Klozapin, olanzapin, kuetiapin, aripiprazol
- **Sedatif etki fazla:** Klorpromazin
- **Sedatif etki az:** Aripiprazol
- **Hipotansiyon fazla:** Klorpromazin (en fazla), klozapin
- **Hipotansiyon az:** Flufenazin ve haloperidol
- **Antikolinerjik fazla:** Klozapin ve olanzapin
- **Antikolinerjik az:** Haloperidol (en az), aripiprazol

Antipsikotik ilaçlar (Nöroleptikler)

Tipik antipsikotikler	Atipik antipsikotikler
• **Fenotiyazinler** ➢ Klorpromazin ➢ Tioridazin ➢ Perfenazin ➢ Trifluoperazin ➢ Flufenazin • **Diğer Tipikler** ➢ Haloperidol ➢ Pimozid ➢ Loksapin ➢ Molindon ➢ Klorprotiksen / Tiotiksen ➢ Zuklopentiksol	• Klozapin / Olanzapin • Asenapin • Paliperidon / Risperidon / İloperidon • Ketiapin • Sertindol • Ziprasidon / Lurasidon • Zotepin • Sülpirid / Amisülpirid • Aripiprazol / Breksipiprazol (D_2 **parsiyel agonistleri)** • Bifeprunoks (D_2 **parsiyel agonisti)** • **Cariprazin (D_3 ve D_2 parsiyel agonisti)**

İLGİLİ NOTLAR

İşte referans denilen şey budur… Sizi asla şüpheye düşürmez, yarı yolda bırakmaz…

FLASH BACK

➢ Atipik ama D2 blokajı yapanlar: Risperidon ve paliperidondur.

Klozapin

➢ Agranülositoz sıvalore oluşturur

Temel Bilimler 100. soru
Farmakoloji Speetus Notu 1. Fasikül
Sayfa 054

Aripiprazol

➢ D2, D3 ve 5HT1A reseptör parsiyel agonistidir.
➢ Ekstrapiramidal yan etkileri çok azdır.
➢ Antidepresan etkileri de vardır.
➢ Sedatif etkisi azdır.
➢ Kusma oluşturan tek antipsikotiktir.

Ketiapin

➢ En kısa etkili atipik antipsikotiktir.

Olanzapin

➢ Belirgin kilo aldırır. Metabolik sendromda kullanılmaz.

Risperidon / Paliperidon

➢ Atipik ama EPYE fazladır.

İloperidon

➢ Alfa adrenerjik reseptör blokajı oluşturur.

Kariprazin

➢ D3 reseptör parsiyel agonistidir.

Sertindol

➢ Uzun QT yapabilir (ziprasidon ve tioridazin gibi).

Asenapin

➢ 5HT2A blokajı güçlüdür.
➢ Biyoyararlanımı en düşük antipsikotiktir.

Lumataperon

➢ 5-HT2A reseptör antagonistidir.
➢ D1 ve D2 reseptörlerini modüle eder.

Pimavanserin:

➢ 5-HT2A invers agonistidir.
➢ EPYE'lere ve prolaktin artışına neden olmaz.
➢ Parkinsonlularda gelişen psikoz tedavisinde kullanılır.

Amoksapin

➢ Antidepresan ve antipsikotik etkilidir.
➢ Şizoafektif bozuklukta kullanılır.

ANTİDEPRESAN İLAÇLAR

TRİSİKLİK ANTİDEPRESANLAR

- Uptake-1 inhibisyonu yaparlar.
- Hem NA hem de serotonin reuptake'ini bloke ederler.
- İndirekt olarak dopaminin etkisini de arttırırlar.
- Nonselektif TAD'ler; alfa, Muskarinik, histamin reseptör blokajı yapar ve kardiyotoksiktir.

İmipramin: Enüresis nokturnada kullanılır.

Amitriptilin: Migren profilaksisinde tercih edilir.

Klomipramin: Anti-obsesyonel etkisi en güçlü olan antidepresan ilaçtır (**OKB'de ilk seçenek SSRI'lardır**).

- **Protriptilin:** Uzun etkilidir.
- **Amoksapin:**
  - ➢ Postsinaptik D2 reseptör blokajı yapar.
  - ➢ Antidepresan+antipsikotik etkilidir.
  - ➢ **EPYE oluşturan tek antidepresandır.**
  - ➢ Amenore, galaktore yapar (Prolaktin artışı).

İlaç	Önemli özellik	Etki mekanizması
Nefazodon	• En kısa etkili	• Postsinaptik 5HT-2A, 2C reseptör blokajı • Uptake blokajı
Trazodon	• Sedatif etkili • Priapizm yapar. • İnsomniada kullanılır.	
Mirtazapin	• Sedatif (en güçlü) • Kilo alımı	• Postsinaptik 5HT-2A, 2C reseptör blokajı • Alfa-2 otoreseptörü bloke eder. • Serotonin ve noradrenalin salınımını arttırır.
Mianserin	• Aplastik anemi yapar.	
Bupropion	• Konvülziyon (en fazla) • Sedatif etkisi yoktur. • Anksiyolitik etkisi yoktur. • Sigara bağımlılığında kullanılır. • İştahı azaltır. • Obezitede kullanılır. • Seksüel disfonksiyonu az oluşturur.	• Dopamin ve daha az oranda NA reuptake blokajı yapar. • Presinaptik noradrenalin ve dopamin sekresyonunu arttırır.

➢ Kardiyotoksisite (Na ve K kanal blokajına bağlı aritmi)
➢ Antimuskarinik etkiler; görme bulanıklığı, ağız kuruluğu, miksiyonda zorlanma, konstipasyon
➢ Antihistaminerjik etkiler; sedasyon, kilo alımı
➢ Alfa-1 reseptör blokajı; ortostatik hipotansiyon, anejakülasyon, sedasyon

Antidepresan Zehirlenmesi:

➢ Antikolinerjik bulgular: Ajitasyon, konvülziyon, koma ve tremor
➢ Kardiyotoksik etki: QT intervalinde uzama görülür. Ölüm nedeni ventriküler aritmidir.

TUS neye önem verip soruyorsa, gördüğünüz gibi **biz bir adım öndeyiz**. Sizi işte **tam da böyle hazırlıyoruz.**

Orijinal Soru: Klinik Bilimler 101

101. Aşağıdaki antibiyotiklerden hangisinin selektif serotonin reuptake inhibitörü (SSRI) olan ilaçlarla etkileşime girmesi <u>en olasıdır</u>?

A) Tigesiklin
B) Linezolid
C) Daptomisin
D) Teikoplanin
E) Vankomisin

Doğru Cevap: B

SpeeTUS Notu

SpeeTUS Notu

KLORAMFENİKOL (İV-ORAL)

- Bakteri ribozomunda protein sentezini **50S alt** ünitesine reversibl bağlanarak **peptidil transferaz enzimini** ve peptit bağı oluşumunu baskılar.

Farmakokinetik

- **Ön ilaçtır.**
- **SSS** dahil bütün dokulara yüksek oranda penetre olur.
- SSS'ye **en iyi geçen antibiyotiktir.**
- **Karaciğerde konjugasyonla inaktive olur.**

Direnç gelişimi

- **Asetil transferaz** enzimi ile direnç gelişir.

Etki spektrumu

- Bakteriyostatik etkili **geniş spektrumlu** antibiyotiktir. Aerop, anaerop, gram pozitif ve gram negatif bakterilere karşı etkilidir. **Riketsiyal** enfeksiyonlar, **H. influenzae, N. meningitidis** ve bazı bacteroides türlerine karşı **bakterisid** etkilidir.

Yan etkiler

- **Kemik iliği bozuklukları: Doz bağımlı eritrosit üretimini baskılar,** doz bağımsız (idiosenkratik) olarak aplastik anemi oluşturur. AML oluşumuna neden olabilir.
- **Gri bebek sendromu:** Yenidoğanlarda **glukuronil transferaz enzim aktivite eksikliği ve unkonjuge ilacın atılımında azalmaya bağlı** kusma, hipotermi, şok, kollaps ve gri renkle karakterize **gri bebek sendromu** oluşturur.
- **Herxheimer reaksiyonu**

STREPTOGRAMİNLER (QUİNOPRİSTİN – DALFOPRİSTİN, İV)

- **Kinopristin ve dalfopristin** 30:70 oranında **kombinasyonuyla oluşur.**
- **50S** ribozomal RNA'ya bağlanarak protein sentezini baskılar.
- **CYP3A4 enzim inhibisyonu yaparlar.**

Etki spektrumu

- Kombinasyonu birçok bakteriye karşı bakterisit etkilidir.
- Diğer antibiyotiklere dirençli **gram (+) bakterilerin** tedavisinde kullanılırlar.
- **MRSA,** S. pneumoniae, E. faecium (vankomisine dirençli)'da kullanılır.
- **Dikkat: Enterococcus faecalis'e etkisizdir.**

Yan etkiler

- Artralji miyalji sendromu, enjeksiyon bölgesinde ağrı, QT uzaması

OKSAZOLİDİNONLAR (LİNEZOLİD (ORAL-İV) / TEDİZOLİD)

- **Lipofilik olup oral biyoyararlanımı %100'dür.**
- **Safra** ile atılır.
- **SSS'e yüksek** oranda geçer.
- **50 S ribozomal RNA nın 23 S P** parçasına bağlanarak fMEt-tRNA ribozomal kompleks oluşumunu (başlangıç kompleksi) ve protein sentezini engeller.
- **Tedizolid**in MRSA etkinliği linezolidden fazladır ve günde tek doz kullanılır.

Etki spektrumu

- **Gram pozitiflere etkilidir.** Streptokok enfeksiyonları dışında bakteriyostatik etkilidir.

Klinik Bilimler 101. soru
Farmakoloji Speetus Notu 1. Fasikül
Sayfa 080

Yan etkiler

- **Linezolid non-selektif MAO inhibitörüdür**, bu nedenle **SSRI** grubu ile birlikte kullanılırsa **serotonin sendromu, peynir** gibi **tiramin** içeren gıdalarla kullanılırsa **tiramin reaksiyonu** oluşturur.
- **Miyelosüpresyon, anemi, trombositopeni**
- **Optik nörit,** periferik nöropati ve laktik asidoz

AMİNOGLİKOZİTLER (İV, İM)

- Streptomisin
- Neomisin
- Amikasin
- Gentamisin

- Ribozomal proteinlerin **30S** subünitine irreversibl bağlanarak protein sentezini baskılar. Streptomisin dışında aminoglikozidler **50S**'e de bağlanır.

Direnç gelişimi

- **Adenilasyon, asetilasyon** ve **fosforilasyon** ile de inaktive edilir.

Farmakokinetik

- **Paromomisin ve neomisinin oral kullanımı** mevcuttur.
- **Alkali pH'ta da daha fazla etki** gösterirler.
- **Yüksek** oranda **polarite** gösteren bileşiklerdir.
- İnflamasyon olmadığı sürece **SSS'ye** ve göze **geçişleri** hemen hemen **hiç yoktur.**
- **Menenjit tedavisinde nadiren intratekal-intraventriküler kullanılabilirler.**
- **%90 oranında** glomerüler filtrasyonla atılır.
- Streptomisin en fazla safrayla atılan aminoglikoziddir.

Klinik kullanım

- Aminoglikozitler **gram negatif aerob** bakterilere karşı kullanılan antibiyotiklerdir.
- **Anaerob etkinlikleri yoktur.** Enterokok tedavisinde de kullanılır.
- **Beta laktam** grubu antibiyotiklerle ve vankomisin ile **kombine** kullanım **etkinliklerini arttırır.**
- **Postantibiyotik** etkileri de mevcuttur.
- **Tüm dozları günde tek sefer** uygulamak **toksisitelerini azaltırken**, etkinliklerini değiştirmez.

Brusella tedavisi: Streptomisin + doksisiklin veya **rifampin** + doksisiklin'dir. Hasta gebe ise rifampin + **trimetoprim sülfometoksazol** kullanılır.

İLGİLİ NOTLAR

Bazen öyle **kritik bir bilgi** yazarsınız ki nota… Size güvenip bu notu okuyanlar soruya baktığında **anında doğru yanıtı bulurlar** ve size **dua** ederler.İşte bu dua tüm **yorgunluğumuza** değer…

- Linezolidin **oral** biyoyararlanımı **intravenöz** biyoyararlanımına **eşit**tir.
- Klindamisin gibi **toksin yapımını baskılar**.
- Gram negatif bakteri enfeksiyonlarının tedavisinde kullanılmaz.
- **Reversibl** kemik iliği baskılaması yapabilir.
- **MAO enzimini inhibe ettiğinden** SSRİ grubu ilaçlarla alınırsa **serotonin sendromu**na neden olabilir.

Klinik Bilimler 101. soru
Mikrobiyoloji Speetus Notu 1. Fasikül
Sayfa 011

Nalidiksik asit, novobiyosin, kinolonlar (siprofloksasin, levofloksasin,moksifloksasin)

- DNA topoizomeraz **II** (**DNA giraz**) ve topoizomeraz IV'ü inhibe ederler.
- **Siprofloksasin**: **Pseudomonas**'a karşı **en etkili** olan kinolon.
- **Moksifloksasin**: **Anaerop**lara karşı **en etkili** olan kinolon olup **idrara geçmez**.
- **Kartilaj dejenerasyonu** yaptıklarından **çocuklarda kullanılmaz**.
- **Tendinit**, **aort diseksiyonu** yapabilirler.
- **MRSA** etkinliği olan kinolon: **Delafloksasin**

Nitroimidazol türevleri (metronidazol, ornidazol)

- Nitroredüktaz enzimine etki ederek **DNA**'da **oksidatif hasar** oluştururlar.
- Metronidazol; amibiyaz, giyardiyaz, trikomoniyazis, ciddi **anaerobik bakteriyel enfeksiyonlar** ve **antibiyotik ishali** tedavisinde kullanılır.

mRNA sentezi inhibisyonu

Rifampisin

- DNA'ya bağımlı RNA polimeraz inhibisyonu yapar.

HÜCRE MEMBRAN İŞLEVİNİ BOZANLAR

Polimiksinler (Polimiksin B ve Polimiksin E (kolistin))

- **Polipeptit** yapılıdır.
- Deterjanlarla benzer özellik gösterir.
- Gram (-) bakterilerin LPS'lerine bağlanır.
- **Proteus** ve **gram (+) bakterilere etkisi yoktur**.
- Duyarlılık çalışılırken **disk difüzyon yöntemi kullanılmaz**.
  Sıvı mikrodilüsyon yöntemi kullanılır.

Lipopeptitler (daptomisin)

- Gram (+) bakterilerin hücre membranındaki lipitlere bağlanarak iyon kanallarını açar.
  Bakteri membran potansiyelini kaybeder ve ölür.
- **Gram negatif bakterilere etkisiz**dir.
- **Sürfaktanla etkileşimi nedeniyle pnömoni tedavisinde kullanılmamalıdır**.
- **Myopati, rabdomyoliz** ve **CK yüksekliğ**ine yol açar.
- VRE ve MRSA tedavisinde kullanılır.

Glikolipopeptitler

- **Telavansin, oritavansin, dalbavansin**
- Vankomisinin semisentetik türevleridir.
  Hücre duvarı sentezini engellerler; aynı zamanda daptomisin gibi **hücre zarı**nın bariyer özelliğini bozarlar.
- MRSA ve enterokoklara etkilidirler.

ANTİMETABOLİTLER

Folik asit sentezini bloke edenler

Sülfonamidler, trimetoprim, sülfonlar (dapson)

- **S**ulfonamidler ve dap**s**on dihidropterat **s**entetaz inhibisyonu; trimetoprim dihidrofolat redüktaz inhibisyonu yapar.
- Enterokoklarda folik asit metabolizması olmadığından ve folik asiti dışarıdan aldıklarından sülfonamidlere doğal (intrensek) olarak dirençlidir.

Kotrimoksazol (trimetoprim sulfametoksazol)

- **Nocardia**
- **Pneumocystis carinii/jiroveci**
- **Toxoplasma gondii**
- **Cyclospora ve Cystoisospora**
- **Stenotrophomonas**
- **Burkholderia** tedavisinde kullanılır.

ANTİBİYOTİKLERE DİRENÇ MEKANİZMALARI

İNTRENSEK (DOĞAL) DİRENÇ

- **Gram (-) bakteriler**: Vankomisin, daptomisin ve linezolide
- **Enterokok**, **Listeria**, **Legionella**: Sefalosporine
- **Anaeroplar**: Aminoglikozite
- **Mycoplasma**, **Chlamydia**, **Rickettsia**: Betalaktama
- **Stenotrophomonas**: Karbapenemlere **doğal dirençli**dir.

EKSTRENSEK (KAZANILMIŞ) DİRENÇ

Antibiyotiklere Karşı Geliştirilen Direnç Mekanizmaları

ANTİMİKROBİYAL	DİRENÇ MEKANİZMASI
Betalaktamlar	• Betalaktamaz üretimi • PBP değişimi
Glikopeptitler	• Hedef molekülün değişimi (VAN A-G geni)
Aminoglikozitler	• Enzim ile inaktivasyon (**asetil**/fosfo/adenil transferaz)
Kloramfenikol	• Enzim ile inaktivasyon (**asetil** transferaz)
Tetrasiklin	• Eflux pompası
Makrolid **L**inkozamid **S**treptogramin	• 50S ribozomun 23S alt biriminde değişiklik (**MLS** direnci)
Rifampisin	• **DNA bağımlı RNA polimeraz** enziminde değişiklik
Kinolon	• **DNA giraz** (topoizomeraz 2) enziminde değişiklik
Sülfonamid Trimetoprim	• Yeni dihidropteroat **s**entetaz sentezi • Yeni dihidrofolat redüktaz sentezi

- **Kromozomal**, **transpozon** veya **plazmid** kaynaklı olabilir.
- **Transformasyon**, **transdüksiyon** veya **konjugasyon** ile ortaya çıkar.
- Genişlemiş spektrumlu beta laktamaz (ESBL, GSBL) **plazmit** aracılı gelişen bir dirençtir.
- **En fazla** ESBL üreten bakteri: **K.pneumoniae**'dır.
- **ESBL profili:**
  - **Sefamisinlere duyarlı** (sefoksitin, sefotetan, sefmetazol)
  - **Diğer sefalosporinlere ve aztreonama dirençli**
  - **Betalaktamaz inhibitörlü kombinasyonlara** ve **karbapenemlere duyarlı**dır.

Orijinal Soru: Klinik Bilimler 102

102. Tokat'ın bir köyünde yaşayan ve başka bir hastalığı olmayan 33 yaşındaki kadın hasta 3 gün önce başlayan ateş, baş ağrısı, hâlsizlik, bulantı ve kusma şikâyetleriyle başvuruyor. Hastanın öyküsünden çiftçilik ve hayvancılık ile uğraştığı öğreniliyor. Fizik muayenesinde ateş 38,4 °C, gözlerde kızarıklık, bacaklarda ve oral mukozada peteşiyel döküntüler saptanıyor. Diğer sistem muayeneleri normal olan hastanın kan tetkiklerinde; lökosit sayısı 2.900/mm^3, trombosit 70.000/mm^3, AST 280 U/L, ALT 186 U/L, CK 1.200 U/L, LDH 860 U/L ve protrombin zamanı 20 saniye saptanıyor.
Bu hastada kan örneğinden etkene yönelik tanı için aşağıdakilerden hangisinin ilk olarak yapılması en uygundur?

A) Sitomegalovirus IgM ve/veya DNA PCR testi
B) Epstein-Barr virüs IgM ve/veya DNA PCR testi
C) Kırım-Kongo kanamalı ateşi virusu IgM ve/veya RNA PCR testi
D) Parvovirus B19 IgM ve/veya DNA PCR testi
E) Borrelia burgdorferi IgM ve/veya PCR testi

Doğru Cevap: C

SpeeTUS Notu

SpeeTUS Notu

- ✓ İnsan leptospirozu iki farklı klinik tablo sergiler:
  - ➢ Çoğunlukla (%90) hafif, gribal enfeksiyon benzeri **anikterik** bir tablo halindedir.
  - ➢ Daha az (%10) olguda ise ikter, ağır karaciğer ve böbrek yetmezliği **(Weil hastalığı)** gelişebilir.
- ✓ Leptospiroz çoğunlukla asemptomatik seyreder.
  - ➢ **Anikterik leptospirozun** etkenleri, *Leptospira grippotyphosa* vb. yaygın türlerdir. Yüksek ateş, yaygın kas, eklem ve karın ağrısı, hepatomegali, bulantı ve kusma ile başlar. Asemptomatik bir dönemden sonra ateş tekrar yükselir. **Aseptik (immünolojik) menenjit** gelişebilir.
  - ➢ **İkterik leptospiroz (Weil hastalığı)**'un etkeni *Leptospira icterohaemorrhagiae*'dir. İkterik hastalığa neden olur. Ateş, baş ağrısı ve genel belirtiler ile **grip benzeri bir tablo** ile başlar. İlk haftadan sonra tablo ağırlaşır. **Karaciğer disfonksiyonu** (ikter, cilt ve mukozal kanamalar) ve **böbrek yetmezliği** belirtileri başlar. Bu dönemin en belirgin klinik tablosu, immünolojik nedenlere bağlı **menenjittir**. Aseptik paternde ve benign gidişlidir. Nadiren **miyokardit**, üveit, irit ve iridosiklit de görülebilir. Gebelikte geçirilmişse fetal ölüm gerçekleşir.
- ✓ **Referans nitelikli, altın standart** tanı yöntemi **mikroskobik aglütinasyon testi (MAT)**'dir. Nötrofil ağırlıklı 15-20 bin lökositoz olması ile viral hepatitlerden ayırt edilir.
- ✓ **Penisilin**, seçilecek ilk ilaçtır. **Tetrasiklinler** alternatiftir; **temaslı profilaksisinde** de kullanılır.

Q ATEŞİ (BİLİNMEYEN – KUŞKULU ATEŞ):

- ✓ Etkeni *Coxiella burnetii*'dir. **Hücresiz besiyerinde** de üretilebilir. Küçük hücre varyantları, **spor benzeri yapılara** sahiptir; pastörizasyona dirençlidir; dış ortamda aylarca, yıllarca canlı kalabilir. Büyük hücre varyantları ise metabolik aktif formlarıdır. İnsanlara artropod ile bulaşmaz.
- ✓ **Vaskülite neden olmaz**, döküntü yapmaz; **atipik pnömoni etkenidir**.
- ✓ Sığır, koyun ve keçiler birincil rezervuarlardır. Bulaş için tek bir bakteri yeterlidir. İnsanlara bulaşma yolları; enfekte insan dışkısı veya salgıları ile **kontamine havanın inhalasyonu (en sık)**, kontamine **koyun ve sığır sütleri** ve enfekte hayvan atıklarına **hasarlı cilt ve mukozaların temasıdır**.
- ✓ **Akut hastalıkta** grip benzeri bir tablodan ciddi **atipik pnömoni**, hepatit, perikardit ve meningoensefalite kadar değişebilen bir klinik spektrum söz konusudur. **Analjeziklere yanıtsız retroorbital baş ağrısı** tipik bulgusudur. Diğer olası tablolar; hemofagositoz, rabdomiyoliz ve hemolitik üremik sendromdur. Gebe enfeksiyonları abortus, prematürite veya intrauterin gelişme geriliğiyle sonuçlanabilir. Pediatrik hastalarda döküntü görülebilir.
- ✓ Özellikle yaşlılarda, altta yatan hastalığı olanlarda veya immün süpressif hastalarda **kronik endokardit** ve **granülomatöz hepatit** görülebilir. **Kapak replasmanı** gerektirir. **Protez kapak endokarditlerine** de neden olabilir.
- ✓ En çok kullanılan tanı yöntemi **IFAT**'tır. EIA, mikroaglütinasyon ve PCR diğer yöntemlerdir.
- ✓ **Doksisiklin** ile tedavi edilir. Kinolon + rifampisin alternatiftir. **Gebelerde** ko-trimoksazol kullanılır.
- ✓ Henüz enfekte olmamış bireylere tek doz uygulanan inaktif bir aşısı vardır.

KEDİ TIRMIĞI HASTALIĞI (B2):

- ✓ Etken gram negatif bir basil olan *Bartonella henselae*'dir.
- ✓ Subakut **bölgesel lenfadenittir**. Kedi ile temas bölgesinde, ortalama bir hafta sonra veziküler lezyonlar, yüksek ateş ve iki hafta sonra bölgesel lenf bezlerinde kronik seyirli, merkezinde nekrotik bölgeler ve **nötrofilden zengin mikroapseler içeren granülomların** hakim olduğu adenopatiler gelişir. Olgular çoğunlukla yavaş bir seyirle kendiliğinden iyileşir.
- ✓ Sentetik besiyerlerinde üretilebilir.
- ✓ İmmünfloresan testi tanı için oldukça kullanışlıdır.
- ✓ Ciddi olgularda antimikrobiyal tedavi gerekebilir.
- ✓ Tedavide **azitromisin**, **doksisiklin** ve **siprofloksasin** seçilecek ilk ilaçlardır.

BATI NİL ATEŞİ:

- ✓ Etken virüs, flaviviridae ailesi içerisinde yer alır. **En önemli rezervuarları, kargalar** başta olmak üzere göçmen ve yaban kuşlarıdır. İnsanlar son konaktır. İnsanlara *Culex pipiens* ve *Aedes* sivrisineklerinin ısırması ile bulaştırılır.

Klinik Bilimler 102. soru
Dahiliye Speetus Notu 1. Fasikül
Sayfa 222

KIRIM-KONGO KANAMALI ATEŞİ:

- ✓ Etkeni, bunyaviridae ailesi içinde yer alan, zarflı, negatif polariteli bir Nairovirüs'tür. Virüsün vektörleri, *Hyalomma* cinsi sert kenelerdir. Virüsün insanlara bulaş yolları; **kenelerin ısırması (en sık)**, enfekte yabani/evcil hayvanların ya da insanların **kan ve lenfası** ile parenteral temas, viremik **hasta kanının transfüzyonu** ya da **kontamine enjektör** batmasıdır.
- ✓ Temaslıların %20-50'sinde belirgin hastalık tablosu gelişebilir. Kuluçka süresi; kene ısırması ile bulaşta 1-3 gün; hasta sekresyonlarına temas ile 5-6 gündür. Hastalık yüksek ateş, baş ağrısı, bulantı, kusma, ishal ve yaygın miyalji ile başlar. Hastalığın ağır formunda, bu başlangıç tablosunun ardından **kanamalı dönem** başlar. Akut ikterik hepatit, koagülopati, yaygın damar içi pıhtılaşması, peteşiyal cilt döküntüleri, hematüri ve ciddi visseral kanamalar görülür. Olgularda **lökopeni** ve **ağır trombositopeni** vardır. Ölüm (%10-50), kanama, böbrek, akciğer ve karaciğer yetmezliğindendir.
- ✓ Hasta kanında ve dokularda **RT-PCR** ile viral RNA aranır. Virüse ait antijenler EIA ile saptanabilir.
- ✓ Özgün bir tedavisi yoktur. **Ribavirin** önerilir. Trombosit süspansiyonu yaşam kurtarıcı olabilir.

HANTAVİRÜS ENFEKSİYONU:

- ✓ Etkeni bir bunyavirüstür. **Renal sendromlu hemorajik ateş** (HFRS) ve **pulmoner sendroma** yol açar. Kemirici sekresyonları veya aerosollerle bulaşır. Viremiden sonra **immün kompleksler** ortaya çıkar ve kapiller permeabilite artışına, multisistemik tutuluma yol açar. Hastalık, viral enfeksiyon ile başlar, immün kompleks hastalığı özelliklerine bürünür.
- ✓ Bufissür ödem ve masif proteinüri ile **akut böbrek yetmezliği** görülebilir. Yüksek ateş, pulmoner ödem ve akut solunum sıkıntısı sendromu (ARDS) ile **pulmoner sendrom** da tanımlanmıştır. Ciddi olgularda hemorajiler gelişir.
- ✓ Ribavirin etkili olabilir.

İLGİLİ NOTLAR

ARBOVİRÜSLER VE ROBOVİRÜSLER

ARtropod-Born → Artropodlarla Bulaşan

ARBOVİRÜSLER

Togaviridae (+ iplikli RNA)

➢ **Alfavirüs**
- Venezuella at, Doğu at, Batı at ensefaliti
- Chikungunya virüsü

Flaviviridae (+ iplikli RNA)

➢ **Flavivirüs**
- Batı Nil virüsü
- Sarı humma virüsü
- Dengue virüsü
- Zikavirüs

Bunyavirüsler (- iplikli RNA)

➢ **Bunyaviridae**
- Kaliforniya (LaCrose) ensefaliti virüsü

➢ **Flebovirüs**
- Tatarcık ateşi ve Rift vadisi ateşi virüsü

➢ **Nairovirüs**
- Kırım-Kongo hemorajik ateşi virüsü

Reoviridae (çift iplikli RNA)
- Rotavirüs

➢ **Koltivirüs**
- Kolorado kene ateşi virüsü

ROBOVİRÜSLER

➢ Hantaan
- Hantavirüs

➢ Lassa, LCMV
- Arenavirüs

Sivrisinekle bulaşanlar

- ✓ Alfavirüsler
- ✓ Flavivirüs türleri
- ✓ Bunyavirüs
- ✓ Rift vadisi ateşi virüsü

Keneyle bulaşanlar

- ✓ Kırım-Kongo hemorajik ateşi virüsü
- ✓ Kolorado kene ateşi virüsü

❖ Robovirüsler **kemirgen çıkartılarıyla**

❖ **Tatarcık** ateşi **tatarcıklarla** bulaşır

CHIKUNGUNYA VİRÜSÜ

Doğal konağı **maymunlardır**.

Ateş, döküntü ve bilateral, simetrik **eklem tutulumu** ile seyreder. Ensefalit gelişebilir.

Tanı: PCR veya seroloji ile konur.

Zoonotik virüsler

- Poksvirüs
- Alfa virüsler
- Flavivirüs
- Bunyavirüs
- Nairovirüs
- Hantavirüs
- Arenavirüs
- Rhabdovirüs
- İnfluenza virüs
- Paramiksovirüs (Nipah, Hendra)
- Filovirüs

BATI NİL VİRÜSÜ

Doğal konağı **kargalardır.**

Batı nil ateşi denilen **gribe benzeyen tabloya** neden olur.

60 yaşından büyüklerde ise **ölümcül ensefalit** görülür.

Biyogüvenlik düzeyi 3 laboratuvarlarda çalışılmalıdır.

SARI HUMMA VİRÜSÜ

Tek serotipi vardır. (Ömür boyu bağışıklık)

Bradikardi, sarılık ve kanamalar gelişebilir.

SARIlıkla seyreden **tek hemorajik ateştir.**

Canlı atenüe aşısı mevcuttur.

Gebelere uygulanabilen **tek canlı aşıdır.**

DENGUE VİRÜS

En çok görülen **arbovirüs** enfeksiyonudur.

Klasik Dengue (kemik kıran) ateşi ve Kanamalı Dengue ateşi denen iki kliniğe neden olur.

Canlı atenüe aşısı vardır.

ZIKA VİRÜSÜ

Aedes cinsi sivrisinekler ve Cinsel yolla bulaşır.

Klinik Bilimler 102. soru
Mikrobiyoloji Speetus Notu 1. Fasikül
Sayfa 076

tek arbovirüstür.

KIRIM KONGO KANAMALI ATEŞİ

Etken **Bunyavirüs** ailesinden **Nairovirüs**'tür.

Vektör **Hyalomma cinsi kenelerdir.**

Kan ve **dokularla, iğne batması** ile bulaşabilir.

Sağlık çalışanları **bariyer önlemleri** almalıdır.

Ateş, kanamalar, lökopeni, trombositopeni görülür.

Kene parçalanmadan çıkarılmalıdır.

On gün içinde semptom gelişirse sağlık kurumuna başvurulmalıdır.

Profilaksisi yoktur.

Tedavide **ribavirin** verilir. **Plazmaferez** ve **kan ürünlerinin** verilmesi önemlidir.

HANTAVİRÜS

Fare dışkısıyla bulaşır.

Renal sendromla seyreden hemorajik ateşe ve hantavirüs pulmoner sendromuna neden olur.

Tedavide **ribavirin** kullanılır.

Orijinal Soru: Klinik Bilimler 103

103. İki gün önce sağ bacağından köpek tarafından ısırıldığı öğrenilen; yüksek ateş, taşikardi ve genel durum bozukluğu olan 35 yaşındaki erkek hasta sepsis tanısı ile acil servise kabul ediliyor. Hastanın öyküsünden immün trombositopenik purpura (ITP) nedeniyle splenektomi geçirdiği öğreniliyor. Fizik muayenesinde ateş 39,1 °C ve nabız 112/dakika ölçülüyor; sağ bacak ve ayakta purpura fulminans ve gangren olduğu görülüyor.
Aşağıdaki mikroorganizmalardan hangisinin bu hastadaki sepsis tablosuna neden olması <u>en olasıdır</u>?

A) Eikenella corrodens
B) Neisseria meningitidis
C) Capnocytophaga canimorsus
D) Pasteurella multocida
E) Staphylococcus aureus

Doğru Cevap: C

SpeeTUS Notu

SpeeTUS Notu

☑ Virüsün L1 ve L2 kapsid antijenlerinden hazırlanan rekombinant dörtlü (serotip 6, 11, 16 ve 18) ve dokuzlu (serotip 6, 11, 16, 18, 31, 33, 45, 52 ve 58) aşıları vardır. Aşı, kız çocuklarında/kadınlarda **9-26 (CDC'ye göre 9-45) yaşlarda**, ideal olarak da cinsel aktif yaşa gelinmeden, **11-12.** yaşlarda; 15 yaştan önce 2 doz (0 ve 6/12. aylarda), sonraki yaşlarda 3 doz (0-2-6. aylarda) uygulanır. **Erkeklere 9-15 yaş arası HPV4** uygulanır.

ISIRIK ENFEKSİYONLARI:

ISIRIK ENFEKSİYONLARI

Bakteriyel ısırık enfeksiyonları:
- ✓ *Pasteurella multocida* enfeksiyonları
- ✓ *Capnocytophaga canimorsus* enfeksiyonları
- ✓ *Eikenelle corrodens* enfeksiyonları
- ✓ *Streptobacillus moniliformis*, *Spirillum minus* enfeksiyonları
- ✓ *Aeromonas hydrophila* enfeksiyonu

Viral ısırık enfeksiyonu:
- ✓ Kuduz

Bakteriyel Isırık Enfeksiyonları:

Klinik Bilimler 103. soru
Dahiliye Speetus Notu 1. Fasikül
Sayfa 218

➢ *Capnocytophaga canimorsus* **enfeksiyonları:** Kedi-köpek ısırık ve tırmalamaları ile insanlara bulaşır. Sellülit, gangren, bakteriyemi, sepsis, menenjit ve endokarditlere neden olur. Tedavide **amoksisilin – klavulanik asit**, florokinolonlar veya klindamisin kullanılır.

➢ *Eikenelle corrodens* **enfeksiyonları:** İnsan normal oral florasında bulunan gram negatif küçük bir basildir. **İnsan** ve **hayvan ısırıklarının, ezilme enfeksiyonlarının** önemli bir etkenidir. HABCEK grubunda yer alan doğal kapak endokarditi etkenidir. Amoksisilin – klavülanik asit kullanılır.

➢ *Streptobacillus moniliformis* **ve** *Spirillum minus* **enfeksiyonları:**

☑ *Streptobacillus moniliformis*, **fare ısırığı hastalığının** iki etkeninden biridir; kontamine süt ve su nedenli sistemik hastalığına **Haverhill hastalığı** adı verilir.

☑ *Spirillum minus* **(*minor*)**, fare ısırığı hastalığının diğer etkenidir. **Sodoku hastalığına** neden olur. Karanlık alan mikroskopisi ile tanısı koyulur.

☑ Yüksek ateş, kas ağrıları, ısırık yerinde kırmızı-kahverengi şişlik, sonra şişlikte irinleşme ve ülserasyon ile birlikte bölgesel LAP, lenfadenit ve lenfanjit gelişir.

☑ İlk seçilecek ilaç, **penisilin** türevleridir.

➢ *Aeromonas hydrophila* **enfeksiyonu:** Tıbbi amaçlı sülük uygulanan **cilt bölgelerinde yara enfeksiyonlarına** ve bakteriyemilere neden olabilir. Genellikle penisilinlere dirençlidir. Tedavisinde tetrasiklinler, sülfonamitler, kotrimoksazol veya siprofloksasin kullanılır.

Viral Isırık Enfeksiyonu:

➢ **Kuduz:**

☑ Etkeni, Rhabdoviridae ailesi içerisinde yer alan, zarflı bir RNA virüsüdür. Virüs, **memeli hayvanlar ve insanlarda** enfeksiyon oluşturur. Kedi, köpek ve sığır gibi evcil hayvanlarda da hastalığa yol açar. Bulaştan sorumlu hayvan **köpeklerdir**. Tavşan, fare, sincap ve sıçan gibi **kemiriciler** ise bulaş için risk oluşturmaz. **Kuşlar** ve **sürüngenler** rezervuar/vektör olamaz. Kuduz, akut, enfeksiyöz, dönüşümsüz bir **ensefalittir**. **Yarasalar** hastalanmaksızın virüsü aylarca tükürük, salya ve idrarlarında bulundurabilir ve **aerosollerini salarak** insanlara bulaştırırlar. Kornea ve damar **transplantasyonu** ile de bulaşır. Çoğalırken konak hücre sitoplazmasında nükleokapsid kalıntılarından oluşan **Negri cisimcikleri** gelişir. Sinire giren virüsler **retrograd aksoplazmik yoldan** ilerlemeye başlar. Spinal kord aracılığıyla merkez sinir sistemine ulaşır. Beyinde inflamasyona ya da nöron nekrozuna yol açmaz. Dessendan olarak, tükürük bezleri, retina, kornea, böbrek, adrenal gland, saç folikülleri vb. dokusuna dağılır.

☑ **Hastalığın kuluçka süresi** değişkendir. Çoğu olguda 20-90 gündür. Hafif ateş, öksürük, boğaz ağrısı, kırıklık ve ishal gibi genel enfeksiyon belirtileri ile başlar. Isırık yerinde ağrı, kaşıntı ve parestezi bulunabilir. **Akut nörolojik döneme** giren hasta kızgın (%80) veya paralitik (%20) forma ilerler. Hastalarda otonom sinir sistemi bozuklukları nedeniyle; hipertermi, taşikardi, hipertansiyon, kardiyak aritmiler, hipersalivasyon, piloereksiyon ve priapizm belirlenir. Uygunsuz ADH salınımı ve diabetes insipidus gibi endokrinopatiler, hidrofobi, fotofobi ve aerofobi görülebilir. **Koma dönemi** aylarca sürebilir. **Ölüm** genelde asfiksidendir.

☑ Tipik olgularda tanı klinik olarak koyulabilir. Atipik seyirlilerde laboratuvar açıdan doğrulanmayı gerektirir. Hemogramın yönlendirici değildir. BOS basıncı artmış veya normal olabilir. Lenfositik pleositoz belirlenebilir. EEG patolojilerine rağmen **BBT/MRG normal olabilir**. Ölümden sonra beyinde **Negri cisimciği** FAT ile gösterilebilir. Kültür, serolojik testler veya virüs antijenlerinin araştırılmasıyla kesin tanı koyulabilir. Erken dönemde, enseden alınan saçlı deri örneğinde, **saç follikülü çevresindeki sinirlerde kuduz antijenleri araştırılabilir**. Anti-gpG, **hızlı floresan fokus inhibisyon testi** (RFFIT) veya EIA ile ölçülebilir. RT-PCR ile BOS, tükürük ve dokuda viral genom belirlenebilir.

☑ Tedavisi olanaksızdır. Temas öncesi ve sonrası korunmada **HDCV kuduz aşısı** kullanılır.

a) Temas öncesi korunma: Risk grubundaki bireylere 0-7 ve 21 veya 28. günlerde HDCV uygulanır. İki yıl korur. Her ısırılmada 0 ve 3. günlerde aşı uygulanır.

b) Temas sonrası korunma: Yaranın acilen **sabunlu su** ile temizlenmesi, kuduzdan korunmada en etkili yöntemdir. Bütün yüksek riskli veya merkez sinir sistemine yakın ısırıklarda ilk doz aşı ile birlikte, farklı bölgeden insan ya da at kökenli **kuduz immünglobülini (RIG)** IM olarak uygulanır. Yaraya dikiş atılacaksa önce bölgeye immünglobülin uygulanır. Isıran hayvan 10 gün gözetim altına alınır. Onuncu günde halen sağ ise profilaksi gerekmez. HDCV vb. aşılar; 0-3-7-14. günlerde IM olarak deltoid adaleye uygulanır. Daha önce tam doz aşılanmış bireylere her temasta **0-3. günler** aşı yapılır.

İLGİLİ NOTLAR

- **Sigara** içmek, **alkol** tüketmek ve **hücresel immün yetmezlik** (AIDS, organ nakli, kemoterapi) hastalık için risk faktörleridir.
- Bronşiyolit kliniği ile seyreden bir **atipik pnömoni** tablosundan, oldukça ağır seyirli bir **tipik-lober pnömoni**ye kadar değişebilir.
- **Baş ağrısı, hiponatremi, ishal, karaciğer ve böbrek fonksiyonlarının bozulması** ve tedavide **betalaktam antibiyotiklere yanıtsızlık** gibi bulgular uyarıcı olmalıdır.
- **Pontiac ateşi**ne de yol açabilir.

Tanı

- Balgamda **çok sayıda nötrofil** görülürken **bakteri görülmez**.
- **İdrarda antijen araştırılması** ile sadece **L. pneumophila serogrup 1** tanısı konulabilir.
- **PCR** ve **floresan antikor boyama** ile **L. pneumophila'nın tüm serogrupları**nın tanısı konulabilir.
- **Kültür** ise **tüm Legionella**'ların tanısında kullanılır.
- Kültür için **BCYE** agar (demir, **sistein** ve **aktif kömür**) kullanılır.
- Legionella MacConkey agarda üremez.

Tedavi

- **Kinolon / makrolit / tetrasiklin** kullanılabilir.
- **Beta laktam** antibiyotikler **faydasız**dır.

İdrarda antijen bakılan etkenler

- Streptococcus pneumoniae
- Legionella pneumophila
- Leptospira

BARTONELLA

- **Fakültatif intraselüler** bakteridir.
- **Kanlı agar** gibi yapay besiyerlerinde üreyebilir.
- **Kan damarlarında proliferasyon**a neden olur.

Bartonella bacilliformis

- Damar **endotel**ini ve **eritrosit**leri tutar.
- Carrion hastalığı ve Oroya ateşi etkendir.

Bartonella quintana

- Rezervuar **insan**, vektör vücut **bit**tidir.
- Alkolik ve evsizlerde ateş, döküntü ve **kültür negatif endokardit**e neden olur.

Bartonella henselae

- 3 hastalık tablosuna yol açar:
  1) **Kedi tırmığı hastalığı**
     - ✓ Kedi tırmığı ve kedi pireleri ile bulaşır.
     - ✓ Makülopapüler döküntü, uzun süreli ateş, **epitroklear**, aksiller ve servikal **LAP** görülür.
     - ✓ Ağır vakalarda **azitromisin** verilir.
  2) **Basiller anjiyomatöz** ve **basiller peliosis hepatis**
     - ✓ HIV (+) olgularda görülür.
  3) **Endokardit**
     - ✓ **Doksisiklin + gentamisin** tedavide verilir.
     - ✓ Sıklıkla **kapak cerrahisi** gerekir.

HACEK GRUBU BAKTERİLER

HACEK grubu bakteriler

- **H**aemophilus parainfluenzae
- **A**ggregatibacter actinomycetemcomitans, Aggregatibacter aphrophilus (*)
- **C**ardiobacterium hominis
- **E**ikenella corrodens (insan ısırığı ve yumruk yarası etkeni)
- **K**ingella kingae (< 4 yaşta septik artrit etkeni)

- Normal florada bulunurlar.
- **Endokardit** etkenidirler.
- **Kanlı-çikolatamsı agarda üreyip MacConkey agarda üremezler.**
- Kültürde üremeleri zor olduğundan **kültür negatif endokardit** etkenleri arasındadır.
- **E. corrodens** besiyerinde tipik **çukur** koloniler yapar.
  İnsan ve **hayvan ısırığı** sonrası ve **yumruk yaralarında** oluşan **enfeksiyonlarda en sık etken**dir.
- Tedavide **seftriakson** verilir.

Klinik Bilimler 103. soru
Mikrobiyoloji Speetus Notu 1. Fasikül
Sayfa 034

- Spirillum minus
  - ✓ Kültürde **üretilemez.**

CAPNOCYTOPHAGA CANİMORSUS

- Kapnofildir.
- Köpek (canis) ısırığı ile bulaşır.
- Splenektomili hastalarda ağır sepsislere ve **mortalite**ye (morsus-mortis) neden olur.

GARDNERELLA VAGINALIS

- Bakteriyel vaginozun en sık etkendir.
- Diğer bakteriyel vaginoz etkenleri:
  - ✓ Bacteroides türleri
  - ✓ **Mobiluncus**
  - ✓ **Veillonella**
  - ✓ Peptostreptokoklar
- Bakteriyel vaginoz tanısında **Amsel kriterleri** kullanılır:
  - ✓ **Clue cell** (**en güvenilir** kriter)
  - ✓ **Whiff testi pozitifliği**
  - ✓ **Vaginal akıntı** (kirli beyaz, süt gibi homojen)
  - ✓ **pH > 4,5** olması
  - ✓ 4 kriterden 3'ü varsa tanı bakteriyel vaginozdur.

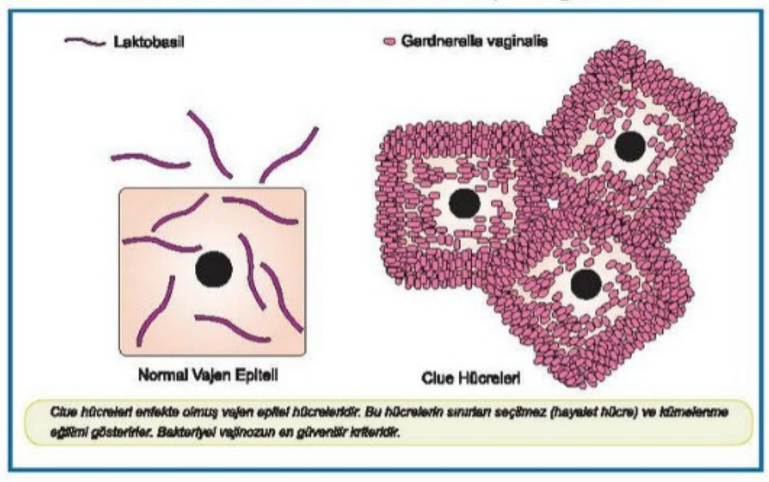

Orijinal Soru: Klinik Bilimler 104

104. Elli dokuz yaşındaki kadın hasta eforla belirginleşen nefes darlığı ve kuru öksürük şikâyetleriyle başvuruyor. Öyküsünden, şikâyetlerinin yaklaşık 3-4 aydır mevcut olduğu ve son bir aydır belirginleştiği; hastanın ev hanımı olduğu, hiç sigara içmediği, bilinen ek hastalığı veya ilaç kullanımı olmadığı öğreniliyor. Evinde son altı aydır muhabbet kuşu beslediğini, bunun dışında bir maruziyeti veya teması olmadığını ifade ediyor. Bilgisayarlı akciğer tomografisinde, bilateral üst zonlarda difüz buzlu cam opasiteleri ve sentrilobuler nodüller izleniyor. Periferik kan laboratuvar değerlerinin normal olduğu tespit ediliyor.
Bu hasta için <u>en olası</u> tanı aşağıdakilerden hangisidir?

A) Sarkoidoz
B) Kronik eozinofilik pnömoni
C) Respiratuvar bronşiyolitle ilişkili interstisyel akciğer hastalığı
D) Hipersensitivite pnömonisi
E) Alerjik bronkopulmoner aspergilloz

Doğru Cevap: D

SpeeTUS Notu

SpeeTUS Notu

Hipersensitivite pnömonisi (Ekstrensek allerjik alveolit)

Klinik Bilimler 104. soru
Dahiliye Speetus Notu 1. Fasikül
Sayfa 103

- ✓ Risk altındaki kişiler; çiftçiler (termofilik aktinomiçesler), kuş besleyicileri, klima temizleyicileri vb

Ekstrensek (atopik) astım	Hipersensitivite pnömonisi
Tip 1 aşırı duyarlılık	Tip 3 + Tip 4 aşırı duyarlılık *
Atopi / eozinofili vardır	Atopi / eozinofili yoktur
Bronşiyollerin hastalığıdır	Alveollerin hastalığıdır
Obstrüktif bir hastalıktır	Restriktif bir hastalıktır

Dolaşımda **spesifik IgG + Akciğerde **granülom vardır***
*****Her ikisi de allerjenlere bağlı meslek hastalığı olarak görülebilir.***

Klinik tablo

- ✓ **Akut form**
  - ➢ Antijen ile karşılaştıktan 4-8 saat sonra başlar.
  - ➢ Kendiliğinden saatler içinde düzelir.
- ✓ **Kronik form**
  - ➢ Tekrarlayan maruziyetler sonucu uzun sürede gelişir.
  - ➢ Akciğerde **fibrozis** ile ilişkilidir.
  - ➢ Hem klinik hem de radyolojik olarak İPF'ye benzerdir.

Tedavi

- ✓ **Antijenler ile teması kesmek** en önemli yaklaşımdır.
- ✓ Akut form kendiliğinden düzelir (tedaviye gerek yok).
- ✓ Kronik formda **steroid** kullanılabilir.

Sarkoidoz

Genel bilgiler

- ✓ Başta akciğer olmak üzere multisistemik tutulum yapabilen, nonkazefiye granülomlar ile karakterize bir hastalıktır.
- ✓ Sarkoidozdaki granülomatöz lezyonlar tedavi ile ya da tedavisiz **iyileşebilir**. Ancak hastaların bir kısmında kronik forma (**akciğerde fibrozis**) ilerler.
- ✓ Klinik prezentasyon asemptomatik klinikten, tutulan organın yetmezliğine kadar değişir.
  - ➢ En sık başvuru semptomu **öksürük ve nefes darlığı**dır.

Klinik bulgular

- ✓ **Akciğerler (en sık tutulum)**
  - ➢ Akciğer grafisinde en sık bulgu **bilateral hiler LAP**
  - ➢ Ayrıca **interstisyel tutulum** ve fibrozis de görülebilir (özellikle **üst loblarda**)

Evreleme

- Evre 0: Normal akciğer grafisi
- Evre 1: Bilateral hiler LAP
- Evre 2: Bilateral hiler LAP + Parenkimal infiltrasyon
- Evre 3: Diffüz parankimal infiltrasyon
- Evre 4: Büllöz değişiklikler ve ileri dönem fibrozis

- ✓ **Deri (ikinci en sık tutulum)**
  - ➢ Makülopapüler döküntü (en sık)
  - ➢ Lupus pernio (spesifik bulgu)
    - ▪ Hastalığın kronik forma (akciğer fibrozisi) ilerlediğini gösterir
  - ➢ Eritema nodosum
- ✓ **Göz:** Anterior üveit (en sık), Kuru göz vb
- ✓ **Karaciğer:** ALP yüksekliği (en sık), granülomatöz hepatit vb
- ✓ **Hematolojik bulgu:** Lenfopeni (en sık), anemi vb
  - ➢ Lenfositler inflamasyon alanında sekestre olurlar (PPD testinde anerji görülür)
- ✓ **Hiperkalsemi / Hiperkalsiüri:** Granülomlarda, aktif vitamin D yapımındaki artışa bağlıdır.
- ✓ **Nörosarkoidoz:**
  - ➢ **Bazal beyin** tutulumu karakteristiktir (Kraniyal sinir tutulumu, hipotalamohipofizer tutulum vb). En sık tutulan kraniyal sinir, **nervus facialis**'tir (yüz felci).

Özel Sarkoidoz Tipleri

Löfgren sendromu:
- ➢ Artralji, eritema nodosum ve bilateral hiler LAP

Heertfordt sendromu:
- ➢ Ateş, üveit, parotis tutulumu ve fasial sinir paralizisi

Tanı

- ✓ **Klinik bulgular** ve **biyopside patolojik bulguların** birlikte gösterilmesi ile konur.
- ✓ Klinik bulguları olan hastalarda biyopsi negatif olsa dahi sarkoidoz tanısı koyduran bulgular:
  - ➢ ACE enzim yüksekliği
  - ➢ BAL sıvısında lenfositoz (CD4/CD8 > 3,5 olması)
  - ➢ Galyum-67 sintigrafisinde **panda** (parotis ve lakrimal bez) ve **lambda** (bilateral hiler LAP) bulguları
  - ➢ Löfgren sendromu varlığı

Tedavi

- ✓ Her hastada tedavi endikasyonu yoktur.
- ✓ Şu durumlarda **sistemik steroid (ilk tercih)** verilir:
  - ➢ **AC** grafisi bulguları + **AC** fonksiyonları bozuk hastalar
  - ➢ Asemptomatik olsa dahi; **göz tutulumu, kalp tutulumu, nörosarkoidoz** veya **hiperkalsemi**
  - ➢ Akut başlangıçlı multiorgan tutulumu olanlar
- ✓ Steroid dışında diğer immünsüpresifler (**metotreksat** vb) ve **anti TNF ajanlar** (etanercept hariç) kullanılabilir.

Mesleksel Akciğer Hastalıkları (Pnömokonyozlar)

Asbestoz

- ✓ Gemi-tersane, fren-balata, ısı yalıtımı gibi iş kollarında çalışanlar risk altındadır.
- ✓ Asbest maruziyeti sonucu ortaya çıkabilen klinik tablolar:
  - ➢ **Plevral plak/kalınlaşma**
    - ▪ Asbestoza bağlı gelişen en sık lezyondur
    - ▪ Eksuda vasfında plevral efüzyon da eşlik edebilir
    - ▪ Diyafram ve kardiyak sınıra yakın olan alt kısımdaki plevrada belirgindir.

İLGİLİ NOTLAR

Akciğer bulguları ile gelen, sigara içmediği vurgulanan ve kuş antijenlerine maruz kalan bir hastada öncelikle hipersensitivite pnömonisi düşünülmelidir. Hipersensitivite pnömonisi aslında allerjenlere bağlı gelişen bir meslek hastalığıdır. Kuş antijenlerine maruziyet kuş satıcılarında olduğu gibi kuş beslenyenlerde de görülebilir.

Asbestin neden olduğu hastalıklar:

- ✓ **Diffüz** parankimal interstisyel fibrozis
- ✓ Akciğer adenokarsinomu
- ✓ Plevral effüzyon
- ✓ Lokalize fibröz plak (en sık yaptığı şey)
- ✓ Mezotelyoma
- ✓ Larenks, kolon, over kanseri

- Asbestoz lifleri demir içeren proteinöz bir materyal ile kaplıdır **ferriginöz cisimcik**
- **Alt** lobları tutar.
- Gemi, yalıtım sanayide çalışanlarda görülme sıklığı artar (tersane işçileri).

Berilyozis

- **Akut pnömonitis** oluşturabilir.
- Yüksek doz berilyuma maruz kalanlarda **karsinom gelişme riski artar**.
- Pulmoner ve sistemik **granülomatöz lezyonlar (+)**

GRANÜLOMATÖZ HASTALIKLAR

Sarkoidoz

- **En sık** klinik tablo bilateral hiler lenfadenopati ve/veya akciğer tutulumu
- Periferik kanda **CD4 (+) Th** hücreleri azalır → kutanöz anerji
- Bronşiyal lavajda CD4/CD8 oranı artar
- Th1 sitokinleri artar **(IL-2, IFN), TNF** alveoler makrofajları artırır → **granülom**

TİPİK VAKA

- Lenf nodlarında non-kazeöz granülomlar
- Granülomlarda → Schaumann cisimleri (kalsifikasyon), Asteroid cisimler (yıldızsı cisimler). Spesifik değildirler.
- En sık ölüm nedeni pulmoner fibrozis ve kor pulmonale
- En sık deri bulgusu eritema nodosum, lupus pernio
- Mikulicz sendromu
- İritis veya iridosiklitis
- Dalak ve karaciğerde granülomlar

Klinik Bilimler 104. soru
Patoloji Speetus Notu 1. Fasikül
Sayfa 030

Hipersensitivite Pnömonileri

- Alveol düzeyinde aşırı duyarlılık reaksiyonu = allerjik alveolit
- **Örnekleri:** Çiftçi akciğeri, güvercin besleyenlerin akciğeri
- **Histopatoloji:**
  - ✓ Lenfosit, plazma hücresi ve makrofajlardan zengin interstisyel pnömoni
  - ✓ Non-nekrotizan granülomlar

Sigara ile İlişkili İnterstisyel Akciğer Hastalıkları

Deskuamatif İnterstisyel Pnömoni (DIP)

- 4-5. dekat, E>K
- **Morfoloji:** Alveol lümenlerinde bol miktarda sigara pigmenti (sitoplazmada kirli kahverengi pigment) içeren makrofaj (+)

Respiratuvar Bronşiyolit İlişkili Akciğer Hastalığı

- **Morfoloji:** Respiratuvar bronşiyol, alveoler duktuslar ve peribronşiyoler alanlarda, DIP'tekine benzer sigara pigmenti içeren makrofajlar (+)

DİĞER İNTERSTİSYEL AKCİĞER HASTALIKLARI

Otoimmün Pulmoner Alveoler Proteinozis

- **Patogenez:** GM-CSF'ye karşı gelişmiş antikorlar (+) → Alveoler makrofajlar sürfaktanı parçalayamaz.
- **Morfoloji:** PAS (+) sürfaktan proteinlerini içeren intra-alveoler birikim mevcuttur.

Pulmoner Langerhans Hücreli Histiyositoz

- Fokal Langerhans hücreleri ve beraberinde sıklıkla eozinofiller (+)
- Langerhans hücreleri S100, CD1a ve CD 207 (langerin) pozitif

VASKÜLER AKCİĞER HASTALIKLARI

DİFFÜZ PULMONER HEMORAJİ SENDROMLARI

Goodpasture Sendromu

- **Kresentik glomerülonefrit ve hemorajik interstisyel pnömoni**
- **Patogenez:** Glomerül ve pulmoner **bazal membranlara karşı gelişen antikorlar**
- 20'li yaşlarda başlar.
- **Tedavi:** Plazmaferez ve immünsüpresif tedavi

İdiyopatik Pulmoner Hemosiderozis

- Goodpasture'a göre daha küçük yaşlarda ve çocuklarda izlenir.
- Bulguları her açıdan Goodpasture'a benzer; ancak otoantikorlar yoktur.

Vaskülitlere Eşlik Eden Hemorajiler

- Skleroderma, SLE, Granülomatöz polianjitis, Mikroskobik polianjitis → küçük çaplı damar vaskülitleri → sistemik tutulum.

PULMONER HİPERTANSİYON

- Pulmoner arter basıncının istirahatte **25 mmHg** veya daha fazla olmasıdır.
- **En sık neden; KOAH ve interstisyel akciğer hastalıkları (sekonder)**
- **Primer pulmoner hipertansiyon** → genç kadınlarda sık, sıklıkla OD, **BMPR2 mutasyonu**

AKCİĞER TÜMÖRLERİ

- Kanser ölümlerinin erkek ve kadında **en sık nedeni** akciğer karsinomlarıdır.

ETİYOLOJİ ve PATOGENEZ

- Tütün kullanımı
- Nikel, krom, berilyum, vinil klorid, asbest

Kuş bakıcısı olması çiftçi akciğeri yani hipersensitivite pnömonisini düşündürmektedir.

Orijinal Soru: Klinik Bilimler 105

105. Otuz beş yaşındaki kadın hasta altı aydır süren nefes darlığı şikâyetiyle başvuruyor. Öyküsünden sigara içmediği öğreniliyor. Fizik muayenesinde akciğer sesleri normal olarak duyuluyor. Akciğer grafisinde hiperinflasyon bulguları saptanan hastanın solunum fonksiyon testi obstrüktif olarak yorumlanıyor. Yüksek rezolüsyonlu akciğer tomografisinde, solda plevral sıvı ve bilateral ince duvarlı kistler ve batın tomografisinde sağ böbrekte anjiyomiyolipom görülüyor. Torasentezde plevra sıvısının süt görünümünde olduğu saptanıyor.
Bu hasta için <u>en olası</u> tanı aşağıdakilerden hangisidir?

A) Pulmoner Langerhans hücreli histiyositoz
B) Lenfanjiyoleiyomiyomatozis
C) Kriptojenik organize pnömoni
D) Sistemik sarkoidoz
E) Lenfositik interstisyel pnömoni

Doğru Cevap: B

SpeeTUS Notu

SpeeTUS Notu

Tedavi

- ✓ Mekanik ventilasyon
  - ➢ **Düşük** tidal volüm
  - ➢ **Yüksek** PEEP (pozitif ekspirasyon sonu basınç) verilmesi
- ✓ Prone pozisyon
- ✓ Erken nöromüsküler blokaj
- ✓ Sol atriyal basıncın düşürülmesi (volüm dengesi, diüretik tedavi)

İnterstisyel Akciğer Hastalıkları (İAH)

Genel bilgiler

- ✓ Bu hastalıklar, **alveol ve çevre parankimini** etkiler.
- ✓ Akciğerde değişken derecelerde **fibrozis** yaparlar.
- ✓ Klinik tablo: **Nefes darlığı** ve **kuru öksürük**
- ✓ Fizik muayene: **Velcro ral**
- ✓ SFT: **Restriktif patern (Hem FEV1 hem de FVC düşükken FEV1/FVC>%70)**
- ✓ Direkt grafi: **Retiküler opasite** (± Buzlu cam alanları)

Sınıflandırma

- ✓ **Nedeni bilinen interstisyel hastalıklar**
  - ➢ Mesleksel/Pnömokonyozlar (Asbest, silika vb)
  - ➢ İlaçlar (amiodaron, bleomisin, busulfan, metotreksat vb)
  - ➢ Bağ doku hastalığı (RA, skleroderma, DM/PM)
  - ➢ Radyasyon
  - ➢ Sigara ile ilişikili olanlar (Respiratuar bronşiyolit, desquamatif interstisyel pnömoni, pulmoner langerhans hücreli histiyositoz)
- ✓ **İdiyopatik interstisyel pnömoniler**
  - ➢ İdiyopatik pulmoner fibrozis (en sık)
  - ➢ Non-spesifik interstisyel pnömoni
  - ➢ Lenfositik interstisyel pnömoni
  - ➢ Kriptojenik interstisyel pnömoni
- ✓ **Granülomatöz hastalıklar**
  - ➢ Sarkoidoz
  - ➢ Hipersensitivite pnömonisi
- ✓ **Diğer hastalıklar**
  - ➢ Lenfanjiyomiyomatozis
  - ➢ Pulmoner alveolar proteinozis
  - ➢ Vaskülitler (Wegener, churg-strauss)

İdiyopatik pulmoner fibrozis

TİPİK VAKA
- **Orta ve ileri yaş erkek** hasta (± sigara öyküsü)
- Uzun süredir, nedeni bilinmeyen bazallerde fibrozis
- **İlerleyici nefes darlığı** ve **kuru öksürük**
- Fizik muayenede **velcro ral**
- SFT'de **restriktif patern**
- HRCT'de özellikle bazal ve periferik yerleşimli **retiküler opasiteler**, traksiyon bronşiektazisi, **bal peteği görüntüsü** (Usual interstisyel pnömoni paterni)

Tedavi

- ✓ **Pirfenidon**, TGF-beta'yı inhibe eder (antifibrotik etki).
- ✓ **Nintedanib**, tirozin kinaz inhibitörüdür.

Non spesifik interstisyel pnömoni

TİPİK VAKA
- **Orta ve ileri yaş kadın** hasta (sigara öyküsü **yok**)
- Tipik İAH klinik tablosu
- Altta yatan **bağ dokusu hastalığı**
- HRCT'de **diffüz buzlu cam görüntüsü** (Diffüz homojen tutulum)

Lenfositik interstisyel pnömoni

TİPİK VAKA
- Tipik İAH klinik tablosu
- Altta yatan **otoimmün** (özellikle Sjögren send.) veya **lenfoproliferatif hastalık** öyküsü
- HRCT'de **buzlu cam görüntüsü** ve **kistik lezyonlar**

Sigara ile ilişkili interstisyel pnömoniler (Respiratuar bronşiolit, Deskuamatif interstisyel pnömoni)

TİPİK VAKA
- Tipik İAH klinik tablosu
- **Sigara** öyküsü (+)
- Fibrozis **yok/minimal**
- Alveollerde **kahve renkli pigment içeren makrofajlar**
- Steroid tedavisine **iyi yanıt**

Langerhans hücreli histiyositoz

VAKA
- **Sigara** içen 20-40 yaş hasta
- **BRAF** mutasyonu (+)

Klinik Bilimler 105. soru
Dahiliye Speetus Notu 1. Fasikül
Sayfa 102

Lenfanjiyomiyomatozis

TİPİK VAKA
- **Premenopozal** kadın hasta
  - ➢ Gebelikte alevlenir, ooforektomi ile iyileşir
- **Tüberoskleroz**'a eşlik edebilir
- **HRCT bulgusu**
  - ➢ Normal AC dokusu ile çevrili ince duvarlı kistler
- **Klinik tablo**
  - ➢ Tekrarlayan pnömotoraks
  - ➢ Şilöz plevral efüzyon

Pulmoner alveolar proteinozis

TİPİK VAKA
- **GM-CSF**'ye karşı antikorlar nedeni ile alveolar makrofajlar, sürfaktanı temizleyemez;
  - ✓ Nefes darlığı, öksürük, jelatinöz/süt gibi balgam
  - ✓ BAL sıvısı **PAS (+)**
- **Silikozis** ile ilişkili olabilir
- Direkt grafide **yarasa kanadı** şeklinde tutulum
- HRCT'de **arnavut kaldırımı görüntüsü** (crazy paving patern)

Tedavi

- ✓ Total akciğer lavajı

İLGİLİ NOTLAR

Orijinal Soru: Klinik Bilimler 106

106. Tipik göğüs ağrısı olan bir hastada akut miyokard enfarktüsü ve kararsız anjina pektoris ayrımında <u>en yararlı</u> belirteç aşağıdakilerden hangisidir?

A) Troponin
B) Kreatin kinaz-MB bandı
C) Atriyal natriüretik peptid
D) C-reaktif protein
E) D-dimer

Doğru Cevap: A

SpeeTUS Notu

SpeeTUS Notu

- ✓ Troponinde ↑ / ↓ görülemeden; iskemik semptom ve EKG değişikliği sonrası **ani kardiyak ölüm**
- ✓ **PCI sonrası** troponinde **> 5 kat** ↑ + Şunlardan **en az biri**;
  - ➢ EKG değişikliği / Görüntüleme / Anjiyografik kanıt (Prosedürel komplikasyon)
- ✓ **By-pass sonrası** troponinde **> 10 kat** ↑ + Şunlarda **en az biri**;
  - ➢ EKG değişikliği / Görüntüleme / Anjiyografik kanıt (Prosedürel komplikasyon)

Klinik sınıflama

- ✓ **Tip 1:** Spontan MI (Koroner plak rüptürü ilişkili)
- ✓ **Tip 2:** Oksijen arz / talebinde dengesizlik (anemi, şok vb)
- ✓ **Tip 3:** Ani kardiyak ölüm (troponin ↑ / ↓ görülemeden)
- ✓ **Tip 4a:** PCI ile ilişkili MI
- ✓ **Tip 4b:** Stent trombozu ile ilişkili MI
- ✓ **Tip 5:** By pass ilişkili MI

Semptomlar

Klinik Bilimler 106. soru
Dahiliye Speetus Notu 1. Fasikül
Sayfa 078

- ✓ Karın ağrısı (inferior MI)

	SAP	USAP	MI
Tipik ağrı	+	+	+
Süre	5-10 dak	> 20 dak	> 30 dak
Troponin	N	N	Yüksek

Fizik muayene

- ✓ **Akut** gelişen **sol kalp** yetmezliği bulguları
- ✓ **Akut** gelişen **sağ kalp** yetmezliği bulguları
- ✓ **Taşikardi**
- ✓ **Bradikardi** (Sağ MI)
- ✓ **Mekanik komplikasyonlara** bağlı bulgular (yeni gelişen akut mitral yetmezlik, ventriküler septum rüptürü vb)

Koroner arter anatomisi

- ✓ Koroner arterler, aortanın **sinüs valsalva**sından köken alır.
- ✓ Sağ koroner arter **(RCA)** ve sol ana koroner arter **(LMCA)** olmak üzere iki koroner arter vardır.
- ✓ LMCA ise iki dala ayrılır:
  - ➢ Sol ön inen dal **(LAD)**
  - ➢ Sirkumfleks dal **(Cx)**

Koroner arterlerin sulama alanları

LAD	Cx	RCA	PDA
• LV ön duvar • Apex • Septum ön 2/3 • İleti sistemi cruslan	• Sol atriyum • LV lateral duvar	• Sağ atriyum • Sağ venrikül • SA ve AV nod • LV inferior duvar	• LV posterior • Septum arka 1/3

Posterior inen arter (PDA), %90 RCA'dan, %10 Cx'ten çıkar. Koroner dominansiyi belirler.

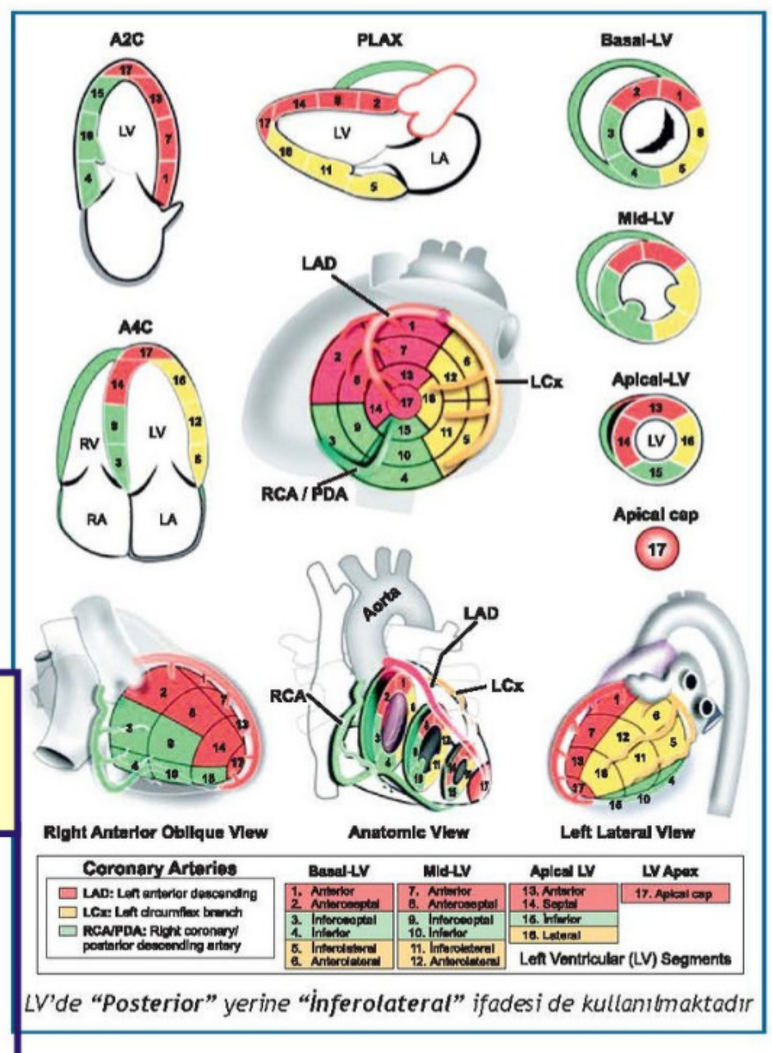

LV'de "Posterior" yerine "İnferolateral" ifadesi de kullanılmaktadır

EKG bulguları

- ✓ **ST yükselmesiz MI (Non-STEMI)**
  - ➢ ST depresyonu, T negatifliği, Normal (bazen)
- ✓ **ST yükselmeli MI (STEMI)**
  - ➢ ≥ 2 komşu derivasyonda ≥ 1 mm ST yükselmesi
  - ➢ Yeni gelişmiş **sol dal bloğu**
  - ➢ Yeni gelişmiş patolojik **Q dalgası**

- ✓ **Sağ MI**
  - ➢ En sık inferior MI'ya eşlik eder. Tanısı sağ EKG ile konur. Her inferior MI ile gelen hastaya sağ EKG çekilmelidir.
  - ➢ **V3R-V4R'de ST yükselmesi** tanı koydurur.

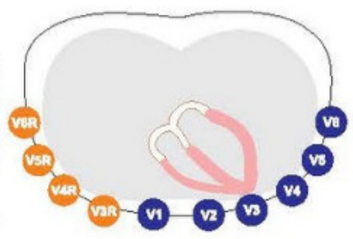

- ✓ **Posterior MI**
  - ➢ V1 ve V2'de yüksek **R dalgası** ve **ST çökmesi** varsa, posterior EKG çekilir
  - ➢ **V7-8-9'da ST yükselmesi** tanı koydurur

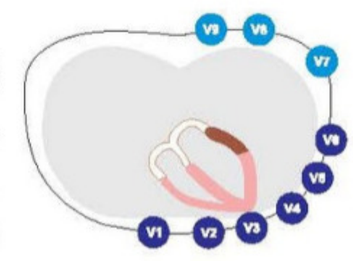

	aVR	Diğer derivasyonlar
LMCA tıkanıklığı	ST eleve	ST deprese
Akut perikardit	ST deprese	ST eleve

İLGİLİ NOTLAR

Referansımız net ve çok açık. Troponin değeri ile ayırıcı tanı yapılabileceğimiz durumlar

Orijinal Soru: Klinik Bilimler 107

107. Yirmi sekiz yaşındaki erkek hasta göğüs ağrısı şikâyetiyle polikliniğe başvuruyor. Öyküsünden on beş gün önce üst solunum yolu enfeksiyonu geçirdiği öğreniliyor. EKG'de anlamlı bir bulguya rastlanmıyor. Troponin ve BNP değerleri yüksek saptanan hastanın ekokardiyografisinde sol ventrikül duvar hareketleri difüz hipokinetik, EF %45 olarak değerlendiriliyor.
Bu hastada <u>en olası</u> ön tanı ve <u>en uygun</u> ileri tetkik aşağıdakilerden hangisinde birlikte verilmiştir?

A) Akut miyokard enfarktüsü – Koroner anjiyografi
B) Perikardit – Kardiyak BT
C) Enfektif endokardit - PET
D) Miyokardit – Kardiyak MRG
E) Pulmoner emboli – Transözofageal ekokardiyografi

Doğru Cevap: D

SpeeTUS Notu

SpeeTUS Notu

Ani ölüm için yüksek riskli durumlar

Sekonder profilaksi
- Kardiyak arrest ya da spontan devamlı VT öyküsü
- Senkop öyküsü

Primer profilaksi
- Ailede ani ölüm öyküsü
- Spontan süreksiz ventriküler taşikardi öyküsü
- Sol ventrikül duvar kalınlığı > 30mm
- Egzersize anormal kan basıncı cevabı

HOKMP'de **aile bireylerinin değerlendirilmesi** önerilir.

RESTRİKTİF KMP

Genel bilgiler

- ✓ **En az** görülen kardiyomiyopatidir.
- ✓ Ventrikül miyokardı sertleşmiş ve kompliyansı azalmıştır.
- ✓ Kalbin esas olarak **diyastolik fonksiyonu bozuktur**

Etiyoloji

İnfiltratif	Fibrotik
✓ Amiloidoz (en sık sekonder neden)	✓ Radyoterapi
✓ Hemokromatozis	**Endomiyokardiyal**
✓ Sarkoidoz	✓ Hipereozinozifilik sendrom (Löffler endokarditi)
✓ Fabry hastalığı	✓ Karsinoid sendrom
✓ Glikojen depo hastalığı	

Klinik

- ✓ **Sağ kalp yetmezliği** ön plandadır.
  - ➢ Boyun venöz dolgunluk, hepatomegali, asit, PTÖ
- ✓ **Kusmaull işareti** (+)
- ✓ Biventriküler yetmezlik de görülebilir.
  - ➢ Dispne ve ortopne de kliniğe eşlik edebilir.
  - ➢ **Biatriyal dilatasyon** gelişebilir
- ✓ **Ritim bozuklukları**, ileti sistemi problemlerine sık rastlanır.

Tanı

- ✓ **EKO**
  - ➢ Atriyumlar **geniş**, ventriküller genellikle **normal** boyuttadır.
  - ➢ Amiloidozda
    - Duvar kalınlığı **artmış** olabilir
    - Miyokardda **hiperrefraktil parıltı** tipiktir
- ✓ Kalp kateterizasyonunda sağ ve sol ventrikül diyastolik basınçları **eşit değildir** (ventriküler septum oldukça sert yapıda olduğu için)
- ✓ Kesin tanı **biyopsi** ile konur. Biyopside madde birikimi, fibrozis vb görülebilir.
- ✓ En sensitif tanı yöntemi **MR**'dır.

Açıklanamayan sağ kalp yetmezliği olan ve kardiyotorasik oranı artmamış hastalarda konstriktif perikarditten ve restriktif KMP'den şüphelenilmelidir.

Sağ KY bulguları olan bir hastada

	Kardiyotorasik oran	Akciğerde konjesyon
Konjestif kalp yetmezliği	↑	+
Kardiyak tamponad	↑	-
Restriktif kardiyomiyopati	N	+
Konstrüktif perikardit	N	-

Tedavi

- ✓ Sekonder vakalar → **Altta yatan nedenin** tedavisi
- ✓ İdiyopatik vakalarda → KY tedavisi (diüretik vb)
- ✓ Tedaviye yanıt alınamayan hastalarda **transplantasyon** düşünülebilir.

DİĞER KARDİYOMİYOPATİLER

Takotsubo Kardiyomiyopati (Apikal balonlaşma sendromu, Stres kardiyomiyopati)

TİPİK VAKA
- Orta – ileri yaş (postmenapozal) kadın hasta
- Yoğun emosyonel stresle tetiklenen tipik göğüs ağrısı
- EKG'de ST segment elevasyonu
- Kardiyak belirteçler ±
- EKO'da ventrikül apeksinde balonlaşma (masif katekolamin deşarjı sonucu gelişir)
- Koroner anjiyografide anlamlı darlık yok
- Hiperventilasyon, intrakoroner asetilkolin ile koroner spazm tetiklenmez.

Aritmojenik sağ ventrikül displazisi/kardiyomiyopati

- ✓ Miyokard dokusunda **fibro-lipomatöz infiltrasyonla** karakterizedir.
- ✓ Genellikle RV'den başlar, daha sonra LV'yi de etkileyebilir.
- ✓ **Kalp yetmezliği** ve **ölümcül ventriküler aritmi** yapabilir
- ✓ Gençlerde **ani ölüm** yapan hastalıklardan biridir (özellikle egzersiz sırasında).
- ✓ EKG V1-V3'de
  - ➢ **Geniş QRS**
  - ➢ **Epsilon dalgası**
  - ➢ **T negatifliği**

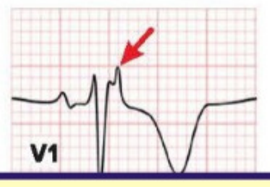

Klinik Bilimler 107. soru
Dahiliye Speetus Notu 1. Fasikül
Sayfa 086

AKUT MİYOKARDİT

Etiyoloji

- ✓ **Virüsler (en sık)** → Adenovirüs, enterovirüs ve parvovirüs
- ✓ Bakteriler (Difteri vb)
- ✓ Non-infeksiyöz nedenler
  - ➢ İnflamatuvar: Dev hücreli miyokardit, SLE, Sarkoidoz vb)
  - ➢ İlaçlar (Klozapin, immünoterapi vb)

İLGİLİ NOTLAR

Klinik tablo

- ✓ **Sol kalp yetmezliği** bulguları (dispne) ön plandadır.
- ✓ Eşlik eden **göğüs ağrısı** tipik anjina şeklinde izlenir.
- ✓ Aritmiler gelişebilir.
- ✓ Viral enfeksiyon bulguları (ateş, miyalji vb) eşlik edebilir.

Laboratuvar

- ✓ Akut MI'da olduğu gibi kardiyak belirteçler (CK, troponin vb) yükselir
- ✓ Ancak akut MI'dan farklı olarak belli sürede pik yapıp düşmez (**uzun süre yüksek seyreder**)

EKG

- ✓ Nonspesifik ST-T değişiklikleri
- ✓ ST segment yükselmesi

Akut miyokardit; klinik, laboratuvar ve EKG olarak akut MI'yı taklit eder.

Tanı

- ✓ **EKO:** Ventrikül dilatasyonunu ve düşük EF'yi gösterir
- ✓ **MR:** Miyokard hasarını göstermede ve iskemik/non-iskemik etiyoloji ayrımında oldukça değerlidir.
- ✓ **Endomiyokardiyal biyopsi:** Altın standart (kesin tanı)
  - ➢ Otoimmün kökenli vakalar
  - ➢ Hemodinamisi unstabil olan hastalar

Klinik Bilimler 107. soru
Dahiliye Speetus Notu 1. Fasikül
Sayfa 087

PERİKARD HASTALIKLARI

AKUT PERİKARDİT

Etiyoloji

- ✓ **Viral:** Koksaki virüs, Ekovirüs, Kabakulak vb
- ✓ **Diğer infeksiyonlar:** Bakteriyel, TBC, fungal vb
- ✓ **Sistemik hastalıklar**
  - ➢ Miyokard infarktüsü (erken dönem perikardit)
  - ➢ Kalp hasarı sonrası
    - ▪ Postperikardiotomi
    - ▪ Post MI (Dressler sendromu)
  - ➢ Böbrek yetmezliği (üremik perikardit)
  - ➢ Tümöral invazyon, metastaz
  - ➢ Miksödem
  - ➢ Ailevi Akdeniz ateşi
  - ➢ Kollajen doku hastalıkları
    - ▪ Prokainamid, hidralazin vb (ilaca bağlı lupus)

Klinik

- ✓ **Keskin, batıcı** ve **lokalize** edilebilen göğüs ağrısı vardır.
- ✓ Göğüs ağrısı **pozisyon ile değişir**.
  - ➢ Derin nefes alıp verme ile **artar**.
  - ➢ Öne eğilmekle **azalır.**
- ✓ **Trapezius** bölgesine yayılır.
- ✓ Fizik muayenede **perikardial frotman** duyulabilir.

Perikardiyal frotman

- Akut perikardit ve perikardiyal efüzyonda duyulur
- Hem sistolik hem de diyastolik komponenti vardır

Perikardiyal knock

- Konstrüktif perikarditte duyulur
- Diyastolik bir sestir.

Tanı

- ✓ **EKG**
  - ➢ **aVR** (ST çöker) **hariç** diğer derivasyonlarda, **ST yükselmesi (konkav)** tipiktir.
  - ➢ Yine diğer derivasyonlarda **PR depresyonu** da olabilir.

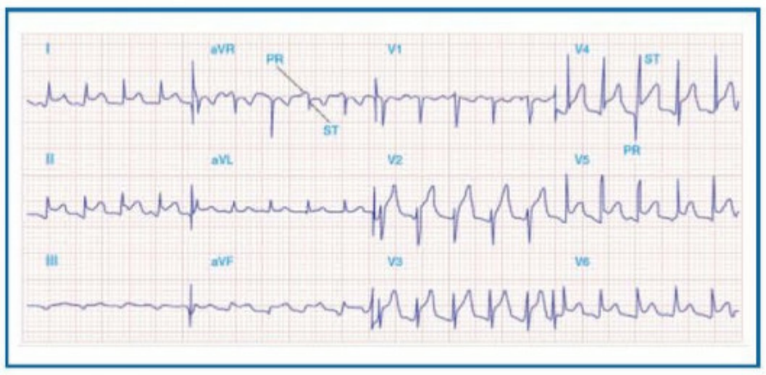

- ✓ **EKO**
  - ➢ **Perikardiyal effüzyon** görülebilir.

Akut perikardit tanı kriterleri

- Göğüs ağrısı
- Perikardiyal frotman
- Perikardiyal effüzyon
- EKG değişiklikleri

Tanı için 4 kriterden en az 2'si yeterlidir.

Miyoperikardit

- ✓ Akut perikardite bazen **miyokardit** de eşlik edebilir.
- ✓ Bu hastalarda kardiyak belirteçler **yüksektir**.
- ✓ Tanı için **kardiyak MR** yapılabilir.
- ✓ Akut koroner sendrom ekarte edilemiyorsa **koroner anjiyografi** yapılmalıdır.

Tedavi

- ✓ İlk tercih **aspirin** ya da **NSAİİ**
- ✓ Tamamlayıcı olarak **kolşisin** eklenmesi önerilir.
- ✓ Bu ilaçlar yetersizse veya kullanılamıyorsa → **Steroid**
- ✓ Semptom, EKG ve CRP düzelene kadar egzersiz kısıtlaması önerilmelidir

PERİKARDİYAL TAMPONAD

Genel bilgiler

- ✓ Akut perikardit nedenleri, plevral efüzyona da yapabilir.
- ✓ Eğer perikardiyal efüzyon, **hızla veya masif** şekilde artarsa **kalbin diyastolik doluşunu engellerek** tamponada yol açar. (kalp tüm diyastol boyunca baskı altındadır)
- ✓ Tamponadın en sık sebebi **malignitelere sekonder** gelişen perikarditlerdir.

Notumuzda net bir şekilde vurguladığımız gibi, bir üst solunum yolu enfeksiyonu sonrasında sol kalp yetmezliği gelişmesi ve kardiyak enzim ve troponin yükselmesinde öncelikle miyokardit düşünülelidir.

MİYOKARDİT

- **En sık nedeni viral enfeksiyonlar** (Coxsackie A-B)'dır.
- **Mitral yetmezlikle** ve **kalp yetmezliği** görülebilir ve kapaklarda sekel kalabilir.
- Enfeksiyon dışında ARA, SLE, PAN, skleroderma, Takayasu, Kawasaki gibi **romatizmal hastalıklara** veya hipo-hipertiroidi gibi **endokrin hastalıklara** da bağlı gelişebilir.
- Daha nadir sebepler arasında **Friedreich ataksisi, progressif musküler distrofi, histoplazmozis, kemoterapötikler** ve **Pompe** hastalığı bulunmaktadır.

Klinik Bulgular

- **Taşikardi** (**ateşle orantısız, daha yüksek**) tipiktir.
- **Ritim bozuklukları** ve **kalp yetmezliği** bulguları sıktır.

Laboratuvar

- **Lökositoz** (bazen lökopeni), **sedimentasyon** yüksekliği, **Pro-BNP, CPK-MB, AST, ALT, LDH** yüksekliği.
- **Troponin düzeyi** diğer kalp enzimlerine göre **daha duyarlıdır.**

EKG

- **QRS voltaj düşüklüğü**
- Nonspesifik ST değişiklikleri
- PR uzaması, QT uzaması

Görüntüleme

- **TELE'**de kardiyomegali
- **EKO: en yardımcı test**tir, kasılma fonksiyonu genelde azalmıştır
- **Radyonüklid tarama** miyokarditin **karakteristik bulgu**su olan enflamatuvar ve nekrotik değişiklikleri gösterebilir

Klinik Bilimler 107. soru
Pediatri Speetus Notu 1. Fasikül
Sayfa 089

Endomiyokardiyal biyopsi

Tedavi

- Destek tedavisi
- **Kalp yetmezliği** varsa diüretik ve digoksin

FLASH BACK

DİKKAT!!!

Difteriye bağlı miyokarditte →

DİGOKSİN VERİLMEZ...

TİPİK VAKA

Viral enfeksiyon öyküsü

+

Ateşle uyumsuz taşikardi, mitral yetmezlik üfürümü, kalp yetmezliği bulguları

+

TELE'de kardiyomegali

+

EKG'de QRS voltaj düşüklüğü

Miyokardit

KARDİYOMİYOPATİLER

DİLATE KMP

- **En sık** görülen semptomatik kardiyomiyopatidir.
- Progresif refrakter **kalp yetersizliğ**ine neden olur. Önemli bir **kalp nakli** nedenidir.
- **En sık nedeni idiyopatiktir** (>% 60), diğer nedenler **ailesel** kardiyomiyopati, aktif **miyokardit, Duchenne** musküler distrofisi, koroner anomaliler (**ALCAPA**), **element** eksiklikleri (demir, selenyum, bakır, kalsiyum, magnezyum), **B1 vitamini** eksikliği, enerji eksikliği (karnitin, MELAS sendromu), **Doksorubisin** toksisitesi orak hücreli aenmi, lösemi ve diğer nedenler daha nadirdir.
- **Ailesel olguların % 70'i OD'dır** (**desmin, lamin, aktin** mutasyonları)
- **Sistolik fonksiyonlar azalmıştır ve 4 kalp boşluğu birden genişler.**
- **Histolojik olarak** nekroz ve dejenerasyon vardır. Genellikle enflamatuvar hücreler yoktur.
- **Ölüm nedenleri** konjestif kalp yetersizliği, yaygın **tromboemboli, aritimi ve miyokard infarktüsü**dür.

Klinik Bulgular

- Hem **sistolik** hem de **diyastolik** disfonksiyona bağlı kalp yetmezliği bulguları görülür:
  - ✓ Nefes darlığı, beslenme güçlüğü, gelişme geriliği
  - ✓ Takipne, taşikardi, hepatomegali, ödem

Görüntüleme

- **TELE'de** kardiyomegali, pulmoner venöz konjesyon, pulmoner ödem.
- **EKO'da** global hipokinezi, dilate sol ventrikül, mitral yetersizliği

EKG

- **Strain bulgusu**
- Sol ventrikül hipertrofisi
- Non-spesifik ST-T değişikliği

Tedavi

- **Kalp yetmezliği** için digital, diüretikler, vazodilatörler (ACE inhibitörleri)
- **Tromboz** için antikoagülanlar (koumadin, heparin)
- **Aritmi** için **amiodaron** veya diğer antiaritimikler

Soruda miyokardit demek için kritik olan
Üst solunum yolu enfeksiyonu, troponin ve pro bnp yüksekliği
kalp yetmezliği gibi en kritik bulguları vermişiz
Net bir şekilde soruyu yaptırmaya yetiyor

Orijinal Soru: Klinik Bilimler 108

108.Aşağıdakilerden hangisinin kalp yetersizliğinin fizik muayene bulgularından biri olması <u>en az olasıdır</u>?

A) Taşikardi
B) Akciğerlerde rallerin duyulması
C) Kalp apeks vurusunun sağa kayması
D) Karaciğerde büyüme
E) Pulsus alternans

Doğru Cevap:C

SpeeTUS Notu

SpeeTUS Notu

İLGİLİ NOTLAR

- ✓ Bu mekanizmalar ile kalp yeterli kanı pompalayabilirse **kompanse KY (asemptomatik)**, pompalayamazsa **dekompanse KY** ifadesi kullanılır.
- ✓ **KY'ni dekompanze edebilen bazı nedenler:**
  - ➢ Tedaviye uyumsuzluk (**en sık neden**)
  - ➢ Aritmiler
  - ➢ Hiperkinetik durumlar (Anemi, ateş, tirotoksikoz vb)
  - ➢ İlaçlar
    - ▪ Kalsiyum kanal blokerleri (verapamil, diltiazem)
    - ▪ NSAİİ
    - ▪ Grup Ia-Ic ve III antiaritmikler (Amiodaron **hariç**)
    - ▪ Glitazonlar
  - ➢ Miyokardit, miyokard infarktüsü, pulmoner emboli vb

Etiyoloji (Önemli bazı nedenler)

- ✓ Miyokardiyal bozulma (AMI geçirme (En sık), miyokardit, KMP'ler)
- ✓ Volüm yükü (Preload) artışı (Kapak yetmezlikleri, ASD, VSD)
- ✓ Basınç yükü (Afterload) artışı (Sistemik HT, AD, pulmoner HT, PD)

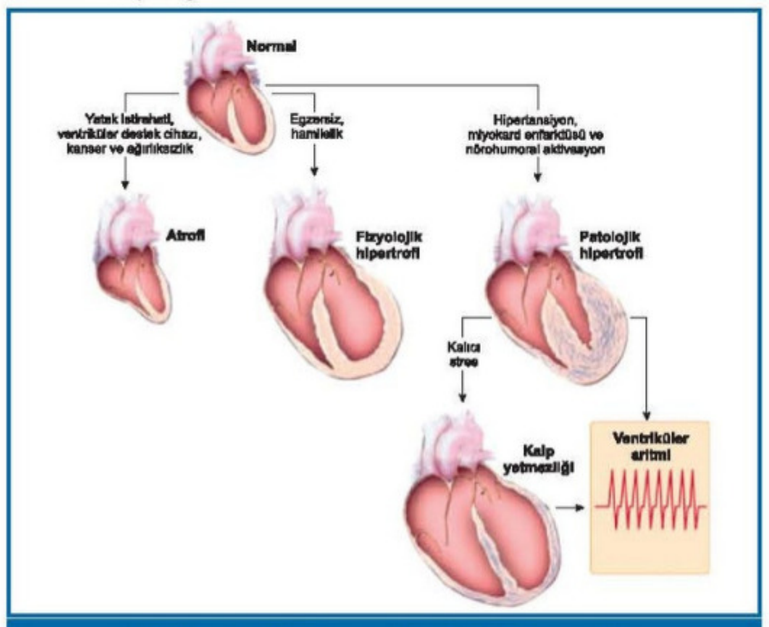

Kalbin çeşitli stres faktörlerine cevabı

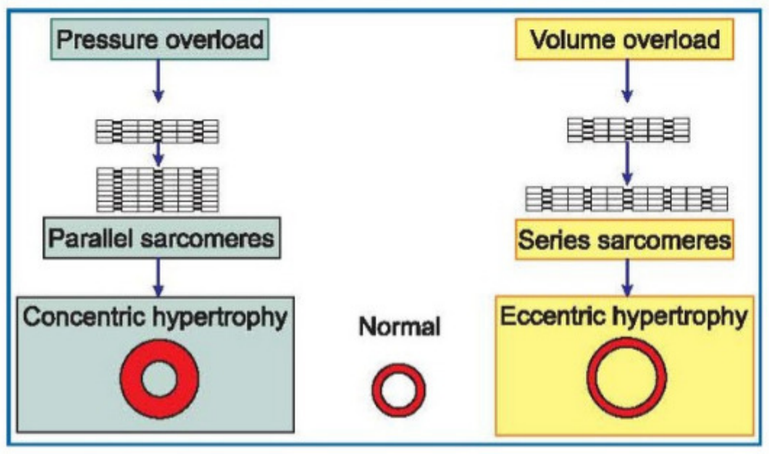

Sınıflama

Kalp debisine göre

- ✓ Kalp yetmezliklerinin çok büyük bir kısmı **düşük debili**dir.
- ✓ **Yüksek debili kalp yetmezliği**:
  - ➢ Kalp dışı nedenlere bağlı, periferik dolaşım ihtiyacının arttığı durumlarda, kalp fonksiyonlarının normal olmasına rağmen kalp yetmezliği bulgularının (dispne, yorgunluk vb) ortaya çıktığı durumdur.

Periferik dolaşım ihtiyacını arttıran durumlar:

- Tirotoksikoz
- Gebelik
- Anemi
- Paget hastalığı
- AV fistül
- Beriberi

Lokalizasyonlarına göre

Sol KY

En sık neden	Koroner arter hastalığı (MI)
Esas sorun	Pulmoner venöz konjesyon ve kapiller basınç artışı
Klinik tablo	• AC ödemi, krepitan ral • Efor dispnesi, PND/ortopne

Klinik Bilimler 108. soru
Dahiliye Speetus Notu 1. Fasikül
Sayfa 072

Sağ KY

En sık neden	Sol kalp yetmezliği (izole ise KOAH)
Esas sorun	Sistemik venöz konjesyon
Klinik tablo	• Boyun venöz dolgunluğu • Hepatomegali, Asit • Pretibial ödem
Apikal vuru	Yukarı dışa kayar (parasternal lift)

Bozulmuş kardiyak faza göre

Sistolik KY

EF	Düşük (≤ 40)
Mekanizma	Ekzantrik hipertrofi (dilatasyon) ↓ Genellikle S3 duyulur
Etiyoloji	• Koroner arter hastalığı (MI) • Kapak yetmezlikleri (volüm yüklenmesi) • Miyokardit • Dilate kardiyomiyopati vb
Klinik tablo	Primer etkilenen ventriküle göre değişir

Diyastolik KY

EF	Korunmuş (≥ %50)
Etiyoloji	• Hipertrofi (Basınç yükü yapan durumlar= Sistemik HT, AD, Pulmoner HT, PD). FM' de S4 duyulur • Ventrikül gevşeme bozukluğu (Tamponat, Konstrüktif perikardit, Restriktif KMP)
Klinik tablo	Primer etkilenen ventriküle göre değişir

NHYA Fonksiyonel kapasite sınıflaması

Sınıf 1	Günlük fiziksel aktivite ile semptom **yok**
Sınıf 2	**Günlük fiziksel aktivite** ile semptomatik olur
Sınıf 3	**Çok hafif fiziksel aktivite ile** semptomatik olur
Sınıf 4	**İstirahatte bile** semptomatik olur

Tedavi

- **Antibiyotik**
  - ✓ İlk tercih **penisilin**
  - ✓ Penisilin alerjisi varsa **eritromisin**
- **Anti-enflamatuvar**
  - ✓ **Artrit var ama kardit yok:** aspirin
  - ✓ **Kardit var ama kalp yetmezliği veya kardiyomegali yok:** aspirin (daha yüksek doz ve daha uzun süre)
  - ✓ **Kardit var ve kalp yetmezliği veya kardiyomegali var:** steroid (kademeli olarak azaltılarak kesilir)
- **Mutlak yatak istirahati**

Sekonder profilaksi

- ARA tanısı koyulan **tüm çocuklara** verilir.
- **3-4 haftada bir intramüsküler penisilin** yapılır.
  - ✓ **Artrit var ama kardit yok:** 5 yıl veya 21 yaşına kadar **(hangisi uzunsa)**
  - ✓ **Kardit var ama kapak lezyonu yok:** 10 yıl veya 21 yaşına kadar **(hangisi uzunsa)**
  - ✓ **Kardit var ve kapak lezyonu da var:** 10 yıl veya 40 yaşına kadar **(bazı hastalarda ömür boyu)**

Sydenham köresinin yönetimi

- İzole kore ile tanı konulmuş hastalara anti-enflamatuvar tedavi **VERİLMEZ!**
- Tedavi ve profilaksi için **penisilin** verilir.
- **Kore tedavisinde** fenobarbital, haloperidol, **valproik asit** veya klorpromazin verilebilir.

KONJESTİF KALP YETMEZLİĞİ

- Kalbin dokulara yeterli oksijeni sağlayamamasıdır.
- Etiyoloji yaşa göre değişkenlik gösterir.

Yaşa göre en sık kalp yetmezliği nedenleri

Fetüste en sık neden	Ağır anemi (hemoliz)
Prematüre yenidoğanda en sık neden	PDA ve volüm yüklenmesi
Term yenidoğanda en sık neden	Asfiksi
Süt çocuğu ve oyun çocuğunda en	Sol-sağ şantlı KKH'ler
	ateş

Klinik Bilimler 108. soru
Pediatri Speetus Notu 1. Fasikül
Sayfa 086

Klinik bulgular

- **Sistolik disfonksiyon bulguları**
  - ✓ S3/Gallop ritmi
  - ✓ Taşikardi
  - ✓ Terleme
  - ✓ Büyüme geriliği
  - ✓ Soğuk ekstremiteler
  - ✓ Pulsus alternans
- **Pulmoner venöz konjesyon bulguları**
  - ✓ Dinlemekle raller
  - ✓ Hemoptizi
  - ✓ Solunum sıkıntısı
- **Sistemik venöz konjesyon bulguları**
  - ✓ Hepatomegali

Klinik Bilimler 108. soru
Pediatri Speetus Notu 1. Fasikül
Sayfa 086

Tanı

- Aslında **klinik** bulgularla koyulsa da tanıya yardımcı araçlar vardır:
  - ✓ **TELE**'de kardiyomegali
  - ✓ **EKG**'de ritim bozuklukları
  - ✓ **EKO**: **en diyagnostik tanı aracı**
  - ✓ **Pro-BNP** yüksekliği: tanıda **en yardımcı laboratuvar** bulgusu

Tedavi

- **Digoksin**
- **Beta agonistler (Düşük kardiyak debili hastalarda kullanılır)**
  - ✓ Dopamin
  - ✓ Dobutamin
  - ✓ Epinefrin
- **Kalsiyum duyarlılaştırıcılar**
  - ✓ Levosimendan
- **Fosfodiesteraz inhibitörleri (Hipotansif hastalarda tercih edilmez)**
  - ✓ Milrinon
- **Diüretikler**
  - ✓ Furosemid
  - ✓ Spironolakton
- **Vazodilatörler**
  - ✓ ACE inhibitörleri
  - ✓ Nitroprusid
- **Beta blokerler**
  - ✓ Metoprolol
  - ✓ Karvedilol
- **Diğer**
  - ✓ Nesiritid **(BNP analoğu)**
  - ✓ Kandoksatril **(ANP düzeyini arttırır)**
  - ✓ Anti-endotelin ajanlar (Antrasentan vb.)
  - ✓ Sacubitril/Valsartan: Neprilisin (BNP yıkıcı enzim) inhibitörü/Anjiyoyensin reseptör blokeri (ARB)
  - ✓ Ivabradin (If inhibitörü)
  - ✓ Vericiguat (Soluble guanil siklaz stimülatörü)

Digoksin

- **Pozitif inotroptur,** ancak **negatif kronotroptur** (bradikardi yapar).
- **Terapötik aralığı çok dardır** (Kolayca zehirlenme gelişebilir).
- **Tedavi edici dozda digoksinin EKG üzerine etkileri:**
  - ✓ QTc aralığının kısalması **(ilk etki)**
  - ✓ ST segmentinin çökmesi, T amplitüdünde azalma
  - ✓ QRS kompleksi etkilenmez **(DİKKAT!)**
- **Digoksin zehirlenmesinin EKG üzerine etkileri:**
  - ✓ Sinüs bradikardisi
  - ✓ AV blok

Bu kadar olur:
Kalp yetmezliğindeki tüm bulguları eksiksiz olarak vermişiz
Tüm doğru seçenekleri eletiyor

Net ötesi net bir referans

Orijinal Soru: Klinik Bilimler 109

109. Kırk sekiz yaşındaki erkek hasta yaygın eklem ağrısı şikâyetiyle başvuruyor. Öyküsünden diabetes mellitusu ve kardiyomiyopatisi olduğu öğrenilen hastanın bilateral el grafisinde metakarpofalangeal eklem kıkırdaklarında yatay çizgilenme şeklinde opasiteler ve açı değişikliği görülüyor. Laboratuvar tetkiklerinde hafif serum aminotransferaz yüksekliği olan hastanın muayenesinde hepatomegali saptanıyor.
Bu hasta için <u>en olası</u> tanı aşağıdakilerden hangisidir?

A) Wilson hastalığı
B) Hemokromatoz
C) Kutanöz porfiria
D) Tirozinemi
E) Kistik fibrozis

Doğru Cevap: B

SpeeTUS Notu

SpeeTUS Notu

- ✓ Primer hemokromatoziste en sık **HFE geninde C282Y** veya **H63D** mutasyonları gelişir. Buna bağlı olarak:
  - ➢ Hepsidin sentezi **azalır**.
  - ➢ Ferroportin **inhibe edilemez** ve bağırsaktan **demir emilimi artar.**
  - ➢ Demir başta KC ve retiküloendoteliyal sistem (RES) olmak üzere birçok dokuda birikip, hasara neden olur.

Demir emilimi artmadan, oral veya parenteral yolla vücuda

Klinik Bilimler 109. soru
Dahiliye Speetus Notu 1. Fasikül
Sayfa 160

Klinik bulgular

- ✓ **A**rtrit (özellikle 2. ve 3. MKF eklemleri tutar)
- ✓ **K**ronik KC hastalığı → Siroz → HCC
- ✓ **R**estriktif kardiyomiyopati, Dilate kardiyomiyopati
- ✓ **E**ndokrinopati (diyabet, hipotiroidi, hipogonadizm vb)
- ✓ **P**igmentasyon artış

Laboratuvar ve Tanı

- ✓ **Ferritin (> 300 µgL)** ve **transferrin satürasyonunun (> %45)** yüksek olması anlamlıdır (kombinasyon önerilir)
- ✓ Klinik ve laboratuvar bulguları uyumlu olan hastada tanı için **altın standart** yöntem, **genetik inceleme**dir **(C282Y/H63D)**.
- ✓ Serum ferritin düzeyi **çok yüksek (>1000 µg/L)** ve/veya **ALT-AST yüksekliği** olan hastalarda **karaciğer biyopsisi** yapılır (çünkü **fibrozis** gelişmiş olabilir).

Tedavi

- ✓ En iyi metod hastada anemi gelişinceye kadar tekrarlayan **flebotomi**lerdir.
  - ➢ Birçok bulgu flebotomi ile düzelir
  - ➢ Ancak **artropati** ve **hipogonadizm** geri dönmez
- ✓ Flebotomi yapılamayan hastalarda **demir şelatörleri (deferoksamin ve deferasiroks)** kullanılır.

Otoimmün Hepatit

TİPİK VAKA
- Genç kadın hasta
- Karaciğer fonksiyon testlerinde bozukluk
- Hipergamaglobulinemi (IgG yüksekliği)
- Otoantikor pozitifliği
  - ✓ Tip 1 OİH: ANA, ASMA (anti düz kas antikoru)
  - ✓ Tip 2 OİH: Anti LKM-1
- KC biyopside lenfoplazmositer infiltrasyon

Tedavi

- ✓ Steroid ± Azatioprin

FLASH BACK

Liver-Kidney mikrozomal (LKM) antikorlar
- **Anti LKM-1** → OİH 2, HCV (bazen)
- **Anti LKM-2** → İlaç ilişkili hepatit
- **Anti LKM-3** → HDV

Primer Biliyer Kolanjit (Siroz)

TİPİK VAKA
- Orta yaş kadın hasta
- Kaşıntı
- Kolestaz bulguları (intrahepatik kolestaz)
- Kolesterol yüksekliği, ksantom
- Eşlik eden otoimmün hastalıklar (en sık Sjögren send.)
- IgM yüksekliği
- USG, MRCP'de safra yolları **normal**
- Antimitokondriyal antikor (AMA) pozitifliği

Tedavi

- ✓ **Ursodeoksikolik asit** (hastalığın gidişatını yavaşlatır)
- ✓ Steroid ve immünsüpresifler **kullanılmaz**

FLASH BACK

Karaciğer hastalıkları ve yükselen Ig tipleri
- Alkolik hepatit → **IgA**
- Otoimmün hepatit → **IgG**
- Primer biliyer kolanjit → **IgM**

Primer Sklerozan Kolanjit

TİPİK VAKA
- Orta yaş erkek hasta
- Sarılık, tekrarlayan kolanjit atakları
- Kolestaz bulguları (intrahepatik + ekstrahepatik kolestaz)
- Ülseratif kolit öyküsü (en sık eşlik eden hastalık)
- MRCP/ERCP'de safra yollarında **tesbih dizisi** görünümü (darlık ve genişleme)
- pANCA pozitifliği

Tedavi

- ✓ **Ursodeoksikolik asit** (hastalığın gidişatını yavaşlatmaz)
- ✓ Steroid ve immünsüpresifler **kullanılmaz**

FLASH BACK

Safra yolu ve safra kesesi kanser riski
- Primer biliyer kolanjitte → **Artmaz**
- Primer sklerozan kolanjitte → **Artar**

İLGİLİ NOTLAR

- Amerika'da kronik karaciğer hastalığının **en sık** nedenidir.

Klinik Bilimler 109. soru
Patoloji Speetus Notu 1. Fasikül
Sayfa 052

Genetik Hemokromatozis

- **Genetik (en sık HFE mutasyonu) ile oluşur.** OR geçer. Bu durum sekonder hemakromatozis **(talasemi tedavisi, MDS)** ile karıştırılmamalıdır.
- **HFE** geni **hepcidin** proteinini kodlar. Hepcidin ise demir emilmesini engeller.
- Vücutta yaygın **demir birikimi** vardır.
- Klasik triyadı **hepatomegali yapan siroz, deri pigmentasyonu** ve **diabetes mellitus**tur (bronz diyabet).
- Demir **Prusya mavisi** ile boyanır.
- Erişkinde **karaciğer kanser riskini** en çok arttıran hastalıktır.
- **Tanıda** genetik ve karaciğer biyopsisinde kuru demir ağırlığı kullanılır.

Wilson hastalığı

- **Bakırın karaciğer, beyin ve göz** başta olmak üzere bir çok organda birikmesi ile karakterizedir.
- **OR** geçişlidir. **13.kromozomda bulunan ATP7B geninde mutasyon** görülür. **Serüloplazmin seviyeleri düşer** ve bakır organlarda birikir.
- **ATP7A** mutasyonu Menkes hastalığında görülür.
- Tanıda **Rodanin** bakırı, **orsein** bakır ile ilişkili proteini boyar.
- Yağlı değişiklik, fokal nekroz, akut ve kronik hepatit, Mallory denk cisimleri, masif nekroz ve siroz gibi non-spesifik bulgular görülür.
- Başlangıç semptomları 6-40 yaş arasında ortaya çıkar (ortalama 11.4).
- En sık klinik bulgu **akut ve kronik karaciğer hastalığıdır**.
- Beyinde bazal ganglionlarda, özellikle **putamende** birikir (Parkinson benzeri tablo).
- Kornea **limbusunda** bakır birikir **(Kayser-Fleischer halkası),** takiben sunflower (ayçiçeği) kataraktı gelişir.
- Psikoz, tremor, osteomalazi, osteoporoz, spontan fraktür, artropati görülür.
- Tedavide D-penisilamin, trientin, çinko kullanılır.

α1 antitripsin eksikliği

- **İnfant ve çocuklarda en sık görülen genetik geçişli karaciğer hastalığıdır**.
- **Hatalı katlanmış protein** nedeniyle oluşur, bu yüzden hepatositlerin içinde **PAS pozitif globüler yapılar** görülür.

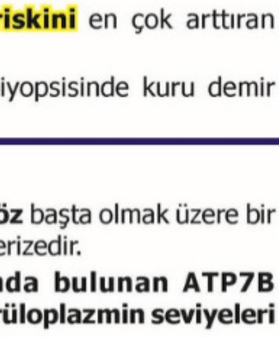

- **En sık** neonatal hepatit, daha az oranda siroz, karaciğer kanseri ve panasiner amfizeme neden olur.

Reye sendromu

- **Viral enfeksiyonlarda aspirin kullanımına sekonder** gelişir.
- Karaciğerde **mitokondriyal** inhibisyona bağlı **mikroveziküler yağlanma ve ensefalopati** görülür.

SAFRA YOLU HASTALIKLARI

İNTRAHEPATİK SAFRA YOLU HASTALIKLARI

- Ortak klinik özellikleri konjuge hiperbilirubinemi, serum alkalen fosfatazında, safra asitlerinde ve kolesterolde yüksekliktir. Kaşıntı, sarılık, açık renk dışkı, hepatosplenomegali yaparlar.
- Primer ve sekonder olarak ikiye ayrılır. **Sekonder biliyer sirozd**a, safra yollarının altta yatan hastalığa bağlı olarak tıkanması ve buna bağlı gelişen siroz söz konusudur. **En sık** tıkanma nedeni ekstrahepatik **kolelitiazistir**.

Otoimmün Kolanjiyopatiler

Primer biliyer kolanjit (primer biliyer siroz)	Primer sklerozan kolanjit
Orta yaş kadınlarda sıktır.	Genç erkeklerde sıktır.
Sadece intrahepatik safra kanallarını etkiler.	Hem intra hem de ekstrahepatik safra kanallarını etkiler.
Küçük ve orta çaplı duktuslar etkilenir, bu yüzden görüntüleme yöntemleri normaldir.	Orta ve büyük çaplı duktusları etkiler, bu yüzden kolanjiyografide daralma ve genişlemeler (tesbih benzeri dizilim) görülür.
Sjögren sendromuna eşlik edebilir.	Ülseratif kolite eşlik edebilir.
Anti-mitokondriyal antikor pozitiftir.	p-ANCA pozitiftir.
Granülomatöz inflamasyon ve "florid" duktus reaksiyonu görülür.	Portal alan çevresinde belirgin skleroz (soğan kabuğu manzarası) ve fibrozis vardır.

Doğumsal safra yolu anomalileri

- **Koledok kisti:** Konjenital safra yolu dilatasyonudur.
- **Fibropolikistik karaciğer hastalığı**: Von Meyenburg kompleksi, biliyer kist ve konjenital hepatik fibrozis bu grupta sınıflandırılır.

Von Meyenburg Kompleksi

- **Küçük safra duktus hamartomlarıdır.**
- **İnsidental olarak fark edilir.**
- **Metastatik tümör ile karıştırılır.**

KARACİĞERİN DOLAŞIM BOZUKLUĞUNA YOL AÇAN HASTALIKLAR

- **Portal ven obstrüksiyonu:** Pankreatit, metastazlar, tromboz gibi nedenlerle veya idiyopatik olarak gelişebilir. Zahn enfarktına neden olabilir.
- **Peliozis hepatis:** Sinüzoidlerin dilatasyonudur.
- **Hepatik ven trombozu (Budd-Chiari sendromu):** Polistemia vera gibi miyeloproliferatif hastalıklara veya paroksismal noktürnal hemoglobinüriye bağlı olabilir.
- **Sinüzoidal tıkanma sendromu:** Kemik iliği transplantasyonu veya kemoterapi sonrası sinüzoidlerin skar ile tıkanmasıdır.

Orijinal Soru: Klinik Bilimler 110

110. Elli dört yaşındaki erkek hasta karnında şişlik şikâyetiyle başvuruyor. Öyküsünden hipertansif olduğu ancak ilaç kullanmadığı öğrenilen hastada assit saptanıyor ve parasentez yapılıyor. Assit örneğinde albümin 1,5 g/dL ve protein 2,4 g/dL saptanıyor. Kan tetkiklerinde albümin 3,2 g/dL ve total protein 6,4 g/dL tespit ediliyor.

Bu hasta için <u>en olası</u> tanı aşağıdakilerden hangisidir?

A) Tüberküloz peritonit
B) Siroz
C) Sistemik lupus eritematozus
D) Nefrotik sendrom
E) Peritoneal karsinomatozis

Doğru Cevap:B

SpeeTUS Notu

SpeeTUS Notu

Özofagus Varisi ve Varis Kanaması

Genel bilgiler ve klinik tablo

- ✓ PoHT sonucu gelişen portokaval anastomozlardan bir tanesi de **özofagus alt ucunu** etkiler ve buradaki **venöz pleksusun genişlemesi** sonucu **varisler** oluşur.
- ✓ Varisler kanamadığı sürece genellikle **asemptomatik**tir. Bu nedenle siroz tanısı konulan her hasta **endoskopik varis tarama** programına alınmalıdır.
- ✓ Varis kanaması, **şiddetli üst GİS kanamasına** yol açar (hematemez, hematokezya)
- ✓ Varis kanaması esnasında bağırsağa gelen kan, azot yükünü arttırıp **hepatik ensefalopatiye** yol açabilir.

Profilaksi

- ✓ **Primer** profilaksi (daha önce **kanamamış** hasta): Propranalol **veya** endoskopik ligasyon
- ✓ **Sekonder** profilaksi (daha önce **kanamış** hasta): Propranalol **ve** endoskopik ligasyon (kombine edilir)

Varis kanama tedavisi

- ✓ **Hastanın acil resüsitasyonu:** IV mayi replasmanı, transfüzyon vb
- ✓ **Farmakolojik tedavi** (terlipressin, somatostatin analoğu):
  - ➢ **Vazokonstriksiyon** yaparak portal basıncı düşürürler
  - ➢ Endoskopi yapılsın/yapılmasın, **tüm hastalara verilir**
- ✓ **Endoskopi:** Skleroterapi, band ligasyonu vb uygulanır.
- ✓ **Sangstaken-Blackmore tüpü (balon tamponad):** Endoskopiye rağmen durmayan veya tekrarlayan kanamalarda kullanılır.
- ✓ **Transjuguler intrahepatik portosistemik şant (TIPSS):** Medikal tedavinin başarısız olduğu durumlarda **hepatik ven** ve **portal ven** arasına şant yerleştirilir.

Varis kanamasında dikkat edilecek hususlar

- Beta-blokör **kullanılmaz.**
- Ensefalopati profilaksisi amacıyla **antibiyotik** verilir.
- Kan transfüzyonunda hedef hemoglobin: **8 g/dL**

Asit

Genel bilgiler

- ✓ Periton boşluğunda sıvı birikmesidir. En sık sebebi **siroz**dur.
- ✓ Batın muayenesinde **açıklığı yukarı bakan matite** alınır.

Etiyoloji

- ✓ **Portal hipertansiyon**
- ✓ **Portal hipertansiyon dışı nedenler** (genellikle inflamatuvar patolojiler)
  - ➢ Tümörler (Over, pankreas, kolorektal kanser vb)
  - ➢ Enfeksiyonlar (Tüberküloz vb)
  - ➢ Pankreatit
  - ➢ Kollajen doku hastalıkları

Tanısal parasentez

- ✓ Asitin nedenini saptamada **en iyi** yöntemdir.
- ✓ Parasentez sıvısında albümin, total protein ve hücre sayımı/formülü rutin olarak bakılır.
- ✓ Asit sıvısı ayırıcı tanısında **serum asit albümin gradienti (SAAG)** kullanılır.

SAAG > 1.1 ise olası tanılar

<u>Portal hipertansiyon</u>

(transuda)

- Siroz
- Budd-Chiari sendromu
- Konjestif kalp yetmezliği

SAAG < 1.1 ise olası tanılar

<u>Portal hipertansiyon dışı</u>

(genellikle eksuda/inflamatuvar)

- Peritoneal karsinomatozis
- Peritonit (Tüberküloz, bakteriyel)
- Pankreatit

SAAG < 1.1 olmasına rağmen transuda vasfında asit gelişmesine neden olan hastalık: **Nefrotik sendrom**

Klinik Bilimler 110. soru
Dahiliye Speetus Notu 1. Fasikül
Sayfa 163

- ✓ Amilaz artışı: **Pankreatik asit**
- ✓ Trigliserid artışı: **Şilöz asiti**

Portal hipertansiyona bağlı asitin tedavisi

1. Diyette **tuz** kısıtlaması
   - ➢ Eğer Na **< 130** mEq/L ise **su da kısıtlanır**
2. <u>önce</u> **Spironolakton** → <u>sonra</u> **Furosemid (tiazid Ø)**
   - ➢ Spironolaktan max doz: **400** mg/gün
   - ➢ Furosemid max doz: **160** mg/gün

   ----------Refrakter asit sınırı----------
3. Boşaltıcı parasentez

Spontal Bakteriyel Peritonit

TİPİK VAKA

- Asiti olan hasta (± siroz)
- Karın ağrısı, ateş, genel durumda bozulma
- Asit sıvısında <u>nötrofil</u> > 250/mm³
- En sık etken **E.Coli**

Tedavi

- ✓ Kültür sonucu **beklenmez**
- ✓ Derhal **3. kuşak sefalosporin (sefotaksim)** verilir

Profilaksi

- ✓ Tedavi sonrası **nüks** riski yüksektir
- ✓ Yaşam boyu veya KC nakli olana kadar **norfloksasin** verilir

Peritonitler

	Spotan bakteriyel peritonit	Periton diyalizi ilişkili peritonit
En sık etken	E. Coli	S. epidermidis
Parasentezde nötrofil sayısı	> 250 / mm³	>50 / mm³
Ampirik tedavi	3. kuşak sefalosporin (intravenöz)	Vankomisin + Aminoglikozid (intraperitoneal)

İLGİLİ NOTLAR

Orijinalinde özensiz olarak hazırlanmış bu sorudaki teknik problem; minör revizyon ile onarılmış, bir sonraki nesillere hatasız olarak aktarılması sağlanmıştır.

seçeneklerde SAAG'nin > 1.1 olduğu tek hastalık var: SİROZ

Orijinal Soru: Klinik Bilimler 111

111. Elli beş yaşındaki kadın hasta 1 haftadır olan ve son 3 gündür şiddetlenen bulantı, kusma, sağ üst kadranda ağrı, gözlerde ve vücutta sararma şikâyetleriyle başvuruyor. Fizik muayenesinde sağ üst kadranda palpasyon ile ağrı ve defansı olan obez hastanın vücut sıcaklığı 39 °C ölçülüyor. Laboratuvar tetkiklerinde lökosit sayısı 15.000/mm^3, alkalen fosfataz 350 U/L, GGT 412 U/L, total bilirübin 7,2 mg/dL ve direkt bilirübin 5,1 mg/dL saptanıyor.
Bu hastanın <u>en olası</u> tanısı için bir sonraki aşamada uygulanabilecek <u>ilk</u> görüntüleme yöntemi aşağıdakilerden hangisidir?

A) MR kolanjiyografi
B) Üst abdomen ultrasonografi
C) Portal Doppler ultrasonografi
D) Perkütan transhepatik kolanjiyografi
E) Endoskopik retrograd kolanjiyopankreatografi

Doğru Cevap: B

SpeeTUS Notu

SpeeTUS Notu

➢ **PTZ/INR uzaması**
- Karaciğer sentez fonksiyon bozukluğunun **en erken** göstergesidir.
- Akut karaciğer hasarında **prognostik değeri en yüksek** testtir.

Kolestaz varlığında da **PTZ/INR** uzayabilir (Bağırsaklara safra ulaşamaz → Yağ sindirim ve emilimi bozulur → Yağda eriyen ADEK vitaminlerinin emilimi azalır → K vitamini bağımlı pıhtılaşma faktörleri azalır → PTZ/INR uzar)

PTZ/INR uzun bir hastada **kolestaz** ve **parankimal KC hasarı** ayrımı: **İntramüsküler vitamin K uygulaması**
- PTZ/INR **düzeliyorsa** → **Kolestaz**
- PTZ/INR **düzelmiyorsa** → **Parankimal KC hasarı**

Faktör VIII, esas olarak endotelden sentezlenir. Bu nedenle DİK ve KC yetmezliği ayrımında kullanılabilir:
- DİK: Faktör VIII dahil tüm faktörler azalır

Klinik Bilimler 111. soru
Dahiliye Speetus Notu 1. Fasikül
Sayfa 152

Hepatobiliyer Görüntüleme Yöntemleri

Ultrasonografi
- ✓ Hepatobiliyer hastalıklarda genellikle **ilk tercih** edilecek görüntüleme yöntemidir.
- ✓ Safra kesesi taşlarının tanısında **en değerli** tanı yöntemidir. Ancak koledok taşlarında duyarlılığı düşüktür.

Doppler USG
- ✓ Karaciğerin **vasküler patolojilerini** değerlendirmede (Budd-Chiari send. vb) kullanılır.

Endoskopik USG
- ✓ Değerlendirilen yapılar ve kullanıldığı durumlar
  - ➢ **Ampulla** → Küçük taş, tümör vb en duyarlı yöntemdir
  - ➢ **Ekstra hepatik safra kanalları**
  - ➢ **Pankreas** → Kistlerin tanısı ve tedavisi, kanserlerin lokal invazyonu ve rezektabilitenin değerlendirilmesi

BT-MR
- ✓ Karaciğerde **yer işgal eden lezyonları** değerlendirmede **en değerli** görüntüleme yöntemleridir.

Manyetik rezonans kolanjiyo-pankreatografi (MRCP):
- ✓ Safra yollarının **görüntülemesinde** kullanılır (Girişim, tedavi şansı yoktur)

Endoskopik retrograd kolanjiyo-pankreatografi (ERCP):
- ✓ Safra yollarının patolojilerinde **tedavi amaçlı** kullanılır (Taşın çıkarılması, stent yerleştirilmesi vb.)
- ✓ Eğer bir hastada ön tanı olarak **biliyer tedavi gerektirecek** bir patoloji (kolanjit, koledokolitiazis vb.) düşünülüyorsa MRCP yapılmadan **direkt ERCP** yapılabilir.
- ✓ Daha çok **distal** safra kanal patolojilerinde tercih edilir.
- ✓ En sık komplikasyonu işleme bağlı **pankreatit**tir.
  - ➢ **Profilaksi:** Kısa süreli pankreatik stent veya **rektal yoldan indometazin** kullanılır.

Perkütan transhepatik kolanjiyografi (PTK)
- ✓ Daha çok **proksimal** safra kanal patolojilerinde tercih edilir.

Karaciğer Biyopsisi
- ✓ Karaciğer hastalıklarında; tanı konulması ve hasarın derecelendirilmesi (hafif-orta-şiddetli) amacıyla kullanılır.
- ✓ Karaciğer fibrozisini değerlendirmede **en değerli** yöntemdir.
- ✓ En sık komplikasyonu **kanama**dır

İnvaziv Olmayan Fibrozis Testleri
- ✓ **Elastografi:** Karaciğer sertliğini ve dolaylı olarak fibrozis şiddetini noninvazif olarak ölçmeye imkan sağlar. Fibrozisi değerlendirmede **en iyi biyopsi dışı** yöntemdir. Fibroscan, USG veya **MRG (en sensitif)** ile yapılabilir.
- ✓ **Fibrotest**

Hiperbilirübinemilere Yaklaşım

Bilirübin metabolizması

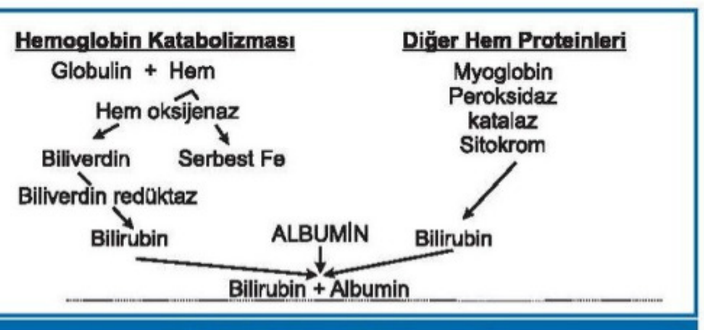

Bilirubin Metabolizması-1

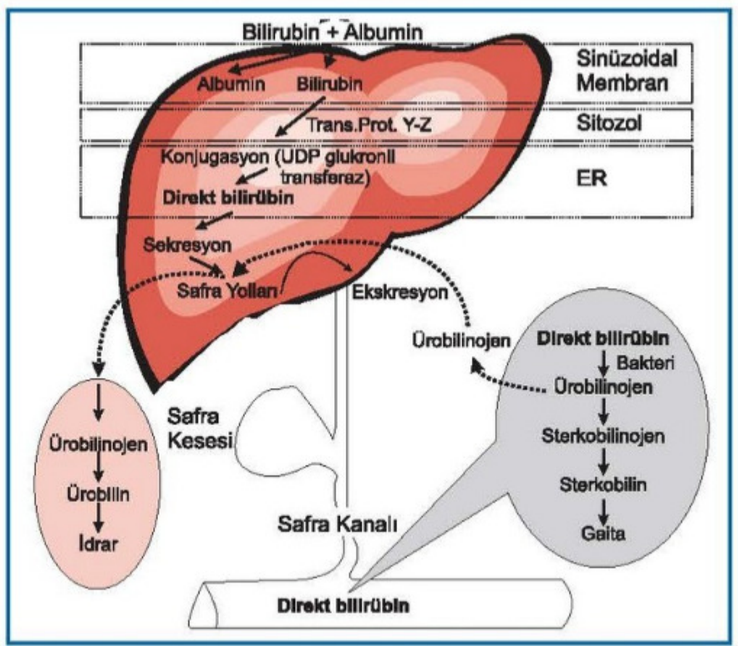

Bilirubin Metabolizması-2

Hiperbilirübinemi ayırıcı tanısı

1. **İndirekt/unkonjuge bilirübin hakimiyeti (İDB > DB)**
   - ✓ Aşırı bilirubin oluşması: **Hemolitik anemiler**
   - ✓ Karaciğerde bilirübin uptake / konjugasyonun bozulması: **Gilbert ve Crigler-Najjar sendromları**

İndirekt bilirubin hakimiyetinde öncelikle **tam kan sayımı** ve **retikülosit düzeyi** bakılmalıdır.

152

İLGİLİ NOTLAR

Hepatobiliyer sistemle alakalı bir hastalıkta "ilk tetkik nedir?" sorusunun cevabına net ifadelerle referans oluyoruz

Klinik Bilimler 111. soru
Genel Cerrahi Speetus Notu 1.
Fasikül Sayfa 066

ULTRASONOGRAFİ (USG)

- **Günümüzde safra yolları hastalıklarında ilk görüntüleme USG'dir.**
- Safra taşı (kolelitiyazis) tanısında en güvenilir yöntemdir.
- Sarılık varlığında genelde ilk tercih edilen yöntemdir.

TİPİK VAKA

Akut kolesistitin tipik USG bulguları

- ✓ Ödem
- ✓ Safra kesesi boynunda impakte taş
- ✓ Duvar kalınlaşması
- ✓ Perikolesistik sıvı
- ✓ Hidrops
- ✓ Sonografik Murphy

BİLİYER SİNTİGRAFİ (HIDA / PIPIDA)

- Kullanımı pratikte kısıtlıdır.
- **Akut kolesistit tanısında biliyer sintigrafi (HIDA veya PIPIDA) çok sık uygulanmasa da en güvenilir tanı yöntemidir.**

BİLGİSAYARLI TOMOGRAFİ (BT)

- Safra taşlarını göstermede USG'den daha az başarılıdır. **Sarılıkların ayırıcı tanısında ve kitle lezyonlarında üstündür.**

PERKÜTAN TRANSHEPATİK KOLANJİYOGRAFİ (PTK)

- **Lezyonun yerini tespit etme**, lezyondan **biyopsi yapma**, taşları çıkarma ve **internal veya eksternal biliyer drenaj** yapma imkanı vardır.
- Biliyer obstrüksiyonlarda intrahepatik kanallar genişlemiş olduğundan, giriş kolay olur.
- **Mekanik biliyer kanal obstrüksiyonu ile intrahepatik kolestaz ayrımını sağlar.**

KOLANJİYOPANKREATOGRAFİ (MRCP)

- **Pankreas kanalı ve safra yollarının direkt görüntülenmesinde ve haritalandırmasında kullanılan tek noninvaziv yöntemdir.**
- Kompleks biliyer hastalıkların tedavisinin veya pankreatik ve safra neoplazmlarının rezeksiyonunun planlanmasında çok yararlıdır.

ENDOSKOPİK RETROGRAD KOLANJİYO PANKREATOGRAFİ (ERCP)

- **Hem tanısal, hem tedavi edici** amaçla kullanılabilecek, **invazif** bir işlemdir.
- Sarılığı olan hastalarda **koledok patolojilerini** göstermek için kullanılır.
- Koledokolitiyazis için **koledok taşı süpürülmesinde** kullanılabilir.
- Safra yolları ve lümene ait patolojiler görüntülenir, stent yerleştirilebilir, sitoloji ve biyopsi alınabilir.
- ERCP'nin en sık komplikasyonu pankreatit olup, %3-5 oranında bildirilir. Kolanjit de gelişebilir.

OPERATİF KOLANJİYOGRAFİ

- Ameliyat sırasında sistik kanala girilerek yapılabileceği gibi, doğrudan koledok ya da kese içine girilerek de yapılabilir.
- Amacı **gereksiz koledok eksplorasyonunu önlemektir**.

FLASH BACK

Safra taşlarının ancak %10-15 kadarı direkt grafide görüntülenebilir.

Operatif kolanjiyografi endikasyonları

- ✓ Ameliyat gününde ameliyattan önce ağrı olması
- ✓ Anormal KCFT
- ✓ Biliyer anomali veya karışık safra yolu anatomisi
- ✓ Kolesistektomi sonrası (bazı otörler rutin önerir)
- ✓ Roux-en Y gastrik baypas gibi ERCP yapılması imkansız olan değişmiş anatomiler
- ✓ Dilate biliyer sistem
- ✓ Preoperatif koledokolitiyazis şüphesi

SAFRA KESESİ TAŞLARI

Safra taşı gelişmesi risk faktörleri

- ✓ Obezite, hızlı kilo kaybı
- ✓ Kadın cinsiyet, hamilelik
- ✓ Beslenme faktörleri
- ✓ HDL dışı hiperlipidemi
- ✓ Crohn hastalığı
- ✓ Terminal ileum rezeksiyonu
- ✓ Mide ameliyatı (BTV)
- ✓ Herediter sferositoz, orak hücreli anemi, talasemi
- ✓ Aile öyküsü (birinci derece akrabalar)
- ✓ Yaş
- ✓ Etnik köken
- ✓ İlaçlar (somatostatin, postmenopozal östrojen)

SAFRA KESESİ TAŞLARINDA KLİNİK

- Hastaların çoğu **asemptomatiktir**. Hafif bir **distansiyon, dispepsi, gaz, sağ üst kadranda huzursuzluk** hissi olabilir.
- Ağrı en sık epigastrium ve sağ üst kadrana lokalize olup, sağ skapulaya vurur.
- Bulantı-kusma ve geğirme de görülebilir.
- Taşlar sistik kanalı tıkarsa şiddetli ağrılar görülür.
- **Biliyer kolik → Kolelitiyazisin en sık görülen semptomudur.**

Pozitron Emisyon Tomografisi (PET)

- En sık kullanılan radyonuklid ajan 18-florodeoksi glukoz (FDG)'dur.
- Metabolik aktivitenin arttığı anatomik bölgeyi gösterdiği için primeri bilinmeyen metastatik tümörlerde, tümör evrelendirmesinde ve tedaviye olan cevabı değerlendirmede kullanılabilir.

FDG-PET endikasyonları

- Tümör görüntüleme (evreleme, tedavi yanıtı)
- Biyopsi yerinin belirlenmesi
- Malign/benign ayırımı
- Miyokard canlılığının değerlendirilmesi
- Nöbet odağını belirleme

"Görüntüleme yöntemlerinin karşılaştırılması" başlıklı tabloya bakınız.

Klinik Bilimler 111. soru
Küçük Stajlar Speetus Notu 1. Fasikül
Sayfa 043

HEPATOBİLİYER SİSTEM RADYOLOJİSİ

Ultrasonografi

- ✓ Hepatobiliyer sistem patolojilerinin tanısında ilk tetkik
- ✓ Safra taşları ve kolesistit tanısında, karaciğer ve pankreas lezyonlarının tespitinde yararlı.
- ✓ Solid-kistik ayrımı yapılamayan lezyonlarda başarılı

Manyetik Rezonans Kolanjiopankreatografi (MRCP)

- ✓ Ultrasonografi ile tanısında güçlük çekilen safra yolları patolojilerinin değerlendirilmesinde kullanılır.

Bilgisayarli Tomografi

- ✓ Solid organ yaralanmalarını değerlendirmede en iyi tetkik
- ✓ Travma sonrası değerlendirmede en duyarlı tetkik

GASTROİNTESTİNAL SİSTEM RADYOLOJİSİ

Direkt Batın Grafileri

- ✓ Perforasyon olan hastalarda sağ diyafragma altında hava görülebilir
- ✓ Batında serbest hava tanısında ilk tetkik direkt grafiler
- ✓ Batında serbest hava tanısında en duyarlı direkt grafi türü ayakta akciğer grafisidir. Ayakta akciğer grafisi, ayakta direkt batın grafisine göre daha duyarlı

Bilgisayarlı Tomografi

- ✓ Batında serbest hava ve sıvı için en duyarlı radyolojik görüntüleme yöntemi

Ultrasonografi

- ✓ Yumuşak dokuları görüntülemede üstünlüğü ve kolaylığı nedeniyle ilk önce yapılacak tetkiktir.
- ✓ Gaz bağırsakların ultrasonografik incelemesinde en önemli engeldir.

GENİTOÜRİNER SİSTEM RADYOLOJİSİ

Direkt üriner sistem grafileri (DÜSG)

- ✓ Üriner sistem taşı tanısında ilk görüntüleme yöntemi

Bilgisayarlı Tomografi

- ✓ Taş için altın standart görüntüleme kontrastsız BT'dir.

Üreterografi

- ✓ Retrograd üretrografi: Travmada mesane ve üretra yaralanmasında ile enfeksiyona sekonder değişikliklerin değerlendirilmesinde kullanılır.
- ✓ Miksiyon sistoüretrografi (MSUG): Mesane kataterize edildikten sonra salin+iyotlu kontrast madde karışımı ile mesane doldurulur miksiyon sırasında görüntüler alınır. Ana endikasyonu vezikoüreteral reflüdür.

Radyonükleid görüntüleme

- ✓ Fonksiyonel ve morfolojik bilgiler verir. Böbrek sintigrafisi için en çok kullanılan radyofarmasotikler Teknesyum-99m ile işaretli dietilentriaminpentaasetik asit (DTPA), dimerkaptosuksinik asit (DMSA)'dir.
- ✓ DTPA böbrekten glomerüler filtrasyon yoluyla atılır. Böbrek perfüzyonunun ve pelvikaliksiyel sistemin değerlendirilmesi ve glomerüler filtrasyon oranının hesaplanması amacıyla kullanılır.
- ✓ DTPA sintigrafi dinamik bir incelemedir ve böbrek fonksiyonları ile GFR hakkında da bilgi verir.

DİNAMİK BÖBREK SİNTİGRAFİSİNDE KULLANILANLAR

- TcGH
- TcDTPA
- TcEC
- TcMAG3
- DMSA sintigrafi daha çok anatomi ile birlikte renal skar dokusunu göstermek için kullanılan statik görüntüleme metodudur. Sintigrafi, renal transplantasyonda rejeksiyonu saptamak için de kullanılabilir.

Görüntüleme yöntemlerinin karşılaştırılması

	Röntgen	BT	MR	US	Sintigrafi
Enerji türü	X-ışını	X-ışını	Radyofrekans	Ses dalgası	Gama-ışını
Enerji etkileşimi	Transmisyon	Transmisyon	Emisyon	Yankı (Eko)	Emisyon
Görüntü türü	Projeksiyon	Kesit	Kesit	Kesit	Projeksiyon SPECT (kesit)
Görüntü teknolojisi	Analog/ dijital	Dijital	Dijital	Analog/ dijital	Analog/ Dijital
Görüntü gösterim biçimi	Sabit/dinamik	Sabit	Sabit	Canlı	Dinamik

Orijinal Soru: Klinik Bilimler 113

113. Yirmi altı yaşındaki kadın hasta aralıklı kas ağrısı şikâyetiyle başvuruyor. Fizik muayenede herhangi bir kemik gelişim anomalisi bulunmayan hastanın boyunun yaşına göre beklenilen aralıkta olduğu saptanıyor. Laboratuvar incelemelerinde serum kalsiyum düzeyi düşük, serum albümin, serum D vitamini ve kreatinin düzeyleri normal aralıkta olup serum fosfor ve parathormon düzeyleri yüksek olarak tespit ediliyor.
Bu hasta için <u>en olası</u> tanı aşağıdakilerden hangisidir?

A) Primer hiperparatiroidi
B) Tersiyer hiperparatiroidi
C) Hipoparatiroidi
D) Psödohipoparatiroidi
E) Osteomalazi

Doğru Cevap:D

SpeeTUS Notu

SpeeTUS Notu

İLGİLİ NOTLAR

KALSİYUM METABOLİZMASI VE PARATİROİD HASTALIKLARI

Kalsiyum Metabolizması

Genel bilgiler

✓ Serum total kalsiyum düzeyi **8.5-10.5 mg/dL**'dir.

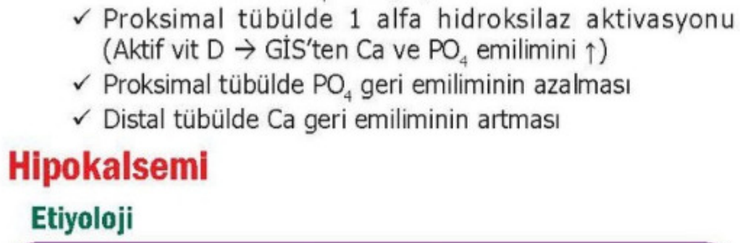

✓ **Total kalsiyum**, albumin düzeyindeki değişikliklere bağlı olarak artabilir veya azalabilir. Ancak **iyonize kalsiyum**, albümin düzeyinden **etkilenmez**.
➢ Düzeltilmiş kalsiyum = Ölçülen kalsiyum + 0.8 x (4 – hasta albümini)

✓ **İyonize kalsiyum**, asit-baz bozukluklarına bağlı olarak artabilir veya azalabilir. Ancak **total kalsiyum**, asit-baz bozukluklarından **etkilenmez**.

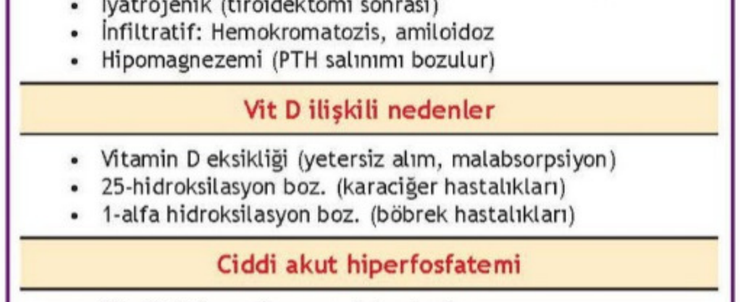

Kalsiyumun düşmesi ile uyarılan PTH'un etkileri:

($Ca\uparrow, PO_4\downarrow$)

✓ Kemikten Ca ve PO_4 rezorpsiyonu
✓ Proksimal tübülde 1 alfa hidroksilaz aktivasyonu (Aktif vit D → GİS'ten Ca ve PO_4 emilimini ↑)
✓ Proksimal tübülde PO_4 geri emiliminin azalması
✓ Distal tübülde Ca geri emiliminin artması

Hipokalsemi

Etiyoloji

PTH ilişkili nedenler
- Genetik sendromlar: Di George sendromu, PGO tip 1
- İyatrojenik (tiroidektomi sonrası)
- İnfiltratif: Hemokromatozis, amiloidoz
- Hipomagnezemi (PTH salınımı bozulur)

Vit D ilişkili nedenler
- Vitamin D eksikliği (yetersiz alım, malabsorpsiyon)
- 25-hidroksilasyon boz. (karaciğer hastalıkları)
- 1-alfa hidroksilasyon boz. (böbrek hastalıkları)

Ciddi akut hiperfosfatemi
- Tümör lizis sendromu, rabdomiyoliz

Diğer nedenler
- Kemiklerde aşırı kalsiyum tutulması (osteoblastik malignansi/ prostat kanseri metastazı, aç kemik sendromu)
- Kemik rezorpsiyonunda azalma (bifosfonat tedavisi)

Semptom ve bulgular

Klinik Bilimler 113. soru
Dahiliye Speetus Notu 1. Fasikül
Sayfa 122

Hipoparatiroidide ayırıcı tanı

	Ca	PO_4	PTH
Primer hipoparatiroidi (PTH eksikliği)	↓	↑	↓
Psödohipoparatiroidi (PTH direnci)	↓	↑	↑

Psödohipoparatiroidide kemik bulguları (Albright'ın herediter osteodistrofisi - AHO)
- Kısa boy
- Yuvarlak yüz
- Metakarp ve metatars kısalığı



Psödo-psödohipoparatiroidi

✓ Ca, PO_4, PTH düzeyi normal (Laboratuar normal)
✓ AHO var (Kemikler bozuk)

Hiperkalsemi

Etiyoloji

PTH ilişkili nedenler (en sık)
- Primer hiperparatiroidi
- Lityum kullanımı
- Familyal hipokalsiürik hiperkalsemi

Maligniteler (2. en sık)
- Osteolitik metastazlar (Meme kanseri vb)
- Paraneoplastik hiperkalsemi
  ✓ PTHrP üretimi (Akciğer skuamöz kanseri)
  ✓ Kalsitriol üretimi (Lenfoma)

Vit D ilişkili nedenler
- D vitamini intoksikasyonu
- Granülomatöz hastalıklar (Sarkoidoz vb)
  ✓ Makrofajlar aktif vitamin D üretir

Bazı endokrinolojik nedenler (VAFAT)
- VİPoma
- Akromegali
- Feokromasitoma
- Addison hastalığı
- Tirotoksikoz/Hipertiroidi

Diğer nedenler
- Tiazid kullanımı
- A vitamini intoksikasyonu
- Süt-alkali sendromu
- Tersiyer hiperparatiroidi

Klinik:

TİPİK VAKA

Adölesan kız hastada (en sık);

- ✓ Guatr (diffüz) + Oftalmopati
- ✓ Emosyonel düzensizlik, hiperaktivite
- ✓ Sistolik kan basıncı ve nabız basıncı artmış
- ✓ Kilo kaybı

Tanı:

- **T4 ve T3 seviyesi artmış, TSH baskılanmıştır.**
- Radyoaktif iyot tutulumu artmıştır.
- **TRS Ab** pozitiftir.

Tedavi:

- **Antitiroid tedavi:** İlk tercih **Metimazol** (Tirotoksik kriz ve gebelikte **propiltiyourasil**)
- Beta-adrenerjik bloke edici ajanlar
- **Cerrahi** tedavi/**Radyoaktif iyot** ile ablasyon

Konjenital Hipertiroidi:

- Nedeni **annede var olan Graves** hastalığıdır (Anneden TRsAb'ler bebeğe geçer)

Klinik bulgular:

- **Preterm veya IUBG** ile doğarlar ve hemen hepsinde **guatr** vardır.
- **İrritabilite, taşikardi**, hiperaktivite, huzursuzluk, **kraniosinostoz**, mikrosefali görülebilir.

PARATİROİD BEZİ HASTALIKLARI

HİPOPARATİROİDİ

FLASH BACK

Hipokalsemi nedenleri:

1. Neonatal (Maternal veya neonatal hastalıklar: **Prematürite**, IUGR, asfiksi, sepsis, **hipoparatiroidi**, **D vitamini eksikliği,** osteopetrozis)
2. **Hipoparatiroidi** (Konjenital: Ailesel, **DiGeorge sendromu, Psödohipoparatiroidi.** Edinsel: Otoimmün, cerrahi, radyasyon, infiltrasyon, maternal hiperparatiroidi, hipo/hipermagnezemi)
3. **D vitamini eksikliği**
4. Diğer: Kalsiyum eksikliği, hipomagnezemi, hiperfosfatemi

Hipoparatiroidinin Klinik ve Laboratuvar Bulguları:

- Kas krampları, **tetani,** karpopedal spazm, pozitif **Chovestek ve Trousseau belirtisi,** konvulsiyonlar, EKG'de **QT uzaması**
- Serum **kalsiyumu düşük, fosfor yüksek,** alkalen fosfataz normal veya düşük, kalsitriol düşüktür.

Hipoparatiroidinin Tedavisi:

- Kalsiyum ve kalsitriol

PSÖDOHİPOPARATİROİDİ

- Serum **PTH seviyesi artmış** olmasına rağmen hastalar **hipokalsemik ve hiperfosfatemiktir.**

Klinik Bilimler 113. soru
Pediatri Speetus Notu 1. Fasikül
Sayfa 137

Albright'ın herediter osteodistrofisi:

- ✓ Başlangıç yaşı; **7-8 yaş**
- ✓ **En erken** bulgu **hipokalsemi**
- ✓ **Mental retardasyon, kısa boy, yuvarlak yüz**
- ✓ **Brakidaktili** (4. ve 5. metakarpal kemiklerde)
- ✓ Yumuşak doku ve bazal ganglionlarda kalsifikasyon, **katarakt**

Tip II:

- Bozukluk **cAMP'dedir.** Adenilat siklaz hücrede PTH etkisi ile biyokimyasal değişiklikleri başlatamaz.

HİPERPARATİROİDİ

- **Primer:** Sorun paratiroid bezinde (10 yaş üstünde **en sık** neden **adenom**, 10 yaş altında **hiperplazi**)
- **Sekonder:** Hipokalsemiye neden olan olaylara kompansatuvar olarak (kronik böbrek yetmezliği, raşitizm, malabsorbsiyon)
- **Tersiyer:** Kronik böbrek yetmezliğinde paratiroid bezleri uzun süre uyarılıp bezin otonomi kazanması

FLASH BACK

Hiperkalsemi nedenleri:

1. Neonatal (Maternal hipoparatiroidi veya neonatal hastalıklar: iyatrojenik, fosfat eksikliği, **cilt altı yağ nekrozu,** Williams sendromu, hipofosfatazya)
2. **Hiperparatiroidi** (Sporadik, Ailesel, Sekonder/Tersiyer, Maligniteye bağlı)
3. **Ailesel hipokalsiürik hiperkalsemi**
4. Aşırı kalsiyum/D vitamin alımı, Süt alkali sendromu, **Granülomatöz hastalıklar**
5. İmmobilizasyon
6. Diğer: İlaçlar, TPN ile beslenme

Hiperkalsemide Klinik Bulgular:

- **Kas güçsüzlüğü**, anoreksi, bulantı-kusma, **kabızlık**, poliüri, polidipsi, kilo kaybı, yumuşak dokularda metastatik **kalsifikasyon**
- **Nefrokalsinozis,** nefrolitiyazis, böbrek yetmezliği
- Korneada kalsiyum çökmesi (band keratopati)
- **QT kısalması,** hipertansiyon
- Ağır olgularda kemiklerde deformite ve kırıklar

Laboratuvar Bulguları:

- Serum **kalsiyumu yüksek, fosfor düşük**
- PTH, kalsitriol ve ALP yüksek
- Kalsitonin normal
- Radyografide **subperiostal kemik rezorbsiyonu** ve **Brown tümör (osteitis fibroza kistika)** görülür.

Orijinal Soru: Klinik Bilimler 114

114. Kırk bir yaşındaki kadın hasta, iki gün önce başlayan baş dönmesi ve ağızda uyuşma şikâyetleriyle acil servise başvuruyor. Vital bulgularında vücut sıcaklığı 38,2 °C ve kan basıncı 145/90 mmHg olarak saptanıyor. Fizik muayenede bilateral alt ve üst ekstremitede basmakla solmayan peteşiyel lezyonlar izleniyor. Laboratuvar tetkiklerinde hemoglobin 6,8 g/dL, hematokrit %19, lökosit 5,600/mm^3, trombosit 12.000/mm^3, LDH 952 U/L, kreatinin 0,8 mg/dL, total bilirübin 3,9 mg/dL, indirekt bilirübin 2,6 mg/dL ve retikülosit %6,8 tespit ediliyor. Periferik yaymasında %6 şiştosit rapor ediliyor.
Bu hastada <u>en olası</u> ön tanı ve uygulanması gereken acil tedavi aşağıdakilerin hangisinde birlikte verilmiştir?

A) Hemolitik üremik sendrom – Trombosit transfüzyonu
B) Vaskülit – Trombosit transfüzyonu
C) Malign hipertansiyon - Antihipertansif
D) Dissemine intravasküler koagülasyon - Plazmaferez
E) Trombotik trombositopenik purpura - Plazmaferez

Doğru Cevap: E

SpeeTUS Notu

SpeeTUS Notu

Faktör 13 (fibrin stabilizan faktör) eksikliği

TİPİK VAKA
- YD döneminde **göbeğin geç düşmesi**
- Travma veya cerrahi sonrası **gecikmiş kanama**
- aPTT, PT ve kanama zamanı **normal**

Faktör 13 eksikliği tanısı
✓ **Üre fibrin stabilizasyon testi** kullanılır.

Mikroanjiyopatik Hemoliz (Anemi Ve Trombositopeni) Yapan Bazı Önemli Hastalıklar

Hemolitik üremik sendrom (HÜS)

TİPİK VAKA
- Kanlı ishal öyküsü (EHEC, O157:H7 → **Shiga toksin**)
- Tipik triadı
  - ➢ Mikroanjiyopatik hemolitik anemi
  - ➢ Trombositopeni (kanama zamanı **uzun**)

Klinik Bilimler 114. soru
Dahiliye Speetus Notu 1. Fasikül
Sayfa 022

Trombotik trombositopenik purpura (TTP)

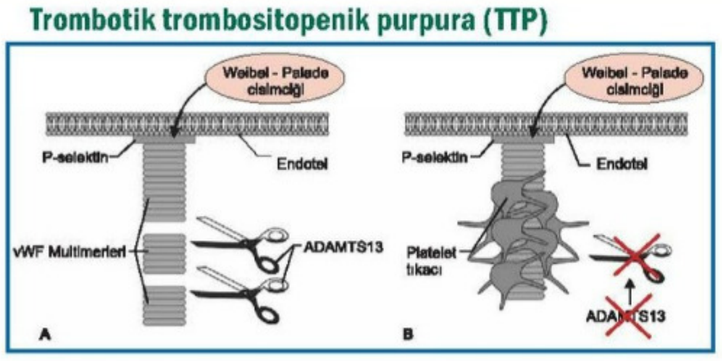

ADAMTS 13 eksikliği sonucunda **ultra büyük multimerler** olarak kalan vWF'ler, **trombosit tıkaçları** oluşturur.

TİPİK VAKA
- Tipik pentadı
  - ➢ Mikroanjiyopatik hemolitik anemi
  - ➢ Trombositopeni (kanama zamanı **uzun**)
  - ➢ Akut böbrek hasarı (glomerüler)
  - ➢ Ateş
  - ➢ Nörolojik bulgular
- PT, aPTT, fibrinojen **normal**

Tedavi
✓ Acil plazmaferez
  ➢ Bozuk plazma temizlenir
  ➢ Yerine sağlıklı plazma **(TDP)** konulur
✓ Plazmaferez yapılamıyorsa → **TDP** verilir
✓ **Caplacizumab:** Ultra büyük von Willebrand faktör multimerleri ve trombositler arasındaki etkileşimi engeller.

Atipik (Ailesel) Hemolitik Üremik Sendrom (HÜS)

Klasik HÜS'ten farkları
✓ Kanlı ishal ile ilişkili **değildir**
  ➢ **Faktör H** vb kompleman inhibitörleri eksiktir (aşırı kompleman aktivasyonu)
✓ Ekstrarenal (**özellikle nörolojik**) bulgular da görülür

TTP'den farkları
✓ ADAMTS 13 aktivitesine bakılır:
  ➢ > % 10 → **Atipik HÜS**
  ➢ < % 10 → **TTP**

Tedavi
✓ Acil **plazmaferez**
  ➢ Bozuk plazma temizlenir
  ➢ Yerine sağlıklı plazma **(TDP)** konulur
✓ Plazmaferez yapılamıyorsa → **TDP** verilir
✓ **Eculizumab:** Anti C5 antikordur

FLASH BACK
Tedavisinde eculizumab kullanılan hastalıklar
- Atipik HÜS
- Paroksismal noktürnal hemoglobinüri

Dissemine İntravasküler Koagülopati (DİK)

TİPİK VAKA
- Tetikleyici faktör (enfeksiyon, kanser, ağır travma vb)
- Koagülasyon sistemi aşırı aktive olur
  - ➢ Sonuç: **Yaygın tromboz** + İskemik doku hasarı
- Aynı zamanda **yaygın kanama** görülür
  - ➢ Nedeni: Hemostatik malzemeler tükenir
- Trombositopeni (kanama zamanı **uzun**)
- PT ve aPTT **uzun**
- Mikroanjiyopatik hemolitik anemi
- Fibrinojen **düşük**, D-dimer **yüksek**

Ayırıcı tanı
✓ HÜS ve TTP: aPTT, PT ve fibrinojen **normaldir**.
✓ Karaciğer yetmezliği: Faktör 8 düzeyi **normaldir**.

Tedavi
✓ Altta yatan hastalığın tedavisidir.
✓ Destek tedavisi (TDP, trombosit süspansiyonu, heparin vb)

Trombofili / Hiperkoagülabilite

Tromboz için predispozan faktörler (Virchow Triadı)

✓ **Endotel hasarı:** Ateroskleroz, vaskülit, cerrahi, travma vb
✓ **Staz:** İmmobilizasyon, atriyal fibrilasyon, anevrizma vb
✓ **Hiperkoagülabilite/Trombofili:** Koagülan sistem > antikoagülan sistem olduğu durumlar:
  ➢ Pıhtılaşma faktörlerinin **aşırı üretimi**
    ▪ Faktör 8 artışı, Protrombin gen mutasyonu
  ➢ Pıhtılaşma faktörlerinin **inhibe edilememesi**
    ▪ Faktör 5 Leiden mutasyonu (APC rezistansı)
  ➢ Doğal antikoagülanların **eksikliği**
    ▪ Protein C, Protein S, Antitrombin eksikliği

İLGİLİ NOTLAR

Orijinal Soru: Klinik Bilimler 115

115. Kronik hastalık anemisiyle demir eksikliği anemisi ayrımını yapabilmek için <u>en güvenilir</u> test aşağıdakilerden hangisidir?

A) Serum ferritin düzeyi
B) Transferrin satürasyonu
C) MCV değeri
D) Hemogloin elektroforezi
E) Kemik iliği depo demiri

Doğru Cevap: E

SpeeTUS Notu

SpeeTUS Notu

Siklik nötropeni

3 haftada bir 3-6 gün süren nötropeni

Osteopetrozis (Mermer Kemik)

- **Osteoklast** fonksiyon bozukluğu sonucu kemik rezorpsiyon kusuru nedeniyle oluşan; yaygın **kemik sklerozuyla** karakterize kalıtımsal bir hastalıktır.

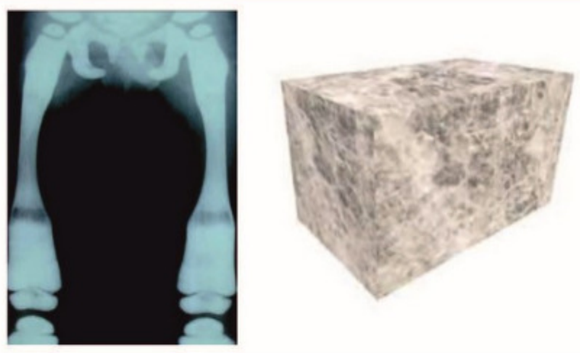

- **Kemik iliği** mesafeleri yavaş yavaş ortadan kalkar, anemi ve immün yetmezlik gelişir.
- Kemik iliği dışında en fazla sklerotik kemiklerin basısına bağlı olarak **santral sinir sistemi** etkilenir.
- Ön-arka kafa grafisinde **gözlük** şeklinde görünüm

YAPIM AZLIĞINA BAĞLI EDİNSEL ANEMİLER

Çocukluk çağı geçici eritroblastopenisi:

- **En sık edinsel eritroid aplazidir**.
- Çoğunlukla **1-3 yaş** arasında olur. **Viral** enfeksiyonlar tetikleyicidir (**<u>Parvovirüs B19 değil!!</u>**).
- Demir eksikliğinden en önemli ayırt edici özelliği **MCV normal** olmasıdır. 1-2 ayda düzelir.

Parvovirüsa bağlı anemiler:

- **Kronik hemolizli hastalarda** eritroid aplazi (**En sık** etken Parvovirüs B19 enfeksiyonudur), **immün yetmezlikli** hastalarda persistan parvovirüs enfeksiyonu.

İlaçlara bağlı anemiler:

- **Kloramfenikol** gibi bazı ilaçlar eritropoezi inhibe ederler.

Süt çocuğu fizyolojik anemisi

- **Term** doğanlarda **8-12.** haftalarda, **pretermlerde 6-8.** haftada fizyolojik anemi ortaya çıkar.
- Genellikle hemoglobin seviyesi **9 gr/dL altına** <u>düşmez.</u>
- **En önemli nedeni** bebekte solunumun başlaması ile oksijen satürasyonunun %95'in üzerinde olması ve **EPO yapımının azalmasıdır**.

Tedavi

- Genellikle tedavi <u>gerektirmez</u>. Hemoglobin çok düşük ise **transfüzyon**, prematürelerde **rhEPO** kullanılabilir.

Kronik hastalık anemisi

- **Demir depolarının dolu** ancak **serum demirinin düşük** olması en önemli özelliğini oluşturur.
- Aneminin esas nedeni inflamasyon nedeni ile **eritropoetin** yapımının yetersiz oluşu ve RES hücrelerinden kemik iliğine demir akışında problem olmasıdır.
- **Etiyolojide** kronik infeksiyonlar (Tüberküloz, osteomyelit), bronşiektazi, romatoid artrit, ülseratif kolit ve Crohn hastalığı ile böbrek hastalıkları yer alır.

Laboratuvar

- **Normokrom normositer anemi** (daha nadiren hipokrom mikrositer)
- **Retikülosit sayısı normal veya azalmış**
- Serum demir ve **demir bağlama kapasitesi azalmış,** transferrin satürasyonu normal/düşüktür.
- **Ferritin genellikle artmış** veya normaldir.
- **Solubl transferrin reseptör düzeyi** demir eksikliği anemisinin aksine <u>artmamıştır</u>.
- Kemik iliğinde normoselüler görünüm vardır,

M

Klinik Bilimler 115. soru
Pediatri Speetus Notu 1. Fasikül
Sayfa 154

eksikliğidir.

Hematolojik tabloda ortak bulgular

- **Megaloblastik** kemik iliği vardır ve hiperselülerdir.
- **MCV** artmıştır, çok loblu nötrofiller vardır (**hipersegmentasyon**)
- Lökosit ve trombosit sayısı azalmıştır.
- **RDW artmıştır** (anizositozu gösterir)
- Serum haptoglobulin ve hemoglobin azalmıştır, **retikülositopeni** vardır.
- Makroovalositler ve poikilositoz, **Howel-Jolly cisimcikleri** görülür.

Folik Asit Eksikliği

- **Düşük doğum ağırlıklı bebekte, keçi sütü ile beslenenlerde, fenilketonüri diyetinde,** malabsorbsiyon veya ilaç kullanımına bağlı gelişebilir. Görülme yaşı **4-7. aylarda** pik yapar.

Tanı:

- Makrositer anemi, retikülositopeni
- Nötropeni ve trombositopeni
- **Hipersegmente nötrofiller (ilk bulgu olabilir)**
- Oral histidin verilmesi sonrası idrarda formiminoglutamatın **(FİGLU) atılımı artar.**
- Nörolojik bulgular <u>beklenmez</u> **(B12 eksikliğinden ayrımda önemli).**

Vitamin B12 Eksikliği

- Çocuklarda eksikliğin **en sık** nedeni **alım yetersizliğidir.**
- Emilim bozukluğu, taşınma bozukluğu ve B12 metabolizma defektleri de diğer nedenleridir.

Konjenital Pernisiyöz Anemi:

- Gastrik sekresyonlarda **intrensek faktör (İF) eksikliğine** bağlı gelişir.

Jüvenil Pernisiyöz Anemi:

- Hastaların %90'ında İF'ye karşı, %10'unda ise parietal hücrelere karşı **antikor** saptanır.

Konjenital pernisiyöz anemide; Midenin asit salgılaması ve histolojik yapısı **normaldir (Antikor <u>yoktur</u>)**

Jüvenil pernisiyöz anemide; Gastrik atrofi ve aklorhidri vardır, **otoimmün endokrin bozukluklar** eşlik eder.

İLGİLİ NOTLAR

Notumuzda Demir Eksikliği anemisi ve Kronik hastalık anemisi laboratuvar bölümleri incelendiğinde DEA'da depo demirin azaldığı, kronik hastalık anemisinde ise normal olduğu görülecektir..
Aynı zamanda serum ferritin de DEA ve Kronik hastalık anemisinde birbirine zıttır.
Ufak bir yorumla anemilerde kemik iliği bulgularının daha güvenilir olduğu düşünülerek kolaylıkla cevaplanabilecek bir sorudur.

- B12 vitamin eksikliğinde metionin sentezini de etkilediğinden **nörolojik disfonksiyonlar** belirgin olur. Hem **santral sinir sistemi** hem de **periferik sinirler** etkilenir.
- Hiperhomosisteinemiye bağlı tromboz riski artar.

TİPİK VAKA

5 P belirtisi:

- **P**ansitopeni
- **P**eriferal nöropati
- **P**iramidal bölge belirtileri
- **P**apiller atrofi
- **P**osterior ve lateral spinal kord nöropatisi (ataksi, vibrasyon/pozisyon duyu kaybı)

- B12 vitamini eksikliğindeki anemide **MCV artar**, kemik iliğinde inefektif eritropoez olur ve buna bağlı bulgular vardır (**LDH, indirekt bilirubin artar**). Vakalarda zamanla **pansitopeni** gelişir.

B12 eksikliğinde tedavi

- Siyanokobalamin tedavisi ile **serum demiri 24 saat içinde %50 azalır.**
- Retikülosit artışı görülür (5-10. günlerde pik).
- Tedavide folat verilirse nörolojik bulgular ağırlaşır.

İmerslund – Grasbeck sendromu

- Cubilin ve Amnnionless gen defekti sonucu Vit-B12 eksikliği vardır (**emilim bozuk**).
- Hastalıkta tipik olarak **proteinüri** de bulunur.

KOBALAMİN METABOLİZMASINDA GENETİK DEFEKTLER

- **Adenozil Kobalamin Eksikliği** (Metilmalonik Asidüri): Anemi yoktur.
- **Kombine Adenozil Kobalamin ve Metilkobalamin Eksikliği:** Metilmalonik asidüri + anemi vardır.
- **Metil Kobalamin Eksikliği (Homosistinüri):** Metilmalonik asidüri yok, anemi vardır.

HEREDİTER FOLAT MALABSORBSİYONU

- Megaloblastik aneminin yanısıra **diare**, sık enfeksiyonlar ve **motor gelişim geriliği, konvülsiyonlar** vardır.

FOLAT METABOLİZMASINDAKİ GENETİK ENZİM EKSİKLİKLERİ

Megaloblastik anemi yapanlar:

- Metionin sentetaz redüktaz
- Metionin sentaz
- Dihidrofolat redüktaz eksiklikleri

Megaloblastik anemi yapmayan:

- Metilentetrahidrofolat redüktaz eksikliği **(En sık)**

DİĞER MEGALOBLASTİK ANEMİ NEDENLERİ

Lesch-Nyhan sendromu

- Azalmış pürin sentezi (HGPRTaz eksikliği)
- Kendine zarar verme (otomutilizm)
- Mental retardasyon
- Adenin tedavisi ile düzelebilen anemi

Orotik asidüri

Üridin tedavisine yanıtlı.

Tiamine cevap veren anemi (Rogers sendromu):

Diabetes mellitus, kardiyomyopati, optik atrofi ve sağırlıkla birliktedir.

DEMİR EKSİKLİĞİ ANEMİSİ

Tanım

- Çocukluk çağının **en sık** görülen nütrisyonel eksikliği ve anemisidir.

FLASH BACK

- Fitat, Antasit, Tetrasiklin Tannat ve Fosfat demir emilimini inhibe ederken,
- Aminoasitler, Sitrat, Süksinat ve Askorbik asit (C vitamini) **emilimi arttırır**.

Etiyoloji

- **En sık** neden **yetersiz alımdır.**
- **İnek sütü kullanımı** (>500 ml/gün), kan kaybı, siyanotik konjenital kalp hastalıkları, **parazitozlar** (Özellikle çengelli solucanlar-Necator americanus ve Ankilostoma duodenale), malabsorbsiyon, ihtiyaç arttıran durumlar (düşük doğum ağırlığı, menstruasyon vb) diğer nedenler arasındadır.

Klinik

- **En sık** hayatın **ilk iki yılında** görülür.
- **Halsizlik** (en sık semptom), **solukluk** (en sık bulgu), taşikardi, huzursuzluk, takipne, **sistolik üfürüm**, PİKA, **kaşık tırnak** ve mavi sklera görülür.

Laboratuvar

1. Karaciğer ve kemik iliğinde **hemosiderin** ve demir depoları azalır (**ilk bulgu**)
2. Serum **ferritini azalır** ve **serum transferrin reseptör** (sTfR) düzeyi artar (**en erken** bulgulardır).

   Yeni erken parametreler: **Retikülosit Hb kontenti** (Erken Parametre) ve **Hepsidin** düzeyi azalır.
3. Serum demir seviyesi düşer, **demir bağlama kapasitesi artar** ve transferrin satürasyonu azalır.

Klinik Bilimler 115. soru
Pediatri Speetus Notu 1. Fasikül
Sayfa 155

- Kemik iliğinde demir depolarının azaldığının gösterilmesi (**prusya mavisi**) kesin tanıdır.

	Demir eksikliği	Kronik hastalık
Serum demiri	↓	↓
Transferrin	↑	↓
Ferritin	↓	↑

Notumuzda Demir Eksikliği anemisi ve Kronik hastalık anemisi laboratuvar bölümleri incelendiğinde DEA'da depo demirin azaldığı, kronik hastalık anemisinde ise normal olduğu görülecektir..
Aynı zamanda serum ferritin de DEA ve Kronik hastalık anemisinde birbirine zıttır.
Ufak bir yorumla anemilerde kemik iliği bulgularının daha güvenilir olduğu düşünülerek kolaylıkla cevaplanabilecek bir sorudur.

Orijinal Soru: Klinik Bilimler 116

116. Yüksek dereceli over seröz karsinom tanısı ile 6 kür adjuvan kemoterapi alan 60 yaşındaki kadın hasta, ayaklarında uyuşma ve yanma şikâyetleriyle başvuruyor.

Hastanın tedavisinde kullanılan hangi ajanın bu duruma neden olması <u>en olasıdır</u>?

A) Durvalumab
B) Gemsitabin
C) Paklitaksel
D) Etoposit
E) Vinkristin

Doğru Cevap: C

SpeeTUS Notu

SpeeTUS Notu

Gemcitabine

- ✓ **Ribonükleotid redüktaz** enzimini baskılar ve DNA sentezine engel olur.
- ✓ **Pankreas kanseri,** tedavisinde kullanılabilir.

ANTİTÜMORAL ANTİBİYOTİKLER

- Antrasiklin türevleri
- Daktinomisin
- Mitomisin
- Bleomisin

- **İnterkalasyon yapar,** hem **DNA hem de RNA sentezinin baskılanmasına** neden olur.

Antrasiklin türevleri

- Doksorubisin
- Daunorubisin
- Epirubisin
- İdarubisin

- ➢ **DNA interkalasyonu, topoizomeraz II enzim inhibisyonu ve radikal oluşturur.**
- ➢ Kardiyotoksik etkileri bulunur. Tedavide **deksrazoksan** kullanılır.

<u>Antrasiklinlerin ortak yan etkileri</u>

- **Kardiyotoksisite** (KKY, aritmi, kardiyomiyopati)
- Kİ depresyonu
- Alopesi
- GİS bozuklukları
- Deskuamasyon

Antrasiklinlerin klinik kullanımı ve yan etkileri

	Klinik kullanım
Doksorubisin (Adriamisin)	Meme ca, sarkoma tdv (Ewing, osteosarkom, Kaposi), lenfoma tdv.
Daunorubisin	AML
Epirubisin	Meme ca
İdarubisin	AML
Valrubisin	Mesane ca (İntravezikal)
Mitoksantron	NHL, meme ca, AML, multipl skleroz

Daktinomisin (Aktinomisin D)

- ➢ **Çocukluk çağının kanserleri** (Ewing's sarkomu, Wilms, rabdomiyosarkom) ve trofoblastik hastalık tedavisinde kullanılır.
- ➢ **Kardiyotoksik değildir.**

Mitomisin

- ➢ **Anal** kanserlerin ve **intravezikal** olarak yüzeyel mesane kanseri tedavisinde kullanılır.

Bleomisin

- ➢ **Demir** iyonunu şelasyona uğratarak, süperoksid ve hidroksi **radikali** oluşturarak
- ➢ Hücre siklusunun **G2 fazına** etki gösterir.
- ➢ Hodgkin, NHL, deri ve **testis kanseri** tedavisinde kullanılır.
- ➢ **Pulmoner fibrozis**, **ciltte hiperpigmentasyon** oluşabilir.

BİTKİSEL KÖKENLİ ANTİNEOPLASTİKLER

Vinka alkaloidleri

- Vinkristin
- Vinblastin
- Vindesin
- Vinorelbin

- ➢ Bölünen hücrelerde **M** aşamasında, **mikrotübüler protein beta tubuline bağlanarak mikrotübüllere polimerize olmayı engeller.**

Vinkristin

- ✓ **Çocukluk çağının kanserleri** (Ewing's sarkomu, Wilms, rabdomyosarkom, nöroblastom), ALL, Hodking ve multipl myeloma tedavisinde kullanılır.
- ✓ **Nörotoksisite, paralitik ileus, kraniyal sinir felci, vokal kord paralizisi** görülebilir.

Klinik Bilimler 116. soru
Farmakoloji Speetus Notu 1. Fasikül
Sayfa 094

Taksanler

- Paklitaksel
- Dokataksel
- Kabazitaksel

- ➢ **Hücrede beta tübüline bağlanarak mikrotübül oluşumunu ve polimerizasyonunu stimüle ederek mitozu baskılar.**

Paklitaksel / Dokataksel: Meme, over, akciğer kanserinde kullanılır.
Kabazitaksel: Prostat kanserinde kullanılır.
<u>Ortak yan etkiler</u>: **Anaflaksi, alerji,** nörotoksisite ve miyelosüpresyondur.

Kamptotekinler

- İrinotekan
- Topotekan

- ➢ **Topoizomeraz I enzimini inhibe** ederek kanserli hücrede **DNA hasarı** yapar.
- ➢ G2-M dönemine özgüdürler.

Topotekan: Küçük hücreli akciğer kanseri ve ileri evre over kanseri tedavisinde kullanılır. Kemik iliği depresyonu oluşturur.
İrinotekan: Metastatik **kolorektal kanser tedavisinde** kullanılır. **Kolinerjik sendrom** (salya artışı, diyare, görme bozukluğu, bradikardi oluşturabilir) (atropin verilir) ve kemik iliği depresyonu oluşturur. **Glukuronil transferaz aktivite bozukluklarında (Gilbert vb.) toksisite (nötropeni, diyare)** oluşabilir.

Epipodofilotoksinler

- Etoposid
- Teniposid

- ➢ Hücrede **G1 ve S fazında** etkilidir. **DNA topoizomeraz II enzimini inhibe** ederek DNA hasarına neden olur.

Etoposid: Testis, akciğer kanseri, NHL tedavisinde kullanılır.
Teniposid: ALL tedavisinde kullanılır. Kemik iliği depresyonu oluşturur.

İLGİLİ NOTLAR

ÖSYM'nin soruları **bizim notlardan hazırladığını** düşünüyoruz bazen…
Sizce de haksız mıyız?

Orijinal Soru: Klinik Bilimler 117

117.Aşağıdaki ilaçlardan hangisinin yan etki olarak bulantıya neden olması <u>en az olasıdır</u>?

A) Oksaliplatin
B) Doksorubisin
C) İrinotekan
D) Siklofosfamid
E) 5-fluorourasil

Doğru Cevap:E

SpeeTUS Notu

SpeeTUS Notu

Dietilkarbamazin sitrat

- Wuchereria bancrofti tedavisinde kullanılır.
- **Mikrofilaryaları immobilize edip, yüzey yapılarında değişiklik yaratır.**

İvermektin

- **Glutamat ve GABA bağımlı Cl-** kanalını açarak hiperpolarizasyon sonucu oluşan **paralizi yapar.**
- **Strongiloidiazis** (Strongyloides stercoralis) ve **onkoserkazis** (Onchocerca volvulus) tedavisinde kullanılır.

Sestod Tedavisinde Kullanılan İlaçlar

Sestod tedavisi

Sestodlar	Tedavi
Taenia saginata	Prazikuantel / Niklozamid
Taenia solium	Prazikuantel / Niklozamid
Diphyllobothrium latum	Prazikuantel / Niklozamid
Hymenolepis nana	Prazikuantel
Echinococcus granulosus	Albendazol
Sistiserkozis	Albendazol

Prazikuantel

- Hücreye Ca^{+2} **girişini arttırarak spastik felce** neden olur.
- **Trematod** enfeksiyonlarında (özellikle Schistosoma) ve **sestod enfeksiyonlarının çoğunda** kullanılır.

Niklozamid

- Parazitte **oksidatif inhibisyonu oluşturarak** veya ATP'az aktivitesini arttırarak etki gösterir.
- **Taenia solium'a karşı etkilidir.** Ancak yumurtalar bağırsak lümeninde larvaya dönüşerek **sistiserkozis** denen tehlikeli **enfeksiyona dönüşebilir.** Bu nedenle laksatif ile kullanılır.

Trematod Tedavisinde Kullanılan İlaçlar

Trematod tedavisi

Trematodlar	Tedavi
Schistosoma haematobium	**Prazikuantel / Metrifonat**
Schistosoma mansoni	**Prazikuantel** / Oksamnikuin
Schistosoma japonicum	**Prazikuantel**
Fasciola hepatica	Triklabendazol / Bithionol

Prazikuantel

Metrifonat

- Schistosoma haematobium'a etkili **kolinesteraz inhibitörü organofosfattır.**

Oksamnikuin

- **Schistosoma mansoni** tedavisinde kullanılır.
- **Helmintleri mezenterden karaciğere sürükler.**

ANTİNEOPLASTİK İLAÇLAR

Antineoplastiklerin hücre siklus spesifiteleri

Döneme özgü olanlar	Döneme özgü olmayanlar
• **Mikrotübül inhibitörleri (M fazı)** - Vinka alkaloidleri - Taksanlar - Eribulin - İksabepilon	• **Alkilleyiciler** - Klorambusil - Siklofosfamid - Busulfan - Meklerotamin / Altretamin - Karmustin / Lomustin / Bendamustin - Dakarbazin - Melfalan - Temozolomid - Tiotepa - Sisplatin / Karboplatin / Oksaliplatin
• **Antimetabolitler (S fazı)** - Kapesitabin - Kladribin - Sitarabin - Klofarabin - Fludarabin - 5-Fluorourasil - 6-Merkaptopürin / 6-Tioguanin - Gemsitabin - Metotreksat / Pralatrekset - Nelarabin	• **Antitümör Antibiyotikler** • **Antrasiklin türevleri** - Daunorubisin - Doksorubisin - Epirubisin - İdarubisin - Mitoksantron • **Mitomisin** • **Daktinomisin**
• **Topoizomeraz I inhibitörleri (G_2 / M)** - İrinotekan / Topotekan	
• **Topoizomeraz II inhibitörleri (G_1 / S)** - Etoposid / Teniposid	
• **Antitümör antibiyotik** - Bleomisin (G_2 / M)	

ALKİLLEYİCİLER

- **Ön ilaçlar olup karbonyum** iyonu oluşturur.
- **DNA'**da **çapraz köprüler** oluşturur.
- Özellikle DNA baz çiftlerinden **N-7 pozisyonundaki guanini** alkiller ve **DNA hasarı** oluşturur.

Alkilleyici Sınıflandırılması

Alkilleyicilerin genel yan etkileri

- Kİ depresyonu
- Trombositopeni (en az siklofosfamid oluşturur)
- Alopesi
- İntestinal mukoza toksisitesi
- Sekonder kanser oluşumu (en sık AML)

Klinik Bilimler 117. soru
Farmakoloji Speetus Notu 1. Fasikül
Sayfa 091

İLGİLİ NOTLAR

Referansımız yanlış olan tüm seçenekleri **tek tek eletiyor!!!**

Oksaliplatin ve Siklofosfamid; alkilleyici antineoplastik ilaçlardır ve notumuzda da görüldüğü gibi bulantı-kusma oluşturabilirler.

Gemcitabine

- ✓ **Ribonükleotid redüktaz** enzimini baskılar ve DNA sentezine engel olur.
- ✓ **Pankreas kanseri,** tedavisinde kullanılabilir.

ANTİTÜMORAL ANTİBİYOTİKLER

- Antrasiklin türevleri
- Daktinomisin
- Mitomisin
- Bleomisin

Klinik Bilimler 117. soru
Farmakoloji Speetus Notu 1. Fasikül
Sayfa 094

Antrasiklin türevleri

- Doksorubisin
- Daunorubisin
- Epirubisin
- İdarubisin

➢ **DNA interkalasyonu, topoizomeraz II enzim inhibisyonu ve radikal oluşturur.**

➢ Kardiyotoksik etkileri bulunur. Tedavide **deksrazoksan** kullanılır.

Antrasiklinlerin ortak yan etkileri

- Kardiyotoksisite (KKY, aritmi, kardiyomiyopati)
- Kİ depresyonu
- Alopesi
- GİS bozuklukları
- Deskuamasyon

Antrasiklinlerin klinik kullanımı ve yan etkileri

	Klinik kullanım
Doksorubisin (Adriamisin)	Meme ca, sarkoma tdv (Ewing, osteosarkom, Kaposi), lenfoma tdv.
Daunorubisin	AML
Epirubisin	Meme ca
İdarubisin	AML
Valrubisin	Mesane ca (İntravezikal)
Mitoksantron	NHL, meme ca, AML, **multipl skleroz**

Daktinomisin (Aktinomisin D)

➢ **Çocukluk çağının kanserleri** (Ewing's sarkomu, Wilms, rabdomiyosarkom) ve trofoblastik hastalık tedavisinde kullanılır.

➢ **Kardiyotoksik değildir.**

Mitomisin

➢ **Anal** kanserlerin ve **intravezikal** olarak yüzeyel mesane kanseri tedavisinde kullanılır.

Bleomisin

➢ **Demir** iyonunu şelasyona uğratarak, süperoksid ve hidroksi **radikali** oluşturarak

➢ Hücre siklusunun **G2 fazına** etki gösterir.

➢ Hodgkin, NHL, deri ve **testis kanseri** tedavisinde kullanılır.

➢ **Pulmoner fibrozis, ciltte hiperpigmentasyon** oluşabilir.

BİTKİSEL KÖKENLİ ANTİNEOPLASTİKLER

Vinka alkaloidleri

- Vinkristin
- Vinblastin
- Vindesin
- Vinorelbin

➢ Bölünen hücrelerde **M** aşamasında, **mikrotübüler protein beta tubuline bağlanarak mikrotübüllere polimerize olmayı engeller.**

Vinkristin

- ✓ **Çocukluk çağının kanserleri** (Ewing's sarkomu, Wilms, rabdomyosarkom, nöroblastom), ALL, Hodking ve multipl myeloma tedavisinde kullanılır.
- ✓ **Nörotoksisite, paralitik ileus, kraniyal sinir felci, vokal kord paralizisi** görülebilir.
- ✓ **Uygunsuz ADH** salınımı (Vinblastin > Vinkristin).
- ✓ **Kemik iliği depresyonu ve bulantı kusmayı çok az oluşturur.**

Taksanler

- Paklitaksel
- Dokataksel
- Kabazitaksel

➢ **Hücrede beta tübüline bağlanarak mikrotübül oluşumunu ve polimerizasyonunu stimüle ederek mitozu baskılar.**

Paklitaksel / Dokataksel: Meme, over, akciğer kanserinde kullanılır.

Kabazitaksel: Prostat kanserinde kullanılır.

Ortak yan etkiler: **Anaflaksi, alerji,** nörotoksisite ve miyelosüpresyondur.

Kamptotekinler

- İrinotekan
- Topotekan

➢ **Topoizomeraz I enzimini inhibe** ederek kanserli hücrede **DNA hasarı** yapar.

➢ G2-M dönemine özgüdürler.

Topotekan: Küçük hücreli akciğer kanseri ve ileri evre over kanseri tedavisinde kullanılır. Kemik iliği depresyonu oluşturur.

İrinotekan: Metastatik **kolorektal kanser tedavisinde** kullanılır. **Kolinerjik sendrom** (salya artışı, diyare, görme bozukluğu, bradikardi oluşturabilir) (atropin verilir) ve kemik iliği depresyonu oluşturur. **Glukuronil transferaz aktivite bozukluklarında (Gilbert vb.) toksisite (nötropeni, diyare)** oluşabilir.

Epipodofilotoksinler

- Etoposid
- Teniposid

➢ Hücrede **G1 ve S fazında** etkilidir. **DNA topoizomeraz II enzimini inhibe** ederek DNA hasarına neden olur.

Etoposid: **Testis,** akciğer kanseri, NHL tedavisinde kullanılır.

Teniposid: ALL tedavisinde kullanılır. Kemik iliği depresyonu oluşturur.

Seçenekleri elemeye devam...

Doksorubisin, antrasiklin türevi bir antineoplastik ilaçtır ve notumuzda da görüldüğü gibi gastrointestinal sistem yan etkilere sahiptir...

Gemcitabine

- ✓ **Ribonükleotid redüktaz** enzimini baskılar ve DNA sentezine engel olur.
- ✓ **Pankreas kanseri,** tedavisinde kullanılabilir.

ANTİTÜMORAL ANTİBİYOTİKLER

- Antrasiklin türevleri
- Daktinomisin
- Mitomisin
- Bleomisin

- **İnterkalasyon yapar,** hem **DNA hem de RNA sentezinin baskılanmasına** neden olur.

Antrasiklin türevleri

- Doksorubisin
- Daunorubisin
- Epirubisin
- İdarubisin

- ➢ **DNA interkalasyonu, topoizomeraz II enzim inhibisyonu ve radikal oluşturur.**
- ➢ Kardiyotoksik etkileri bulunur. Tedavide **deksrazoksan** kullanılır.

Antrasiklinlerin ortak yan etkileri

- Kardiyotoksisite (KKY, aritmi, kardiyomiyopati)
- Kİ depresyonu
- Alopesi
- GİS bozuklukları
- Deskuamasyon

Antrasiklinlerin klinik kullanımı ve yan etkileri

	Klinik kullanım
Doksorubisin (Adriamisin)	Meme ca, sarkoma tdv (Ewing, osteosarkom, Kaposi), lenfoma tdv.
Daunorubisin	AML
Epirubisin	Meme ca
İdarubisin	AML
Valrubisin	Mesane ca (İntravezikal)
Mitoksantron	NHL, meme ca, AML, **multipl skleroz**

Daktinomisin (Aktinomisin D)

- ➢ **Çocukluk çağının kanserleri** (Ewing's sarkomu, Wilms, rabdomiyosarkom) ve trofoblastik hastalık tedavisinde kullanılır.
- ➢ **Kardiyotoksik değildir.**

Mitomisin

- ➢ **Anal** kanserlerin ve **intravezikal** olarak yüzeyel mesane kanseri tedavisinde kullanılır.

Bleomisin

- ➢ **Demir** iyonunu şelasyona uğratarak, süperoksid ve hidroksi **radikali** oluşturarak
- ➢ Hücre siklusunun **G2 fazına** etki gösterir.
- ➢ Hodgkin, NHL, deri ve **testis kanseri** tedavisinde kullanılır.
- ➢ **Pulmoner fibrozis, ciltte hiperpigmentasyon** oluşabilir.

BİTKİSEL KÖKENLİ ANTİNEOPLASTİKLER

Vinka alkaloidleri

- Vinkristin
- Vinblastin
- Vindesin
- Vinorelbin

- ➢ Bölünen hücrelerde **M** aşamasında, **mikrotübüler protein beta tubuline bağlanarak mikrotübüllere polimerize olmayı engeller.**

Vinkristin

- ✓ **Çocukluk çağının kanserleri** (Ewing's sarkomu, Wilms, rabdomyosarkom, nöroblastom), ALL, Hodking ve multipl myeloma tedavisinde kullanılır.
- ✓ **Nörotoksisite, paralitik ileus, kraniyal sinir felci, vokal kord paralizisi** görülebilir.
- ✓ **Uygunsuz ADH** salınımı (Vinblastin > Vinkristin).
- ✓ **Kemik iliği depresyonu ve bulantı kusmayı çok az oluşturur.**

Taksanler

- Paklitaksel
- Dokataksel
- Kabazitaksel

- ➢ **Hücrede beta tübüline bağlanarak mikrotübül oluşumunu ve polimerizasyonunu stimüle ederek mitozu baskılar.**

Paklitaksel / Dokataksel: Meme, over, akciğer kanserinde kullanılır.

Klinik Bilimler 117. soru
Farmakoloji Speetus Notu 1. Fasikül
Sayfa 094

Kamptotekinler

- İrinotekan
- Topotekan

- ➢ **Topoizomeraz I enzimini inhibe** ederek kanserli hücrede **DNA hasarı** yapar.
- ➢ G2-M dönemine özgüdürler.

Topotekan: Küçük hücreli akciğer kanseri ve ileri evre over kanseri tedavisinde kullanılır. Kemik iliği depresyonu oluşturur.
İrinotekan: Metastatik **kolorektal kanser tedavisinde** kullanılır. **Kolinerjik sendrom** (salya artışı, diyare, görme bozukluğu, bradikardi oluşturabilir) (atropin verilir) ve kemik iliği depresyonu oluşturur. **Glukuronil transferaz aktivite bozukluklarında (Gilbert vb.) toksisite (nötropeni, diyare)** oluşabilir.

Epipodofilotoksinler

- Etoposid
- Teniposid

- ➢ Hücrede **G1 ve S fazında** etkilidir. **DNA topoizomeraz II enzimini inhibe** ederek DNA hasarına neden olur.

Etoposid: **Testis,** akciğer kanseri, NHL tedavisinde kullanılır.
Teniposid: ALL tedavisinde kullanılır. Kemik iliği depresyonu oluşturur.

Notumuzda da görülebildiği gibi kolinerjik sendrom yan etkisine sahip olan irinotekan ilacımız da elenen seçeneklerimizden biri olmaktadır.

Orijinal Soru: Klinik Bilimler 118

118. Kırk beş yaşındaki erkek hasta son 1 yıldır asetilsalisilik asit ve diğer bazı nonsteroid antiinflamatuvar ilaçları kullanımı sonrası ilk 1 saatte ortaya çıkan dudakta şişme ve gözde kaşıntılı kızarıklık yakınmaları ile aile hekimine başvuruyor. Hastanın başvuru anında fizik muayenesinin normal olduğu tespit ediliyor.
Birinci basamak hekimin bu hastada aşağıdaki yaklaşımlardan hangisini <u>öncelikli</u> olarak yapması ve sonrasında alerji-immünoloji uzmanına sevk etmesi <u>en uygundur</u>?

A) Asetilsalisilik asit ve benzeri nonsteroid antiinflamatuvar ilacın kullanılmamasını önermek
B) Kullanabileceği ağrı kesicileri saptamak için ilaç provokasyon testi yapmak
C) Asetilsalisilik asit desensitizasyonu yapmak
D) Sistemik kortikosteroid başlamak
E) Kullanabileceği ağrı kesicileri saptamak için ilaç deri testi yapmak

Doğru Cevap: A

SpeeTUS Notu

SpeeTUS Notu

- **İlk verilecek ilaç her zaman adrenalin**dir, **intramüsküler** yoldan verilir, **0.01 mg/kg** dozunda verilir, tek seferde **maksimum doz 0.5 mg**'dır, **3 kez tekrarla**nabilir
- **İntravenöz adrenalin endikasyonları:**
  - ✓ 3 kez 5-15 dakika arayla verilen im adrenaline **yanıt yok**
  - ✓ Ciddi **hipotansiyon** var
- **Adrenalin dışında verilebilecek ilaçlar:**
  - ✓ Steroid
  - ✓ Glukagon
  - ✓ Antihistaminikler
  - ✓ Teofilin/Aminofilin
  - ✓ Bronkodilatörler
- **Anafilakside ölüm nedenleri:**
  - ✓ Akut üst solunum yolu obstrüksiyonu **(En sık neden)**
  - ✓ Uzamış ve derin hipotansiyon **(2. en sık neden)**
- **Adrenalin otoenjektör endikasyonları:**
  - ✓ Arı anafilaksisi
  - ✓ Lateks anafilaksisi
  - ✓ Gıda anafilaksisi
  - ✓ İdiyopatik anafilaksi
  - ✓ Daha önce ağır anafilaksi geçirenler
  - ✓ Astımı olanlar
  - ✓ Sağlık merkezine uzak oturanlar

FLASH BACK

DİKKAT!!!
İLAÇ ANAFİLAKSİSİ
↓
OTOENJEKTÖR ENDİKASYONU DEĞİLDİR!

TİPİK VAKA

Alerjene maruz kalınma
+
Kısa süre içinde aşağıdaki sistemlerden en az ikisine ait bulgular:
- ✓ Deri
- ✓ Solunum
- ✓ Gastrointestinal
- ✓ Kardiyovasküler

Klinik Bilimler 118. soru
Pediatri Speetus Notu 1. Fasikül
Sayfa 121

ALERJİK ÜRTİKER

- Ürtiker, **ortası soluk, çevresi eritemli** müköz membranlar ve yüzeyel dermisin ödematöz ve eritamatöz değişikliğidir.
- Alerjik ürtikerde lezyonlar genellikle **24 saatten daha kısa** sürer.

- **Akut ürtiker 6 haftadan kısa** sürer
- **Kronik ürtiker 6 haftadan uzun** sürer ve **haftada en az 2 atak** görülür
- **Akut ürtiker**in çocuklardaki **en sık** nedeni **besinler** ve **enfeksiyonlardır.**
- **Kronik ürtikerler**in **en sık** nedeni **idiyopatiktir** (%60-70).
  - ✓ **İdiyopatik olguların yaklaşık yarısı otoimmündür** ve diğer otoimmün hastalıklar eşlik edebilir (**En sık Hashimato**)
  - ✓ Otoimmün olgularda **HLA DR4** sıktır
- **Kronik ürtiker**in yaklaşık **%30'u fizikseldir:**
  - ✓ Dermografizm
  - ✓ Kolinerjik ürtiker
  - ✓ Soğuk ürtikeri
  - ✓ Gecikmiş basınç ürtiker
  - ✓ Solar ürtiker
  - ✓ Vibratuvar ürtiker
  - ✓ Akuajenik ürtiker

Ürtikeryal Vaskülit DÜŞÜN!!!:
- Plaklar **>24 saat** sürüyorsa
- Kaşıntı değil ağrı ön plandaysa

Klinik Bilimler 118. soru
Pediatri Speetus Notu 1. Fasikül
Sayfa 121

Tedavi
- **Antijenin uzaklaştırılması**
- Antihistaminikler, Steroid
- Lökotrien reseptör antagonistleri
- **Adrenalin (Çok ciddi olgularda)**
- Omalizumab
- **Plazmaferez (Tüm medikal tedaviye yanıtsız olgularda)**

HEREDİTER ANJİYOÖDEM

- **Alerjik bir hastalık değil, kalıtsal geçen bir kompleman defekti**dir.
- Nedeni **C1 esteraz inhibitör eksikliği**dir.
- **Tip 1 (%85):** C1 inhibitörü yapılamaz. **OD** geçer.
- Tip 2 (%15): C1 inhibitörü yapılır ama disfonksiyoneldir. **OR** geçer.
- Artan C1 esteraz, **komplemanı klasik yoldan aktive** eder ve **faktör XII'yi aktive** eder.
- **Faktör XII aktive** olunca **fibrin yıkımı** olur ve **bradikinin artar**. **Bradikinin subkutan dokularda ödeme neden olur** ki hastalığın klinik bulguları da bu şekilde ortaya çıkar.
- **Komplemanın klasik yoldan aktivasyonun**a bağlı olarak da **C2, C4 ve CH50 düzeyleri düşer.**

Klinik bulgular:
- Genellikle baş boyun bölgesi ve ekstremitelerde **belirgin ödem**
- Abdominal ödem nedeniyle **FMF benzeri karın ağrısı atakları**
- Solunum yollarındaki anjiyoödeme bağlı **astım benzeri solunum sıkıntısı atakları**
- Ataklar genellikle **3 gün** içinde kendiliğinden geriler

İLGİLİ NOTLAR

Burada alerjik üritkerin kliniği ve tedavide önce sebep olan antijenden uzaklaşmak gerektiğini vurgulamışız
Çok net bir şekilde soruyu yaptırıyor

Orijinal Soru: Klinik Bilimler 119

119. Kırk üç yaşındaki kadın hasta ateş yüksekliği ve kas güçsüzlüğü yakınmalarıyla başvuruyor. Muayenede her iki elin proksimal interfalangeal eklemlerini tutan poliartrit, Raynaud fenomeni ve tamirci eli görüntüsü saptanıyor. Laboratuvar tetkiklerinde kreatin kinaz değerinin 5 kat arttığı tespit ediliyor.

Bu hastada aşağıdaki otoantikorlardan hangisinin saptanması <u>en olasıdır</u>?

A) Anti-NXP2
B) Anti-TIF-1-gama
C) Anti-Jo-1
D) Anti-Mi-2
E) Anti-HMG-KoA redüktaz

Doğru Cevap: C

SpeeTUS Notu

SpeeTUS Notu

Sjögren sendromunda lenfoma gelişimine işaret edebilecek bulgular

- ✓ Parotiste persistan büyüme } Kitle bulguları
- ✓ Splenomegali
- ✓ Lenfadenopati
- ✓ Palpabl purpura
- ✓ Lökopeni
- ✓ Kriyoglobinemi } Seroloji
- ✓ Otoantikor (Anti Ro, Anti La, RF)
- ✓ C4 kompleman düşüklüğü

Sjögren Sendromu Sınıflama Kriterleri

1. Oküler semptomlar
2. Oral semptomlar
3. Göz tutulumu bulguları
   - ➢ Schirmer testi (5 dakikada ≤ 5 mm olması)
4. Tükrük bezi tutulumu bulguları
   - ➢ Tükrük miktarı değerlendirilmesi
5. Histopatoloji (en değerli)
   - ➢ Fokal lenfositik sialoadenit
6. Otoantikor pozitifliği
   - ➢ Anti-Ro ve/veya anti-La (+) olması

≥ 4 kriter sağlanması yeterlidir

İnflamatuvar Miyopatiler

Genel bilgiler

- ✓ **Klinik:** Kas güçsüzlüğü
- ✓ **Laboratuvar:** Kreatinin kinaz (CK) enzim yüksekliği
- ✓ **EMG:** Kas hasarını yansıtan miyopatik bulgular
- ✓ **Kas biyopsi:** En sensitif ve en spesifik tanısal yöntem
- ✓ **Tedavi:** Steroid (ilk tercih)

Dermatomiyozit/Polimiyozit

TİPİK VAKA

- **30-40 yaş kadın** hasta
- Bilateral, <u>proksimal kas</u> **güçsüzlüğü** (Sandalyeden kalkma, merdiven çıkma, saç taramada güçlük)
- **Kreatinin kinaz (CK)** belirgin yüksek
- Farinks-larinks kas tutulumu **(dizartri-disfoni)**
- **Üst özofagus kas tutulumu** (disfaji)
- Solunum kas tutulumu **(dispne)**
- Altta yatan kanser **(paraneoplastik** gelişebilir)

Dermatomiyozitteki cilt bulguları

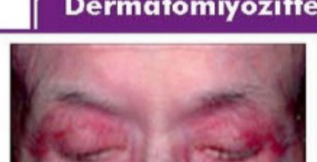

Heliotrop rash (Patognomonik)



Gottron papülleri (Patognomonik)



Şal belirtisi



V belirtisi

İnklüzyon cisimcikli miyozit

VAKA

- **> 50 yaş erkek** hasta
- **Asimetrik, proksimal + distal kas güçsüzlüğü**
- **Kreatinin kinaz (CK)** hafif yüksek / normal

Klinik Bilimler 119. soru
Dahiliye Speetus Notu 1. Fasikül
Sayfa 146

Anti sentetaz sendromu

TİPİK VAKA

- **Bilateral, proksimal kas güçsüzlüğü**
- Diğer bulgular (Marina)
  - ✓ **MA**kinist eli
  - ✓ Raynaud fenomeni
  - ✓ İnterstisyel akciğer hastalığı
  - ✓ Non-erozif artrit
  - ✓ Ateş
- **Anti Jo-1 antikor** pozitifliği

İmmün aracılı nekrotizan miyopati

TİPİK VAKA

- **Bilateral, proksimal kas güçsüzlüğü**
- **Statin** kullanım öyküsü
- **Anti HMGCR antikor** pozitifliği

Sistemik Skleroz (Skleroderma)

Genel bilgiler

- ✓ Cilt ve/veya visseral organları tutabilen, progresif fibrozis ile karakterize bir bağ doku hastalıdır.
- ✓ Cilt tutulumuna göre ikiye ayrılır:

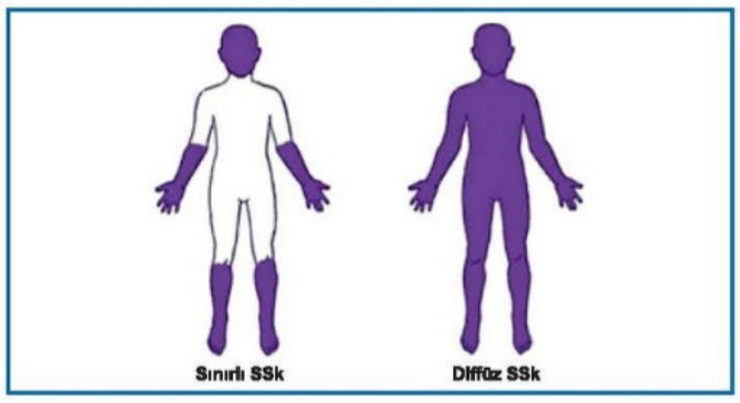

Sınırlı SSk	Diffüz SSk
Distal ekstremite ve yüzün derisini tutar.	Tüm vücudun derisini tutar tutar.
Spesifik antikor, **antisentromer**dir.	Spesifik antikor, **anti-topoizomeraz I (Scl-70)**'dir.
CREST sendromu ve **izole (primer) pulmoner arteryel hipertansiyon (PAH)** ile ilişkilidir.	**Renal kriz** ve **interstisyel akciğer hastalığı (İAH)** ile ilişkilidir. (İAH sonucu **sekonder PAH** yapabilir.)

İLGİLİ NOTLAR

Orijinal Soru: Klinik Bilimler 120

120. Kırk iki yaşındaki kadın hasta son 3 gündür olan hâlsizlik, ateş, diz eklemlerinde geceleri artan ağrı, sabah ayağa kalkmada zorlanma ve gözlerde kızarıklık yakınmalarıyla başvuruyor. Öyküsünden bir ay önce idrar yolu enfeksiyonu tanısıyla yatışı yapılarak tedavi gördüğü öğreniliyor. Muayenesinde vücut sıcaklığı 37,6 °C, her iki dizde ısı artışı, şişlik ve hareket kısıtlılığı ile gözlerde konjonktivit saptanıyor. Laboratuvar değerlendirmesinde beyaz küre normal, sedimentasyon ve CRP hafif yüksek saptanıyor.

Bu hasta için <u>en olası</u> tanı aşağıdakilerden hangisidir?

A) Romatoid artrit
B) Septik artrit
C) Sistemik lupus eritematozus
D) Reaktif artrit
E) Enteropatik artrit

Doğru Cevap: D

SpeeTUS Notu

SpeeTUS Notu

Ankilozan Spondilit

Genel bilgiler

- ✓ Aksiyal iskeletin en sık inflamatuvar hastalığıdır.
- ✓ Genellikle **20-30 yaş erkeklerde** daha sık görülür.
- ✓ **HLA B27** pozitifliği en yüksek (%85-90) SSA tipidir.

Eklem bulguları

Aksiyel tutulum

- ✓ En sık ve en erken tutulan eklem **sakroiliak eklem**dir (bilateral simetrik sakroileit)
  - ➢ Erken radyolojik tanıda en hassas tetkik **MRG**'dir. Sakroileitte; erken inflamasyonu ve **kemik iliği ödemi**ni gösterir.
- ✓ Daha sonra intervertebral eklemler asendan olarak tutulur ve **sindesmofitler** gelişir.
- ✓ Tedavisiz olgularda sindesmofitler birleşerek **bambu kamışı görünümü** oluşturur.
- ✓ Bel hareketleri kısıtlanır, lomber lordoz **düzleşir**, torasik kifoz **artar**.

Periferik tutulum

- ✓ Periferik eklem tutulumu, **alt ekstremite ağırlıklı** ve **asimetrik oligoartiküler** tarzdadır.
- ✓ En sık tutulan periferik eklem ise **kalçadır**.
- ✓ **Aşil tendiniti** ve kalkaneusta oluşan **entezit (plantar fasiit)** sonucu **topuk ağrısı** gelişebilir.

Eklem dışı bulgular (A'S)

- ✓ Bağırsak: **A**semptomatik mukozal inflamasyon (%60)
- ✓ Göz: **A**nterior üveit (Tek taraflı) → % 40
- ✓ Kalp: **A**ort yetmezliği
- ✓ Böbrek: Ig**A** nefropatisi, **AA** tip amiloidoz
- ✓ Akciğer: **A**pikal loblarda fibrobüllöz tutulum

FLASH BACK

Akciğer tutulumu, enfeksiyon ile karışan romatizmal hastalıklar

- Ankilozan spondilit → **TBC** ile karışır
- SLE → **Lupus pnömonisi** (bakteriyel pnömoni ile karışır)

Tanı

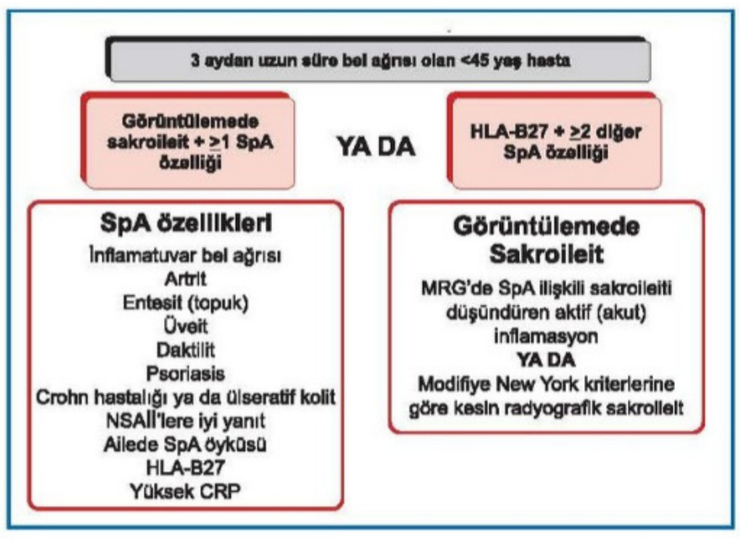

FLASH BACK

Bir ilaca iyi yanıtın tanı kriteri olduğu hastalıklar

- Ankilozan spondilit → **NSAİİ**'ye iyi yanıt
- FMF → **Kolşisine** iyi yanıt

Tedavi

- ✓ İlk tercih ilaç: **NSAİİ** (radyografik ilerlemeyi yavaşlatır)
- ✓ **Periferik eklem tutulumu** varsa, **sülfasalazin** de eklenir.
- ✓ Dirençli hastalıkta verilecek biyolojik ajanlar:
  - ➢ **TNF alfa inhibitörleri**
  - ➢ **Anti-IL17 antikorlar** (Secukinumab, Ixekizumab) → Altta yatan **İBH'nın alevlenme riskini** arttırır

FLASH BACK

NSAİİ ve artrit tedavisi

Klinik Bilimler 120. soru
Dahiliye Speetus Notu 1. Fasikül
Sayfa 144

Reaktif Artrit / Reiter Sendromu

Patogenez

- ✓ Gastrointestinal (GİS) veya genitoüriner (GÜS) enfeksiyondan birkaç hafta sonra gelişen spondiloartrit tipidir.
  - ➢ **GİS etkenleri:** Shigella, Salmonella, Yersinia, Campylobacter
  - ➢ **GÜS etkeni:** Chlamydia
- ✓ Eklemden alınan kültürde **bakteri üremez (aseptik artrit).**

Eklem bulguları

- ✓ Aksiyel tutulum (bel ağrısı)
- ✓ Periferik tutulum (alt ekstremite ağırlıklı asimetrik oligoartrit)
- ✓ Entezit (topuk ağrısı)
- ✓ Daktilit / sosis parmak

Eklem dışı bulgular

- ✓ **Göz:** Konjuntivit
- ✓ **Mukoza:** Üretrit
- ✓ **Cilt:** Keratoderma blenorrajika, balanitis sirsinata

AKÜ: Artrit + Konjunktivit + Üretrit

Psöriatik Artrit

Eklem bulguları

PsA'da 5 farklı eklem tutulum paterni tanımlanmıştır:

- ✓ **Asimetrik oligoartrit**
- ✓ **Simetrik poliartrit:** Romatoid artriti andırabilir. Hatta hastaların bir kısmında otoantikorlar (RF, ANA, anti CCP) pozitif olabilir.
- ✓ En sık görülen iki tutulum şekli **asimetrik oligoartrit** ve **simetrik poliartrittir.**
- ✓ **DIF eklemi artriti:** Sıklıkla tırnaklarda psöriatik değişiklikler (onikoliz, pitting) vardır.
- ✓ **Psöriatik spondilit:** Spinal tutulum ve sakroileit ön plandadır. HLA-B27 pozitiflik oranının en fazla olduğu paterndir.
- ✓ **Artritis mutilans:** Eklemlerde erozyon ve destrüksiyon ile seyreden en ağır paterndir. Teleskopik parmak (parmakta kısalma) gelişebilir.

İLGİLİ NOTLAR

Orijinal Soru: Klinik Bilimler 121

121. Tip 2 diabetes mellitus tanısıyla takip edilen 55 yaşındaki hasta şuur bulanıklığı ve hâlsizlik şikâyetleriyle acil servise getiriliyor. Fizik muayenesinde arteriyel kan basıncı 125/80 mmHg bulunuyor ve konfüzyon tespit ediliyor. Oral mukozasının nemli, akciğer ve kalp seslerinin normal olduğu belirlenen hastanın alt ekstremitelerinde ödem saptanmıyor. Laboratuvar tetkiklerinde serum sodyum düzeyi 115 mmol/L, potasyum 3,7 mmol/L, BUN 15 mg/dL, kreatinin 0,75 mg/dL ve glukoz 180 mg/dL; idrarda sodyum konsantrasyonu 35 mmol/L ve idrar ozmolalitesi 60 mOsm/kg bulunuyor.
Bu hastada gelişen hiponatreminin <u>en olası</u> nedeni aşağıdakilerden hangisidir?

A) Diüretik kullanımı
B) Glukokortikoid eksikliği
C) Hiperglisemi
D) Primer polidipsi
E) Uygunsuz antidiüretik hormon salınım sendromu

Doğru Cevap: D

SpeeTUS Notu

SpeeTUS Notu

Hiponatremide etiyoloji ve yaklaşım

- ✓ **Hiponatremi** varlığında **serum ozmolaritesinin düşmesi** beklenir (**hipoozmolar - hipotonik** hiponatremi).
- ✓ Ancak bazen serum ozmolaritesi düşmeden de **(izoozmolar veya hiperozmolar)** hiponatremi

Uygunsuz ADH salınımı sendromu

Etiyoloji

- ➢ Kanserler (en sık küçük hücreli akciğer kanseri)
- ➢ Pulmoner hastalıklar (Tüberküloz, pnömoni vb)
- ➢ SSS patolojileri (Beyin tümörü, menenjit vb)

Klinik Bilimler 121. soru
Dahiliye Speetus Notu 1. Fasikül Sayfa 038

Hiponatremilerin Ozmolariteye Göre Sınıflandırılması

Ozmolarite	Durumlar
Yüksek (Hiperozmolar - Hipertonik)	• Hiperglisemi, mannitol kullanımı
Normal* (İzoozmolar - İzotonik)	• Hiperlipidemi, paraproteinemi (Multiple miyelom vb)
Düşük (Hipoozmolar - Hipotonik)	• Bunlar ise **volüm durumuna** göre aşağıdaki sınıflandırılmıştır.

*: Bu durum aslında bir laboratuvar hatasıdır. Gerçekte sodyum ve serum ozmolaritesi **normaldir** (Psödohiponatremi).

Hipoozmolar Hiponatremilerin Volüm Durumuna Göre Sınıflandırılması

Hipovolemik

- **Ekstra-renal sodyum kaybı (İdrar Na < 20 mEq/L)**
  - ✓ Kusma, ishal, aşırı terleme, yanık vb
  - ✓ Peritonit, pankreatit, ileus vb üçüncü boşluğa sıvı kayıpları
- **Renal sodyum kaybı (İdrar Na > 20 mEq/L)**
  - ✓ Diüretik kullanımı
  - ✓ Mineralokortikoid eksikliği
  - ✓ Tuz kaybettiren nefropatiler
  - ✓ Serebral tuz kaybı sendromu

Övolemik

- **İdrar Na > 20 mEq/L**
  - ✓ Uygunsuz ADH sendromu
  - ✓ Glukokortikoid eksikliği
  - ✓ Hipotiroidizm
  - ✓ Primer polidipsi
  - ✓ Aşırı bira alımı

Hipervolemik

- **İdrar Na < 20 mEq/L**
  - ✓ Kalp yetmezliği
  - ✓ Siroz
  - ✓ Nefrotik sendrom
- **İdrar Na > 20 mEq/L**
  - ✓ Akut böbrek hasarı
  - ✓ Kronik böbrek hastalığı

TİPİK VAKA
- Övolemik hiponatremi **(ADH ve ANP artışı)**
- Serum osmolaritesi < 275 mOsm/kg
- İdrar osmolaritesi > 100 mOsm/kg
- İdrar sodyumu > 40 mmol/L
- FENa > %1
- Serum ürik asit < 4 mg/dL
- BUN < 10 mg/dL

Serebral tuz kaybı sendromu

TİPİK VAKA
- Beyin hasarı öyküsü **(BNP artışı)**
- Bulguları uygunsuz ADH sendromuna benzer
- Uygunsuz ADH sendromundan farkları:
  - ➢ **Hipovolemik** hiponatremi
  - ➢ BUN **yüksek**

Hiponatremide klinik bulgular

- ✓ Hipotonik hiponatremide hücre dışından, **hücre içine su girer** ve bu durumdan **özellikle beyin** etkilenir.
  - ➢ Konfüzyon, letarji, stupor, konvülziyon, Cheyne Stokes solunumu, KİBAS ve koma gelişebilir.
- ✓ < 24-48 saatte gelişirse **akut** hiponatremi, > 48 saatte gelişirse **kronik** hiponatremi olarak sınıflandırılır.
  - ➢ Beyin hücresi > 48 saate; içindeki elektrolit ve diğer solüt yükleri plazmaya atarak **hiponatremiye adapte olur**.

Hiponatremi tedavisi

- ✓ Tüm **akut ve ciddi semptomatik** (konvülsiyon veya koma) hiponatremide ilk yaklaşım → **%3 NaCl**
- ✓ **Kronik hiponatremi** tedavisinde ise serum sodyumun düzeltme hızı **24 saatte 8-10 mEq/L**'yi geçmemelidir.
  - ➢ Eğer **daha hızlı** düzeltilirse **santral pontin miyelinoliz (ozmotik demiyelinizasyon)** gelişebilir.
- ✓ **Uygunsuz ADH sendromu tedavisi**
  - ➢ **İlk yaklaşım:** Su kısıtlaması
  - ➢ **ADH etkisini bozan ilaç:** Demeklosiklin (nefrojenik DI)
  - ➢ **ADH antagonisti:** Tolvaptan vb

ADH'nın hem osmolarite hem de volüm düzenlenmesi üzerine etkisi

- ✓ **Normal şartlarda**; serum osmolaritesi arttıkça ADH sekresyonu artar, serum osmolaritesi azaldıkça ADH sekresyonu azalır. Bu sayede serum osmolaritesinin ve serum sodyum konsantrasyonunun **ince ayarı yapılır**.
- ✓ Ancak **hipovolemi** gelişecek olursa, ADH'nın önceliği değişir. Yani hasta hipovolemik ise, serum sodyum ve osmolaritesi normal olsa dahi ADH düzeyi yüksektir. **Hiponatremi gelişme pahasına** volüm açığını düzeltmek için su tutulmaya devam edilir.

38

İLGİLİ NOTLAR

Ekranın solunda övolemik hiponatremi nedenlerinin de yer aldığı tablo verilmiştir.Bu hastalarda idrar sodrumu >20 mEq/L olduğu tablomuzda aşikar bir şekilde belirtilmiştir.Ekranın sağında ise Uygunsuz ADH sendromunun tanı kriterleri arasında idrar osmolaritesinin >100 olduğu görüldüğünde doğru cevap ayırıcı tanı ile rahatlıkla bulunabilir.

Orijinal Soru: Klinik Bilimler 122

122. Altmış bir yaşındaki kadın hasta ağız kuruluğu, çok su içme, bilinç bulanıklığı, şiddetli hâlsizlik ve sık idrara çıkma şikâyetleriyle başvuruyor. Laboratuvar tetkiklerinde BUN 38 mg/dL, kreatinin 1,4 mg/dL, sodyum 142 mmol/L, potasyum 3,8 mmol/L, kalsiyum 11,6 mg/dL, albümin 3,0 g/dL olarak saptanıyor. Elektrokardiyografisinde 1. derece atriyoventriküler blok ve bradikardi izleniyor.
Bu hastaya aşağıdakilerden hangisinin uygulanması <u>en az olasıdır</u>?

A) Serum fizyolojik ile hidrasyon
B) Yeterli hidrasyon sonrası furosemid
C) Zoledronik asit
D) Sinakalset
E) Denosumab

Doğru Cevap: D

SpeeTUS Notu

SpeeTUS Notu

FLASH BACK

Lityumun endokrinolojik yan etkileri

- Nefrojenik DI
- HİPOtiroidi
- HİPERparatiroidi

Semptom ve bulgular

- ✓ **SSS:** Depresyon, uykuya meyil, konfüzyon, letarji, vb
- ✓ **KVS:** EKG'de kısa QT intervali, HT, bradikardi
- ✓ **Renal:** Nefrokalsinozis, nefrolitiazis; poliüri, polidipsi
- ✓ **GİS:** Peptik ülser, pankreatit, konstipasyon
- ✓ **Göz:** Band keratopati

FLASH BACK

Klinik Bilimler 122. soru
Dahiliye Speetus Notu 1. Fasikül
Sayfa 123

Tedavi

- ✓ İlk yaklaşım: **SF hidrasyon**
- ✓ İdrarla kalsiyum atılımını arttıran **furosemid** verilir (**Tiazid Ø**: hipokalsiüri ve hiperkalsemi yapar)
- ✓ **Osteoklast inhibitörleri** verilebilir (kemikten, kana kalsiyum geçişini azaltırlar)
  - ➢ **Bifosfonat** (zoledronat, pamidronat)
  - ➢ **Denosumab** (anti RANKL antikor)
  - ➢ **Kalsitonin**: Etkisi hızlı başlar, hızlı (1-2 gün) biter. Bifosfonatların etkisi ortaya çıkana kadar köprü tedavisi olarak kullanılır.
- ✓ **Glukokortikoidler** kullanılabilir. Üriner kalsiyum atılımını artırır, intestinal kalsiyum emilimini azaltır.
  - ➢ **Hematolojik malignite** (miyelom, lösemi, lenfoma), **vit. D intoksikasyonu** ve **sarkoidoza** bağlı hiperkalsemide de etkindir.
  - ➢ Primer hiperparatiroidizmde etkili **değildir**.
- ✓ **Diyaliz:** Renal yetmezliğin eşlik ettiği ciddi hiperkalsemide veya medikal tedaviye dirençli hiperkalsemide tercih edilir.

Primer hiperparatiroidizm

Genel bilgiler

- ✓ En sık nedeni **paratiroid adenomu**dur (hiperplazi, kansere bağlı da olabilir)
- ✓ Genellikle **asemptomatik hiperkalsemi**ye yol açar. Aşikar klinik tabloda, hiperkalsemi semptom ve bulguları görülür.

Kemik bulguları

- ✓ Osteopeni, osteoporoz
- ✓ Osteitis fibroza sistika
- ✓ Brown tümörü
- ✓ Kafa grafisinde ekilmiş tuz - biber manzarası
- ✓ Subperiostal kemik rezorbsiyonu
- ✓ Kortikal kemikte incelme

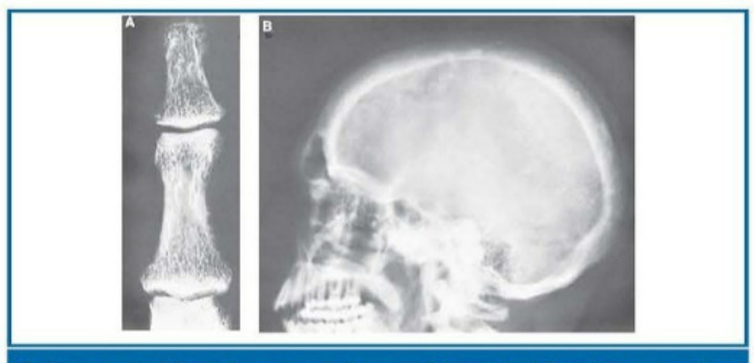

Subperiostal kemik rezorbsiyonu / Kortikal kemikte incelme
Ekilmiş tuz - biber manzarası

Laboratuvar bulguları

- ✓ PTH yüksek, Ca yüksek, PO_4 düşük
- ✓ Cl yüksek, HCO_3 düşük (hiperkloremik asidoz)
- ✓ Serum alkalen fosfataz yüksek
- ✓ İdrar hidroksiprolin yüksek

Ayırıcı tanı (hiperparatiroidi tipleri)

<u>Sekonder</u> ve <u>tersiyer</u> hiperparatiroidinin en sık nedeni KBH'dır.

	Ca	PO_4	PTH
Primer hiperparatiroidi	↑	↓	↑
Sekonder hiperparatiroidi	↓	↑	↑
Tersiyer hiperparatiroidi	↑	↑	↑

FLASH BACK

Ca ↓, PO_4 ↑, PTH ↑ yapan durumlar

- Psödohipoparatiroidi → BFT: N
- Sekonder hiperparatiroidi → BFT: Bozuk

Görüntüleme

- ✓ Paratiroid adenomu için **Technetium-99m sestamibi sintigrafisi** kullanılır

Tedavi

- ✓ Hiperkalsemi tedavisi uygulanır.
- ✓ Ek olarak;
  - ➢ **Sinekalset:** Paratiroid bezinde kalsiyuma duyarlı reseptörü (CaSR) uyaran kalsimimetiktir. PTH'ı düşürmek amacıyla verilir.
  - ➢ Semptomatik primer hiperparatiroidizmde **cerrahi (paratiroidektomi)** yapılır.
    - Cerrahi sonrası **hipertansiyon** düzelmeyebilir.

Asemptomatik primer hiperparatiroidizmde cerrahi endikasyonlar (1-2-3-4-5)

- Serum kalsiyumun normalden > 1 mg/dl artması
- Kemik dansitometresinde T skor < -2.5
- Kreatinin klirensi < 60 mL/dak (evre 3 KBH)
- 24 saatlik idrarda kalsiyum > 400 mg/gün
- Hastanın yaşı < 50

İLGİLİ NOTLAR

Vitamin D

Liposolubl 2 form (benzer etkinlik);

- D3 (**kolekalsiferol**)
- D2 (**ergokalsiferol**)
- 23,24 $(OH)_2$ D3 (**Sekalsiferol**) en uzun etkili

✓ Provitamin önce **UV** ile **D2** ve **D3** şekline döner.

✓ **KC**'de **25-hidroksilasyon**a ve **böbrek**te **1a hidroksilasyon** ile **1,25 $(OH)_2$ D3 (kalsitriol)** ve 1,25 **$(OH)_2$ D2**'ye dönüşür.

Kalsitriol

✓ Ca^{+2} ve **P** ince bağırsaktan **emilim**ini **artırır**.

✓ Kemikten Ca^{+2} **mobilizasyon**u sağlar.

✓ Renal Ca^{+2} ve **P atılım**ını **azaltır**.

✓ **Mononükleer** hücrede olgunlaşma ve sitokin sentezi

Endikasyon



✓ **Raşitizm** ve osteoporoz

✓ **Hiperparatiroidi**

Dokserkalsiferol / Parikalsitriol / Oksakalsitriol

✓ **KBH**'a **sekonder hiperparatiroidi**de

Kalsipotriol

✓ **Psöriazis** tedavisinde

Kalsitonin

✓ **Osteoklast** aracılı kemik **rezorpsiyon**u **inhibitör**üdür.

✓ Renal Ca^{+2} ve **P reabsorbsiyon**unu **azaltır**.

Salkatonin



✓ Kalsitonin türevidir.

✓ **Paget,** kansere bağlı hiperkalsemi ve **osteoporoz** tedavisinde

FGF 23

✓ **Kemik hücre**leri **sentez**ler.

✓ Renal **P atılım**ını **artırır**, **aktif vitD3** sentezi **baskı**lanır

Klinik Bilimler 122. soru
Farmakoloji Speetus Notu 1. Fasikül
Sayfa 046

Hiperkalsemi



- **İzotonik** + **furosemid**
- **Pamidronat/zoledronat**
- **Kalsitonin**
- Gallium Nitrat
- **Plikamisin** (Mitramisin)
- **IV fosfat**
- **Glukokortikoid (lenfoma, sarkoidoz, toksikasyon** gibi **vit D artış**ına bağlı **hiperkalsemi**de)

Hipokalsemi

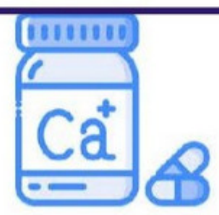

- Ca^{+2} gluseptat / klorid / **glukonat**
- **1.25 $(OH)_2$ D3** (kalsitriol)

Bifosfonatlar

1. Kuşak
- **Medronat**
- **Klodronat**



- Etidronat
- **Tiludronat**

2. Kuşak
- **Alendronat**
- **Pamidronat**



- **İbandronat**

3. Kuşak
- **Risedronat**



- **Zoledronat**

✓ **En güçlü,** nitrojen içerir

✓ Ca^{+2} gibi **iki değerli katyon** ile şelasyon yapabilen, **kemiğe afinite**si yüksektir.

✓ **Osteoklast**ta **apopitoz**u uyarıp kemik **rezorpsiyon**unu **inhibe** eder.

✓ **Anti-anjiyojenik** etki ile **antitümör** etkilidir.

Farmakokinetik

✓ Oral **biyoyararlanım** çok **düşük**

✓ **Yarıömür** çok **uzun**

✓ **Böbrek**le **atılır.**

Yan Etki

✓ **Özefajit** (peptik ülser ve özefajitde kontrendike)

✓ **Mandibula**da **osteonekroz** (IV zolendronat)

Kalsiyuma Duyarlı Mimetik

- **Sinakalset** (oral)
- **Etelkalset** (IV)

✓ Paratiroid bezde, kalsiyum duyarlı reseptörü (**CaSR**) **aktive** edip, **PTH** salgısını **inhibe** eder.

✓ Sekonder hiperparatiroidi ve paratiroid CA'da

Osteoporoz Diğer İlaç

Strontium Ranelate

✓ Kemik **rezorbsiyon**unu **inhibe** edip **yeni kemik oluşumu**nu **stimüle** eder.

Denosumab



✓ **RANKL blokör** (**OPG** benzer)

✓ **Osteoklast** aktivasyonunu **engeller**.

Romosozumab / Blosozumab

✓ **WNT** yolağını **aktive** edip yıkımı baskılar, yapımı artırır.

✓ **Anti-sklerostin** etkili

✓ MI ve SVO geçirende kontrendike

FLASH BACK

Osteoblast aktive, osteoklast inhibe
Romosozumab, **Stronsiyum ranelat**

Sevelamer / Lantanum karbonat

✓ **Hemodiyaliz/** hipoparatiroidi ile **hiperfosfatemi**de

Referansımız yanlış olan seçenekleri **eletiyor!!!**

Cevabımız olan seçeneğin ise endikasyonu çok başka...

Sekonder hiperparatiroidi ve paratiroid kanserinin tedavisinde kullanılan sinakalset, sorumuzun cevabı...

Vitamin D

Liposolubl 2 form (benzer etkinlik);

- D3 (**kolekalsiferol**)
- D2 (**ergokalsiferol**)
- 23,24 $(OH)_2$ D3 (**Sekalsiferol**) en uzun etkili

✓ Provitamin önce **UV** ile **D2** ve **D3** şekline döner.

✓ **KC**'de **25-hidroksilasyon**a ve **böbrek**te **1a hidroksilasyon** ile **1,25 $(OH)_2$ D3 (kalsitriol)** ve 1,25 **$(OH)_2$ D2**'ye dönüşür.

Kalsitriol

✓ Ca^{+2} ve **P** ince bağırsaktan **emilim**ini **artırır**.

✓ Kemikten Ca^{+2} **mobilizasyon**u sağlar.

✓ Renal Ca^{+2} ve **P atılım**ını **azaltır**.

✓ **Mononükleer** hücrede olgunlaşma ve sitokin sentezi

Endikasyon



✓ **Raşitizm** ve osteoporoz

✓ **Hiperparatiroidi**

Dokserkalsiferol / Parikalsitriol / Oksakalsitriol

✓ **KBH**'a **sekonder hiperparatiroidi**de

Kalsipotriol

✓ **Psöriazis** tedavisinde

Kalsitonin

✓ **Osteoklast** aracılı kemik **rezorpsiyon**u **inhibitör**üdür.

✓ Renal Ca^{+2} ve **P reabsorbsiyon**unu **azaltır**.

Salkatonin



✓ Kalsitonin türevidir.

✓ **Paget,** kansere bağlı hiperkalsemi ve **osteoporoz** tedavisinde

FGF 23

✓ **Kemik hücre**leri **sentez**ler.

✓ Renal **P atılım**ını **artırır, aktif vitD3** sentezi **baskı**lanır

Burosumab

✓ SC uygulanan **FGF-23 antikor**udur.

✓ Tümör kaynaklı osteomalazi, **X**'e bağlı **hipofosfatemi**de

Hiperkalsemi



- **İzotonik** + **furosemid**
- **Pamidronat/zoledronat**
- **Kalsitonin**
- Gallium Nitrat
- **Plikamisin** (Mitramisin)
- **IV fosfat**
- **Glukokortikoid (lenfoma, sarkoidoz, toksikasyon** gibi **vit D artış**ına bağlı **hiperkalsemi**de)

Hipokalsemi



- Ca^{+2} gluseptat / klorid / **glukonat**
- **1.25 $(OH)_2$ D3** (kalsitriol)

Bifosfonatlar

1. Kuşak

- **Medronat**
- **Klodronat**



- Etidronat
- **Tiludronat**

2. Kuşak

- **Alendronat**
- **Pamidronat**



- **İbandronat**

3. Kuşak

- **Risedronat**



- **Zoledronat**

✓ **En güçlü,** nitrojen içerir

✓ Ca^{+2} gibi **iki değerli katyon** ile şelasyon yapabilen, **kemiğe afinite**si yüksektir.

✓ **Osteoklast**ta **apopitoz**u uyarıp kemik **rezorpsiyon**unu **inhibe** eder.

✓ **Anti-anjiyojenik** etki ile **antitümör** etkilidir.

Farmakokinetik

✓ Oral **biyoyararlanım** çok **düşük**

✓ **Yarıömür** çok **uzun**

✓ **Böbrek**le **atılır.**

Yan Etki

✓ **Özefajit** (peptik ülser ve özefajitde kontrendike)

✓ **Mandibula**da **osteonekroz** (IV zolendronat)

Kalsiyuma Duyarlı Mimetik

- **Sinakalset** (oral)
- **Etelkalset** (IV)

✓ Paratiroid bezde, kalsiyum duyarlı reseptörü (**CaSR**) **aktive** edip, **PTH** salgısını **inhibe** eder.

✓ Sekonder hiperparatiroidi ve paratiroid CA'da

Osteoporoz Diğer İlaç

Klinik Bilimler 122. soru
Farmakoloji Speetus Notu 1. Fasikül
Sayfa 046

Denosumab

✓ **RANKL blokör** (**OPG** benzer)

✓ **Osteoklast** aktivasyonunu **engelle**r.



Romosozumab / Blosozumab

✓ **WNT** yolağını **aktive** edip yıkımı baskılar, yapımı artırır.

✓ **Anti-sklerostin** etkili

✓ MI ve SVO geçirende kontrendike

FLASH BACK

Osteoblast aktive, osteoklast inhibe

Romosozumab, **Stronsiyum ranelat**

Sevelamer / Lantanum karbonat

✓ **Hemodiyaliz/** hipoparatiroidi ile **hiperfosfatemi**de

Referansımız yanlış olan seçenekleri **eletiyor!!!**

Notumuzda da net bir şekilde görülebildiği gibi RANKL inhibisyonu yapan denosumab da elenen seçeneklerimiz arasında yer alıyor...

RANKL inhibisyonu sonucunda gelişen osteoklast inhibisyonuna çok dikkat !!!

Orijinal Soru: Klinik Bilimler 123

123. Yetmiş bir yaşındaki erkek hasta sağ ayak başparmağında ağrı ve kızarıklık şikâyetleriyle başvuruyor. Muayenesinde sağ ayak birinci metakarpofalangeal eklemde ödem, hiperemi, palpasyonla hassasiyet ve mukozal membranlarda kuruluk saptanıyor. Öyküsünden düzenli alkol aldığı, son günlerde sıvı alımında azalma olduğu ve hipertansiyon nedeniyle losartan ve hidroklorotiyazid kullandığı öğreniliyor. Laboratuvar tetkiklerinde serumda ürik asit düzeyi yüksek bulunuyor.
Bu hastadaki klinik tablonun ortaya çıkmasında aşağıdakilerden hangisinin kolaylaştırıcı rol oynaması <u>en az olasıdır</u>?

A) Dehidratasyon
B) Yüksek serum ürik asit seviyesi
C) Hidroklorotiyazid kullanımı
D) Alkol kullanımı
E) Losartan kullanımı

Doğru Cevap: E

SpeeTUS Notu

SpeeTUS Notu

Gut atağı sırasında ürik asit düşürücü tedavi (allopürinol) yaklaşımı

- Hasta kullanmıyorsa, başlanmamalıdır.
- Hasta kullanırken atak tetiklenmişse, kesilmemelidir.

Atak sırasında serum ürik asit düzeyi değiştirilmemelidir !!!

Ürik asit düşürücü tedaviler

- ✓ **Ksantin oksidaz inhibitörleri**
  - ➢ **ALL**opürinol: **ALL**erjik yan etkiler yapabilir
  - ➢ **Febuksostat**: Allerjik yan etki beklenmez

Azatiopürin ve **6-merkaptopürin** ksantin oksidaz ile yıkılır. Bu ilaçlar, ksantin oksidaz inhibitörleri ile birlikte kullanılır ise ağır yan etkiler (sitopeni) gelişebilir.

- ✓ **Ürikozürik ilaçlar (Probenesid vb):** Ürik asiti,

Klinik Bilimler 123. soru
Dahiliye Speetus Notu 1. Fasikül
Sayfa 150

- ✓ **Urik asit düşürücü etkisi olan diğer ilaçlar;** Losartan, Fenofibrat, Amlodipin, SGLT2 inhibitörleri

Kalsiyum Pirofosfat Depo Hastalığı

Genel bilgiler

- ✓ Sıklıkla **yaşlı popülasyonda** görülür
- ✓ Eklemde kalsiyum pirofosfat dehidrat **(CPPD)** kristallerinin birikimi sonucunda oluşur (kristal artriti).
- ✓ **Risk faktörleri**
  - ➢ Primer hiperparatiroidizm, Hemokromatoz (↑)
  - ➢ Hipofosfatemi, Hipomagnezemi (↓)
- ✓ Direkt grafide **kondrokalsinoz** görülür.
- ✓ Tutulan eklemde gelişen akut artrit, **psödogut** olarak adlandırılır.

Psödogutun, guttan farkları

- ✓ En sık tutulan eklem: **Diz**
- ✓ Kesin tanı: Polarize ışık mikroskopu ile eklem sıvısında **romboid şekilli kalsiyum pirofosfat dehidrat (CPPD)** kristallerinin gösterilmesi
- ✓ Tedavi: **Sadece antiinflamatuar ilaç** (ürik asit düşürücü tedaviye gerek yok)

Septik Artrit

Etkenler

- ✓ En sık → **S. Aureus**
- ✓ Cinsel aktif genç popülasyon → **Gonokok**
- ✓ Artroskopik işlem/protez eklem cerrahisi → **S. epidermidis**
- ✓ Ayakkabıya keskin bir cisim batması → **P. Aeruginosa**

Yayılım

- ✓ Bakteriler en sık, uzak bir enfeksiyondan **hematojen yolla** ekleme ulaşır (örnek; ayakta ülsere akıntılı lezyon sonrası diz ekleminde gelişen septik artrit)

Klinik ve laboratuvar bulguları

- ✓ En sık **akut monoartrit** şeklindedir.
- ✓ En sık **diz eklemi** tutulur.
- ✓ Eklem **şiş, kızarık ve ağrılıdır**
- ✓ Eklemde **hareket kısıtlı**dır.
- ✓ Laboratuvarda; **lökositoz**, periferik yaymada sola kayma, **yoğun akut faz yanıtı** görülür.
- ✓ Kesin tanı **sinoviyal sıvı incelemesi** ile konulur:
  - ➢ Beyaz küre sayısı > 50.000/mm_3
  - ➢ > % 80-90 polimorfonükleer lökosit
  - ➢ Glikoz düzeyi çok düşük

Dissemine gonokoksik infeksiyonun özel bulguları

- Migratuvar poliartralji
- Döküntü (hemorajik püstül)

Tedavi

- ✓ Tanı konulur konulmaz **drenaj** yapılmalı
- ✓ **Kültür** alınmalı
- ✓ Derhal **ampirik antibiyotik** verilir (kültür sonucu beklenmez)

Ailevi Akdeniz Ateşi (FMF)

TİPİK VAKA

- Çocuk / genç erişkin hasta (< 20 yaş)
- Aile öyküsü (OR kalıtım)
- Kendi kendini sınırlayan (1-3 gün), düzensiz aralıklı ataklar:
  - ➢ Ateş + Serozit (peritonit, plörit, perikardit)
  - ➢ Ateş + Sinovit
- Erizipel benzeri eritem (patognomonik)
- Kolşisin tedavisine iyi yanıt
- Uzun vadede AA tip amiloidoz

Patogenez

- ✓ **MEFV (MEditerranean FeVer)** geni, **pyrin** (marenostrin)'i üretir. Pyrin; **IL-1** oluşumunu önler (antiinflamatuar).
- ✓ MEFV gen mutasyonu ile **pyrin miktarı azalır**, inflamasyon baskılanamaz ve **FMF atakları** ortaya çıkar.
  - ➢ En sık görülen mutasyon **M694V**'dir

Amiloidoz

- ✓ FMF'te atak dönemi haricinde de **serum amiloid A** yüksektir. Bu nedenle **amiloidoz (AA tip)** riski yüksektir.
- ✓ Klinikte **renal amiloidoz** baskındır. Tedavi edilmez ise **son dönem böbrek yetmezliği** gelişebilir.

Tanı

- ✓ Öykü ve klinik bulgularla konulur
- ✓ MEFV gen analizi, klinik şüphenin yüksek olduğu ancak arada kalınan olgularda istenir (**rutin değil, şart değil**)

İLGİLİ NOTLAR

Anjiyotensin Reseptör Blokörü

- Losartan
- Kandesartan
- İrbesartan
- Valsartan
- Telmisartan
- Eprosartan
- Azilsartan
- Saralazin (IV)

- ✓ **Öksürük** ve **anjiyonörotik ödemi** daha **az** oluşturur.
- ✓ ACEi'ne göre AntiHT etkisi **daha geç** başlar.
- ✓ Genelde **karaciğer** ve **renal** yolla **metabolize** edilir.

Low-sartan

- ✓ **TxA2 antagonizma**sına bağlı **antiagregan** etkilidir.
- ✓ **Stroke** profilaksisi ve **diabetik nefropati** tedavisi
- ✓ **En kısa** ve **ürikozürik** etkilidir.

Klinik Bilimler 123. soru
Farmakoloji Speetus Notu 1. Fasikül
Sayfa 025

- ✓ Diyabetik nefropati tedavisi
- ✓ Oral **biyoyararlanım en yüksek**tir (%70).
- ✓ Renal ve hafif-orta KC yetmezliğinde klirensi değişmez.

Kandesartan Cilexetil (Ön İlaç)

- ✓ Aktif metaboliti kandesartana dönüşür.
- ✓ Reseptöre (**AT1**) **en selektif** olan

Olme-sartan Medoksomil (Ön İlaç)

- ✓ **KC** ve **BY**'de **doz ayarlaması gerektirmez.**

Tall-misartan

- ✓ Lipofilik, safra ile atılır. **BY**'de **doz ayarlaması gerektirmez.**
- ✓ **En uzun** etkilisi
- ✓ **PPAR** reseptörlerini etkileyerek **antidiyabetik** etki



Endikasyon

- **HT, KY, MI** sonrası **proflaksi**
- Diyabetik **nefropati, stroke** proflaksisi
- **Portal hipertansiyon** ve Siroz

Kontrendikasyon

- ✓ **Bilateral** renal arter stenozu ve **Gebelik**

Direkt Renin İnhibitörü



Aliskiren

- ✓ **AT I-II** ve **aldosteron** seviyesini **baskılar.**

- ✓ **Renin** seviyesini **artırır**, **aktivite**sini **baskılar**.
- ✓ Biyoyararlanım düşük, **potens** ve **afinite yüksek**tir.
- ✓ Yarıömrü uzun ve **renoprotektif** etkilidir.
- ✓ Reflü özofajit, **hiperkalemi**, ASYE oluşturabilir.
- ✓ **Gebede kontrendike**dir.

Hiperkalemi Tedavisi



Akut Tedavi

- ✓ **Kardiyak stabilizasyon** için; **Ca^{+2} glukonat**
- ✓ K^+'u düşürmek için; **insülin** infüzyonu, **HCO_3^-** ve **β** agonist

Kronik Tedavi



- ✓ **Kayeksalat** bağırsaktan **Na**'u **absorbe** edip **K^+**'u **atar.**
- ✓ **Patiromer K^+**'u bağlayıp **gaita ile atar.** Ca^{+2} geri emilimini artırır.
- ✓ **Zirkonyum K^+**'u bağlayıp **gaita ile atar.** Na^+ ve H^+ geri emilimini artırır.
- ✓ **En etkili** tedavisi **diyaliz**dir.

DİĞER ANTİHİPERTANSİF

Arteriyal dilatasyon oluşturup yan etki olarak;



- Refleks **sempatik** aktivite, **taşikardi**, **(+) inotropi**
- **Renin** salınımına bağlı **su** ve **Na^+** tutulumu
  - ✓ **Diüretik** ya da **β blokör** ile kombine edilebilir.
  - ✓ **MI** riskini artırabilirler.

Hidralazin



- ✓ **İntrasellüler Ca^{+2}** düşüşü ile **arter**de **VD** oluşturur.
- ✓ **NO** salınımına neden olur.
- ✓ **Gebe**de **preeklampsi**de tercih edilir.
- ✓ **Lupus** benzeri yan etki oluşturabilir.

FLASH BACK

SLE benzeri sendrom;
Prokainamid, Hidralazin, **Penisilamin**, **INH**

FLASH BACK

Gebede **güvenli**;
Metildopa, **Hidralazin**, Nifedipin, **Labetolol**

Minoksidil



- ✓ **K^+ kanal açıcı** olup **hiperpolarizasyon** yapar.
- ✓ **Hipertrikozis** ve **glukoz intoleransı** oluşturur.

Diazoksit

- ✓ **K^+ kanal açıcı** olup **hiperpolarizasyon** yapar.
- ✓ Acil hipertansiyonda IV kullanılır.
- ✓ **İnsülinoma**da hipoglisemi tedavisinde kullanılabilir.

FLASH BACK

K kanal aktivasyonu;
Kromakalim, Pinasidil, NiKorandil, Tilisolol, Retigabin, Moguistein

Ürikozürik etkisi olan bir ilaç, serum ürik asit seviyelerini yükseltemez öyle değil mi? :))

Orijinal Soru: Klinik Bilimler 124

124. Ultraviyole radyasyon maruziyetinin önemli bir risk faktörü olduğu, en çok baş ve boyun bölgesine yerleşen, mukozaları tutmayan, metastaz yapma potansiyeli son derece düşük olan deri tümörü aşağıdakilerden hangisidir?

A) Bazal hücreli karsinom
B) Skuamöz hücreli karsinom
C) Merkel hücreli karsinom
D) Keratoakantom
E) Melanom

Doğru Cevap: A

SpeeTUS Notu

SpeeTUS Notu

İLGİLİ NOTLAR

- **Tümörün ince olması, radyal büyüme paterninde olması, evre1-2,** mitozun düşük olması, lenfosit infiltrasyonunun olması ve ülser olmamaması iyi prognoz kriterleridir.

BENİGN EPİTELYAL TÜMÖRLER

Seboreik Keratoz

- **Orta-ileri yaşlarda** görülen, gövdenin herhangi bir bölgesine yerleşen, keratin dolu kistler, **hiperkeratoz** ve bazal hücrelerde artış ile karakterize **benign** bir deri tümörüdür.
- Sayısının hızlıca artması **GIS kanserlerinde** görülen paraneoplastik bir durum olan **Lesser-Trelat bulgusu** olarak adlandırılır.

Akantozis Nigrikans

- Tipik olarak katlanma bölgelerinde (aksilla, kasık, boyun gibi) görülen, deride **kalınlaşma ve hiperpigmentasyon** alanları ile karakterizedir.
- Olguların çoğu çocukluk çağı - pubertede başlar. Diyabet ve obezite ile ilişkilidir.
- Daha az görülen formu orta-ileri yaşlarda ortaya çıkar ve **GIS adenokarsinomlarına** eşlik eder.

EPİDERMİSİN PREMALİGN VE MALİGN TÜMÖRLERİ

Aktinik Keratoz

- Sıklıkla küçük, kahverengi-kırmızı renkte ve **yüzeyi zımpara kağıdı** şeklinde pürtüklü deri lezyonlardır.
- En önemli risk faktörü **güneş ışığıdır**.
- **Histopatolojide** epidermiste hiperkeratoz, parakeratoz, alt kısımlarında sitolojik atipi, bazal hücre hiperplazisi ile üst dermiste solar elastoz saptanır.
- **Skuamöz karsinoma** dönüşebilirler.

Skuamöz Hücreli Karsinom

- Derinin en sık görülen **2. kanseridir.**
- Yaşlılarda, **güneş gören yerlerde**, en sık el sırtı, ön kol, yüz ve boyunda izlenir.
- **Güneş ışığı** en önemli risk faktörüdür.
- İn-situ skuamöz hücreli kansere **Bowen hastalığı** denir.

Klinik Bilimler 124. soru
Patoloji Speetus Notu 1. Fasikül
Sayfa 077

Bazal Hücreli Karsinom

- İnsanlarda **en sık** görülen malign tümördür.
- **Güneş ışığı,** kseroderma pigmentozum ve immünsüpresyon risk faktörleridir.
- Sıklıkla baş boyunda; en sık ise **nazolabial sulkus** üzerinde izlenir.
- **Yavaş büyüyen ve çok nadir metastaz** oluşturan deri karsinomlarıdır.
- Makroskopik olarak tümörün üzerinde **subepidermal telenjiektazilerin** görülmesi tipiktir.
- İleri lezyonlar hemen daima **ülseredir** (Rodent ülser).
- Bazal hücreli kanserde **Hedgehog sinyal yolağını** aktive eden mutasyonlar mevcuttur. **PTCH1 geni** Hedgehog sinyal yolu inhibisyonu yapan bir tümör süpresör gendir.
- Bazal hücreli karsinomda tümör adalarının bazaloid hücrelerden oluşması ve adaların çevresindeki hücrelerde **palizatik dizilim** tipiktir.

Bazal Hücreli Nevüs Sendromu (Gorlin Sendromu)

- **OD** geçen, **PTCH-patched** genlerinde mutasyon sonucu gelişen bir sendromdur.
- Gençlerde **multipl bazal hücreli kanser** ile birlikte beyinde medulloblastomlar, overde fibroma, odontogenik keratokist, el içi ve ayak tabanında pitler ile karakterizedir.

Merkel Hücreli Karsinom

- Epidermiste nöral krest kökenli **Merkel hücrelerinden** köken alan nadir epidermal neoplazmlardır. Nörosekretuar granüller içerir.
- **Merkel hücreli polyoma virüs** etkendir.

DERİYE GÖÇ EDEN HÜCRELERİN TÜMÖRLERİ

Mikozis fungoides

- Derinin **CD4+ T hücreli lenfomasıdır.**
- **Serebriform nüveli** tümöral hücrelerin epidermise ilerlemesiyle (epidermotropizm) ve epidermis içinde karakteristik **Pautrier mikroapselerini** oluşturmasıyla karakterizedir.
- **Yama-plak-nodül** aşamaları vardır.

Mastositozlar

- Deride mast hücrelerinin aşırı bulunmasıyla karakterizedir.
- Tüm olguların **%50'si ürtikeria pigmentoza** adıyla yaygın kutanöz formda yer alır. İyi prognozludur, **çocukluk** çağında başlar
- %10 olgu **erişkinde sistemik mastositoz** adıyla bilinen yaygın vücut tutulumu ile gider. Bunlar erişkin yaşta başlar ve prognozları kötüdür.

KRONİK İNFLAMATUVAR DERMATOZLAR

Psöriazis

- Psöriazisin en çok etkilediği yer **deridir** ve özellikle dirsek, diz, saçlı deri, lumbosakral bölge, intergluteal alan ve glans penistir.
- Lezyonlar iyi sınırlı **pembe-somon renkli plaklar** olup üzerinde gevşek olarak tutunmuş pullanmalar bulunur.
- Travma alanında yeni lezyonların oluşumuna **Koebner fenomeni** denir.
- Lezyon üzerindeki krut kaldırılınca küçük noktasal kanamalara neden olur (**Auspitz bulgusu).**

Histopatoloji:

- Psöriyaziste artmış epidermal hücre turnover'ı sonucu epitelde belirgin kalınlaşma **(akantozis).**
- **Stratum granülozum az** ya da yoktur,
- Geniş **parakeratotik skala** izlenir
- Nötrofil grupları parakeratotik stratum korneumda agregatlar oluşturabilirler **(Munro mikroapseleri).**

Liken planus

- **Orta yaş kadınlarda** daha sık görülen **otoimmün** kökenli bir hastalıktır.
- **Hem deri hem mukozalarda** tutulum yapar.
- **Kaşıntılı, mor, poligonal, planar papül ve plaklar** ile karakterizedir.

Orijinal Soru: Klinik Bilimler 126

126. Otuz sekiz yaşındaki kadın hasta birkaç aydır olan dengesizlik ve yürüme güçlüğü şikâyetleriyle başvuruyor. Öyküsünden hastanın 5 yıldır 10 adet/gün sigara kullandığı ve vejetaryen olduğu öğreniliyor. Nörolojik muayenesinde 4/5 spastik paraparezi, alt ekstremitelerde vibrasyon, eklem pozisyon duyusunda kayıp ve Romberg pozitifliği saptanıyor.
Bu hasta için <u>öncelikle</u> düşünülebilecek <u>en olası</u> tanı aşağıdakilerden hangisidir?

A) Herediter spastik paraparezi
B) Subakut kombine dejenerasyon
C) Wernicke-Korsakoff sendromu
D) Beriberi hastalığı
E) Amiyotrofik lateral skleroz

Doğru Cevap: B

SpeeTUS Notu

SpeeTUS Notu

Demiyelinizan Hastalıklar

Devic Hastalığı (Nöromiyelitis Optika)	✓ Optik nörit ve spinal kordun transvers miyeliti ✓ Serumda aquaporin-4'e karşı gelişen NMO-IgG pozitiftir
ADEM (Akut Dissemine Ensefalopati)	✓ Viral hastalık, aşılanma sonrası gelişebilen demiyelinizan hastalık ✓ MS'e göre çocukluk çağında daha sık ✓ Hastalık tek atak şeklinde
	✓ Papova viruslerin neden olduğu,

Klinik Bilimler 126. soru
Küçük Stajlar Speetus Notu 1. Fasikül
Sayfa 009

Subakut Kombine Dejenerasyon	✓ Vitamin B12 eksikliğine bağlı oluşur. ✓ Beyin, serebellum, spinal kord, optik sinir ve periferik sinirleri etkiler. ✓ İlk bulgu el ve ayaklarda parestezi ✓ Medulla spinalis posterior kordon etkilenir. ✓ Derin duyuda, vibrasyon ve pozisyon duyusunda azalma sabit bulgu ✓ Spastisite, DTR değişiklikleri (artma, azalma) ✓ I. ve II. Motor nöron bulguları bir arada.
Santral Pontin Myelinozis	✓ Hiponatreminin hızlı düzeltilmesi sonucu ortaya çıkan ✓ Piramidal kuadriparezi

FLASH BACK

I. ve II. motor nöron bulgularının bir arada görüldüğü hastalıklar

(SAF kardeşler)
S-ubakut kombine dejenerasyon
A-myotrofik lateral sklero
F-reiderich ataksi

PERİFERİK SİNİR SİSTEMİ HASTALIKLARI

HİPOGLOSSUS FELÇLİ HASTAYA YAKLAŞIM

Santral felç (supranükleer lezyon) varlığı:
- Dil lezyonunun karşı tarafına döner
- Atrofi, fasikülasyon yok

Periferik (intra ve infranükleer) felç:
- Dil lezyon tarafına deviye olur
- Atrofi ve fasikulasyon var

Polinöropati	Mononöropati Multipleks
✓ Periferik sinirlerin aynı nedene bağlı olarak birlikte, yaygın şekilde hasarlanması ✓ Periferik sinir aksonlarının distalden proksimale doğru ilerleyen hasarı ✓ Ekstremite distallerinde eldiven ve çorap tarzında duyu kusuru ✓ Tanı için EMG	✓ En az iki ayrı periferik sinir alanında hasara neden olan asimetrik, asenkron, duyusal ve motor bir mononöropatidir. **Nedenleri:** • Diyabetes mellitus • PAN • Kriyoglobülinemi • Romatoid artrit





HEREDİTER NÖROPATİLER

Charcot-Marie-Tooth Hastalığı
- En sık görülen herediter nöropatidir.
- Ayaklarda pes kavus ve çekiç parmak deformitesi görülür.
- Alt ekstremitelerde belirgin distal zaaf ve atrofi görülür.

Dejerine-Sottas hastalığı
- Palpe edilebilen hipertrofik sinirler

Ailesel basınca duyarlılık nöropatisi (tomaküler nöropati)
- Biyopside fokal sinir kalınlaşması görülür. Bu görünüme tomaküla- sosis – denilir.

Guillain-Barré sendromu (GBS)

TİPİK VAKA
- Üst solunum yolu veya gastrointestinal sistem enfeksiyonu öyküsü
- Başta duyusal semptomlar İlerleyen dönemlerde distalde başlayıp assendan ilerleyen simetrik paraliziler
- BOS'ta protein artışına rağmen hücre görülmez (albüminositolojik dissosiyasyon).
- Derin tendon refleksleri tipik olarak yoktur.
- En sık kraniyal çift tutulumu fasiyal paralizi

Tanı:
- Sinir iletim hızlarında anomali, EMG bulguları, albüminositolojik ayrışma,

Tedavi:
- Plazmaferez veya intravenöz insan IgG (IVIG)
- Steroidlerin faydası gösterilememiştir

Miller-Fisher sendromu: Guillain-Barré sendromunun oftalmopleji, arefleksi, ataksi eşlik eden formudur.

İLGİLİ NOTLAR

Orijinal Soru: Klinik Bilimler 127

127. Otuz yaşındaki kadın hasta 5-6 yıldır olan, her ay birkaç kez genellikle şakaklarında ve başının üst bölümünde hissettiği, hafif-orta şiddette ve basınç şeklindeki baş ağrısı şikâyetiyle başvuruyor. Hasta ağrılarının günlük aktivitelerini kısıtlamadığını ve analjezik almadığında 5-6 saat içinde geçtiğini belirtiyor. Başka nörolojik ve sistemik semptom tariflemeyen hastanın stres, yorgunluk ve uykusuzluğu arttığında ağrısının tetiklendiği öğreniliyor.
Bu hasta için <u>en olası</u> tanı aşağıdakilerden hangisidir?

A) Aurasız migren
B) Epizodik gerilim tipi baş ağrısı
C) Küme tipi baş ağrısı
D) Hipnik baş ağrısı
E) Paroksismal hemikrania

Doğru Cevap: B

SpeeTUS Notu

SpeeTUS Notu

NÖROLOJİ

BAŞ AĞRISI VE FASİYAL AĞRI

Başımızda Ağrı Oluşturan ve Oluşturmayan Yapılar

Ağrı Oluşturmayanlar;	Ağrı Oluşturanlar;
✓ Duranın büyük kısmı (kafa tabanı hariç)	✓ Damarlar
✓ Beyin parankiminin büyük kısmı	✓ Leptomeninks

- Supratentoriyal alanın duyusunu 5. Kraniyal sinir alır.... (5upra)
- İnfratentoriyal alanın duyusunu C 1-2-3 spinal sinirler alır... (1nfra)

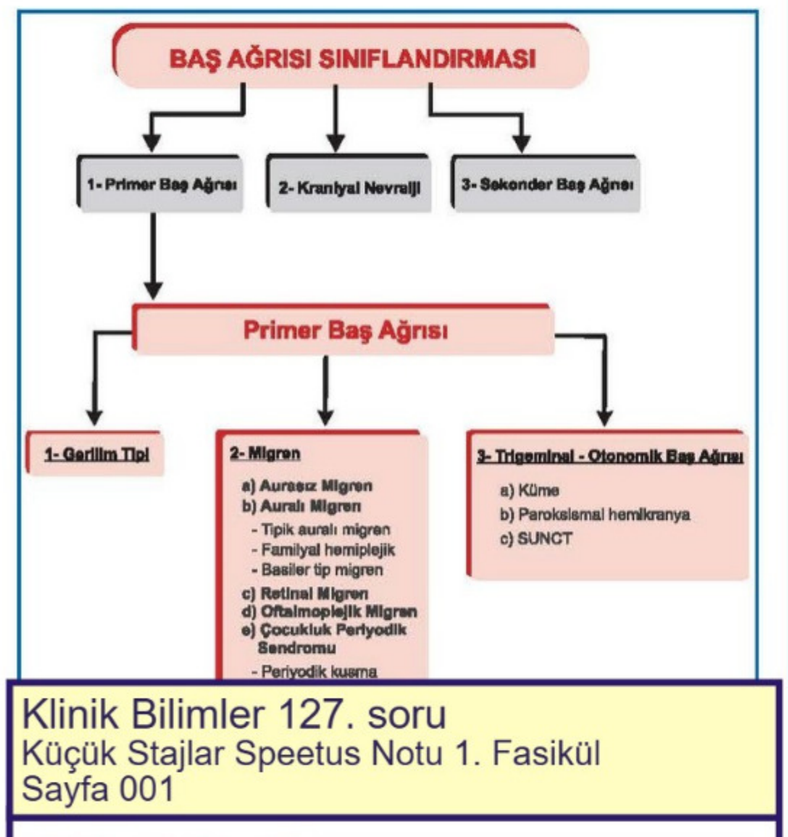

Klinik Bilimler 127. soru
Küçük Stajlar Speetus Notu 1. Fasikül
Sayfa 001

Gerilim Tipi Baş Ağrısı

- En sık görülen baş ağrısı

TİPİK VAKA
- Başın her iki yanında,
- Baskı tarzında olan baş ağrısı.

Ne olmaz?
- Fotofobi, fonofobi, bulantı-kusma, günlük rutin aktivitenin kısıtlanması (Migren baş ağrısında görülür).

Migren Tipi Baş Ağrısı

TİPİK VAKA
- Genç yaş, kadın hasta,
- Genellikle tek taraflı,
- Pulsatil (zonklayıcı) tarzda,
- Bulantı-kusma,
- Fotofobi-fonofobi,
- Günlük rutin aktiviteyi kısıtlayan
- 4-72 saat süren baş ağrısı

Migren Tipleri

1) Aurasız Migren	En sık görülen migren tipi
2) Auralı Migren	Aura; Aura 5-60 dk arasında süren, fokal nörolojik semptom atakları
a) Tipik auralı migrenler	En sık aura tipi vizüel semptomlar. En sık scintilaston skotomu
b) Hemiplejik migren	Migrene eşlik eden motor güçsüzlük
c) Retinal migren	Baş ağrısına tek gözde fotopsi, görme kaybı
d) Baziller migren	Tam körlük ve buna eşlik eden; vertigo, ataksi, dizartri, tinnitus
e) Oftalmoplejik migren	Ağrı süresince ipsilateral pitoz ve 3. kraniyal sinir felci
f) Kronik migren	Migren ataklarının ayda 8 kezden fazla görülmesi ve ayın 15 gününü ağrılı geçirme

Migren Tedavisi

Akut Atak Tedavisi	Proflaktik Tedavi
Basit analjezikler	**Beta blokerler** (propranolol, atenolol)
Ergotlar: (Belirgin bulantı kusma. Anti emetik eklenmeli) Dihidroergotamin...	**Trisiklik antidepresanlar** (amitriptilin)
Narkotik analjezikler: Kodein, meperidin...	**Kalsiyum kanal blokerleri** (verapamil)
5-HT agonist: Sumatriptan... (Gebelik, koroner arter hastalığı, MAO inhibitörü kullanımında kontrendike)	**Metiserjid:** Retroperitoneal fibrosis yapar.
	Botilinum toksini
	Siproheptadin
	Antikonvülzan (topiramat, Valproat vs)

Trigeminal Otonom Baş Ağrıları

- **Küme Tipi**
- **Paroksismal Hemikranya**
- **SUNCT**

İLGİLİ NOTLAR

GERİLİM TİPİ BAŞAĞRISI

Migren&Gerilim Tipi Başağrısı Karşılaştırma

	Migren	Gerilim tipi
Şiddeti	Orta-Ciddi	Hafif-orta
Yeri	Belli bir odak	Diffüz
Fiziksel aktivite	Kötüleştirir	Etkilemez
Kısıtlama	Aktiviteyi kısıtlar	Kısıtlamaz
Zonklayıcı	Evet	Hayır
Kusma	Var	Yok

SSS görüntülemesi gerektiren başa

- Anormal nörolojik bulgular
- Nöbetlerin olması veya çok kısa a
- Çocuklarda olağandışı başağrıları (basiller, hemiplejik, küme tipi, Trigeminal, akut sekonder, oksipital)
- 6 yaşından küçük veya başağrısını ifade edemeyen tüm çocuklarda
- Öksürükle veya eğilme-ıkınmayla başağrısının olması
- Çocuğu uykudan uyandıran veya sabah uyandığında şiddetli baş ağrısı
- Aile öyküsü olmadan migranöz veya benzeri başağrısı olması

✓ **Serebrovasküler olaylarla ilgili önemli noktalar;**

- **Moya moya hastalığının en sık birliktelik gösterdiği hastalık NF-1'dir.**
- **İnmeyle ilişkili metabolik hastalıklar;**
  - Homosistinüri
  - Fabry hastalığı
  - Sülfit oksidaz eksikliği
  - Ornitin transkarbamoilaz eksikliği
- **Galen ven anevrizması;**
  - Yenidoğanda doğumdan hemen sonra hiperdinamik kalp yetmezliği
  - Ekokardiyografide karotislerde çalma fenomeni görülmesi
  - Bebeğin kafasında duyulan yüksek frekanslı üfürüm

TİPİK VAKA

Yenidoğan, Solunum sıkıntısı

+

Taşikardi, Hiperdinamik kalp yetmezliği

+

Bebeğin kafasında duyulan üfürüm

↓

Galen ven anevrizması

Klinik Bilimler 127. soru
Pediatri Speetus Notu 1. Fasikül
Sayfa 066

SOSYAL PEDİATRİ ve ADÖLESAN HASTALIKLARI

- Erkeklerde 9-14 yaş, kızlarda 8-13 yaş arasında pubertal gelişim meydana gelir.
- Adolesan dönemi erken, orta ve geç olmak üzere 3'e ayrılır.
- Dürtü kontrolü, vücut yapısının değişmesi, vücuttaki değişikliklere duyarlılık, aynı cinsten arkadaş grubuna dahil olmak isteği, kendine özel alanını yaratma isteği ve bağımsızlığı ile ilgili kuralları sınama davranışları orta ergenlik döneminde ortaya çıkarır.

"Erken, orta ve geç ergenlik döneminin özellikleri" başlıklı tabloya bakınız.

Adolesan dönemdeki meme hastalıkları

- En sık solid kitle fibroadenomdur.
- Fibroadenom en sık üst dış kadrandadır.

rde sıktır. Buna pubertal jinekomasti

tır, maternal hormonların etkisiyle ortaya çıkar. Spontan geriler.

- Klinefelter sendromu önemli bir nedendir ve meme kanserine neden olabilir.
- En iyi ilaç raloksifendir.
- Cerrahi için aşağıdakilerin olması gerekir;
  - Tanner evre 3-5 meme gelişimi olanlarda
  - Ciddi psikososyal problemleri olan
  - 18-24 ayda gerilemeyenlerde

Adolesan dönemdeki menstrüel problemler

Normal Mens'lerin Özelliği

Siklus Uzunluğu	Siklusların ilk günleri arasındaki süre 21-35 gündür (ilk menarştan sonraki ilk 3 yıl süre 21-45 gün olabilir)
Mens'n süresi	7 gün veya daha az
Kanama miktarı	Günde 6 veya daha az ped

- İki veya daha fazla siklusu bunun dışında seyreden veya ardışık 3 ay adet görmeyen bir adolesan ayrıntılı değerlendirilmelidir.

Amenore

- **Primer amenore;** puberte başladıktan sonra 4 yıl adet olmaması veya 15 yaşa gelindiğinde adet görülmemişse tetkik edilmesi önerilir.
- **Sekonder amenore;** 3 ay adet görmeme durumudur. Adolesanlardaki en sık nedeni gebeliktir.

Dismenore

- **Primer dismenore;** altta yatan patolojik durum yok.
- **Sekonder dismenore;** en sık neden endometriozistir.

Orijinal Soru: Klinik Bilimler 128

128. Yirmi bir yaşındaki üniversite öğrencisi hasta amfi derslerinde soru sormaktan çekiniyor, sunum yapması gerektiğinde yoğun bir endişe hissediyor; terleme, çarpıntı, ağız kuruluğu ve bayılma korkusu yaşıyor. Uzun zamandır tanımadığı insanların yanında gergin oluyor, topluluk karşısında konuşurken mantıksız şeyler söyleyip küçük düşmekten ve insanların onunla alay etme ihtimalinden çekiniyor.
Bu hastanın tedavisinde aşağıdakilerden hangisinin tercih edilmesi en az olasıdır?

A) Bupropion
B) Propranolol
C) Venlafaksin
D) Bilişsel davranışçı terapi
E) Paroksetin

Doğru Cevap: A

SpeeTUS Notu

SpeeTUS Notu

FLASH BACK

➢ Atipik ama D2 blokajı yapanlar: Risperidon ve paliperidondur.

Klozapin

➢ Agranülositoz, siyalore oluşturur.
➢ Klozapinin antipsikotik etki mekanizmasına M4 muskarinik reseptör agonizması da katkıda bulunur.
➢ Antikolinerjik yan etkisi çoktur (Olanzapin gibi)

Aripiprazol

➢ D2, D3 ve 5HT1A reseptör parsiyel agonistidir.
➢ Ekstrapiramidal yan etkileri çok azdır.
➢ Antidepresan etkileri de vardır.
➢ Sedatif etkisi azdır.
➢ Kusma oluşturan tek antipsikotiktir.

Ketiapin

➢ En kısa etkili atipik antipsikotiktir.

Olanzapin

➢ Belirgin kilo aldırır. Metabolik sendromda kullanılmaz.

Risperidon / Paliperidon

➢ Atipik ama EPYE fazladır.

İloperidon

➢ Alfa adrenerjik reseptör blokajı oluşturur.

Kariprazin

➢ D3 reseptör parsiyel agonistidir.

Sertindol

➢ Uzun QT yapabilir (ziprasidon ve tioridazin gibi).

Asenapin

➢ 5HT2A blokajı güçlüdür.
➢ Biyoyararlanımı en düşük antipsikotiktir.

Lumataperon

➢ 5-HT2A reseptör antagonistidir.
➢ D1 ve D2 reseptörlerini modüle eder.

Pimavanserin:

➢ 5-HT2A invers agonistidir.
➢ EPYE'lere ve prolaktin artışına neden olmaz.
➢ Parkinsonlularda gelişen psikoz tedavisinde kullanılır.

Amoksapin

➢ Antidepresan ve antipsikotik etkilidir.
➢ Şizoafektif bozuklukta kullanılır.

ANTİDEPRESAN İLAÇLAR

TRİSİKLİK ANTİDEPRESANLAR

- Uptake-1 inhibisyonu yaparlar.
- Hem NA hem de serotonin reuptake'ini bloke ederler.
- İndirekt olarak dopaminin etkisini de arttırırlar.
- Nonselektif TAD'ler; alfa, Muskarinik, histamin reseptör blokajı yapar ve kardiyotoksiktir.

İmipramin: Enüresis nokturnada kullanılır.

Amitriptilin: Migren profilaksisinde tercih edilir.

Klomipramin: Anti-obsesyonel etkisi en güçlü olan antidepresan ilaçtır (**OKB'de ilk seçenek SSRI'lardır**).

- **Protriptilin:** Uzun etkilidir.
- **Amoksapin:**
  ➢ Postsinaptik D2 reseptör blokajı yapar.

Klinik Bilimler 128. soru
Farmakoloji Speetus Notu 1. Fasikül
Sayfa 054

İlaç	Önemli özellik	Etki mekanizması
Nefazodon	• En kısa etkili	• Postsinaptik 5HT-2A, 2C reseptör blokajı • Uptake blokajı
Trazodon	• Sedatif etkili • Priapizm yapar. • İnsomniada kullanılır.	
Mirtazapin	• Sedatif (en güçlü) • Kilo alımı	• Postsinaptik 5HT-2A, 2C reseptör blokajı • Alfa-2 otoreseptörü bloke eder. • Serotonin ve noradrenalin salınımını arttırır.
Mianserin	• Aplastik anemi yapar.	
Bupropion	• Konvülziyon (en fazla) • Sedatif etkisi yoktur. • Anksiyolitik etkisi yoktur. • Sigara bağımlılığında kullanılır. • İştahı azaltır. • Obezitede kullanılır. • Seksüel disfonksiyonu az oluşturur.	• Dopamin ve daha az oranda NA reuptake blokajı yapar. • Presinaptik noradrenalin ve dopamin sekresyonunu arttırır.

➢ Kardiyotoksisite (Na ve K kanal blokajına bağlı aritmi)
➢ Antimuskarinik etkiler; görme bulanıklığı, ağız kuruluğu, miksiyonda zorlanma, konstipasyon
➢ Antihistaminerjik etkiler; sedasyon, kilo alımı
➢ Alfa-1 reseptör blokajı; ortostatik hipotansiyon, anejakülasyon, sedasyon

Antidepresan Zehirlenmesi:

➢ Antikolinerjik bulgular: Ajitasyon, konvülziyon, koma ve tremor
➢ Kardiyotoksik etki: QT intervalinde uzama görülür. Ölüm nedeni ventriküler aritmidir.

İLGİLİ NOTLAR

Bir atipik antidepresan olan bupropionun anksiyolitik olarak kullanılmaması gerektiğini notumuza ne de güzel yazmışız :)

Yine tek bir tablo ile bir soruyu daha çözdürmenin gururunu yaşıyoruz !!!

Orijinal Soru: Klinik Bilimler 129

129. Yirmi yaşındaki kadın hasta aşırı kilo kaybetme şikâyetiyle başvuruyor. Öyküsünden son 6 aydır yemek yemeyi kısıtladığı, sürekli egzersiz yaptığı ve laksatif kullandığı, 2 aydır âdet görmediği ve 51 kilodan 32 kiloya düştüğü öğreniliyor. Yaklaşık bir hafta önce başka bir psikiyatri uzmanına gittiğini, diyet programı yapıldığını ve yatış önerildiğini belirten hastanın fizik muayenesinde boyu 164 cm ölçülüyor. Son 3 gündür kilo almak amacıyla kendisine önerilen diyetin dışına çıkan hasta günde ortalama 3.500 kalorilik besin alıyor ve 2 gündür üst abdominal bölgede ağrı tarifliyor.
Bu hastada aşağıdakilerden hangisinin gelişmesi <u>en olasıdır</u>?

A) Hiponatremi
B) Hipofosfatemi
C) Hipokalsemi
D) Hipermagnezemi
E) Hipokloremi

Doğru Cevap: B

SpeeTUS Notu

SpeeTUS Notu

GERİATRİK SENDROMLAR

Genel Bilgiler

✓ Yaşlılarda sık görülen, ortak patofizyolojik nedenleri paylaşabilen ve birbirini tetikleyebilen klinik tablolardır.

Geriatrik Sendromların Sonuçları

- Temel ve entrümental yaşam aktivitelerinde bağımlılık
- Kırılganlıkta artış
- Yaşam kalitesinde azalma
- Hastanelere başvurma sıklığında artma
- Hastane yatış süresinde uzama (komplikasyon riski)
- Mortalitede artma

Malnütrisyon

✓ Besin öğeleri alımında azalma ve/veya dengesizlik vardır.

Tanı

✓ **Antropometrik ölçümler**
- ➢ Vücut ağırlığı (1 ayda ≥ %5 ↓, 6 ayda ≥ %10 ↓)
- ➢ Vücut kitle indeksi
- ➢ Üst orta kol çevresi ölçümü
- ➢ Baldır çevresi ölçümü
- ➢ El kavrama gücü
- ➢ Biyoelektrik impedans analizi (yağsız vücut kitlesi ölçümü)

✓ **Laboratuvar testleri**
- ➢ Albümin, **prealbümin**, transferrin ve retinol bağlayıcı globülin (bunlar aynı zamanda negatif akut faz reaktanı)

Tedavi

✓ Sağlıklı yaşlı bir bireyde günlük;
- ➢ Kalori gereksinimi 25-30 kcal/kg
- ➢ Protein gereksinimi 1-1,3 gr/kg
- ➢ Su miktarı 30-40 ml/kg/gün

✓ Beslenmede ilk tercih: Enteral yol

✓ Oral alabilen ve yutma fonksiyonu normal olan hastalarda ilk tercih: Oral nütrisyon solüsyonları

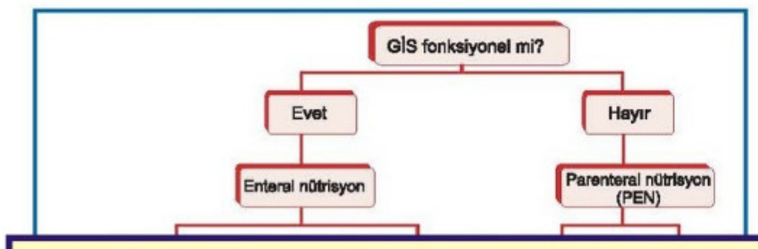

Klinik Bilimler 129. soru
Dahiliye Speetus Notu 1. Fasikül
Sayfa 057

Refeeding sendromu

✓ Hem enteral hem de parenteral beslenme ile görülebilir.
✓ Ciddi malnütrisyonu olan hastalarda hızlı ve fazla beslenme desteği başlandığında insülin çok şiddetli artar.
✓ Bunun sonucunda potasyum, fosfor ve magnezyum hızla hücre içine girer.
✓ Bu elektrolit anomalilerine bağlı olarak; kardiyak aritmiler, solunum yetmezliği, bilinç değişiklikleri vb gelişir.
✓ Refeeding sendromunun önlenmesi için;
- ➢ Beslenme öncesinde elektrolit eksiklikleri düzeltilmeli
- ➢ Enerji alımı düşük tutulması ve tedricen kontrollü arttırılmalı

57

Sarkopeni

Sarkopeni Tanı Kriterleri

1. Kas gücünde azalma
2. Kas kütlesinde azalma
3. Fiziksel performansta azalma

*Sadece 1. kriter varlığında **olası sarkopeni** tanısı konulur.
*1. ve 2. kriter varlığında **kesin sarkopeni** tanısı konulur.
*3 kriterin de varlığında **ağır sarkopeni** tanısı konulur

Tanı

✓ **Kas gücünün değerlendirilmesi:** El sıkma gücü testi, Sandalyeden kalkma testi vb.

✓ **Kas kütlesinin değerlendirilmesi:** Görüntüleme (BT, MR, DEXA), Biyoimpedans analiz, Antropometrik ölçümler

✓ **Fiziksel performansın değerlendirilmesi:** Genel yürüme hızı, zamanlı kalk ve yürü testi vb.

Tedavi

✓ Egzersiz ve fiziksel aktivite

✓ Nutrisyonel destek tedavisi (1.2-1.3 g/kg/gün protein + esansiyel amino asit)

✓ **Hormonal tedaviler**
- ➢ **Vitamin D:** Kas gücü, düşme ve kırıklar üzerine olumlu etkili
- ➢ Testosteron, östrojen, büyüme hormonu: Önerilmez

Demans

Demans Tanı Kriterleri

- En az 1 bilişsel alanda göre belirgin bozukluk vardır
- Bilişsel bozukluk(lar) günlük yaşam aktivitelerinde bağımlılığa yol açar
- Bilişsel bozukluk(lar) deliryum ve/veya başka bir psikiyatrik bozuklukla daha iyi açıklanamaz

✓ Demans tanısı öncesinde **geri dönüşümlü kognitif disfonksiyon** nedenleri ekarte edilmelidir:
- ➢ İlaçlar: Birçok SSS ilacı (antipsikotik, benzodiazepin, antidepresan, narkotik vb), antikolinerjik ilaçlar, digoksin vb
- ➢ Metabolik ve endokrinolojik sebepler: Hipotiroidizm, Cushing sendromu, elektrolit dengesizliği, hepatik/renal bozukluk
- ➢ İntrakraniyal sebepler: Subdural hematom, normal basınçlı hidrosefali
- ➢ Psikiyatrik sebepler: Deliryum, major depresyon, bipolar bozukluk, psikoz vb
- ➢ Diğer sebepler: Vitamin B12 eksikliği, fekal impakt, görme/işitme bozukluğu

İLGİLİ NOTLAR

Enteral beslenme formülleri

İzotonik formüller	• **Lifsiz düşük atıklı** veya **lifli (fiber)** olarak 2 gruptur. **1 kcal / mL** enerji içerirler. Protein dışı kalori : nitrojen oranı **150 / 1** • **Stabil ve GİS sağlam hastalarda standart başlangıç formülüdür.** (düşük atıklı izotonik formüller).
İmmünite destekleyen formüller	• **Glutamin, arjinin, omega-3 yağ asidi** içeren spesifik ürünlerdir. • **Çoklu organ yetmezlikli kritik hastalarda** glutamin desteği verilmesi **mortaliteyi arttırabilir.** • Hemodinamik olarak stabil ve organ disfonksiyonu olmayan **yanıklı ve travmalı hastalarda glutamin faydalıdır.**
Kalori yoğun formüller	• Aynı hacimde daha fazla kalori sağlar. **Sıvı kısıtlaması** yapılması gereken veya yüksek hacimleri tolere edemeyecek hastalara uygulanır. 1.5-2 kcal / mL enerji içerirler.
Yüksek proteinli formüller	• **Kritik hastalar içindir.** Protein dışı kalori : nitrojen oranı 80/1 - 120/1
Elementer formüller	• **Malabsorpsiyon, kısa bağırsak sendromu** ve **pankreatitte** kullanılır. Uzun karbohidrat içermezler, **kısa peptidler** ve çok az **orta zincirli yağ asitleri** barındırırlar. Primer avantajı **kolay emilebilmeleridir.** Uzun kullanımda düşük yağ içerikleri nedeniyle vitamin ve eser eleman eksikliklerine yol açabilirler.
Karaciğer yetmezliğinde kullanılan ürünler	• **Düşük protein, yüksek karbohidrat** ve düşük yağ içerirler. **Dallı zincirli amino asitlerden zengin** (lösin, izolösin ve valin), aromatik amino asitlerden fakir sıvılardır. Bu şekilde potansiyel **ensefalopati riski azalır.**
Böbrek yetmezliğinde kullanılan ürünler	• **Düşük protein, yüksek karbohidratlı** sıvılardır. Protein dışı kalori:nitrojen oranı yüksektir. **Esansiyel amino asitlerden zengindir. Vitaminleri** ve **eser mineralleri içermeyen**, elektrolit dengeli formüller kullanılmalıdır.
Akciğer yetmezliğinde kullanılan ürünler	• **Düşük karbonhidratlı; yağdan zengin** orta proteinli formüller verilir. Amaç CO_2 **üretimini** azaltmaktır.
Ciddi stres varlığında kullanılan ürünler	• **Dallı zincirli amino asitlerden zengin, yüksek proteinli**, orta karbonhidratlı; orta yağlı rejimlerdir. Protein dışı kalori: nitrojen oranı 90 : 1 - 120 : 1 arasındadır.

PARENTERAL BESLENME DESTEĞİ

- **Santral (total) parenteral beslenme**; hastanın tüm besin gereksinimlerinin geniş çaplı bir vene yerleştirilen katater yardımıyla yapılmasıdır.
- **Periferik parenteral beslenme** ozmolaritesi azaltılan beslenme sıvılarının periferik venler yoluyla verilmesidir. Santral yolu kullanmak mümkün olmadığında veya destek beslenme gerektiğinde uygulanır. **14 günden** fazla uygulanmamalıdır.
- Genel olarak bir hasta 7 gündür ağızdan beslenemiyorsa ve gelecek 7 gün içinde ağızdan beslenmeye geçilemeyeceği öngörülüyorsa **total parenteral beslenme (TPN)** düşünülmelidir.
- **TPN** için **en kritik** endikasyon, GİS'in kullanılamayacak olmasıdır.

TPN'nin endike/kontrendike olduğu durumlar

TPN için temel endikasyonlar:

✓ Kısa bağırsak sendromu, yüksek debili enterokütan fistüller (>500 mL/gün), postop paralitik ileuslu hastalar, GİS malabsorbiyonu olan hastalar, enteral beslenme desteği ile yeterli enerji sağlanamayan hastalar, gastrointestinal stenozlar...

TPN için temel kontrendikasyonlar:

✓ Hemodinamik açıdan unstabil hastalar, ciddi metabolik bozuklukları olan hastalar, oral/enteral beslenen hastalar, deserebre hastalar, <8 cm ince bağırsağı olan infantlar, yaşam beklentisi olmayan hastalar

- TPN'nin teknik (kateter ilişkili) komplikasyonları; pnömotoraks, hemotoraks, hidrotoraks, duktus torasikus yaralanması, brakiyal pleksus, subklavyan arter yaralanması, kalp perforasyonu, aritmiler, emboli, venöz tromboz, kateter sepsisi..
- TPN'de metabolik komplikasyonları da gelişebilir; hipokalemi, eser mineral eksiklikleri, yağ asidi eksiklikleri, hiperglisemi, hipoglisemi, azotemi, hipertrigliseridemi, hiperkapni...
- **Çinko eksikliği**, TPN'de **en çok** görülen mineral eksikliğidir.

Santral Venöz Kateter Enfeksiyon Risk Sıralaması

✓ Femoral Kateter (En yüksek)
✓ Jugüler Kateter
✓ Subklavian Kateter (En düşük)

TİPİK

TPN'de çinko eksikliği

- Egzematoid döküntü
- Yara iyileşmesinde bozulma
- Alopesi

TPN'de linoleik asit eksikliği

Klinik Bilimler 129. soru
Genel Cerrahi Speetus Notu 1.
Fasikül Sayfa 008

ÖZEL BESLENME KOMPLİKASYONLARI

Refeeding Sendromu

- Ciddi malnütrisyonu durumunda hızlı ve fazla beslenme desteği görülür, ölümcül olabilir.
- Hem enteral hem de parenteral beslenme desteği ile görülebilir.
- **Tipik risk grubu:** Açlık, alkolizm, gecikmiş beslenme desteği, anoreksia nervoza ve morbid obezite sonrası masif kilo kaybı
- Metabolizma karbohidrata döner, insülin salgısı artar, plazmadan hücre içine fazla elektrolit geçişi olur ve elektrolit anomalileri beklenir.
- Elektrolit anomalilerine bağlı olarak kardiyak aritmiler, solunum yetmezliği, bilinç bulanıklığı ve ölüm gelişebilir.
- Verilen kalorinin yavaş artırılması ve replasman öncesi tiyamin verilmesi ile önlenebilir. Elektrolit bozukluğu geliştiyse düzeltilmelidir.

Refeeding sendromu

Uzun süre yetersiz beslenen, malnutrisyonu olan bir hasta bir anda aşırı miktarda beslenirse (özellikle karbonhidrat ile) enerji artışına sekonder hücre yapımı başlar. Vücut işleyişinde hücre yapımında aşırı elektrolit kullanımı nedeniyle **fosfat, potasyum, magnezyum aşırı düşer** ve kardiyak ölümler

Klinik Bilimler 129. soru
Pediatri Speetus Notu 1. Fasikül
Sayfa 033

Refeeding sendromunda görülenler;

- Hipofosfatemi (Hematolojik bulgular yapabilir)
- Hipokalemi
- Hipomagnezemi
- Hiperglisemi (Ketoasidoz olabilir)
- Asidoz
- Nöbet
- Bilinç değişikliği
- Ani ölüm

Klinik Bilimler 129. soru
Pediatri Speetus Notu 1. Fasikül
Sayfa 033

TİPİK VAKA

Hipofosfatemi, hipokalemi ortaya çıktı

↓

Refeeding sendromu

TİPİK VAKA

Ağır malnutrisyonlu çocuk

+

Hızlıca beslenmeye başlandı

+

Laktik asidoz, letarji ve ölüm gerçekleşti

↓

Tiamin eksikliği

OBESİTE

- Çocuklarda obesite tanımı 2 yaştan sonra başlar.
- Beden kitle indeksi (BKİ) değeri hesaplandıktan sonra persentil eğrisine bakılır**. BKI≥95 persentil ise obes denilir.** 85-95 arasındaysa aşırı kilolu denilir.
- Çocuklarda obesitenin bilinen en sık genetik nedeni **melanokortin 4 reseptör gen mutasyonudur**.

- **Çocuklarda obesite riskini arttıran durumlar;**
  - ✓ Gebelikte annenin aşırı kilo alımı
  - ✓ Anne babanın kilolu olması
  - ✓ Annenin sigara içmesi
  - ✓ Yüksek doğum ağırlığı
  - ✓ SGA doğmak
  - ✓ Anne sütü ile beslenMEME
  - ✓ Hazır gıda tüketimi
  - ✓ Sedanter yaşam
  - ✓ Uyku süresinin azalması
- **O**besite tedavisinde çocuklarda **O**nay almış tek ilaç **O**rlistat

Obesite ile ilişkili komorbiteler ve ilaçlar

Obesite ile ilişkili komorbiteler	Obezite ile ilişkili ilaçlar
• Dislipidemi • Hipertansiyon • Tip 2 DM • Metabolik sendrom • Polikistik over sendromu • Safra kesesi hastalıkları • Nonalkolik hepatosteatoz • Psödotümör serebri • Migren • Blount hastalığı (tibia vara) • Femur başı epifiz kayması • Davranış ve psikolojik problemler (anksiyet, depresyon, sosyal izolasyon, kötü okul performansı, vb) • Astım • Obstruktif uyku apnesi	• Prednizon ve diğer glukokortikoidler • Tioridazin • Olanzapin • Klozapin • Ketiapin • Risperidon • Lityum • Amitiriptilin ve diğer trisiklik antidepresanlar • Paroksetin • Valproat • Karbamazepin • Gabapentin • Siproheptadin • Propranolol ve diğer beta blokörler

Obesite ile giden bazı önemli genetik sendromlar

- **Alstrom sendromu**
- **Bardet-Biedl sendromu (boyu da kısa)**
- **Biemond sendromu**
- **Carpenter sendromu**
- **Cohen sendromu**
- **9q34 sendromu**
- **Down sendromu (boyu da kısa)**
- **Fröhlich Sendromu**
- **Prader-Willi Sendromu (boyu da kısa)**
- **ROHHAD sendromu**
- **Turner sendromu (boyu da kısa)**
- **WAGRO sendromu (Wilms, Aniridi, Genitoüriner anomali, Retardasyon, Obesite)**
- **Leptin reseptör mutasyonu**

Pediatri SpeeTUS notumuzda tam referans vermektedir, işte en kısa notumuz bile nasıl referans oluyor kanıtı b u :)

Orijinal Soru: Klinik Bilimler 130

130. Kırk yaşındaki erkek hasta yolda yürürken kaldırıma takılıyor ve eli hiperekstansiyonda yere çarpacak şekilde düşüyor. Düştükten bir süre sonra polikliniğe gelen hasta bilekte enfiye çukuru bölgesinde, ekstansiyon ve radial deviasyonda ağrı tanımlıyor. Yapılan fizik muayene ve çekilen görüntüleme yöntemleri sonucunda hastada karpal kemiklerden birinde kırık olduğu saptanıyor.
Bu olgudaki kırık <u>en sık</u> kırılan karpal kemik olduğuna göre, bu kırık aşağıdakilerden hangisidir?

A) Os capitatum
B) Os pisiforme
C) Os hamatum
D) Os lunatum
E) Os scaphoideum

Doğru Cevap: E

SpeeTUS Notu

SpeeTUS Notu

Kırık Komplikasyonları

Erken Komplikasyonlar	Geç Komplikasyonlar
• Yağ embolisi • Enfeksiyon gelişimi (gazlı gangren, osteomiyelit) • Tetanoz • Hemorajik şok • Kompartman sendromu • Damar-sinir yaralanması • Posttravmatik refleks distrofi	• Kaynamama-kusurlu kaynama (en sık neden yetersiz redüksiyon) • Avasküler nekroz • Osteoartroz • Miyozitis ossifikans • Geç sinir paralizileri

YAĞ EMBOLİSİ SENDROMU

- Uzun kemik kırıklarından sonra dolaşımda yağ embolilerinin bulunmasına yağ embolisi, bunun klinik belirtiler vermesine de **yağ embolisi sendromu** denir.
- Travmadan **24-72 saat** sonra ortaya çıkar.

Majör Bulgular

- ✓ Respiratuvar yetmezlik (PaO_2<60, PCO_2>55 mmHg)
- ✓ Serebral tutulum
- ✓ Peteşiyal kanamalar
- ✓ Retinal bulgular

Minör bulguları

- ✓ Ateş (39-40 °C)
- ✓ Taşikardi
- ✓ Karaciğer yetmezliği
- ✓ Oligüri, anüri
- ✓ Anemi, trombositopeni, lökositoz
- ✓ EKG bulguları

Tanı
Yağ globülinleri + 1 majör + 4 minör bulgu ile konur.

KOMPARTMAN SENDROMU

- Kompartman içi basınç artışına bağlı **perfüzyon bozukluğu**
- **Erişkinde** en sık kompartman sendromu nedeni: **Tibia kırığı**
- **Çocukta** en sık kompartman sendromu: **Humerus suprakondiler kırığı**

Klinik

- ✓ Kompartman içi basınç 30 mmHg'yi aşınca venöz konjesyon olur.
- ✓ Arteriyoler spazma bağlı **iskemi** gelişir.
- ✓ İlk belirti derin şiddetli **ağrıdır**.
- ✓ Erken dönemde spazm arteriyoler düzeyde olduğu için nabız alınabilir.
- ✓ Erken dönemde distalde **nabız alınması** kompartman sendromunu ekarte ettirmez.
- ✓ Tedavide acil olarak cerrahi dekompresyon gerekir ve bu amaçla **fasiyotomi**

VOLKMANN İSKEMİK KONTRAKTÜRÜ

- **Ön kol** volar yüzünün kompartman sendromu sonucu gelişen bir deformite
- Özellikle suprakondiler humerus kırıklarında
- En sık yaralanan damar **A. Brakiyalis**
- Metakarpofalangeal (MCP) eklem **ekstansiyonu**, proksimal interfalangeal (PİP) ve distal interfalengeal (DİP) eklem **fleksiyonu** şeklinde kontraktür deformitesi

OSTEOKONDRİTİS DİSSEKANS (DİZ-SEKANS)

- Eklem kıkırdağının altındaki kemikle beraber normal yerinden ayrılıp eklem içine düşmesi
- Bazen parça elle hissedilebilir (**eklem faresi**).
- Osteokondritis dissekans en sık **dizde** görülür (en sık **femur medial kondil**).

ÜST EKSTREMİTE KIRIK VE ÇIKIKLARI

Monteggia Kırıklı Çıkığı

- ➢ **Ulna** kırığı + radius başı çıkığıdır.
- ➢ En sık **posterior interosseöz sinir** lezyonu olur.

Galeazzı Kırıklı Çıkığı

- ➢ **Radius** alt 1/3 ile orta 1/3 birleşim yerinde transvers kırık ile beraber alt radioulnar çıkık

Colles Kırığı

- ➢ Radiusun ekstansör yüz kırığı
- ➢ En sık **avuç içine** düşmeler sonucu görülür

Smith Kırığı

- ➢ El bileği **palmar fleksiyon**dayken elin sırtına düşme ile oluşur

Klinik Bilimler 130. soru
Küçük Stajlar Speetus Notu 1. Fasikül
Sayfa 072

El Bileği Kemik Kırıkları

- ➢ En sık **scaphoid** kemik kırılır
- ➢ Enfiye çukurunda ağrı şikâyeti

Bennet Kırığı

- ➢ **1.Metakarp** kaidesinin kırıklı çıkığı

Boksör Kırığı

- ➢ **4. ve 5. Metakarp** boyun kırığıdır

Beyzbol Kırığı (Mallet Finger)

- ➢ Distal falanksın bazisine dorsalden yapışan ekstansör tendonun çekmesine bağlı avulsiyon kırığı
- ➢ Distal falanksta ekstansiyon hareketi yoktur.

Humerus Kırıkları ve Sinir Hasarları:

- ➢ Humerus collum chirurgicum kırıkları: Aksiller sinir hasarı.
- ➢ Humerus cisim kırıkları: Radial sinir hasarları (düşük el gelişir).
- ➢ Humerus suprakondiler kırıkları: Median sinir hasarları.

KONJENİTAL AYAK DEFORMİTELERİ

Club Foot

- ✓ **En sık** konjenital ayak deformitesi

İLGİLİ NOTLAR

FOVEA RADIALIS

(ANATOMİK ENFİYE ÇUKURU, ANATOMICAL SNUFFBOX)

Sınırları

- Medial (arka); m. **extensor pollicis longus** tendonu
- Lateralde (önde); m. **extensor pollicis brevis**'in tendonu ve m. **abductor pollicis longus**'un tendonu

İçindekiler

- **V. cephalica (çatısından)**
- **A. radialis (içinden)**
- Tabanında proksimalden-distale; radius'un proc. styloideus'u, os **scaphoideum**, os **trapezium** ve 1. metakarpal kemiğin bazisi



Klinik Bilimler 130. soru

Klinik Bilimler 130. soru
Anatomi Speetus Notu 1. Fasikül
Sayfa 026

- En sık kırılan karpal kemik olan os **scaphoideum'un muayenesi fovea radialis'ten yapılır.**

FLASH BACK

- **Anatomik enfiye çukurunu sınırlayan kaslar,** el bileğinde ekstansör retinakulumun altındaki **1. ve 3. kanallardan** geçerler.

RETINACULUM MUSCULORUM EXTENSORUM

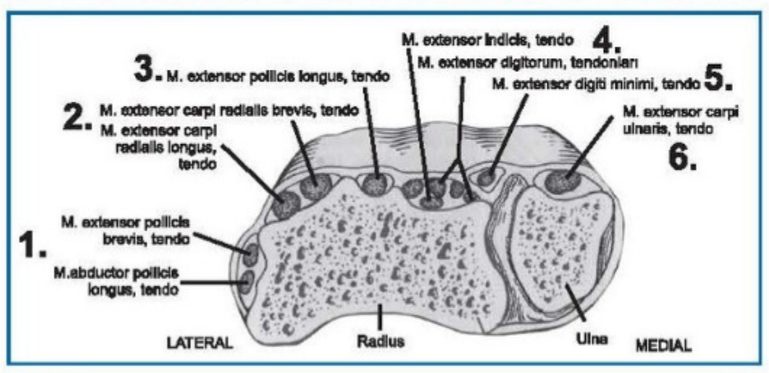

De Quervain tenosinoviti

M. **extensor pollicis brevis** ile m. **abductor pollicis longus** tendonlarınının tendinöz kılıfının kalınlaşması > **1. osseofibröz tünelin stenozu**dur.

Proksimalde ön kola, distalde el baş parmağına yayılan el bileğindeki ağrı ile karakterizedir. Özellikle kuvvetli ve tekrarlı olarak kavrama ya da sıkma gibi hareketlerde bileğin lateralinde gerginlik, başparmak kökünde ağrı ve şişlik olur. Ağrı ön kola ve el başparmağına yayılabilir.

RETINACULUM MUSCULORUM FLEXORUM

- Lateralde os **scaphoideum** ve os **trapezium**'a,
- Medialde os **pisiforme** ve os **hamatum**'a tutunur.
- Karpal kemikler arasındaki sulcus carpi'yi, canalis carpi'ye dönüştürür.

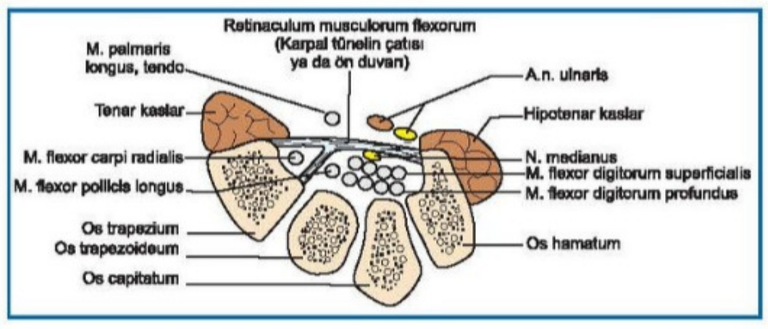

Yüzeyelinden (önünden/üzerinden) geçenler;

- M. **flexor carpi ulnaris**'in tendonu (kısmen)
- M. **palmaris longus**'un tendonu
- **A. ulnaris**
- **N. ulnaris**
- N. medianus'un palmar deri dalı
- N. ulnaris'in palmar deri dalı

Canalis carpi'den geçenler;

- N. medianus
- M. flexor digitorum superficialis'in tendonları (4)
- M. flexor digitorum profundus'un tendonları (4)
- M. flexor pollicis longus'un tendonu (1)

FLASH BACK

M. **flexor carpi radialis**'in tendonu retinaculum flexorum'un yaprakları arasından geçer.

Karpal tünel sendromu

N. medianus'un karpal tünelde sıkışması. Elin palmar yüzünde, sinirin dağılım alanında yanıcı/iğne batması şeklinde ağrı ve **tenar kasların fonksiyonlarında zayıflama** olur. **Tenar bölge derisinin duyusu sağlamdır** (n. medianus'un palmar deri dalı karpal tünelden geçmediği için sıkışmadan etkilenmez).

CANALIS ULNARIS (GUYON KANALI)

- Os hamatum, os pisiforme, lig. pisohamatum ve retinaculum musculorum flexorum arasındadır.
- Bu kanaldan **n. ulnaris ile a. ulnaris geçer.**

N. ulnaris'in derin motor dalı, genellikle çekiç ya da kompresör kullanımı ya da motosiklet gidonu tutulmasına bağlı sıkışabilir (Handlebar palsy, bisikletçi nöropatisi).

KEMİKLER

OMUZ KEMERİ ve ÜST EKSTREMİTE KEMİKLERİ

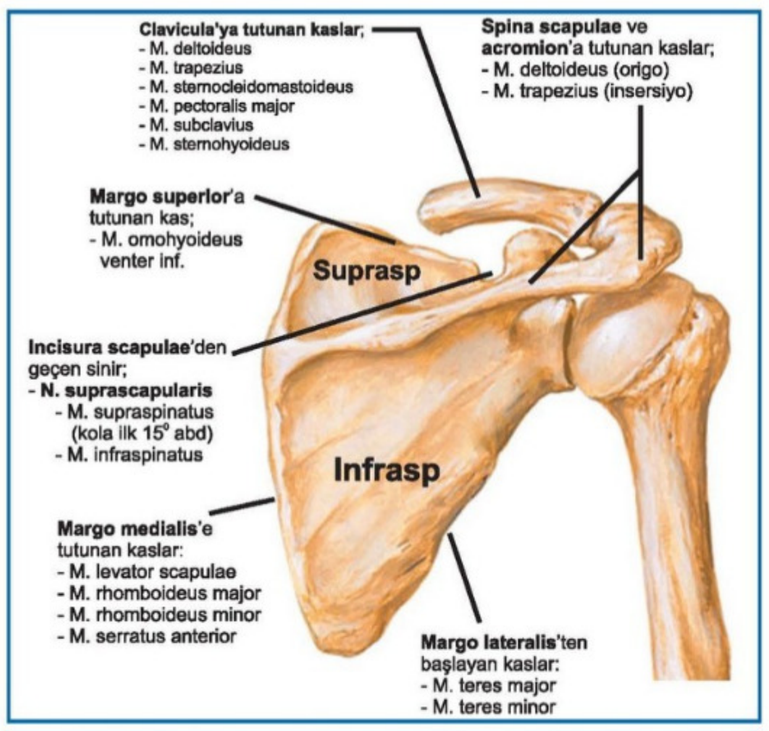

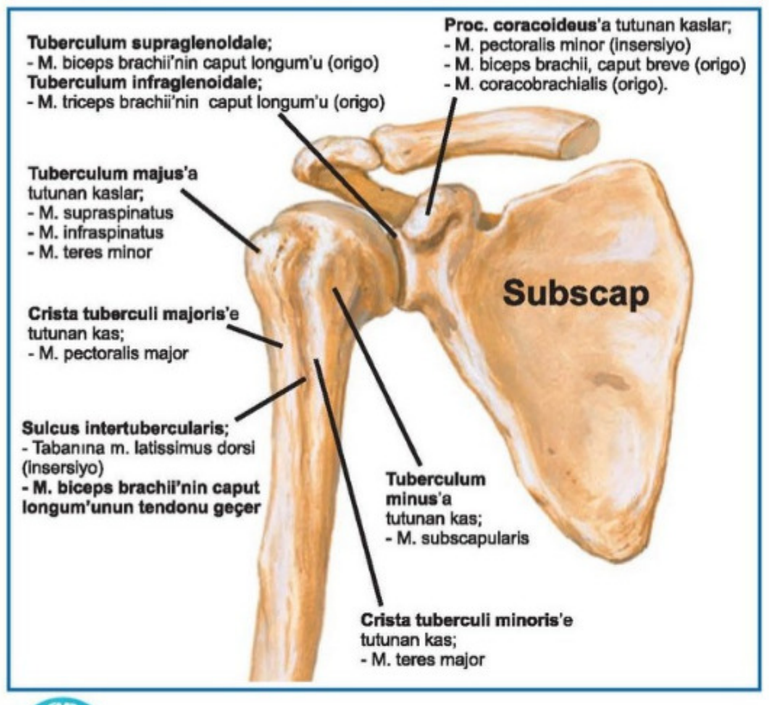

Volkmann'ın iskemik kontraktürü

- En sık nedeni humerus'un suprakondiler kırıkları
- **A. brachialis** ve/veya **n. medianus** yaralanabilir.
- **A. brachialis'in açılması ya da tıkanması**
  - Ön kolun fleksör kasları
  - İskemi > nekroz > fibrozis > kontraktür

Humerus'a komşu olan nörovasküler yapılar

Humerus bölümü	Komşu yapılar
Collum chirurgicum	n. axillaris ile a. v. circumflexa humeri posterior
Sulcus nervi radialis	n. radialis ve a. profunda brachii
Sulcus nervi ulnaris	n. ulnaris
Suprakondiler bölge	n. medianus ve a. brachialis

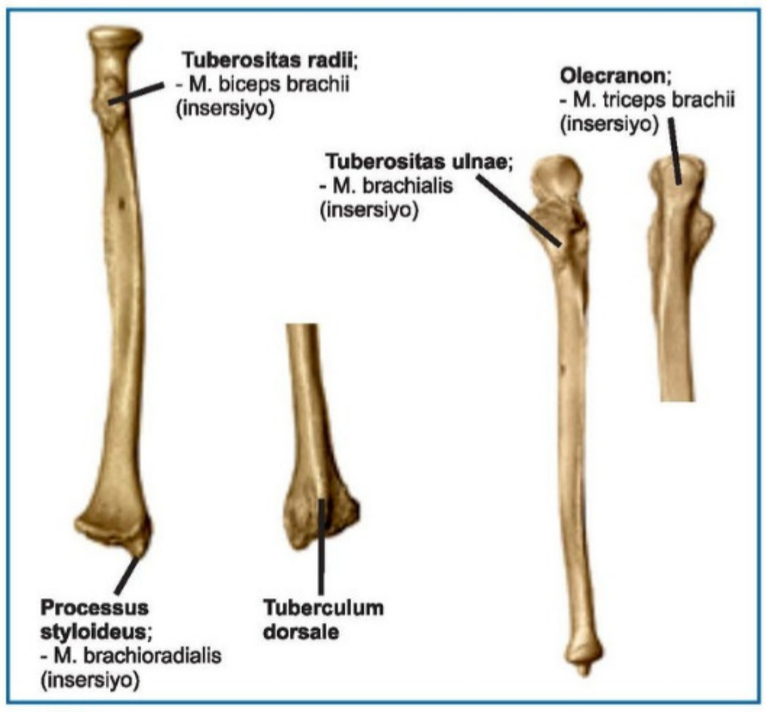

Colles kırığı;

- **El ekstansiyonda**yken, **palmar yüz üzerine** düşme sonucu
- Kırık parça dorsale doğru yer değiştirir > **yemek çatalı**

Smith kırığı;

- **El fleksiyonda**yken, **dorsal yüz üzerine** düşme sonucu
- Kırık parça palmar tarafa doğru yer değiştirir > bahçe küreği

Klinik Bilimler 130. soru
Anatomi Speetus Notu 1. Fasikül
Sayfa 001

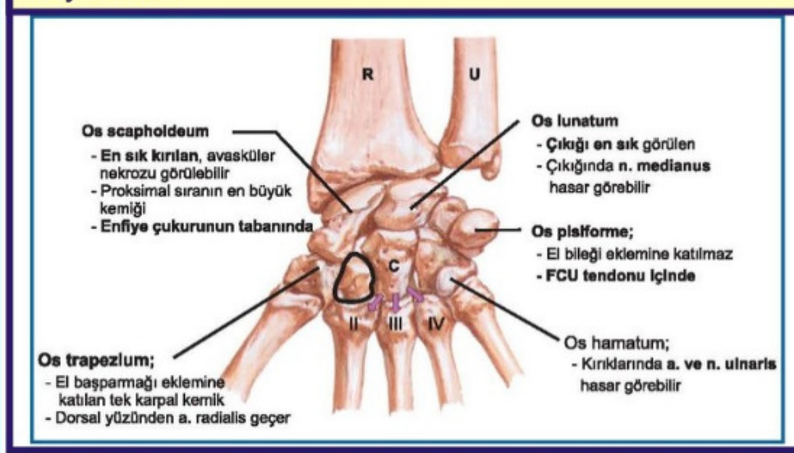

FLASH BACK

Sulcus carpi;

- İç kenarını pisiforme ile hamatum, dış kenarını trapezium ile os scaphoideum yapar, oluğun kenarlarını **retinaculum flexorum** birleştirir ve **canalis carpi**'yi oluşturur.

Canalis ulnaris (Guyon kanalı);

- Os hamatum ile os **pisi**forme arasında (Ha-Pis). **A. n. ulnaris** geçer

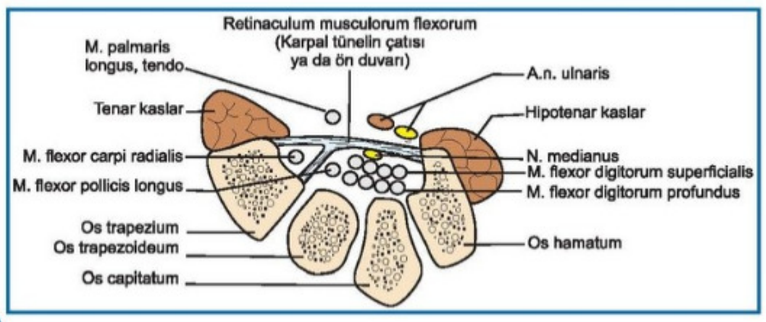

A. BRACHIALIS

- Kolda **n. medianus'la birlikte** seyreder.
- N. medianus'la birlikte **aponeurosis bicipitalis'in** (lacertus fibrosus) **altından** geçerek **fossa cubitalis**'e girer. Dalları;
  - İçinde "**collateralis**" sözcüğü olan arterler,
  - **A. profunda brachii; n. radialis'le birlikte,** sulcus nervi radialis'te seyreder.

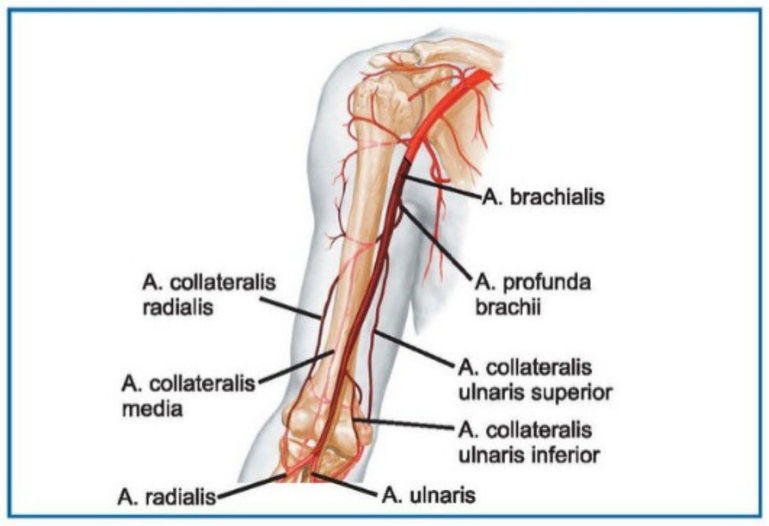

Klinik Bilimler 130. soru
Anatomi Speetus Notu 1. Fasikül
Sayfa 058

- **Anatomik enfiye çukuru**nun tabanında bulunan os trapezium ve os scaphoideum'un üzerinden geçer.
- Dalları; **a. princeps pollicis** ve a. radialis indicis.

A. ULNARIS

- Ulnar sinirle birlikte **Guyon kanalından** (canalis ulnaris) geçer.
- **A. interossea communis** verdiği en önemli dalı.

Arcus palmaris superficialis

- Esas olarak a. ulnaris oluşturur.
- Arkus'tan aa. digitales palmares communes çıkar.

Arcus palmaris profundus

- Esas olarak a. radialis oluşturur.
- Arkus'tan aa. metacarpales palmares çıkar.

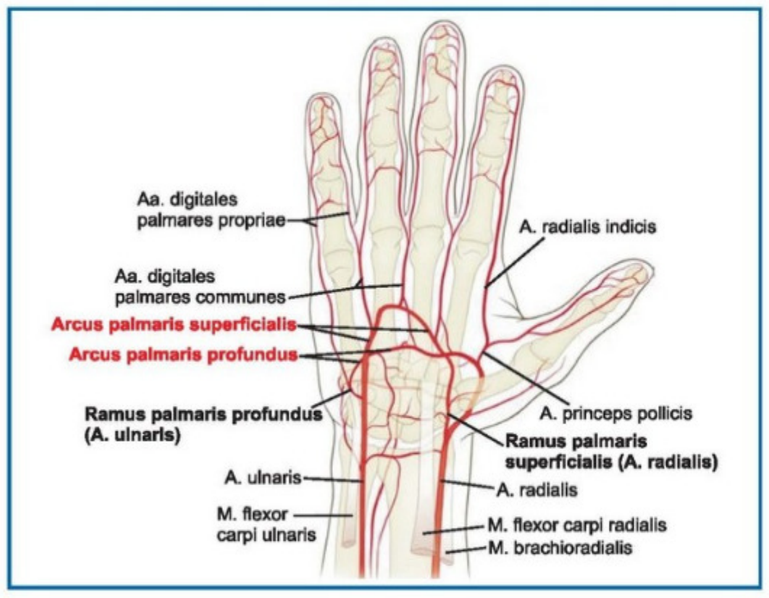

AORTA DESCENDENS

- Arcus aortae - aorta descendens sınırı : T_4
- Aorta thoracica: $T_4 > T_{12}$ (hiatus aorticus)
- Aorta abdominalis: $T_{12} > L_4$
- **Bifurcatio aortae** sınırı: L_4
- A. iliaca communis: $L_4 > L_5$-S1 arası disk
  - A. iliaca interna ve a. iliaca externa

AORTA THORACICA

Paryetal dalları;

- Aa. **intercostales posteriores** (3-11)
- A. **subcostalis** (son a. intercostalis posterior_12.)
- Aa. **phrenicae superiores**

Visseral dalları;

- Aa. **bronchiales sinistrae** (#2)
- Rr. oesophageales, pericardiacae, mediastinales

AORTA ABDOMINALIS

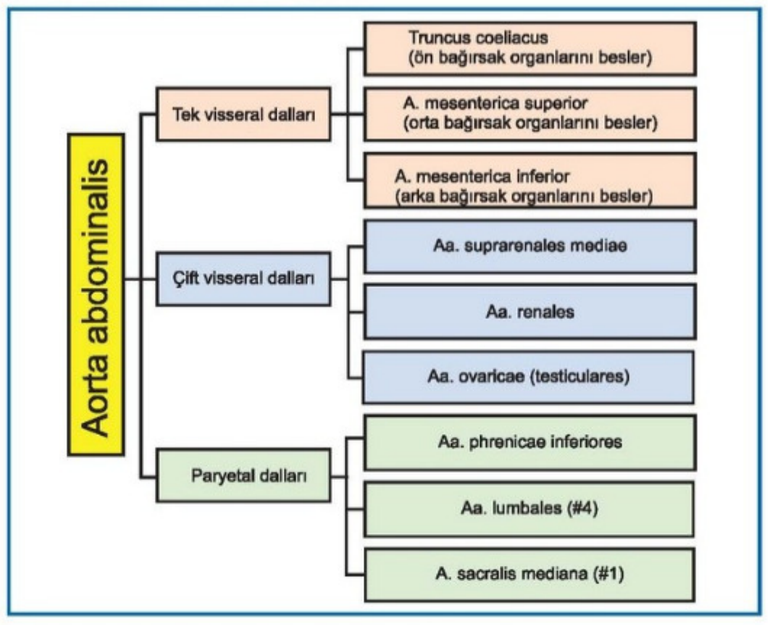

TRUNCUS COELIACUS

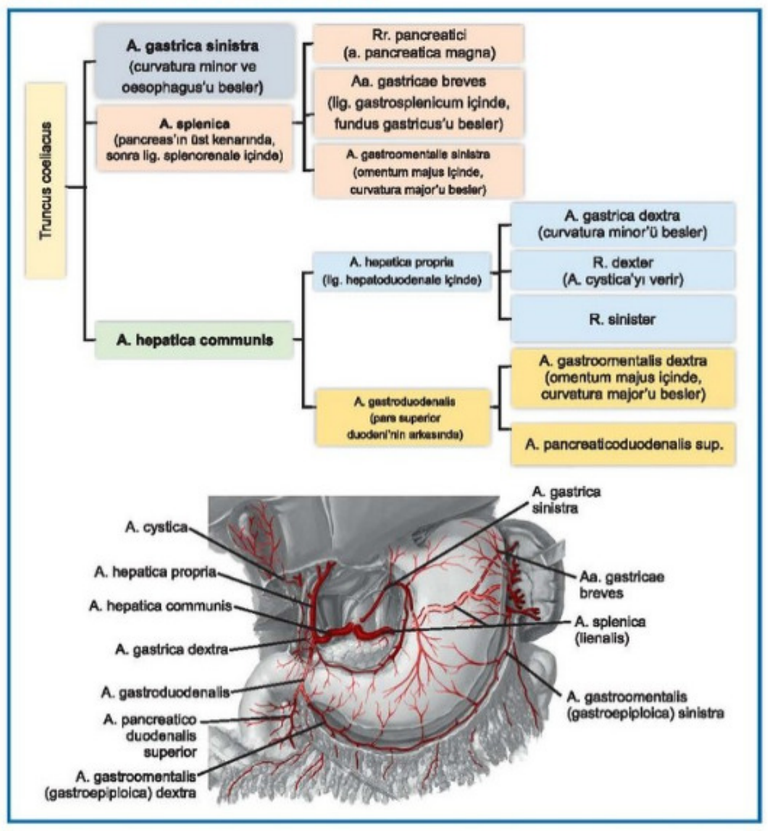

Çölyak aksis kompresyon sendromu...

Lig. arcuatum medianum'un truncus coeliacus'a bası yapmasıdır.

Orijinal Soru: Klinik Bilimler 131

131. İl Sağlık Müdürlüğü 18 yaş ve üzeri bireylerin diyabet durumunu araştırmak için öncelikle hasta olmayan kişi sayısını belirleyerek her yıl bir kez kontrol edip 10 yıl boyunca izleme yapıyor. Çalışmada sosyo-demografik özellikler, ailenin diyabet öyküsü, sigara kullanımı ve fiziksel aktivitelere dair veriler toplanıyor. Sürecin sonunda sigara içmenin ve fiziksel aktivite eksikliğinin diyabet oluşumuna etkisi olduğu belirleniyor.
Bu çalışmada kullanılan <u>en olası</u> araştırma türü aşağıdakilerden hangisidir?

A) Kesitsel
B) Tanımlayıcı
C) Deneysel
D) Vaka-kontrol
E) Kohort

Doğru Cevap: E

SpeeTUS Notu

SpeeTUS Notu

İLGİLİ NOTLAR

HALK SAĞLIĞI

EPİDEMİYOLOJİK ARAŞTIRMALAR

Epidemiyelojik Araştırmalar Sınıflandırma

Gözlemsel Araştırmalar	1. Tanımlayıcı (deskriptif) araştırmalar a. Olgu sunuları b. Olgu serileri c. Korelasyon araştırmaları 2. Analitik araştırmalar a. Vaka-kontrol araştırmaları b. Kohort araştırmaları c. Kesitsel araştırmalar
Deneysel Araştırmalar (Müdahale Araştırmaları)	
Metodolojik Araştırmalar	• Teşhis ve tarama yöntemlerinin tanı koymada ne kadar geçerli (validite) olduğunu belirleme araştırmaları

GÖZLEMSEL ARAŞTIRMALAR

Tanımlayıcı Araştırmalar

- Yaş, cinsiyet, boy, kilo vb. veriler araştırılır.
- Herhangi bir etken-hastalık ilişkisi araştırılmaz.
- Kontrol grubu yoktur.

Olgu sunumu

- Bir ya da birden çok hekim tarafından bir hasta ile ilgili hazırlanan detaylı ve dikkatli raporlar

Olgu serileri

- Olgu sunumunun birden çok hasta grubu için yapılmış halidir.

Korelasyon çalışmaları

Ekolojik çalışmalar

- Et tüketimi ile kolon kanseri korelasyonu, sudaki flor miktarı ile diş çürükleri arasındaki korelasyon vb.

Zaman serileri

ANALİTİK ARAŞTIRMALAR

Vaka Kontrol Araştırmaları

- Analitik araştırmalar içinde, en sık başvurulan yöntem
- Vaka grubu ile kontrol grubunun, etkenle ilişkisi araştırılır.
- Olayın çözümlenmesinde hastalıktan nedene gidiş
- Hasta sayısı bilinerek başlanan çalışma, sonuçlandığında etken sayısı bulunur.
- Genellikle retrospektif yapılan araştırmalar.

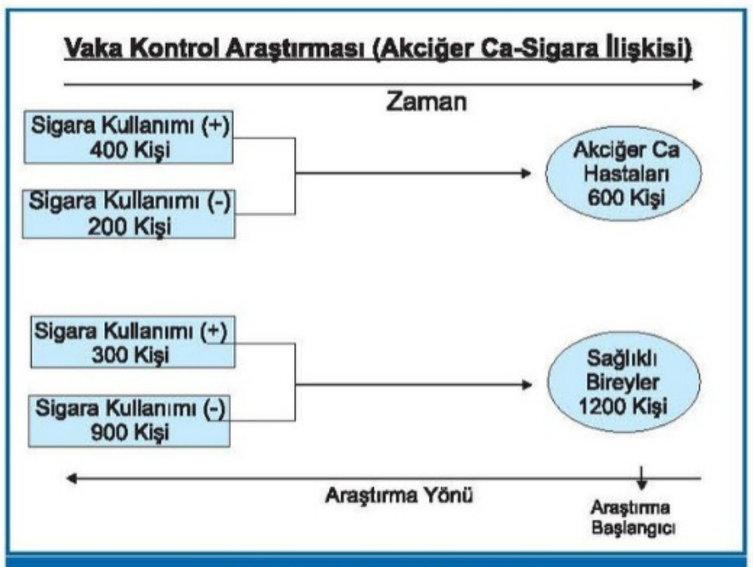

- Vaka grubunda sigara içenlerin oranı: A / (A+B) = 400/600 = 0,66 = % 66
- Kontrol grubunda sigara içenlerin oranı: C / (C+D) = 300/1200 = 0,25 = % 25
- Tahmini rölatif risk (Odds Oranı): (A*D) / (B*C) = 400*900 / 200*300 = 6

  Vaka Kontrol Çalışması (3 kelime)

  Tahmini rölatif Risk'i verir (3 kelime)

Vaka kontrol çalışmaları avantaj ve sınırlılıkları

Avantajları	Sınırlılıkları
a. Ucuz, kolay uygulanabilir b. Vaka ve kontrollerin araştırmayı terk etmeleri söz konusu değil c. Latent dönemi uzun olan hastalıkların	a. Sonuçları kendi evrenlerine genellenemez b. Taraf tutmanın (bias) en fazla olduğu araştırmalar

Klinik Bilimler 131. soru
Küçük Stajlar Speetus Notu 1. Fasikül
Sayfa 036

Kohort Araştırmaları

- Büyük ekip ve çaba gerektiren analitik araştırmalar
- Prospektif, insidans araştırmaları gibi adlar da verilir.
- Elde edilen en önemli hız insidans
- Etkene maruz kalan sağlıklı kişi sayısı bilinerek başlayan çalışma sonuçlandığında kaç yeni hasta olduğu bulunur.

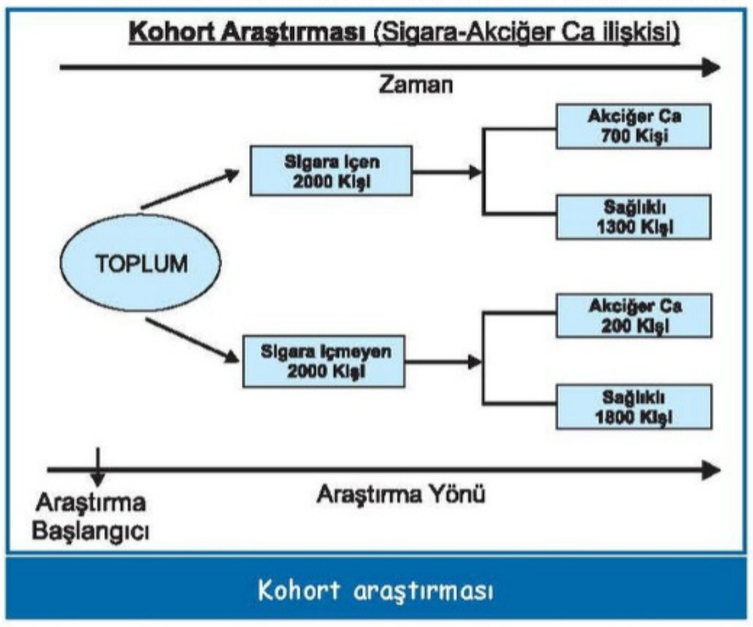

Orijinal Soru: Klinik Bilimler 134

134.Aşağıdaki klinik durumların hangisinde diüretikli dinamik Tc-99m MAG sintigrafisinin ilk seçenek olarak kullanılması en az uygundur?

A) Akut piyelonefrit ile başvuran hastaların böbrek hasarının değerlendirilmesi
B) Üreteropelvik bileşke darlığının değerlendirilmesi
C) At nalı böbrek tanısı ile başvuran hastaların böbrek fonksiyonlarının değerlendirilmesi
D) Renal transplantasyon hastalarında postoperatif obstrüksiyonun değerlendirilmesi
E) Ektopik üreteroseli olan hastaların böbrek fonksiyonlarının değerlendirilmesi

Doğru Cevap:A

SpeeTUS Notu

SpeeTUS Notu

Pozitron Emisyon Tomografisi (PET)

- En sık kullanılan radyonuklid ajan 18-florodeoksi glukoz (FDG)'dur.
- Metabolik aktivitenin arttığı anatomik bölgeyi gösterdiği için primeri bilinmeyen metastatik tümörlerde, tümör evrelendirmesinde ve tedaviye olan cevabı değerlendirmede kullanılabilir.

FDG-PET endikasyonları

- Tümör görüntüleme (evreleme, tedavi yanıtı)
- Biyopsi yerinin belirlenmesi
- Malign/benign ayırımı
- Miyokard canlılığının değerlendirilmesi
- Nöbet odağını belirleme

"Görüntüleme yöntemlerinin karşılaştırılması" başlıklı tabloya bakınız.

ABDOMİNAL RADYOLOJİ

HEPATOBİLİYER SİSTEM RADYOLOJİSİ

Ultrasonografi

- ✓ Hepatobiliyer sistem patolojilerinin tanısında ilk tetkik
- ✓ Safra taşları ve kolesistit tanısında, karaciğer ve pankreas lezyonlarının tespitinde yararlı.
- ✓ Solid-kistik ayrımı yapılamayan lezyonlarda başarılı

Manyetik Rezonans Kolanjiopankreatografi (MRCP)

- ✓ Ultrasonografi ile tanısında güçlük çekilen safra yolları patolojilerinin değerlendirilmesinde kullanılır.

Bilgisayarli Tomografi

- ✓ Solid organ yaralanmalarını değerlendirmede en iyi tetkik
- ✓ Travma sonrası değerlendirmede en duyarlı tetkik

GASTROİNTESTİNAL SİSTEM RADYOLOJİSİ

Direkt Batın Grafileri

- ✓ Perforasyon olan hastalarda sağ diyafragma altında hava görülebilir
- ✓ Batında serbest hava tanısında ilk tetkik direkt grafiler
- ✓ Batında serbest hava tanısında en duyarlı direkt grafi türü ayakta akciğer grafisidir. Ayakta akciğer grafisi, ayakta direkt batın grafisine göre daha duyarlı

Bilgisayarlı Tomografi

- ✓ Batında serbest hava ve sıvı için en duyarlı radyolojik görüntüleme yöntemi

Ultrasonografi

- ✓ Yumuşak dokuları görüntülemede üstünlüğü ve kolaylığı nedeniyle ilk önce yapılacak tetkiktir.
- ✓ Gaz bağırsakların ultrasonografik incelemesinde en önemli engeldir.

GENİTOÜRİNER SİSTEM RADYOLOJİSİ

Direkt üriner sistem grafileri (DÜSG)

- ✓ Üriner sistem taşı tanısında ilk görüntüleme yöntemi

Bilgisayarlı Tomografi

- ✓ Taş için altın standart görüntüleme kontrastsız BT'dir.

Üreterografi

- ✓ Retrograd üretrografi: Travmada mesane ve üretra yaralanmasında ile enfeksiyona sekonder değişikliklerin değerlendirilmesinde kullanılır.
- ✓ Miksiyon sistoüretrografi (MSUG): Mesane kataterize edildikten sonra salin+iyotlu kontrast madde karışımı ile mesane doldurulur miksiyon sırasında görüntüler alınır. Ana endikasyonu vezikoüreteral reflüdür.

Radyonükleid görüntüleme

- ✓ Fonksiyonel ve morfolojik bilgiler verir. Böbrek sintigrafisi için en çok kullanılan radyofarmasotikler Teknesyum-99m ile işaretli dietilentriaminpentaasetik asit (DTPA), dimerkaptosuksinik asit (DMSA)'dir.
- ✓ DTPA böbrekten glomerüler filtrasyon yoluyla atılır. Böbrek perfüzyonunun ve pelvikaliksiyel sistemin değerlendirilmesi ve glomerüler filtrasyon oranının hesaplanması amacıyla

Klinik Bilimler 134. soru
Küçük Stajlar Speetus Notu 1. Fasikül
Sayfa 043

DİNAMİK BÖBREK SİNTİGRAFİSİNDE KULLANILANLAR

- TcGH
- TcDTPA
- TcEC
- TcMAG3
- DMSA sintigrafi daha çok anatomi ile birlikte renal skar dokusunu göstermek için kullanılan statik görüntüleme metodudur. Sintigrafi, renal transplantasyonda rejeksiyonu saptamak için de kullanılabilir.

Görüntüleme yöntemlerinin karşılaştırılması

	Röntgen	BT	MR	US	Sintigrafi
Enerji türü	X-ışını	X-ışını	Radyofrekans	Ses dalgası	Gama-ışını
Enerji etkileşimi	Transmisyon	Transmisyon	Emisyon	Yankı (Eko)	Emisyon
Görüntü türü	Projeksiyon	Kesit	Kesit	Kesit	Projeksiyon SPECT (kesit)
Görüntü teknolojisi	Analog/ dijital	Dijital	Dijital	Analog/ dijital	Analog/ Dijital
Görüntü gösterim biçimi	Sabit/dinamik	Sabit	Sabit	Canlı	Dinamik

İLGİLİ NOTLAR

DMSA'nın skarı göstermede kullanıldığını direkt olarak yazdık. Bu nedenle A şıkkı yanlış, çünkü hasarı gösteren DMSA kullanılmalıdır.

Klinik Bilimler 134. soru
Pediatri Speetus Notu 1. Fasikül
Sayfa 169

2. **Dimerkaptosuksinik asid sintigrafisi (DMSA):** **Akut piyelonefrit** tanısında ve **renal skarı** göstermede **en değerli** görüntüleme yöntemidir.

3. **Voiding sistoüreterografi (VCUG):** **Vezikoüreteral reflüyü** saptamak için en değerli tetkiktir. Akut piyelonefrit sırasında kontrendikedir.

Klinik Bilimler 134. soru
Pediatri Speetus Notu 1. Fasikül
Sayfa 169

5. **MAG3 sintigrafisi (merkaptoasetil triglisin):** DTPA gibi **dinamik** bir sintigrafidir. **Böbrek fonksiyon bozukluğu olan** ya da **böbrek transplantasyonu** yapılmış hastalarda tercih edilir.

Tedavi:

- Oral alamayanlarda: **Seftriakson, sefotaksim**, seftazidim ve aminoglikozitler
- Oral alanlarda: **Sefiksim,** sefaleksin, amoksisilin, **ampisilin**
- Profilaksi; **Ko-trimaksazol** ve **nitrofurantoin** ile
- **Profilaksi Endikasyonları:**
  - Üriner sistem **anomalileri**
  - Renal **skar**
  - Ürolitiyazis (tekrarlayan üriner enfeksiyon varsa)
  - Sık tekrarlayan İYE

VEZİKOÜRETERAL REFLÜ (VUR)

GENEL BİLGİLER

- Olguların %80'i **kız** ve ortalama **2-3 yaş**larındadır.
- **En sık** neden, üreterin mesane kas tabakası içinde seyrettiği tünelde, idrarın üretere kaçışını engelleyen mekanizmaların yetersiz oluşudur.
- Diğer nedenler; konjenital anomaliler, intraveziküler basınç artışı yapan durumlar ya da mesanede inflamasyon
- **Tanıda altın standart: VCUG**

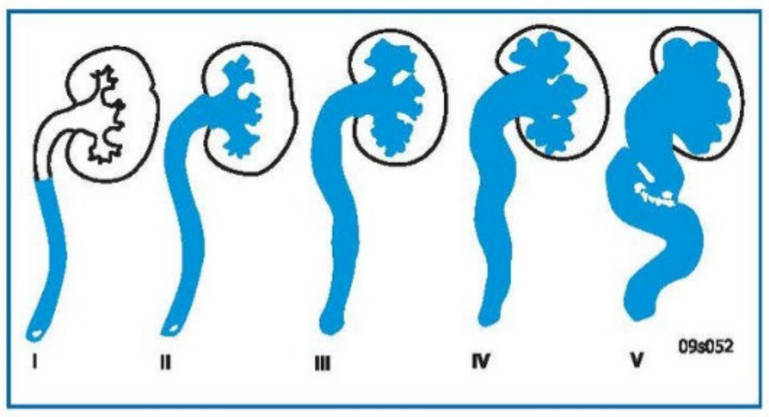

Tedavi:

- Tüm VUR hastaları **antibiyotik profilaksisine** alınır.
- Profilaksiye rağmen idrar yolu enfeksiyonları geçirmeye devam eden ya da izleminde reflüsü düzelmeyen hastalara cerrahi yapılır.

ÜROLİTİYAZİS (ÜRİNER TAŞLAR)

KALSİYUM TAŞLARI

- Çocuklarda **en sık**; kalsiyum oksalat taşları
- Kalsiyum okzalat dihidrat taşlarının **mektup zarfı** şeklinde; monohidrat taşların ise **halter** şeklinde kristalleri vardır.
- Kalsiyum oksalat taşlarının görülme sıklığı, **hiperkalsiüri** ile seyreden hastalıklar ve **hiperoksalüri** durumlarında artar.

FLASH BACK

Sekonder hiperokzalüri nedenleri:

- Piridoksin eksikliği
- Vitamin C intoksikasyonu
- Enterik hiperokzalüri (inflamatuvar barsak hastalığı, pankreatik yetmezlik, safra yolu hastalıkları)
- Etilen glikol alımı

ÜRİK ASİT TAŞLARI

- **Pürin metabolizmasının** bozuk olduğu durumlarda görülebilir (Lesh-Nyhan sendromu, tip I glikojen depo hastalığı, kısa bağırsak sendromu).
- **Baklava** ya da oval şeklinde kristalleri vardır.

SİTRÜVİT TAŞLARI

- Üriner sistem infeksiyon etkenlerinden üreyi parçalayan bakteriler (**Proteus**, Klebsiella, E. coli, Pseudomonas) ile oluşur.
- **Geyik boynuzu** şeklindedir.

SİSTİN TAŞLARI

- **Sistinüride** görülür. **Heksagonal** kristalleri vardır.

ÜROLİTİYAZİSTE TANI

- **Spiral BT** taşı göstermede en iyi testtir.
- **Opak görüntü:** Kalsiyum oksalat/fosfat taşı
- **Semiopak görüntü:** Sistin, sitrüvit taşı

HEMATÜRİLER

GENEL BİLGİLER

- **Mikroskobik hematürinin en sık** nedeni: idrar yolu enfeksiyonu
- **Makroskobik hematürinin en sık** nedeni: idrar yolu enfeksiyonu
- **En sık glomerüler** neden: akut poststreptokoksik glomerülonefrit
- **En sık tekrarlayan makroskobik hematüri** nedeni: IgA nefropatisi (Berger)

TİPİK VAKA

Makroskopik hematüri
+
Ödem, hipertansiyon
+
Böbrek yetmezliği
↓
Akut nefritik sendrom

Orijinal Soru: Klinik Bilimler 135

135.Aşağıdakilerden hangisinin benign ve agresif olmayan kemik lezyonlarının radyografik bulgularından biri olması en olasıdır?

A) Lezyon ile normal kemik dokusu arasında geniş geçiş zonu olması
B) Kemik korteks destrüksiyonu ve eşlik eden lameller tipte periost reaksiyonu olması
C) Kemik korteks yıkımına eşlik eden yumuşak doku komponenti olması
D) Lezyon çevresinde sklerotik halka görünümü
E) Bir önceki radyografiye göre lezyon boyutlarında kısa dönemde hızlı artış olması

Doğru Cevap:D

SpeeTUS Notu

SpeeTUS Notu

İLGİLİ NOTLAR

KEMİK TÜMÖRLERİ

Kemik Yapan Tümörler

Osteoid Osteoma

- Sıklıkla **alt eksteremite**de uzun kemikleri tutar
- Geceleri kötüleşen **ağrı** şikâyeti
- Ağrının **NSAİİ** ile geçmesi
- Görüntülemede radyolüsen **1.5 cmden küçük nidus** oluşumu ile karakterize

Osteoma

- Kortikal kemik kaynaklı benign lezyonlar olup histolojik olarak normal kemiğe benzerler. Sıklıkla baş ve boyunda özellikle paranazal sinüslerde izlenir.
- Multipl osteomlar Gardner sendromunda izlenebilir. Malign değişim göstermezler.

Kıkırdak Yapıda Olanlar

Enkondrom (EL-kondrom)

- **El** ve ayaktaki küçük kemiklerin en sık tümörü
- **Falanks** en sık etkilenen bölge
- Multiple endondromatozis **Ollier** hastalığı **(Onlarca elkondrom Olliler)**
- Üzerindeki yumuşak doku kökenli hemanjiyomlar varlığında **Mafucci** sendromu **(Eli MAF olmuş)**
- Rayolojide **patlamış mısır** görünümü

Osteokondroma

- Genellikle **sapı olan bir kemik kitle**
- Kartilaj kökenli bir baş kısmı vardır
- En sık distal femur, proksimal tibia
- Malign dejenerasyon oldukça nadir



Fibröz Lezyonlar

Nonossifiye Fibrom

- Metafizel fibröz defekt, **fibröz kortikal defekt** ve fibroksantom olarak da bilinir
- 2-20 yaş arası özellikle distal femur, tibia ve fibulayı tutar
- Direkt grafilerde iyi sınırlı lobüle lezyonlar

Kortikal Desmoid

- **Adduktor magnus** kasının oluşturduğu çekme gücüne bağlı oluşan stres lezyonu

Fibröz Displazi

- **McCune Albright** sendromunda poliostotik fibröz displazi, cilt pigmentasyonu ve endokrin anomaliler
- **Mazabraud** sendromunda poliostotik fibröz displazi ve intramusküler miksomalar
- Radyolojik olarak sınırları sklerotik buzlu cam görüntüsü

Kistik Lezyonlar

Unikameral kemik kisti

- %85'i ilk **iki dekadda** ortaya çıkarlar
- Gerçek tümörden ziyade **gelişimsel veya reaktif lezyonlar**
- Çocukluk çağının sık gözüken lezyonlarındandır
- En sık proksimal **humerus** ve **femurda**
- Lezyonlar iskelet sistemi gelişme çağında iken büyüme gösterirler ve **maturasyon tamamlanınca spontan iyileşirler**.

Anevrizmal Kemik Kisti

- Lokal destrüktif içi **kan** dolu reaktif kemik lezyon
- Proksimal humerus, distal femur, proksimal tiba ve omurgayı öncelikle tutar
- Genellikle lezyonlar 20 yaş öncesi
- Radyolojik olarak periostu eleve eden ekspansil litik lezyon (**Malignite ile karışır**)

KEMİĞİN BENİGN/AGRESİF TÜMÖRLERİ

Dev hücreli kemik tümörü ve kondroblastoma pulmoner metastaz geliştirebilir

Dev Hücreli Kemik Tümörü

- ✓ En sık görülen yerler distal femur, proksimal tibia
- ✓ Radyolojik olarak uzun kemiklerin **epifizinde** özellikle subkondral kemikte yerleşmiş **litik lezyonlar** tipik
- ✓ Cerrahiye uygun olmayan hastalarda zoledronik asit ya da **denosumab**

Kondroblastoma

- ✓ Uzun kemiklerin **epifizini** tutar.
- ✓ Epifizde **düzgün sınırlı** görüntü tipiktir

Osteoblastoma

- ✓ Çoğunlukla **omurgada** yerleşir

Klinik Bilimler 135. soru
Küçük Stajlar Speetus Notu 1. Fasikül
Sayfa 070

BENİGN TÜMÖRLERDE RADYOLOJİ

- Geçiş zonu **dar**
- Lezyon sınırları belirgin
- Codman üçgeni yok
- Periost reaksiyonu- soğan zarı yok
- Yumuşak doku uzantısı yok

KEMİĞİN MALİGN TÜMÖRLERİ

Osteosarkom

- ✓ En sık femur distali, tibia proksimali, metafize yerleşir (**diz bölgesi**).
- ✓ **10-30** yaşındaki erkeklerde sık
- ✓ En önemli bulgu **ağrı**
- ✓ Tümör dokusunun korteksi parçaladığı yerde üçgen şeklinde görülür (**Codman** üçgeni, güneş ışığı).
- ✓ Sekonder osteosarkomlar genelde 50 yaşın üstünde görülür.

Orijinal Soru: Klinik Bilimler 136

136.Ergenlik döneminde sekonder dismenorenin <u>en sık</u> nedeni aşağıdakilerden hangisidir?

A) Vajinal kitleler
B) Over kitleleri
C) Endometriozis
D) Pelvik inflamatuvar hastalık
E) Over kisti

Doğru Cevap:C

SpeeTUS Notu

SpeeTUS Notu

GERİLİM TİPİ BAŞAĞRISI

Migren&Gerilim Tipi Başağrısı Karşılaştırma

	Migren	Gerilim tipi
Şiddeti	Orta-Ciddi	Hafif-orta
Yeri	Belli bir odak	Diffüz
Fiziksel aktivite	Kötüleştirir	Etkilemez
Kısıtlama	Aktiviteyi kısıtlar	Kısıtlamaz
Zonklayıcı	Evet	Hayır
Kusma	Var	Yok

SSS görüntülemesi gerektiren başağrıları

- Anormal nörolojik bulgular
- Nöbetlerin olması veya çok kısa auralar (<5 dk)
- Çocuklarda olağandışı başağrıları (basiller, hemiplejik, küme tipi, Trigeminal, akut sekonder, oksipital)
- 6 yaşından küçük veya başağrısını ifade edemeyen tüm çocuklarda
- Öksürükle veya eğilme-ıkınmayla başağrısının olması
- Çocuğu uykudan uyandıran veya sabah uyandığında şiddetli baş ağrısı
- Aile öyküsü olmadan migranöz veya benzeri başağrısı olması

✓ **<u>Serebrovasküler olaylarla ilgili önemli noktalar;</u>**

- **Moya moya hastalığının en sık birliktelik gösterdiği hastalık NF-1'dir.**
- **İnmeyle ilişkili metabolik hastalıklar;**
  - Homosistinüri
  - Fabry hastalığı
  - Sülfit oksidaz eksikliği
  - Ornitin transkarbamoilaz eksikliği
- **Galen ven anevrizması;**
  - Yenidoğanda doğumdan hemen sonra hiperdinamik kalp yetmezliği
  - Ekokardiyografide karotislerde çalma fenomeni görülmesi
  - Bebeğin kafasında duyulan yüksek frekanslı üfürüm

TİPİK VAKA

Yenidoğan, Solunum sıkıntısı

+

Taşikardi, Hiperdinamik kalp yetmezliği

+

Bebeğin kafasında duyulan üfürüm

Galen ven anevrizması

SOSYAL PEDİATRİ ve ADÖLESAN HASTALIKLARI

- Erkeklerde 9-14 yaş, kızlarda 8-13 yaş arasında pubertal gelişim meydana gelir.
- Adolesan dönemi erken, orta ve geç olmak üzere 3'e ayrılır.
- Dürtü kontrolü, vücut yapısının değişmesi, vücuttaki değişikliklere duyarlılık, aynı cinsten arkadaş grubuna dahil olmak isteği, kendine özel alanını yaratma isteği ve bağımsızlığı ile ilgili kuralları sınama davranışları orta ergenlik döneminde ortaya çıkarır.

"Erken, orta ve geç ergenlik döneminin özellikleri" başlıklı tabloya bakınız.

Adolesan dönemdeki meme hastalıkları

- En sık solid kitle fibroadenomdur.
- Fibroadenom en sık üst dış kadrandadır.

JİNEKOMASTİ

- Adolesan erkeklerde sıktır. Buna pubertal jinekomasti denir.
- Yenidoğanlarda sıktır, maternal hormonların etkisiyle ortaya çıkar. Spontan geriler.
- Klinefelter sendromu önemli bir nedendir ve meme kanserine neden olabilir.
- En iyi ilaç raloksifendir.
- Cerrahi için aşağıdakilerin olması gerekir;
  - Tanner evre 3-5 meme gelişimi olanlarda
  - Ciddi psikososyal problemleri olan
  - 18-24 ayda gerilemeyenlerde

Adolesan dönemdeki menstrüel problemler

Normal Mens'lerin Özelliği

Siklus Uzunluğu	Siklusların ilk günleri arasındaki süre 21-35 gündür (ilk menarştan sonraki ilk 3 yıl süre 21-45 gün olabilir)
Mens'n süresi	7 gün veya daha az
Kanama miktarı	Günde 6 veya daha az ped

- İki veya daha fazla siklusu bunun dışında seyreden veya ardışık 3 ay adet görmeyen bir adolesan ayrıntılı değerlendirilmelidir.

Amenore

- **Primer amenore;** puberte başladıktan sonra 4 yıl adet

Klinik Bilimler 136. soru
Pediatri Speetus Notu 1. Fasikül
Sayfa 066

Dismenore

- **Primer dismenore;** altta yatan patolojik durum yok.
- **Sekonder dismenore;** en sık neden endometriozistir.

İLGİLİ NOTLAR

Östrojenin kesinlikle kullanılmaması gereken durumlar:

1. Tanı konmamış uterin kanama
2. Bilinen veya şüphelenilen meme kanseri ya da meme kanseri geçirmiş olmak
3. Bilinen veya şüphelenilen östrojen bağımlı neoplaziler
4. Aktif veya geçirilmiş DVT, pulmoner emboli
5. Aktif ya da geçirilmiş inme, MI veya TIA
6. Bilinen trombofili
7. Karaciğer hastalıklan veya karaciğer fonksiyon bozuklukları
8. Tedavi edilmemiş hipertansiyon
9. Östrojene karşı hipersensitivite
10. Bilinen veya şüphelenilen gebelik hali

Östrojenin dikkatli kullanılması gereken durumlar:

1. Demans
2. Safra kesesi hastalıkları
3. Hipertrigliseridemi
4. Geçirilmiş kolestatik sarılık
5. Hipotiroidizm
6. Kardiak veya renal yetmezliğe eşlik eden sıvı retansiyonu
7. Ciddi hipokalsemi
8. Geçirilmiş endometriosis
9. Hepatik hemanjioma
10. Artmış meme kanseri riski

Progesteron kullanımında amaç östrojenin endometriyumdaki etkilerini karşılamak. **Histerektomi geçirmiş kadınlarda endometriyum bulunmadığı için östrojen tek başına kullanılır.**

Uterus veya endometriyum olmadığı halde östrojen tedavisine progesteron eklenmesi gereken durumlar:

1. Endometriyum kanseri nedeniyle opere olanlar
2. Endometriozisli olgular
3. Overlerde endometrioid tümör anamnezi
4. Supraservikal histerektomi geçirenler
5. Endometriyal ablasyon yapılan olgular

WHI – HRT çalışmasının sonuçları

A) Östrojen ve progesteron alan grupta	B) Sadece östrojen alan grupta
Riski artanlar • Derin ven trombozu • Pulmoner emboli • SVO • Meme kanseri • Koroner kalp hastalıkları **Riski azalanlar** • Kolorektal kanser • Tüm fraktürler • Kansere bağlı ölümler • Mortalite • Diabet	**Riski artanlar** • Derin ven trombozu • Pulmoner emboli **Riski azalanlar** • SVO • Meme kanseri • Kolorektal kanser • Tüm fraktürler • Koroner kalp hastalıkları • Kansere bağlı ölümler • Mortalite • Diabet

PELVİK AĞRILAR

Non jinekolojik akut pelvik ağrının en sık nedeni:
Akut Apandisit

En sık kronik pelvik ağrı nedeni:
Jinekolojik nedenler

Kronik pelvik ağrının en sık jinekolojik nedeni:
Endometriozis

Kronik pelvik ağrının en sık non-jinekolojik nedeni:
İrritable Bağırsak sendromu

PRİMER DİSMENORE

- ✓ Altta yatan pelvik patoloji yok.
- ✓ Nedeni **Endometriyal PgE2 ve PgF2alfa artışı** ve buna bağlı uterin kontraksiyonlar.
- ✓ Daima ovulatuar sikluslarda oluşur.
- ✓ **Mensten birkaç saat önce veya mensle başlar, 48- 72 saat sürer.**
- ✓ Şiddeti erken menarş, uzun menstrüel period, sigara ve fazla BMI ile artarken parite ile azalır.

Tedavi:

Klinik Bilimler 136. soru
Kadın Doğum Speetus Notu 1.
Fasikül Sayfa 027

SEKONDER DİSMENORE

- ✓ Altta yatan pelvik patoloji var.
- ✓ **En sık nedeni endometriozistir.** Bunu adenomiyozis ve bakırlı RİA kullanımı izler.
- ✓ **Ağrı mensten 1-2 hafta önce başlar ve mensin bitmesinden sonra da birkaç gün devam eder.**
- ✓ Tedavi primer patolojinin ortadan kaldırılmasıdır.

Mittelschmerz ağrısı: Ovulasyon sırasında peritona dökülen follikül sıvısının oluşturduğu reaksiyona bağlı oluşur.

PREMENSTRUEL SENDROM (PMS)

PMS'in görüldüğü dönemi: Luteal faz

PMS tanısında kriterler:

- ✓ Organik bir neden **olmamalıdır.**
- ✓ Semptomlar **siklusun ikinci yarısında** ortaya çıkmalıdır.
- ✓ Folliküler fazda en az 7 gün tamamen asemptomatik olmalıdır.
- ✓ Arka arkaya en az 2 siklus semptomlar izlenmeli ve tedavi ihtiyacı gösterecek kadar şiddetli olmalıdır.
- ✓ Menstruasyonla semptomlar kaybolabilir.
- ✓ **Prepubertal, postmenapozal ve gebelik dönemlerinde görülmez.**
- ✓ **Menstruasyon olması şart değil,** overleri korunmuş histerektomili kadınlarda da görülebilir.

Premenstrual sendromun medikal tedavisinde en etkili:
SSRI (Fluoksetin)

Premenstrual sendrom tedavisinde kullanılmayanlar:
Östrojen, Kortikosteroid ve Progesteron

PMS Etiyolojisi: **Serotoninin miktarında azalma var. PMS'de luteal fazda beta endorfinler düşmüştür.** Oysa normal menstrüel siklusta endorfinler folliküler fazda azalır.

Orijinal Soru: Klinik Bilimler 137

137.Aşağıdaki immün yetmezliklerden hangisinin tedavisinde timik doku nakli yapılması <u>en olasıdır</u>?

A) Ataksi-telanjiektazi
B) Wiskott-Aldrich sendromu
C) STAT3 eksikliği
D) Komplet DiGeorge sendromu
E) DOCK8 eksikliği

Doğru Cevap:D

SpeeTUS Notu

SpeeTUS Notu

- **Persistan oral monoliyazis**
- **Kronik ishal ve büyüme gelişme geriliği**
- **Akraba evliliği** öyküsü
- **Ex kardeş** öyküsü
- Genelde **küçük yaşlarda ex** olurlar

Ortak tanı yöntemleri:

- **Lenfosit sayısı** (Hemen hemen hepsinde **lenfopeni** olur)
- **PPD deri testi** (**Yanıtsız** yani anerjiktirler)
- **Candida deri testi** (**Yanıtsız**dırlar)
- **Timus grafisi** (Genelde timusları **yoktur** veya **hipoplaziktir**)
- **Akım sitometrisi** (**CD3, CD4 ve CD8 düşüktür**)

Ortak tedavi seçenekleri:

- **KİT** genelde küratiftir

Ortak izlem notları:

- **Otoimmün hastalık** ve **malignite** (lenforetiküler) sıklığı artmıştır.
- **Tüm Canlı aşılar kontrendikedir.**
- **Kan ürünleri ışınlanarak verilir (GVHD riski!!!).**

İstisnalar!!!

- **Omen sendromunda** (Bir SCID alt tipidir) lenfopeni değil **lenfositoz** olur.

Klinik Bilimler 137. soru
Pediatri Speetus Notu 1. Fasikül
Sayfa 128

DİGEORGE SENDROMU

- **22q11 delesyonu** vardır
- **Tipik triadı:**
  - ✓ Timus yokluğua bağlı **hücresel immün yetmezlik**
  - ✓ Hipoparatiroidiye ve **hipokalsemiye** bağlı yenidoğan döneminde konvülsiyon
  - ✓ **Konotrunkal kalp anomalileri** (**En sık** **trunkus arteriozus**)
- **Diğer klinik bulgular:**
  - ✓ **Malforme yüz** (Düşük kulak, tübüler burun, balık ağız, hipertelorizm)
  - ✓ **Mikrosefali**
  - ✓ **Mental retardasyon**
  - ✓ **Renal anomaliler**
  - ✓ **Göz anomalileri**
  - ✓ **GİS anomalileri** (Özefagus atrezisi, bifid uvula)

TİPİK VAKA

Doğar doğmaz başlayan tekrarlayan enfeksiyon
(Özellikle dirençli oral candidiyazis)
+
Konjenital kalp hastalığı
+
Hipokalsemik konvülziyon
⇓
DiGeorge Sendromu

WISCOTT-ALDRICH SENDROMU

- **En hafif kombine immün yetmezliktir**
- **Tipik triadı:**
  - ✓ **Hücresel immün yetmezlik**
  - ✓ **Trombositopeniye** bağlı (Küçük çapta trombositler) (**MPV↓**) **kanama**
  - ✓ **Egzama**
- **X'e bağlı** geçer, **CD43 eksiktir**
- **Renal** hastalık sıklığı artmıştır
- **IgM** düşük, **IgA** ve **IgE** yüksektir
- **Coombs (+) hemolitik anemi** olabilir

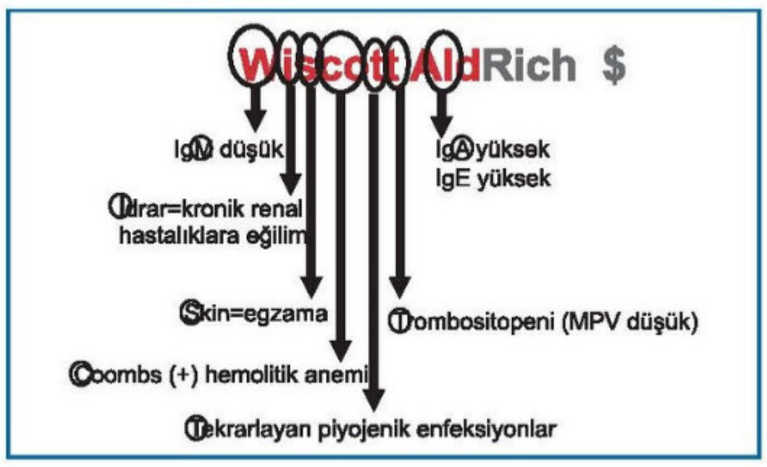

ATAKSİ-TELENJİEKTAZİ

- **İlk bulgu ataksi**dir, yaklaşık **1 yaş civarı** ortaya çıkar, diğer nörolojik bulgular eşlik edebilir
- **Telenjiektazi** genelde **2 yaş civarı** ortaya çıkar, diğer cilt bulguları eşlik edebilir
- **AFP yüksektir**, **karaciğer** fonksiyonları bozulabilir
- **IgA ve IgE düşüktür**
- **Endokrin** hastalıklar sık eşlik eder
- Tedavide **KİT** dışında **E vitamini** de verilir
- **Radyosensitiftir** (BT gibi yüksek radyasyona maruz kalırsa kromozom kırıkları ve malignite gelişebilir)

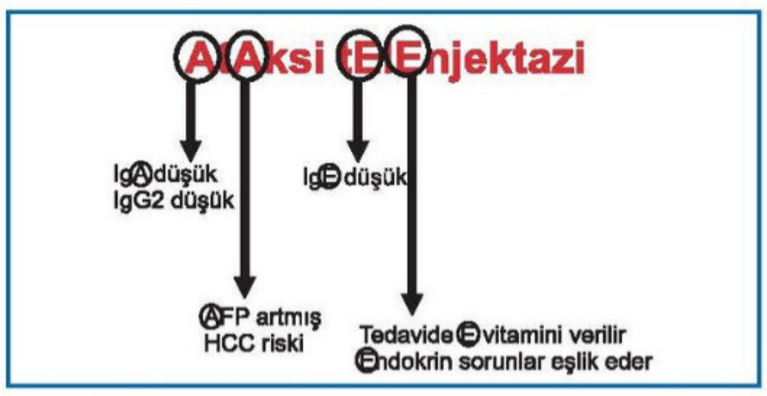

FLASH BACK

Radyosensitif immün yetmezlikler:

- **Ataksi-telenjektazi**
- **Artemis defekti**
- **DNA ligaz 4 eksikliği**
- **Cernunnos eksikliği**

İLGİLİ NOTLAR

Minik bir yorumla yapabiliriz. Hangisinde timus yok ki transplant yapalım:)

- **35-45 yaş arası kadınlarda** sık
- RF (+), **SS-A (Ro) ve SS-B (La) (+)**
- **Histopatoloji:** periduktal CD4+ lenfosit infiltrasyonu, daha sonra asiner atrofi, fibrozis
- Böbrekte glomerüler lezyon çok nadir → Duktus tutulumu yapar.
- B hücreli **MALToma** riski artmıştır

FLASH BACK

MALToma riskinin arttığı hastalıklar:

✓ H. pylori gastriti (en sık)

✓ Sjögren sendromu

✓ Hashimoto tiroiditi

MALT: mukoza ilişkili lenfoid doku

SİSTEMİK SKLEROZ (SKLERODERMA)

- **Patogenez:**
  - ✓ CD4 (+) hücrelerin neden olduğu mikrovasküler dolaşım hasarı → sistemik
  - ✓ Mikrovasküler hasar → iskemik bulgular
  - ✓ **TGF beta** artışı → fibrozis (skleroz)
  - ✓ Orta yaş kadınlarda daha sık
  - ✓ En çok **deri** etkilenir (sklerc**derma**)

TİPİK VAKA

- İlk bulgu Raynaud fenomeni
- İskemik ülser → otoamputasyon
- **Maske yüz** görünümü
- Barrett metaplazisi
- Böbrekte interlobuler arterlerde duvar kalınlaşması → HT
- **En sık ölüm nedeni** pulmoner hipertansiyon ve interstisyel pulmoner fibrozis
- Effüzyonlu perikardit ve miyokardiyal fibrozis

FLASH BACK

Skleroderma'nın iki alt grubu:

✓ Diffüz → **DNA topoizomeraz 1 (anti-Scl 70) antikorları**

✓ Lokalize (CREST sendromu) → **Antisentromer antikorlar**

MİKST KONNEKTİF DOKU HASTALIĞI

- 30-60 yaş kadın hasta
- SLE, polimiyozit ve skleroderma karışımı
- **Anti- U1 RNP (+)**

IgG_4 İLE İLİŞKİLİ HASTALIK

- **Patogenez:**
  - ✓ IgG_4 üreten plazma hücreleri → kronik inflamasyon → fibrozis
  - ✓ Orta-ileri yaş erkeklerde daha sık
  - ✓ **Birliktelikleri:** Mikulicz sendromu, Riedel tiroiditi, idiopatik retroperitoneal fibrozis, otoimmün pankreatit

PRİMER İMMÜN YETMEZLİK SENDROMLARI

LENFOSİT MATÜRASYONUNDA DEFEKT OLAN İMMÜN YETMEZLİKLER

Ağır Kombine İmmün Yetmezlik (SCID)

- Otozomal resesif veya X'e bağlı
- **T ve B hücre** fonksiyonlarında defekt → **kombine**
- Vakaların yaklaşık yarısı **X'e bağlı** geçer. Patogenez: **IL-7** reseptöründeki defekttir. IL-7 →kemik iliğindeki **immatür T ve B** hücrelerin uyarılması ve yaşaması için gereklidir (kombine).
- **Otozomal resesif** formda patogenez: **Adenozin deaminaz (ADA)** enzimi yoktur.

Bruton'un X'e Bağlı Agammaglobulinemisi

- **Klinik: 8-9 aylık erkek** çocuklarda tekrarlayan bakteriyel enfeksiyonlar (ilk 6 ay anne sütü koruyucudur).
- **Patogenez:** kemik iliğinde **pre B → B** oluşamıyor, **BTK** geni bozuk.
- Lenf nodu ve dalakta germinal merkezler yoktur (B yok) ve plazma hücresi görülmez **(lenfoid hipoplazi)**.
- Serumda tüm Ig sınıfları yoktur; fakat hücresel

Klinik Bilimler 137. soru
Patoloji Speetus Notu 1. Fasikül
Sayfa 010

22q11 Delesyon Sendromu

- Bu sendromda 2 hastalık ortaya çıkmaktadır:
- **DiGeorge sendromu:** Timik hipoplazi → T hücre yetmezliği, paratiroid hipoplazisi → hipokalsemi (Timus ve paratiroid)
- Velo**kardiyofasiyal** sendrom: Konjenital kalp ve damar anomalileri, fasiyal dismorfizm
- 22q11.2 delesyon sendromlu hastalarda **şizofreni ve bipolar bozukluk** gibi **psikotik hastalıkların** sıklığı artar.

LENFOSİT AKTİVASYON VE FONKSİYONUNDA DEFEKT OLAN İMMÜN YETMEZLİKLER

Yaygın Değişken İmmün Yetmezlik (CVID)

- **Patogenez: B hücre → plazma hücresi** farklılaşması yok, plazma hücresi yok → **hipogammaglobulinemi**
- Lenfoid folliküller hiperplazik (B hücre sayısı normal veya artmıştır)
- **Klinik:** Bruton ile benzer; ancak bulgular **20-30'lu yaşlarda** başlar. Cinsiyet ayrımı yoktur (Bruton→8-9 aylık erkek çocuklarda)

İzole IgA Yetersizliği

- **En sık** görülen primer immün yetmezlik
- **Klinik:** Tekrarlayan **sinopulmoner enfeksiyonlar ve Giardia enfeksiyonuna bağlı diyare** (IgA→mukozal-sekretuvar zeminlerde bulunur).
- Kan transfüzyonundan sonra **anafilaksiye** girerler (kan transfüzyonu ile verilen IgA yabancı antijen gibi davranır).

Minik bir yorumla yapabiliriz. Hangisinde timus yok ki transplant yapalım:)

Orijinal Soru: Klinik Bilimler 138

138.Kız ergenlerin meme dokusunda <u>en sık</u> görülen solid kitle aşağıdakilerden hangisidir?

A) İntraduktal papillom
B) Juvenil papillomatozis
C) Hamartom
D) Fibroadenom
E) Galaktosel

Doğru Cevap:D

SpeeTUS Notu

SpeeTUS Notu

GERİLİM TİPİ BAŞAĞRISI

Migren&Gerilim Tipi Başağrısı Karşılaştırma

	Migren	Gerilim tipi
Şiddeti	Orta-Ciddi	Hafif-orta
Yeri	Belli bir odak	Diffüz
Fiziksel aktivite	Kötüleştirir	Etkilemez
Kısıtlama	Aktiviteyi kısıtlar	Kısıtlamaz
Zonklayıcı	Evet	Hayır
Kusma	Var	Yok

SSS görüntülemesi gerektiren başağrıları

- Anormal nörolojik bulgular
- Nöbetlerin olması veya çok kısa auralar (<5 dk)
- Çocuklarda olağandışı başağrıları (basiller, hemiplejik, küme tipi, Trigeminal, akut sekonder, oksipital)
- 6 yaşından küçük veya başağrısını ifade edemeyen tüm çocuklarda
- Öksürükle veya eğilme-ıkınmayla başağrısının olması
- Çocuğu uykudan uyandıran veya sabah uyandığında şiddetli baş ağrısı
- Aile öyküsü olmadan migranöz veya benzeri başağrısı olması

✓ **<u>Serebrovasküler olaylarla ilgili önemli noktalar;</u>**

- **Moya moya hastalığının en sık birliktelik gösterdiği hastalık NF-1'dir.**
- **İnmeyle ilişkili metabolik hastalıklar;**
  - Homosistinüri
  - Fabry hastalığı
  - Sülfit oksidaz eksikliği
  - Ornitin transkarbamoilaz eksikliği
- **Galen ven anevrizması;**
  - Yenidoğanda doğumdan hemen sonra hiperdinamik kalp yetmezliği
  - Ekokardiyografide karotislerde çalma fenomeni görülmesi
  - Bebeğin kafasında duyulan yüksek frekanslı üfürüm

TİPİK VAKA

Yenidoğan, Solunum sıkıntısı
+
Taşikardi, Hiperdinamik kalp yetmezliği
+
Bebeğin kafasında duyulan üfürüm
↓
Galen ven anevrizması

SOSYAL PEDİATRİ ve ADÖLESAN HASTALIKLARI

- Erkeklerde 9-14 yaş, kızlarda 8-13 yaş arasında pubertal gelişim meydana gelir.
- Adolesan dönemi erken, orta ve geç olmak üzere 3'e ayrılır.
- Dürtü kontrolü, vücut yapısının değişmesi, vücuttaki değişikliklere duyarlılık, aynı cinsten arkadaş grubuna dahil olmak isteği, ilgili kuralları çıkarır.

Klinik Bilimler 138. soru
Pediatri Speetus Notu 1. Fasikül
Sayfa 066

eri" başlıklı

Adolesan dönemdeki meme hastalıkları

- En sık solid kitle fibroadenomdur.
- Fibroadenom en sık üst dış kadrandadır.

JİNEKOMASTİ

- Adolesan erkeklerde sıktır. Buna pubertal jinekomasti denir.
- Yenidoğanlarda sıktır, maternal hormonların etkisiyle ortaya çıkar. Spontan geriler.
- Klinefelter sendromu önemli bir nedendir ve meme kanserine neden olabilir.
- En iyi ilaç raloksifendir.
- Cerrahi için aşağıdakilerin olması gerekir;
  - Tanner evre 3-5 meme gelişimi olanlarda
  - Ciddi psikososyal problemleri olan
  - 18-24 ayda gerilemeyenlerde

Adolesan dönemdeki menstrüel problemler

Normal Mens'lerin Özelliği

Siklus Uzunluğu	Siklusların ilk günleri arasındaki süre 21-35 gündür (ilk menarştan sonraki ilk 3 yıl süre 21-45 gün olabilir)
Mens'n süresi	7 gün veya daha az
Kanama miktarı	Günde 6 veya daha az ped

- İki veya daha fazla siklusu bunun dışında seyreden veya ardışık 3 ay adet görmeyen bir adolesan ayrıntılı değerlendirilmelidir.

Amenore

- **Primer amenore;** puberte başladıktan sonra 4 yıl adet olmaması veya 15 yaşa gelindiğinde adet görülmemişse tetkik edilmesi önerilir.
- **Sekonder amenore;** 3 ay adet görmeme durumudur. Adolesanlardaki en sık nedeni gebeliktir.

Dismenore

- **Primer dismenore;** altta yatan patolojik durum yok.
- **Sekonder dismenore;** en sık neden endometriozistir.

İLGİLİ NOTLAR

Pediatride Speetus notumuzda 2 sayfalık adolesan notumuz sınavda çıkan 2 adolesan sorusuna da tam referans oldu
işte kısa not ile soru yakalamak buna denir :)

MEME HASTALIKLARI ve PATOLOJİSİ

İNFLAMASYONLAR

AKUT MASTİT

- **Emziren** kadınlarda **S.aureus** enfeksiyonu nedeniyle gelişir.

PERİDUKTAL MASTİT (ZUSKA HASTALIĞI)

- **Sigara içenlerde** veya **A vitamini eksikliği** olan kadınlarda **skuamöz metaplazi sonucu** gelişen meme inflamasyonudur.
- **Keratin üretimi** ve keratin incileri nedeniyle **duktus tıkanıklığı** ile karakterizedir. Tıkanan duktusta **rüptür ve inflamasyona** neden olur. Kronik granülomatöz inflamasyon oluşturur.

DUKTAL EKTAZİ

- **40-50 yaş arası kadınlarda** görülen, ana duktusta **sekresyonun birikmesi**, duktusu rüptüre etmesi sonucu çevresinde lenfosit, plazmosit ve granülomlar içeren **iltihabi reaksiyon** gelişmesi ile karakterize bir hastalıktır.

Meme Başında Çekilme Yapan Lezyonlar

- Duktal ektazi
- Yağ nekrozu
- Sklerozan adenozis

YAĞ NEKROZU

- **Meme travması** nedeniyle gelişir.

LENFOSİTİK MASTOPATİ

- Memenin **otoimmün** hastalığıdır. Diğer otoimmün hastalıklarla (tip 1 DM, Hashimoto tiroiditi) birlikteliği vardır.

GRANÜLOMATÖZ MASTİT

- **Wegener granülomatozu veya sarkoidoz** gibi granülomatöz hastalıklar nedeniyle oluşur.

BENİGN EPİTELYAL LEZYONLAR

Normal meme duktusunda tek sıralı küboidal hücreler ve bunların bazalinde miyoepitelyal hücreler mevcuttur. Neoplastik meme dokusunda miyoepitelyal hücreler kaybolur (prostatta da aynı!).



NON PROLİFERATİF DEĞİŞİKLİKLER (FİBROKİSTİK DEĞİŞİKLİK)

- ✓ Genç ve orta yaş kadınlarda görülür.
- ✓ Meme kanseri riskini **arttırmaz.**
- ✓ **Kistik değişiklikler ("blue dome" kist), apokrin metaplazi, fibrozis** ve **adenozis** görülür.

ATİPİSİZ PROLİFERATİF DEĞİŞİKLİKLER

- ✓ **Epitelyal Hiperplazi:** Lüminal hücrelerin çoğalması ve duktusu tıkaması ile karakterizedir. Arada yarık benzeri boşluklar olabilir.
- ✓ **Sklerozan Adenozis**: Lobül başına düşen asinüs sayısı artmıştır ve asinüs distorsiyone olmuştur. Tübüler karsinomla karışır.
- ✓ **Kompleks Sklerozan Lezyon**: Papillom, epitelyal hiperplazi ve sklerozan adenozisin bir arada olmasıdır.
- ✓ **Papillomlar:** Tek taraflı **kanlı meme başı akıntısının en sık** sebebidir.

ATİPİLİ PROLİFERATİF DEĞİŞİKLİKLER

- ✓ **Atipik duktal hiperplazi:** DCIS'ın öncül lezyonudur.
- ✓ **Atipik lobüler hipeprlazi:** LCIS'ın öncül lezyonudur.

MEME TÜMÖRLERİ

Klinik Bilimler 138. soru
Patoloji Speetus Notu 1. Fasikül
Sayfa 071

Fibroadenom

- ✓ Genç kadınların **en sık görülen benign meme tümörüdür**.
- ✓ Bilateral, multipl odaklı, kapsüllü, hareketli, iyi sınırlı bir kitledir.
- ✓ Mamografide **patlamış mısır tarzında kalsifikasyonlar** görülür.
- ✓ Histolojide **miksoid bir stroma** dikkati çeker.
- ✓ MED12 mutasyonu görülebilir.
- ✓ **Siklosporin** kullananlarda daha sıktır.

Filloides tümörü

- ✓ **Yaşlı kadınlarda** görülür.
- ✓ Duktusların için **yaprak benzeri çıkıntılar** yapar.
- ✓ **Mitoz, atipi, pleomorfizm, infiltratif sınırlar** belirgindir.

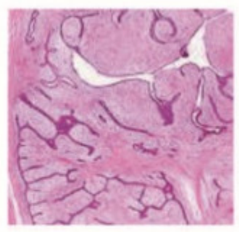

- **İnterlobüler stromadan gelişenler:**
  - ✓ **Lipom**
  - ✓ **Anjiyosarkom:** Memenin en sık görülen stromal malignitesidir.

MEME KANSERİ

- **Kadınlarda en sık** görülen kanserdir.
- **Germline BRCA1** (ailevi meme kanserinde en sık mutasyona uğrayan gen), **BRCA2, p53** (sporadik meme kanserinde en çok mutasyona uğrayan gen), **CHEK2** (radyasyon ile ilişkili gen), **PTEN, STK11, ATN, CDH1** mutasyonu taşıyanlarda meme kanseri riski belirgin olarak artmıştır.
- **En önemli risk faktörleri;**
  - Kadın cinsiyet
  - İleri yaş
  - Yüksek dansiteli meme
  - Geçmiş meme kanseri öyküsü
  - **Yüksek penetranslı** germline mutasyon varlığı
  - **Birden fazla** 1. derece akraba, genç yaşta ve multipl kanser soygeçmişi varlığı (kuvvetli aile öyküsü)

Meme Biyopsileri

- **İnce iğne biyopsisi** memede rutinde **kullanılmaz**. Aksiller **lenf nodlarının** değerlendirmesi ve meme **kisti** aspirasyonunda yardımcı olabilir.
- **Kalın iğne** (Tru-cut, kor) biyopsi memede rutinde kullanılan **en ideal biyopsi** tekniğidir.
- **Eksizyonel biyopsi**, kalın iğne biyopsinin yetersiz/uyumsuz patolojik sonuç verdiği şüpheli kitlelerde uygulanan cerrahi eksizyon metodudur.
- Ek olarak, ultrasonografi ile görülemeyen, kalın iğne biyopsi yapılamayan şüpheli mamografi lezyonlarında **eksizyonel biyopsi** tercih edilir (ör. **mikrokalsifikasyonlar**)

Nonpalpabl Lezyonlara Yaklaşım

Tüm lezyonlar ele gelecek kadar büyük olmayabilir, bazen ultrasonografi ile bile görülemeyebilir (mikrokalsifikasyonlar).

- ✓ USG ile görülebilen fakat nonpalpabl şüpheli lezyonda → USG eşliğinde Tru-cut biyopsi
- ✓ USG ile görülemeyen, mamografi ile görülebilen şüpheli mikrokalsifikasyonlar → Stereoktaktik kalın iğne biyopsisi

BENİGN MEME HASTALIKLARI

- **Benign** meme lezyonlarının %70'ini **non-proliferatif hastalıklar** oluşturur ve bunlar meme kanseri gelişimi için risk **taşımazlar**.

FLASH BACK

Non-proliferatif hastalıklar

- ✓ Kistler, apokrin metaplazi, duktal ektazi, hafif duktal epitelyal hiperplazi, fibraoadenom

Proliferatif hastalıklar

- ✓ Atipi içermeyenler: İntraduktal papillomlar, belirgin duktal epitelyal hiperplazi, radyal skar, sklerozan

Klinik Bilimler 138. soru
Genel Cerrahi Speetus Notu 1.
Fasikül Sayfa 024

FİBROADENOM

- **Benign** bir meme tümörüdür.
- **Fibroadenom**, memede (karsinomdan sonra) en sık görülen ikinci tümördür ve 30 yaşın altındaki kadınlarda en sık görülen tümördür.
- İyi sınırlı, mobil, ağrısız kitlelerdir.
- Tanısı **ultrasonografi** ile konulur.
- Genç kadında (< 25); USG sonucu karakteristik fibroadenom gelirse iğne biyopsisi de şart değil, takip edilebilir. Fibroadenom > 3 cm ise eksizyon uygundur.
- Fibroadenomlarda bir malignite gelişirse, %50 oranında LCIS'dir.

FİBROKİSTİK HASTALIK

- Fibrokistik hastalık klinik, mamografik ve histolojik bulguların bir spektrumunu temsil eder ve genellikle menopoza kadar süren yaşamın 30-40'lı yaşlarda yaygındır.
- Patolojik olarak makro veya mikrokistler, fibrozis, adenozis ve lenfositik infiltrasyon görülmektedir. Genellikle tedavi gerektirmez. Büyük kistler varsa aspire edilebilir.
- **Kanser gelişme riskinde** artış **yoktur**.

KİSTLER

- Meme kistleri genellikle 35 yaş üzerindedir.
- Ağrılı olabilir, döngüsel mastalji izlenebilir.
- Palpabl bir kitlenin kist olabileceği düşünülüyor ise aspirasyon / USG yapılır.
- Aspirasyon sonrasında kist yok olduysa ve kist sıvısı kanlı değilse sitoloji gerekmez.
- Kist iki kereden daha fazla tekrarlarsa pnömosistografi (solid komponent olup olmadığını anlamak için) önerilir.
- Solid komponent varsa kalın iğne biyopsisi yapılır.
- Birçok defa tekrarlarsa, ağrıya neden olursa, tam olarak boşaltılamazsa veya iğne biyopsisinde atipi saptanırsa, ancak o zaman eksizyon planlanır.

YAĞ NEKROZU

- **Travma**, geçirilmiş meme ameliyatı veya radyoterapiden sonra gelişebilir.
- Mamografisi ve fizik muayene bulguları **meme kanserine benzer**.
- Kalsifikasyonlar yağ nekrozunun karakteristik bulgusudur.
- Patolojik olarak içinde yağ olan makrofajlar, skar dokusu, kronik inflamatuvar hücreler ve büyük yabancı cisim hücreleri karakteristiktir.
- **Malign potansiyeli yoktur**.

TİPİK VAKA

Yağ nekrozunun sorgulanacağı senaryo

- ✓ Memeye travma hikayesi
- ✓ Yeni gelişen, ele gelen kitle hissi

DUKTAL EKTAZİ

- Palpe edilebilen **dilate subareolar kanallar** ve kıvamlı meme başı akıntısı ile karakterizedir.
- Meme başı inversiyonu gelişebilir. Küratif tedavisi **subareolar duktal eksizyondur**.

İNTRADUKTAL PAPİLLOM

- **Kanlı meme başı akıntısının** en sık nedenidir. Meme kanallarının epitellerinden köken alan gerçek poliplerdir.
- Papillomlar, DCIS gelişimiyle en çok ilişkili olan iyi huylu tümörlerdir.
- Tanı ultrasonografi, duktografi veya MR laktografi ile konur.

ZUSKA HASTALIĞI (REKÜRREN PERİDUKTAL MASTİT)

TİPİK VAKA

Zuska hastalığının sorgulanacağı senaryo

- ✓ Diyabetik, sigara içen kadın hasta
- ✓ Ultrasonografide duktuslarda inflamasyon bulgusu, fizik muayenede mastit düşündürür görünüm
- ✓ Tedavisinde antibiyotik ve gereğinde drenaj gerekir

Orijinal Soru: Klinik Bilimler 139

139.Prematüre bir bebekte nekrotizan enterokolit gelişiminin önlenmesinde <u>en uygun</u> yaklaşım aşağıdakilerden hangisidir?

A) Erken dönemde koruyucu antibiyotik başlamak
B) İlk bir hafta beslememek
C) Proton pompa inhibitörü vermek
D) Eritrosit transfüzyonu yapmak
E) Anne sütüyle beslemek

Doğru Cevap:E

SpeeTUS Notu

SpeeTUS Notu

NEK

Erken bulgular	Geç bulgular
Abdominal distansiyon	Abdominal hassasiyet
Gastrik rezidü artışı	Abdominal eritem
Gaytada gizli kan pozitifliği	Gross gastrointestinal kanama
Hematemez	Septik görünüm ve şok
Letarji	
Apne	
Isı düzensizliği (Hipo/hipertermi)	

Radyolojik bulgular

- ✓ İlk bulgu distansiyon
- ✓ Pnömotozis intestinalis (NEK için patognomonik)
- ✓ Portal vende gaz (Kötü prognoz göstergesi)



Klinik Bilimler 139. soru
Pediatri Speetus Notu 1. Fasikül
Sayfa 008

NEK'ten koruyucu olduğu düşünülen uygulamalar

- ✓ Anne sütü ile beslenme
- ✓ Minimal enteral beslenme
- ✓ Probiyotikler, prebiyotikler

TİPİK VAKA

Karın distansiyonu
+
14 günlük prematüre bebek
+
ADBG'de pnömotozis intestinalis görünümü
NEK

PREMATÜRE RETİNOPATİSİ (ROP)

İmmatür retinada anormal vaskülarizasyon nedeniyle ortaya çıkar.

ROP için risk faktörleri

Arttığı zaman, risk artar	Azaldığı zaman, risk artar
Oksijen	Doğum haftası
Karbondioksit	Doğum ağırlığı
Glukoz	Kalp hızı (Bradikardi)
Kan transfüzyonu	Hemoglobin (Anemi)
Işık	pH (Asidoz)
VEGF	E ve A vitamini
Enfeksiyon	Kilo alımı

Kimlere ROP taraması yapılır

- ✓ <32 hafta veya <1500 gr doğan bebekler (Amerika'da)
- ✓ **<34 hafta veya ≤1700 gr doğan bebekler** (Ülkemizde)
- ✓ **Hekimin riskli/gerekli gördüğü tüm hastalara**

ROP taramasının ilk yapılma zamanı

- ✓ ≤27 hafta doğan bebekler postmenstruel 31.haftada
  Ülkemizde <27 hafta bebeklerde de 31. haftayı beklemeden 4-5. haftada muayene yapılmaktadır.
- ✓ ≥27 hafta doğan bebekler doğduktan 4 hafta sonra

Evreleme ve tedavi

- ✓ Evre 1 ve 2 hafiftir, tedavisiz iyileşir
- ✓ Evre 3 eşik evredir, lazer yapılması gerekir
- ✓ Evre 4-5 retina dekolmanıdır, körlükle sonuçlanır.

İNTRAVENTRİKÜLER KANAMA (İVK) VE PERİVENTRİKÜLER LÖKOMALAZİ (PVL)

- Genellikle prematüre bebeklerde olur.
- En sık germinal matrikste olur.
- Serebral kan akımında ani değişikliklere neden olacak tüm durumlar risk faktörüdür.
- pCO_2 düzeyini azalması PVL için önemli risk faktörüdür.
- Genellikle klinik bulgu olmaz.
- Çoğu ilk 3 günde ortaya çıkar. 1.aydan sonra çok nadirdir.
- 3. ve 7. günler arasında USG ile tarama önerilir.
- Taramada, tanıda ve evrelemede transfontanel USG kullanılır.

Evreleme

- ✓ **Evre 1:** Sadece germinal matriks kanaması ve/veya ventrikülün <%10'unu kaplayan kanama
- ✓ **Evre 2:** Ventrikülün %10-50'sini kaplayan kanama
- ✓ **Evre 3:** Ventrikülün >%50'sini kaplayan ve/veya ventrikülü genişleten herhangi bir kanama
- ✓ **Evre 4:** Beyin parankimindeki kanama
  - ➢ Evre 1-2 hafiftir genellikle sekel kalmaz, evre 3-4 ciddi kanamalardır genellikle sekel kalır.
  - ➢ En önemli iki komplikasyon hidrosefali ve PVL'dir.
  - ➢ Uzun dönem prognozu en iyi gösteren kraniyel MR'dır.

DİYABETİK ANNE BEBEĞİ (DAB)

İki tipi vardır;

- **Gestasyonel;** Gebeliğin 22-26. Haftaları arasında ortaya çıkan diyabet (dolayısıyla fetüs diyabetin etkilerine 2-3. Trimesterda maruz kalır)
- **Pregestasyonel;** Gebelikten önce diyabet olması (Fetüs diyabetin etkilerine en baştan itibaren maruz kalır)

İLGİLİ NOTLAR

İşte referans denilen şey budur… Sizi asla şüpheye düşürmez, yarı yolda bırakmaz…

Orijinal Soru: Klinik Bilimler 141

141. On altı yaşındaki erkek çocuk motor kazası sonrası bilinci kapalı şeklide bulunuyor ve sağlık ekipleri tarafından olay yerinde entübe edilerek acil servise getiriliyor. Öyküsünden kazaya şahit olan kişilerce araçtan çıkarıldığı öğreniliyor. Glasgow koma skoru 6 olan hastanın dört ekstremite kas motor hareketlerinin olmadığı ve derin tendon reflekslerinin alınamadığı görülüyor. Görüntülemelerinde kafatasında temporopareital bölgede subaraknoid kanama ve beyin kontüzyonu, servikal C1-2-3 vertebralarda deplase fraktürler, bilateral akciğer konfüzyonu ve karaciğer laserasyonu saptanıyor. Takiplerinde kan basıncının 70/28 mmHg, kalp atım hızının 48/dakika, nabız basınç aralığının genişlemiş, cilt renginin pembe olduğu görülüyor. Gerekli sıvı/kan replasmanları ve vazoaktif ajan infüzyonlarına rağmen beklenen hemodinamik düzelmenin olmadığı, nabız basınç genişliği ve bradikardinin devam ettiği görülüyor.

Bu hastada aşağıdaki şok tiplerinden hangisinin olması <u>en olasıdır</u>?

A) Hepovolemik
B) Obstrüktif
C) Kardiyojenik
D) Nörojenik
E) Disosiyatif

Doğru Cevap:D

SpeeTUS Notu

SpeeTUS Notu

Tedavi

Tedavi akışı

- ✓ Uygun sıvı resüsitasyonu
- ✓ Kan kültürü alındıktan sonra 1 saat içinde ampirik antibiyoterapi başlanması
- ✓ Kültür sonuçları çıkınca hedefe dönük antibiyoterapiye geçilmesi
- ✓ Enfeksiyon odağının drenajı/cerrahisi
- ✓ Vazopressör tedavisi (hipotansif hastada)
  - Norepinefrin (ilk tercih)
  - Dobutamin (kalp yetmezliği varsa)
  - Vazopresin (tdv dirençli hastada)
- ✓ Kortikosteroid (vazopressöre yanıtsız hastada)

Sepsiste sağkalım kılavuzunda ilk 1 saat içinde yapılacaklar

- ✓ Laktat bak (>2mmol/L ise tekrarla)
- ✓ AB başlamadan kan kültürü al
- ✓ Geniş spektrumlu AB başla
- ✓ Hipotansiyon / laktat > 4 mmol/L - 30 mL/kg kristaloid başla ve CVP 8-12 mmHg aralığına getir.
- ✓ Ortalama arter basıncı < 65 mmHg ise (sıvıya yanıtsız hipotansiyon için) vazopresör uygula

Klinik Bilimler 141. soru
Genel Cerrahi Speetus Notu 1.
Fasikül Sayfa 013

NÖROJENİK ŞOK

- Periferik vasküler yatakta vazomotor tonusun kaybına bağlı azalan doku perfüzyonu sonucu gelişen şoku ifade eder.
- Vazokonstriktör uyarının kaybı damar kapasitesinin artmasına, venöz dönüşün azalmasına ve kalp debisinin düşmesine neden olur.
- Genellikle servikal veya torakal spinal kord travmasına bağlı olarak gelişir. Nadiren epidural hematom, yüksek spinal anestezi, mide dilatasyonuna bağlı gelişebilir.

TİPİK VAKA

Nörojenik şok...

- ✓ Spinal kord travması öyküsü olan hasta
- ✓ Bradikardi + hipotansiyon kliniği
- ✓ Periferik vazodilatasyon bulguları – ör. kuru sıcak ekstremiteler

- Tedavide hava yolu güvenliği, ventilasyon, sıvı resüsitasyonu kritiktir.
- Sıvı tedavisine yanıt yoksa **ilk tercih dopamindir**.
- Dopamin yanıt yoksa **fenilefrin** tercih edilir.

Hızlı Sofa Kriterleri

Kısaltma: 22M100

- ✓ Takipne>22/dakika
- ✓ Bozulmuş Mental durum(GKS<13)
- ✓ Hipotansiyon≤100 mmHg

KARDİYOJENİK ŞOK

- **Yeterli intravasküler hacim olmasına rağmen** gerekli kardiyak debinin sağlanamadığı şok tipidir.
- Sorun **pompadadır. En sık** neden **myokard enfarktüsüdür**.
- **Hemodinamik değişiklikler:**
  - ✓ İntravasküler hacim normaldir.
  - ✓ CVP ve PAKP yüksektir.
  - ✓ Kalp debisi düşüktür.
  - ✓ Periferik vasküler direnç artmıştır ve afterload artar. Boyun venleri dolgundur.
- **Tanı kriterleri:**
  - ✓ Sistolik kan basıncı < 90 mmHg (> 30 dakika)
  - ✓ Kardiyak indeks < 2.2 litre/dk/m2
  - ✓ Pulmoner arter kama basıncı >15 mmHg...

ŞOKUN PULMONER KOMPLİKASYONLARI (ARDS)

- ARDS (Akut Respiratuvar Distres Sendromu), şokun önemli pulmoner komplikasyonlarından biridir. İnflamatuvar cevap sonucu kapiller geçirgenlik artar, damardan dışarı çıkan sıvı ödeme yol açar (interstisyel ödem), akciğerlerde gelişen yaygın alveoler hasar nedeniyle ciddi solunum yetmezliğine yol açar.
- Akut akciğer hasarı (ALI) ve ARDS inflamatuvar cevaba bağlı gelişen respiratuvar yetmezliğin iki ayrı derecesidir. Akut akciğer hasarı, aynı hastalık sürecinin oksijenizasyon defektinin daha az olduğu, daha hafif formudur. Arteryel oksijenin (PaO_2) solunan havadaki oksijene (FiO_2) oranı hariç akut akciğer hasarının patoloji, patofizyoloji ve mekanizması ARDS ile aynıdır.
- Başlıca tetikleyici faktörler; sepsis, travma, pankreatit, yanıklar ve pulmoner embolidir.
- Klinik bulgular arasında dispne, takipne, hipoksi ve akciğer grafisinde bilateral infiltrasyonlar (buzlu cam görüntüsü) yer alır.
- Tedavi ventilatör desteği ve PEEP (pozitif son ekspiryum basıncı) ile yapılır. Alveollerin kollapsını önlemek için düşük tidal volüm (5-7 mL/kg) kullanılır.

Akut respiratuvar distres sendromu (ARDS) tanı kriterleri

- ✓ Akut başlangıç
- ✓ Predizpozan durum
- ✓ pO_2 / FiO_2 oranı ≤ 200 (normali > 300)
- ✓ Bilateral infiltrasyonlar (buzlu cam)
- ✓ Pulmoner arter kama basıncı < 18 mmHg (pulmoner ödem yok)
- ✓ Sağ kalp yetmezliğinin klinik bulgusu yok

Akut akciğer hasarı (ALİ) tanı kriterleri

- ✓ Akut başlangıç
- ✓ Predizpozan durum
- ✓ pO_2 / FiO_2 oranı 200-300
- ✓ Bilateral infiltrasyonlar (buzlu cam)
- ✓ Pulmoner arter kama basıncı < 18 mmHg (pulmoner ödem yok)
- ✓ Sağ kalp yetmezliğinin klinik bulgusu yok

13

İLGİLİ NOTLAR

FLASH BACK

Hipotansiyon ve Bradikardi

- Miksödem koması
- Sağ MI
- Nörojenik şok

Klinik Bilimler 141. soru
Dahiliye Speetus Notu 1. Fasikül
Sayfa 119

Gebelikte hipotiroidi

- ✓ En sık nedeni, **Hashimoto tiroiditi**dir
- ✓ Gebelikte tiroid hormon ihtiyacı **%50 oranında artar.**
- ✓ Eğer gerekli LT4 replasmanı yapılmazsa bebekte **kretenizm** gelişebilir.
- ✓ Gebelik öncesi ve sürecinde **TSH hedefi < 2.5-3**'tür.

Tirotoksikoz

Genel bilgiler

- ✓ **Tirotoksikoz:** Tiroid hormonlarının düzeyinde artış ile karakterize durumdur.
  - ➢ **Hipertiroidi:** Tiroid hormonlarının fazla üretilmesi ile karakterize durumdur. (RIU yüksek)
  - ➢ **Hipertiroidisiz tirotoksikoz** (RIU düşük)
    - Tiroiditler
    - Dışardan hormon alımı (Tirotoksikoz factitia)

Primer hipertiroidi nedenleri

- Graves hastalığı **(en sık)**
- Toksik adenom / Toksik MNG
- TSH-R aktive edici mutasyon

Sekonder hipertiroidi nedenleri

- TSHoma (TSH normal/yüksek)
- Tiroid hormon direnci (TSH normal/yüksek)
- HCG sekrete eden tümörler (TSH düşük)

Normalde tiroid bezinde hormon depo şekli T4 formundadır. Bu nedenle bezden hormonların kana karışmasına neden olan **destrüktif olaylar** T4 değerinde daha belirgin bir artışa neden olurlar. **Hipertiroidizm** yapan hastalıklarda ise T3 düzeyi oransal olarak daha fazla artış göstermektedir.

Semptomlar

- ✓ **Hiperaktivite, irritabilite, disfori (en sık)**
- ✓ İştah artmasına rağmen kilo kaybı
- ✓ Diyare
- ✓ Sıcak intöleransı, terleme
- ✓ Çarpıntı

Klinik bulgular

- ✓ **Taşikardi (en sık)**
- ✓ Sistolik HT, Nabız basıncında artma
- ✓ Tremor
- ✓ Canlı bakış, göz kapağı retraksiyonu
- ✓ Miyopati, kas güçsüzlüğü
- ✓ Osteoporoz, hiperkalsemi

	Tirotoksikoz / Hipertiroidi	Cushing sendromu
Miyopati	+	+
Osteoporoz	+	+
Serum kalsiyum	Yüksek	Düşük/N

Graves Hastalığı

Patogenez

- ✓ **TRab** veya **TSI**, TSH reseptörüne bağlanır:
  - ➢ Tirotoksikoz (T3 ve T4 yüksek, TSH düşük)
  - ➢ Diffüz guatr
  - ➢ Oftalmopati (propitozis, diplopi, görme bozukluğu vb)
  - ➢ Dermopati (pretibial miksödem)

Tedavi

- ✓ **Antitiroid ilaçlar (PTU, metimazol):** Tiroid hormon sentezini azaltır. PTU, ayrıca periferik T4-T3 dönüşümünü bozar.
  - ➢ Bu ilaçlarla % 50 hastada remisyon sağlanabilir.
  - ➢ Antitiroid ilaçların **major yan etkileri**
    - Hepatit (PTU)
    - ANCA ilişkili vaskülit (PTU)
    - Kolestaz (Metimazol)
    - Agranülositoz (Ortak - **En ciddi**) → Hastaya enfeksiyon kliniği olunca hastaneye başvurması söylenir. Periyodik lökosit sayısı takibi önerilmez (çünkü ani başlar).
- ✓ Adrenerjik bulgulara yönelik **beta blokerler** verilir.
- ✓ Antitiroid ilaçlara yanıtsızlık durumunda yaklaşımlar: **Radyoaktif iyot ablasyon** ve **cerrahi**

Radyoaktif iyot ablasyon

- Gebe ve emzirenlerde **kontrendikedir.**
- Graves oftalmopatisini **kötüleştirir.**
- **Tiroid krizi, kalıcı hipotiroidi** yapabilir.
- **Solid tümör** gelişme riskini arttırır.

Graves oftalmopati tedavisi

- ✓ Hafif vakalarda **selenyum**, şiddetli vakalarda **steroid** verilir.
- ✓ **Sigara** kullanımından kaçınılmalıdır
- ✓ Anti IGF-1 reseptör antikor: **Teprotumumab**

Tiroid krizi

Etiyoloji

- ✓ Hipertiroidisi olan bir hastada; enfeksiyon, cerrahi, radyoaktif iyot tedavisi vb bir faktörün provoke etmesi sonucunda; **tirotoksikoz kliniği ağırlaşır.**

Klinik tablo

- ✓ Hipertermi
- ✓ Taşikardi ve hiperkinetik KY
- ✓ Bilinç değişiklikleri

FASİİTLER

Dupuytren Kontraktürü

- Parmaklarda fleksiyon kontraktürüne neden olur.
- Palmar fasianın fibrosizisine bağlı gelişir
- Risk faktörleri; erkek cinsiyet, miyokard infarktüsü, yaş, sigara, elini fazla kullanan kişiler, el yaralanması öyküsü, aile hikayesi, Ledderhose (plantar fibromatozis) hastalığı, siroz, diabetes mellitus, HIV enfeksiyonu
- En çok etkilenen parmak dördüncü parmaktır.



VERTEBRA HASTALIKLARI ve SPİNAL KORD YARALANMALARI

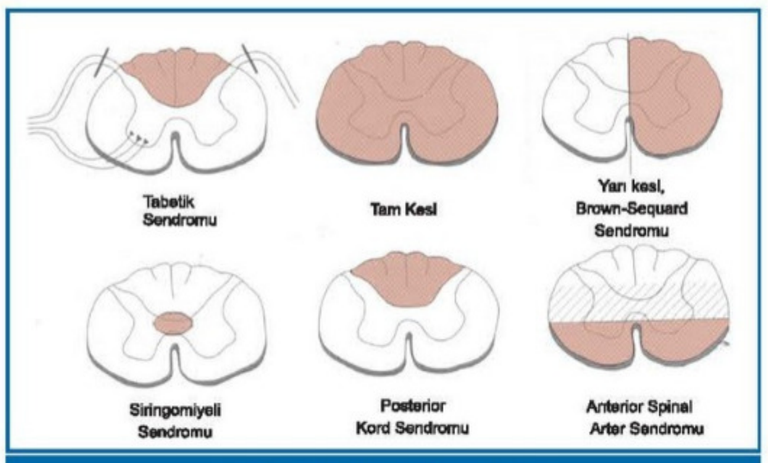

Spinal kord yaralanmaları

SPİNAL ŞOK DÖNEMİ

Motor, duyusal ve sempatik otonom fonksiyon kaybı

Klinik Bilimler 141. soru
Küçük Stajlar Speetus Notu 1. Fasikül
Sayfa 074

Otonom kayıp: Hipotansiyon, bradikardi, cilt hiperemisi, sıcaklık

Spinal şok sonlanırken:

- I. motor nöron bulguları ortaya çıkar.
- Otonom fonksiyonlar düzelir.
- Ereksiyon, ejakülasyon düzelir.

**İlk düzelen refleks → bulbokavernöz (klitokavernöz) reflekstir.

Spinal Kord Yaralanma Tipleri

Santral Kord Sendromu	✓ Motor kayıp kollarda, bacaklara göre daha fazladır. ✓ El ve kollarda duyu kaybı olabilir, ancak sakral duyu korunmuştur
Brown-Sequard Sendromu	✓ İpsilateral distalde motor ve derin duyu kaybı vardır. ✓ Karşı tarafta distalde ağrı ve ısı duyusu kaybolmuştur
Anterior Kord Sendromu	✓ Arka kolonlar korunmuştur. ✓ Derin duyu etkilenmez.
Posterior Kord Sendromu	✓ Derin duyu kaybı olur. ✓ Ağrı, ısı, motor kayıp değişen derecelerde olabilir
Serviko-Medullar Sendrom	✓ Üst servikal kord ve beyin sapını etkileyen lezyonlar ✓ Ayırt edici özelliği yüzde duyu kaybı olması ve kollardaki zayıflığın bacaklardan daha fazla olması

SPİNAL KORD YARALANMALARINDA KOMPLİKASYONLAR

- Basınç yaraları
- Nörojenik mesane
- Spasitisite
- Kardiyovasküler komplikasyonlar
  - ✓ Lezyon seviyesi T 6 üzerinde olanlar
  - ✓ Hipotansiyonla ilgili, baş dönmesi, baş ağrısı
- Anemi

Otonom disrefleksi:

- Yaralanma seviyesi T 6 üzerinde olan hastalarda görülür.
- **Hipertansiyon**
- Şiddetli baş ağrısı
- **Bradikardi**
- Lezyon üst seviyesinde terleme
- Piloereksiyon
- Lezyon üst seviyesinde kızarma
- Görmede bulanıklaşma
- Nazal konjesyon

Bel Ağrıları

Bel ağrıları

Mekanik bel ağrısı	İnflamatuvar bel ağrısı
• İstirahatla azalır, egzersiz ve hareketle artar • Akşama doğru artar, • Gece ağrısı yoktur, • Sıcak tatbiki ile azalır, • Sabah tutukluğu 15 dakikadan daha azdır.	• 40 yaşından önce başlar • Gece uykudan uyandıran ağrı • Sinsi başlangıçlıdır, 3 aydan uzun sürer • Sabah tutukluğu 30 dakikadan fazladır • Egzersiz ile rahatlar, istirahatle artar • Alterne eden gluteal ağrı

Orijinal Soru: Klinik Bilimler 142

142. Bir haftadır devam eden ateş, sağ kalça ekleminde ağrı ve yeni gelişen yürüyememe yakınması ile getirilen 14 yaşındaki erkek çocuğun öyküsünden köyde yaşadığı, ailesinin hayvancılık yaptığı ve çiğ sütten yapılmış peynir tüketimi olduğu öğreniliyor. Fizik muayenede vücut sıcaklığı 38,2 °C, sağ kalça ekleminde hareket kısıtlılığı ve ağrı saptanıyor. Bruselloz ön tanısı ile yatırılan hastadan serum aglütinasyon testi sonucu negatif olarak raporlanan hastada yatışının dördüncü gününde kan kültüründe *Brucella* üremesi bildiriliyor.
Bu hastadaki serum aglütinasyon testi negatifliğinin aşağıdaki nedenlerden hangisi ile açıklanması <u>en az olasıdır</u>?

A) Hastada non-aglütinan (blokan) antikor varlığı
B) Testin hastalığın erken döneminde yapılmış olması
C) Hastanın Brucella canis ile enfekte olmuş olması
D) Hastada yüksek titrede antikor varlığına bağlı prozon etkisi
E) Hastada eşlik eden Yersinia enterocolitica enfeksiyonu olması

Doğru Cevap: E

SpeeTUS Notu

SpeeTUS Notu

tutulum sıktır (%40-50). Gezici eklem (>%85) ve kas ağrıları vardır. Artritler çoğunlukla monoartikülerdir; kalça, diz, dirsek ve ayak bileğindedir. Özellikle gençlerde ve akut olgularda en sık vertebral tutulum, **çift taraflı sakroileittir**. İleri yaşlarda, kronik olgularda ise **lomber vertebral spondilit** görülebilir. Orşit, menenjit, ensefalit, meningoensefalit, miyelit vb. lokal tutulumlar görülebilir.



Brusellozdaki tipik ondülan ateş trasesi

➢ **Subakut enfeksiyon**, tedavisiz olgularda enfeksiyonun

Klinik Bilimler 142. soru
Dahiliye Speetus Notu 1. Fasikül
Sayfa 220

✓ Lökopeni, normokrom normositer anemi, trombositopeni vardır. Febril proteinüri, renal tutulumda piyüri, silendirüri görülür. **Sedimantasyon** orta derecede yüksektir. Lenfomonositoz belirgindir. Beyin-kalp infüzyonunda oldukça yavaş ürer. **Kemik iliği**, bakteri izolasyonu için en iyi olmakla birlikte, **tekrarlı kan örnekleri** en çok tercih edilen materyallerdir. Dışkı kültüründe üretilemez. Modern otomatize kültür yöntemleriyle bir haftada ürer. PCR başarıyla kullanılabilir. Hasta kanındaki anti-*Brucella* antikorlarının belirlenmesi amacı ile lam ve tüp aglütinasyon testleri kullanılabilir. Bakteri lipopolisakkaritlerinin; *Yersinia enterocolitica* O:9, *Escherichia coli* O:157, *Francisella tularensis*, *Salmonella Urbana* O:30 ve *Vibrio cholerae* gibi diğer gram negatif bakteriyel antijenlerle benzerliği nedeniyle **çapraz reaksiyon** gelişebilir. Bu nedenle, serolojik testlerde bakteriyel antijen olarak **sitozolik antijenlerin** kullanılması önerilir.

➢ Hasta serumu ile yapılan tüp aglütinasyonu: **Wright testi**
➢ Hasta serumu ile **hızlı tarama amaçlı** lam aglütinasyonu: **Rose Bengal testi**
➢ Tam kan ile yapılan lam aglütinasyonu: **Spot test**
➢ Hayvan sütünde lam aglütinasyonu ile hayvan antikorları: **Ring testi**
➢ Spesifik izotiplerin belirlenmesine yönelik antikor testi: **IgG ELISA**

✓ Laboratuvarda, **biyogüvenlik düzeyi 3** kabinlerde çalışılmalıdır.
✓ Diğer türler standart aglütinasyon testi ile araştırılabilirken, antijenitesi farklı olan *Brucella canis* enfeksiyonlarının tanısı için bu bakteriye özgü antijenler kullanılmalıdır.
✓ Bazı hastalarda, aglütinasyon testleri inkomplet antikorlar nedeniyle negatif sonuç verebilir. Yalancı negatiflikleri önlemek için test **indirekt Coombs testi** ile tekrarlanır.
✓ Brusellozda aktif enfeksiyon göstergesi **IgG'dir**. Kronik/tekrarlı olgularda önce **2-merkaptoetanol** ile IgM parçalanır, sonra aglütinasyon testi yapılır.

Brusellozda tedavi seçenekleri

Yaş ve hastalik durumu	Antimikrobiyal
≥ 8 yaş	• Doksisiklin + rifampisin veya • Doksisiklin + streptomisin veya • Doksisiklin + gentamisin
<8 yaş	• Rifampisin + ko-trimoksazol
Menenjit, osteomiyelit, endokardit	• Seftriakson + doksisiklin + rifampisin • Ko-trimoksazol + doksisiklin + rifampisin

✓ **İskelet sistemi**, brusellozda karşılaşılan en sık (>%40) komplikasyon grubudur. Artralji, artrit, spondilit, sakroileit, osteomiyelit, tenosinovit ve bursit görülebilir. ***Brucella abortus*** **granülomatöz**, ***Brucella melitensis*** **diffüz hepatite**; ***Brucella suis*** ise **kronik karaciğer apsesine** neden olur. Tek taraflı **epididimo-orşit** gelişebilir. ***Brucella melitensis*** enfeksiyonlarında menenjit, meningoensefalit, miyelit, serebellar ataksi, radikülit, mikotik anevrizmalar, beyin ve epidural apseler, parezi, parestezi, Guillain-Barré sendromu, deliryum, depresyon ve çeşitli nöritler görülebilir. Bruselloz nedenli ölüm olasılığı %1'in altındadır. En sık (%85) ölüm nedeni, **aort kapak endokarditidir**.

TULAREMİ :

✓ Etkeni *Francisella tularensis*'tir. Çok küçük, zorunlu aerop, gram negatif kokobasillerdir.
✓ Defibrine **tavşan kanı** ve **sistein** içeren besiyerlerinde veya sistein eklenmiş Tamponlanmış Tıbbi Karbonlu Maya Ekstreli Agar (B-CYEA) ya da Çikolatamsı Agar besiyerinde üretilebilir.
✓ Hayvanlar (öz. **yaban tavşanları**) gibi kemiriciler arasında artropodlarla yayılır.
✓ Çok az sayıda (ör. 10 tane) bakterinin bütünlüğü bozulmuş deriye teması insan bulaşı için yeterlidir.
✓ İnsanlara; enfekte hayvanların kirlettiği besinler, direkt kontakt, vektör keneler ve inhalasyon ile bulaşır. **Biyogüvenlik düzeyi III kabin** gerektirir. İnsandan insana bulaşmaz.
✓ Bakteri, **fagozom kesesini eriterek** sitoplazmaya geçebilme yeteneğine sahiptir. Makrofaj, nötrofil ve epitel hücrelerinin sitoplazmalarında üreyebilen **intrasellüler** bir bakteridir.
✓ Kuluçka süresi 2-10 gündür.
➢ **Ülseroglandüler hastalık: En sık karşılaşılan** (>%50) klinik formdur. **Yüksek ateş (en sık semptom)**, apse formasyonu, genelde ellerden bulaştığı için aksiller LAP gelişimi ve fistülleşme görülür. **Akut süpüratif bir lenfadenittir**.
➢ **Diğerleri**; glandüler, orofaringeal (eksüdatif farenjit + süpüratif servikal lenfadenit), tifo benzeri (septik), okülo-glandüler formlar, atipik pnömoni (A kategorisinde biyolojik silah ajanı) ve gastrointestinal hastalıktır.
✓ Üretimi dışında etkene yönelik direkt floresan antikor testi ile tanıya varılabilir. Aglütinasyon testleri ve EIA ile serumda özgül antikor aranabilir.
✓ Erişkinlerde, hafif tablolarda **doksisiklin** veya **siprofloksasin**, ciddi olgularda **gentamisin** kullanılır. Pediatrik olgularda **gentamisin** ilk tercihtir. Risk grubu için attenüe canlı aşısı mevcuttur.

İLGİLİ NOTLAR

Yersina ile çapraz reaksiyon olabildiğini net olarak vurguluyoruz.
Bu nedenle yalancı negatiflik değil, yalancı pozitiflik bekleriz.

TİPİK VAKA

Ateş, titreme, terleme bulguları olan hasta
kan kültüründe 5-7 günde üreyen gram negatif kokobasil
oksidaz, katalaz ve üreaz testi pozitif
EN OLASI ETKEN?
BRUCELLA

Brusella komplikasyonları

İskelet sistemi (**en sık**)	Sakroileit (akut) Spondilit (subakut/kronik)
Genitoüriner sistem (**2. en sık**)	Epididimit, orşit

Klinik Bilimler 142. soru
Mikrobiyoloji Speetus Notu 1. Fasikül
Sayfa 032

Tanı

- **Kemik iliği** (**altın standart**), **kan**, **idrar** ve vücut sıvılarında üretilebilir. **Dışkıda üretilemez**.
- Kültürde **geç** ürer. (7 gün)
- Klinikte **en sık serolojik** tanı kullanılır.
  En sık kullanılan yöntem: **Wright tüp aglütinasyonu**
  Lamda yapılırsa: **Rose Bengal testi** denir.
  Bu testler ile Brucella'ya karşı oluşmuş antikorlar gösterilir. (IgM ve IgG toplamı)
  İlk hastalık döneminde **1/160** titrenin görülmesi tanıyı koyarken **2 hafta ara ile antikor titresinde 4 kat artış** da tanı koydurucudur.
- Brusellozun **akut** döneminde **IgM** yükselirken **14 gün** sonra **IgG** yülselmeye başlar. Ancak diğer enfeksiyonların aksine iyileşme döneminde IgG kaybolurken IgM uzun süre pozitif kalabilir.
- **Nüks** tanısı koyarken kanda **IgG** gösterilmesi gerektiğinden **2-merkaptoetanol**lü (veya **Rivanol**lü) **Wright** testi kullanılır. Bu maddeler IgM'yi parçalayarak IgG'yi gösterir.
- **Brusella antikorlarının çok yüksek miktarda** olması durumunda da hastalık olduğu halde aglütinasyon testleri negatif çıkabilir. (**prozon** olayı) Bu durumu önlemek için **serum dilüe** edilerek test tekrarlanmalıdır.
- Kronik brusellozda ise **blokan antikor**lar oluşabilir. Bu antikorların aglütinasyonu engellemelerini önlemek amacıyla **Coombs'lu Wright testi** yapılır.
- Bruselloz tanısında kullanılan aglütinasyon testlerinin **çapraz reaksiyon** verdiği etkenler:
  - **Francisella tularensis**
  - **Salmonella enterica serovar 0:30**
  - **Vibrio cholera 0:1**
  - **Escherichia coli 0:157**
  - **Yersinia enterocolitica 0:9**
  - **Stenotrophomonas maltophila**

Tedavi

- **6 hafta** süre ile **rifampisin**+**doksisiklin** veya 6 hafta **doksisiklin**+10 gün **gentamisin** kullanılır.
- **Kemik** tutulumunda **3 ay doksisiklin** + **7 gün gentamisin** + **3 ay rifampisin** verilir.
- Endokarditinde **mutlak cerrahi** gerekir.

FRANCISELLA TULARENSIS

- Tularemi (avcı hastalığı) bir **zoonoz**dur.
- İki tipi vardır.
  A: ABD'de, **tavşan**larla ilişkili
  B: Avrupa'da, **kemirgen ve su kaynağı** ile ilişkili
- İnsana:
  Kemirgenlerle direkt temas ile
  Kenelerin sokması ile
  Kontamine su içilmesi (ülkemizde **daha sık**) ile
  Laboratuvarda/**biyoterörizm** ile bulaşır.
- **A grubu** biyoterörizm etkendir.
- **Ekzotoksini yok**tur, endotoksini ile semptomlara yol açar.
- Fagozom kesesini eritip **fagozom-lizozom füzyonundan kaçınabildiğinden intraselüler** bir patojendir.

Klinik

- Tulareminin 6 farklı klinik formu vardır:
  1. **Ülseroglandüler Form** **(en sık)**
     Etkenin giriş yerinde **ağrılı ülser** ve **ağrılı** bölgesel **LAP** görülür.
  2. **Orofaringeal Form** **(ülkemizde en sık)**
     Etkenin suyla veya gıdalarla alınmasıyla oluşur.

TİPİK VAKA

Kriptik tonsillit bulguları olan hastada
beta laktam tedavisine yanıt alınamıyorsa
AKLA GELMESİ GEREKEN TANI:
OROFARİNGEAL TULAREMİ

  3. **Glandüler Form**
  4. **Okülоglandüler Form**
     Ağrılı konjunktivit ve **ağrılı** preauriküler LAP vardır.
  5. Tifoidal Form (**en mortal, en nadir**)
     LAP nadirdir.
     Bakteriyemi ve hipotansiyon olur.
  6. Pnömonik Form

Tanı

- **Çikolatamsı agar** veya **sistein** eklenmiş kanlı agarda (Francis besiyeri) üretilebilir.
- Biyogüvenlik seviyesi **3** kabinde çalışılmalıdır.
- En sık kullanılan tanısal yöntem seroloji olup **mikrohemaglütinasyon testi**nde **1/160** veya **4 kat artış** ile tanı konur.

Tedavi

- **Streptomisin** veya **gentamisin** kullanılır.
- Risk grubundaki kişilere yönelik **attenüe canlı aşı**sı mevcuttur.

PASTEURELLA MULTOCIDA

- Gram negatif, oksidaz pozitif kokobasildir.
- **Kanlı** ve **çikolatamsı** agarda **ürer**.
- **MacConkey** besiyerinde **üremez**.
- Hayvan ısırığı (**kedi**/**köpek**) sonrası yara enfeksiyonlarına (selülit, lenfadenit, apse) neden olur.
- **Penisiline duyarlı** tek gram negatif kokobasildir.

İnsan ve hayvan ısırıklarında tedavi:
Amoksisilin klavulanik asit

Yersina ile çapraz reaksiyon olabildiğini net olarak vurguluyoruz.
Bu nedenle yalancı negatiflik değil, yalancı pozitiflik bekleriz.

Orijinal Soru: Klinik Bilimler 143

143.Sıtma geçirmekte olan bir çocukta aşağıdakilerden hangisinin görülmesi en az olasıdır?

A) Metabolik alkaloz
B) Nefrotik sendrom
C) Sarılık
D) Hipersplenizm
E) Trombositopeni

Doğru Cevap:A

SpeeTUS Notu

SpeeTUS Notu

Hızlı tanı: PLDH (plasmodium laktat dehidrogenaz), **HRP-2** (histidinden zengin protein)

Plasmodium malariae:

- 72 saatte bir gelen ateş **(kuartan sıtma)**
- Nefrotik sendrom
- **Ziemann granülleri**
- Eritrositte **rozet görünümde şizont**
- Eritrositte **bant şeklinde trofozoit**
- **Rekrüdesens**
- **Relaps yok!**
- **Hipnozoit form yok!**

Yirmi dört saatte bir gelen nöbet ve bant görünümünde trofozoitler: Plasmodium knowlesi

Klinik Bilimler 143. soru
Mikrobiyoloji Speetus Notu 1. Fasikül
Sayfa 054

tedavi	gametositlere etkili)
Gebede	Klorakin (**Primakin verilmez!**)
Klorakin dirençli P. falciparum	Artesunat, kinin, Artemeter + lumefantrin, Atovakuon + proguanil, meflokin

Not: Eritrositer formlara etkili hangi ilaç kullanılırsa kullanılsın, mutlaka artemisinin türevleri ile kombine edilmelidir (klorakin hariç).

Profilaksi: Klorokin, meflokin, fansidar, proguanil ve doksisiklin

Klorakin dirençli P. falciparum profilaksisi: Doksisiklin veya meflokin

Primakin gebede ve G6PDHG eksikliğinde **kontrendikedir!!!**

TİPİK VAKA

Soru: Afrika seyahatinden döndükten sonra **iki günde bir** gelen üşüme titreme ile yükselen **ateş** şikayeti olan hastadan periferik yayma yapılıyor. Eritrosit içinde **iki taşlı yüzük (walkman kulaklığı)** ve **muz şeklinde gametositler** görülüyor. Klinik tabloya neden olan en olası etken nedir?

Cevap: Plasmodium falciparum

FLASH BACK

Tek taşlı yüzük ve **hipnozoit form: P. vivax ve ovale**
Rozet-bant şeklinde şizont: P. malariae
İki taşlı yüzük, muz şeklinde gametosit: P. falciparum

BABESIA MICROTI

Ixodes cinsi sert **kenelerin** ısırmasıyla **sporozoit** formu bulaşır.

Sıtmaya benzer kliniğe sahiptir.

Tanı: Eritrosit içinde ikişerli ya da dörderli halka şeklindeki, **Malta haçı** (**yonca yaprağı**).

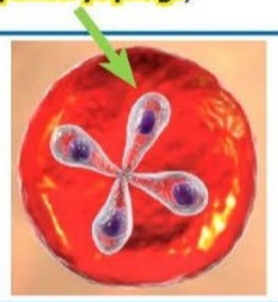

Tedavi: Klindamisin-kinin ya da pentamidin

TRYPANOSOMA

Afrika uyku hastalığı:

- **Tsetse** (**Çeçe**) sineğinin (Glossina) ısırması ile **tripomastigot** formunda bulaşır.
- Konjenital enfeksiyonlara yol açabilir.

Tanı:

- Periferik yaymada, BOS'ta **tripomastigot formların** görülmesidir.

T. brucei gambiense
Batı Afrika'da görülür
Santral sinir sistemi tulumu
Ülser ve **Winterbottom** (servikal LAP) bulgusu
Tedavi:
- **Akut** olgularda **Pentamidin**
- **Kronik** MSS tutulumunda **Eflornitin**

T. brucei rhodesiense
Doğu Afrika'da sık görülür
Bir yıldan kısa sürede ölüm.
Tedavi:
- **Akut** olgularda **Suramin**
- **Kronik** MSS tutulumunda **Melarsoprol**

Chagas hastalığı (Amerika tripanosomiyazı)

Etken → T. cruzi (tripomastigot formu)
Vektör → Triatoma (reduviid - öpen böcek)

Klinik formları

Akut Chagas	- Etkenin giriş yerinde **şagom** - Tek gözde şişlik **(Romaña bulgusu)** - Ölüm nedeni kalpteki ileti bozuklukları
Kronik Chagas	- Boşuklu organlarda genişleme (Ör: **megakardiyum, megaözofagus**) - Ölüm kalp yetmezliğinden

Tanı:
- Kalın damla ve ince yaymayla **tripomastigotların** gösterilmesi
- Kemik iliği, dalak, karaciğer ve lenf bezlerinde **amastigotların** gösterilmesi
- **Ksenodiyagnoz**

54

İLGİLİ NOTLAR

Referansımız tüm yanlış seçenekleri tek tek eletiyor
Size sadece cevabı işaretlemek kalıyor.

KUDUZ:

✓ İlgili bölüme bakınız.

SITMA:

✓ İnsan sıtması etkenleri:
- Plasmodium vivax (Dünya ve T.C.'deki en sık sıtma etkenidir.)
- *Plasmodium ovale*
- *Plasmodium malariae*
- *Plasmodium falciparum* (En ağır sıtma etkenidir.)
- *Plasmodium knowlesi* (Maymunların sıtma etkenidir; insanda da enfeksiyon yapabilir.)

SITMA BULAŞI

✓ **Dişi anofelden bulaş:** Sporozoit

✓ **Kan transfüzyonu sonucu insan-insan bulaşı:** Merozoit (Hepatik şizogoni yoktur.)

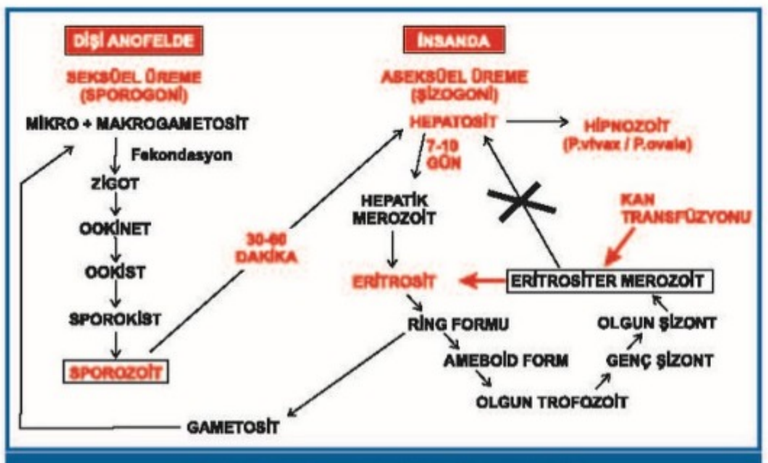

Plasmodium türlerinin evrimi

✓ *Plasmodium vivax* ve *Plasmodium ovale* enfeksiyonlarında, hepatositler içinde bazı parazitler evrimlerini yavaşlatır ve durdururlar. Bunlara **hipnozoit** adı verilmiştir. Karaciğerde aylarca, yıllarca sessiz kalabilirler. Nükslerden sorumludurlar.

✓ Parazit hepatositleri terk ettikten sonra artık sıtma enfeksiyonu eritrositleri ilgilendirir. Kana dökülen hepatik merozoitler, eritrositleri enfekte ederek **eritrositer şizogoni** dönemini başlatırlar. *Plasmodium vivax* ve *Plasmodium ovale* kanda **retikülositleri** enfekte edebilirler. *Plasmodium falciparum* ise **her yaştan eritrositi** enfekte edebilir; parazitemi bu nedenle yüksek düzeydedir. Ayrıca, eritrosit şeklini bozarak **(knop formasyonu)** mikrosirkülasyonu bozduğu için hastalık diğer türlerle oluşanlardan daha ağır (pernisiyöz, ölümcül) seyreder.

✓ Anofel vektörlüğünde oluşan klasik bulaş yolundan başka kan transfüzyonu, transplasental yol ve kontamine enjektör iğnelerinin kazara batması ile de bulaşabilir. Konserve kan, enfekte donörden alındıktan 12 gün sonraya kadar bulaştırıcıdır.

✓ Parazitin eritrositleri parçaladığı ve yeni eritrositleri enfekte ettiği dönem, **sıtma nöbetini** oluşturur. Nöbet; *Plasmodium knowlesi* olgularında 24 saatte, *Plasmodium vivax*, *Plasmodium ovale* ve *Plasmodium falciparum* olgularında 48 saatte, *Plasmodium malariae*'de ise 72 saatte bir tekrarlar. Nöbet şu sıra ile gelişir:
- Titreme (soğuk dönem)
- Ateş (kuru dönem)
- Terleme (ıslak dönem)

✓ Olguların %50-80'inde splenomegali, %25-40'ında hepatomegali bulunur. Yüksek parazitozlu olgularda hipersplenizm ile pansitopeni gelişebilir. Dalak çok büyüyebilir **(tropikal splenomegali)**.

✓ Kalın damla preparasyonu ile parazitin var olup olmadığı, **ince yayma** ile parazitin türü belirlenir.

✓ *Plasmodium falciparum*, ameboid formundan itibaren eritrositlerde şekil bozukluklarına neden olur. Eritrositler visseral damar endotellerine takılıp kaldıkları için, **periferik yaymalarda sadece, içinde birkaç tane ring formu bulunan eritrositler ve/veya sosis-muz şeklindeki gametositler görülebilir**. Bir parazitte birden fazla nükleer materyal de bulunduğu için tipik olarak **"walkman kulaklığı"** halinde görülürler.

Klinik Bilimler 143. soru
Dahiliye Speetus Notu 1. Fasikül
Sayfa 223

✓ Hastada; normositer anemi, nöbette lökositoz, nöbet aralarında lökopeni, rölatif lenfomonositoz, transaminaz yüksekliği, hemolize bağlı indirekt hiperbilirubinemi ve trombositopeni belirlenir.

✓ Tüm *Plasmodium* türlerinin taranmasında, monoklonal antikorlar kullanılarak yapılan *Plasmodium* **laktat dehidrojenaz (PLDH)** ve **aldolaz**, *Plasmodium falciparum* için ise ayrıca **histidinden zengin protein 2 (HRP-2)** araştırmaları hızlı tanı sağlar. PCR vb. nükleik asit amplifikasyon testleri (NAAT) de geliştirilmiştir. Bu amaçla en fazla parazitin **ribozomal 18S alt birimi** hedeflenmektedir.

SITMA İLAÇLARININ ETKİ MEKANİZMASI

✓ **Klorokin:**

↳ Parazitin **"hem" detoksifikasyonunu önler**; hemozoin oluşumu engellenir, parazit ölür.

↳ Parazitin nükleik asit baz çiftleri arasına girer; DNA sentezini bozar.

✓ **Primakin:** Parazit **mitokondriyonlarının fonksiyonlarını bozar**; protein sentezini engeller. Gebeler, süt veren kadınlar, altı aylıktan küçük çocuklar ve G6PD eksikliği olanlarda kullanılmamalıdır.

SITMA İLAÇLARININ HEDEFLERİ

✓ **Karaciğer (hepatik şizontlar):**

↳ Primakin: Gebelerde, süt veren kadınlarda ve <6 ay çocuklarda kullanılmaz. **G6PD eksikliği** olanlara rutin pozoloji uygulanamaz. Bu olgularda, ciddi olmadıkça ve klinik gözlem altında olmak koşuluyla haftada tek doz, 8 hafta kullanılır.

↳ Tafenokin: Tek doz kullanım avantajına sahip bir ilaçtır.

✓ **Eritrosit (eritrositer şizontlar):**

↳ Klorokin (KloroKin, Kırmızı Küre)

↳ Meflokin

↳ Artemisinin ve türevleri

↳ Atovakuon-proguanil

↳ Kinin

↳ Lumefantrin

✓ **Gametosit:**

↳ *Plasmodium falciparum* gametositlerine **primakin** etkilidir.

↳ Diğer parazitlerin gametositlerine **klorokin** etkilidir.

Referansımız tüm yanlış seçenekleri tek tek eletiyor
Size sadece cevabı işaretlemek kalıyor.

Orijinal Soru: Klinik Bilimler 144

144. On yaşındaki erkek hasta bir haftadır ateş, öksürük ve solunum sıkıntısı ile acil polikliniğe getiriliyor. Fizik muayenesinde sağ akciğerde solunum sesleri alınamıyor. Akciğer grafisinde sağ akciğerde plevral efüzyon saptanıyor. Torasentezde plevral sıvı pH 7,19, plevral sıvı protein/serum protein oranı 0,7 ve plevral sıvı LDH/serum LDH oranı 0,9 olarak tespit ediliyor, plevral sıvı kültüründe *Streptococcus pneumoniae* ürediği saptanıyor.
Bu hasta için <u>en olası</u> tanı aşağıdakilerden hangisidir?

A) Hidrotoraks
B) Hemotoraks
C) Ampiyem
D) Şilotoraks
E) Transüdatif plörezi

Doğru Cevap: C

SpeeTUS Notu

SpeeTUS Notu

ASPİRASYON PNÖMONİSİ

- Nöromüsküler hastalığı olan çocuklar, GİS obstrüksiyonu olan, konvülsiyon geçiren çocuklar gibi **anatomik defans mekanizmalarında bozukluk olan hastalarda** daha çok görülür.
- Genellikle **ağız içinde** (özellikle **gram negatif anaeroplar**) bulunan farklı tipteki birden **fazla sayıda mikroorganizma** neden olur.
- **RİSKLİ HASTALARDA akut başlayan ateş, öksürük, solunum sıkıntısı veya hipoksi** durumlarında, öncelikle aspirasyon pnömonisi düşünülmelidir
- **En sık olarak sağ akciğerde**, özellikle de supin pozisyondaki hastalarda, sağ üst lobda görülür.

Immün Yetmezlikli Hastada Pnömoni

İmmün yetmezlik	Sıklığı en çok artan pnömoni etkenleri
Humoral immün yetmezlik	Kapsüllü bakteriler
Hücresel immün yetmezlik	Virüsler Hücre içi bakteriler
Fagosit defektleri	Katalaz (+) bakteriler İnvazif mantarlar
Kompleman eksiklikleri	Kapsüllü bakteriler
Splenektomili hastalar	Kapsüllü bakteriler
Febril nötropeni	Pneumocystis jirovecii

BRONŞEKTAZİ

- **Bronşların irreversibl genişlemesi**, doğumsal ya da edinsel olabilir.
- **En sık kronik bronş infeksiyonlarından sonra** oluşur.

Primer nedenler:

- **Williams Champbel sendromu** (anular bronşiyal kartilajların yokluğu),
- **Maunier Kuhn sendromu** (konjenital trakeobronkomegali),

Sekonder nedenler:

- **Eksternal basılar** (Vasküler ring, adenopati vb.)
- **İntraluminal darlıklar** (Yabancı cisim, granülasyon dokusu vb)
- **Hava yolu darlığı / trakeobronkomalazi**
- **Tekrarlayan pnömoni**
- **Bronşiyolitis obliterans**
- **Kistik fibroz**
- **Primer siliyer diskinezi**
- **İmmün yetmezlikler**
- **Allerjik Bronkopulmoner aspergilloz**
- **Plastik Bronşit** (**Fontan operasyonu olmuş kalp hastaları** vb)
- **Sağ orta lob sendromu**

Klinik Bulgular

- **Prodüktif öksürük**, ateş, hemoptizi, **çomak parmak,** raller

Tanı

- **Akciğer grafisinde tramvay yolu, bal peteği, ekmek içi manzarası** görülebilir.
- **BT'de** (bronşiektazi tanısında **altın standart**) **taşlı yüzük** görünümü

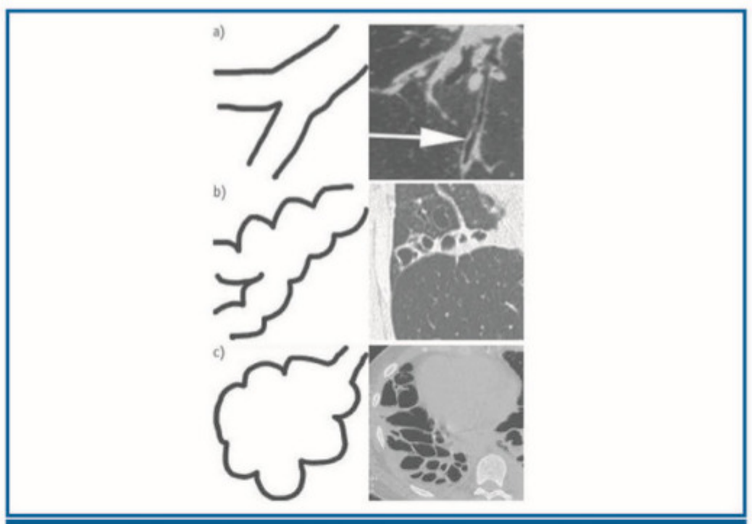

Bronşiektazi tipleri ve BT görüntüleri

Tedavi

- Hastalık aktif tedavi edilirse **fuziform** genişleme (silindirik bronşektazi) **geri dönüşlü** olabilir.
- Fakat **sakküler, kistik genişleme**, genellikle **geri dönüşsüzdür**.
- Antibiyotik
- Fizyoterapi
- Cerrahi

PLEVRA VE HASTALIKLARI

Klinik Bilimler 144. soru
Pediatri Speetus Notu 1. Fasikül
Sayfa 108

- **Ampiyem** ise plevral boşluğun **mikrobiyal** enfeksiyonudur, eksüda vasfında enflamatuvar sıvı vardır.

Klinik Bilimler 144. soru
Pediatri Speetus Notu 1. Fasikül
Sayfa 108

- **S. aureus, S. pneumoniae ve S. pyogenes (GAS), parapnömonik efüzyonlar ve ampiyemin en sık nedenleridir.**

Klinik Bulgular

- **Göğüs ağrısı** (**nefes alıp vermekle şiddeti değişir**), takipne, dispne, kilo kaybı, ateş, titreme, gece terlemesi tipiktir.

Fizik muayene bulguları

- **Frotman (Erken fazda)**
- **Solunum sesleri azalmıştır.**
- **Vibrasyon torasik azalmıştır.**
- Perküsyonla **matite alınır.**

İLGİLİ NOTLAR

Bu ve bir sonraki sayfada

Plörezi, efüzyon ve ampiyemin tanımını yapmışız
Etken olarak pnömokoktan bahsetmişiz

Soruda verilenler gibi klinik, laboratuvar ve görüntüleme bulgularını da yazmışız

Eksiksiz bir şekilde soruyu yaptırıyoruz

Tanı

- **Akciğer grafisi**
- **Dekubit pozisyonunda grafi** (Sıvının **serbest mi** **löküle mi** olduğunu göstermede faydalı)

Klinik Bilimler 144. soru
Pediatri Speetus Notu 1. Fasikül
Sayfa 109

Klinik Bilimler 144. soru
Pediatri Speetus Notu 1. Fasikül
Sayfa 109

Plevral Sıvını
Ayırıcı Tanısı

	Transüda	Eksüda	Tüberküloz
pH	Yüksek (>7.2)	Düşük (<7.2)	Düşük (<7.2)
Protein	Düşük	Yüksek	Yüksek
LDH	Düşük	Yüksek	Yüksek
Dansite	Düşük	Yüksek	Yüksek
Hücre	Düşük	Yüksek (Nötrofil baskın)	Yüksek (Lenfosit baskın)
Glukoz	Yüksek	Düşük	Düşük

Sınırlar:

- **Protein:** 3 gr/100 mL
- **LDH:** 200 IU
- **Glukoz:** 60 mg/dL
- **Dansite:** 1016

Klinik Bilimler 144. soru
Pediatri Speetus Notu 1. Fasikül
Sayfa 109

Plörezide A

Transüda	
• Nefrotik sendrom • Siroz • Konjestif kalp yetmezliği • Hipervolemi ile giden durumlar • Konstriktif perikardit • Ürinotoraks • **Pulmoner emboli**	• Enfeksiyon (pnömoniler) • Kollajen doku hastalıkları • Maligniteler • Pankreatit • **Pulmoner emboli** • Radyasyon tedavisi • Üremik pörezi • Şilotoraks • Lenfatik anomaliler • Asbestozis • Spontan özefagus rüptürü

Tedavi

- Altta yatan nedenin tedavisi (Antibiyotik, kemoterapi vb.)
- Tüp drenajı
- **İntraplevral ürokinaz**
- Cerrahi

ŞİLOTORAKS

- **Torasik lenfatik duktus** veya vena kava superiorun **tıkanması** nedeniyle (**genellikle malignite**) oluşur.
- Çocuklarda şilotoraksın **en sık nedeni kardiyotorasik cerrahi komplikasyonu** olarak torasik duktusun hasarlanmasıdır.
- **Genellikle sağ tarafta** görülür, nadiren bilateral olabilir.

Sıvının özellikleri:

- **Hücre sayısı artmıştır** (**Lenfosit hakimiyetinde**)
- **Sterildir**
- **Protein içeriği yüksektir** (>3 g/dL)
- **Trigliserit>110 mg/dL**
- **Plevral sıvı/serum trigliserit >1**
- **Plevral sıvı/serum kolesterol <1**

- **Solunum sıkıntısı olmayan hasta**:
  - ✓ Yüksek protein, düşük yağ içerikli **diyet**
- **Solunum sıkıntısı olan hasta:**
  - ✓ **Tüp drenajı**
  - ✓ Mekanik ventilasyon
  - ✓ TPN ile beslenme
  - ✓ **Oktreotid**
  - ✓ OK432 (**Pisibanil**)
  - ✓ Cerrahi

OBSTRÜKTİF UYKU APNESİ VE HİPOVENTİLASYON

- Çocuklardaki **en sık nedeni adenoid ve tonsil hipertrofisi**dir.
- **Obezite**, **mikrognati**, havayollarında ekstrensek veya instrensek **obstrüksiyon** yapan diğer anomaliler ve **farinks kaslarının disfonksiyonu** da zemin hazırlayan nedenlerdir.
- **...syon, hipoksi** ve **hiperkapni** görülür
- **...ğızdan nefes alma**, horlama ve **uykuda huzursuzluk**
- Davranış değişiklikleri, sabah baş ağrıları ve/veya **okul başarısında azalma**
- **Büyüme** ve **gelişme geriliği**
- Nadiren **pulmoner HT, sağ kalp yetmezliği** ve **aritmi** gibi kardiyak bulgular

Tanı

- Uyumlu öykü
- **Fizik muayene** (Adenotonsiller hipertrofi)
- **Laborauvar** (**Polistemi**, **metabolik alkaloz**)
- **Polisomnografi** (**En önemli tanı yöntemi**)

Tedavi

- **Steroid** (Hafif vakalarda)
- **Nazal airway / CPAP**
- **Cerrahi** (Tonsillektomi, Adenoidektomi, maksillomandibüler rekonstruktif cerrahi)

KONJENİTAL SANTRAL HİPOVENTİLASYON SENDROMU

- **Respiratuvar ve otonomik regülasyonun bozulduğu** kompleks bir hastalıktır.
- **PHOX2B gen mutasyonu**na bağlı gelişir ve **OD kalıtılır.**

Bu ve bir önceki sayfada

Plörezi, efüzyon ve ampiyemin tanımını yapmışız
Etken olarak pnömokoktan bahsetmişiz

Soruda verilenler gibi klinik, laboratuvar ve görüntüleme bulgularını da yazmışız

Eksiksiz bir şekilde soruyu yaptırıyoruz

✓ Plevral sıvı biyokimyasal içeriğine göre; **transüda** ve **eksüda** olarak ikiye ayrılır.

➢ Sistemik faktörler genelde **transüda** vasfında sıvı oluşumuna, lokal faktörler de genelde **eksüda** vasfında sıvı oluşumuna neden olurlar.

Transüda nedenleri	Eksüda nedenleri
• Konjestif kalp yetmezliği (en sık) • Siroz • Nefrotik sendrom • Periton diyalizi • Vena kava süperior obstrüksiyonu • Ürinotoraks • Miksödem	• Pulmoner infeksiyon (en sık) • Maligniteler • GİS hastalıkları • Kollajen vasküler hastalıkları • Asbest maruziyeti • By pass cerrahisi sonrası • İlaçlar • Hemotoraks, şilotoraks • Üremi • Perikardiyal hastalıklar • İyatrojenik yaralanma • Radyoterapi

Pulmoner emboli ve sarkoidozda hem transuda hem de eksuda vasfında plevral efüzyon görülebilir.

Plevral sıvının özellikleri

✓ **Trigliseridden zengin (> 110 mg/dL) sıvı (Şilotoraks)**: Ductus thoracicus travmasına (toraks cerrahisi), mediastinal tümörler

✓ **Plevral sıvı glukozu < 60 mg**: Romatoid artrit, bakteriyal enfeksiyon bağlı ampiyem ve maligniteler

✓ **ADA (adenozin deaminaz) > 40 U/L veya interferon gama >140 pg/mL:** Tüberküloz

✓ **Amilaz artışı:** Özofagus rüptürü, pankreatit

✓ **Hyalüronik asit artışı:** Mezotelyoma

Eksüda vasfında plevral efüzyon saptanan hastalarda sırasıyla şu tetkikler yapılır:

✓ Plevral sıvıda **glukoz ölçümü, sitolojik inceleme, mikrobiyolojik inceleme**

✓ Pulmoner emboli açısından **toraks BT anjiyografi** ya

Klinik Bilimler 144. soru
Dahiliye Speetus Notu 1. Fasikül
Sayfa 106

Parapnömonik efüzyon

✓ Bakteriyal enfeksiyonlar, akciğer absesi vb ile ilişkili plevral sıvılardır. Eksüda vasfında sıvının en sık nedenidir.

Komplike olmayan parapnömonik efüzyon	Komplike parapnömonik efüzyon
Erken dönem (plevral sıvıda bakteri yok)	Geç dönem (plevral sıvıda bakteri var)
Az miktarda sıvı	Çok miktarda sıvı
Glukoz: N LDH: Düşük pH > 7.30	Glukoz < 60 mg/dL LDH > 1000 IU pH < 7.20

✓ Bakteriyel pnömonisi olan bir hastada, **en az 10 mm plevral efüzyon** varsa tanısal torasentez yapılır.

✓ Şu durumlar varlığında **göğüs tüpü** takılmalıdır:

➢ Torasentez sonrası tekrarlayan plevral sıvı
➢ Komplike parapnömonik efüzyon
➢ Loküle plevral sıvı
➢ Gram boyama ya da kültür pozitifliği
➢ Sıvının püy özelliğinde olması (ampiyem)

Plevral sıvı boşaltılırken bir girişte **fazla miktarda sıvı boşaltmamak** gerekir. Aksi halde **reekspansiyon akciğer ödemi** gelişebilir.

Pnömotoraks

Genel bilgiler

✓ Plevral alanda hava bulunması olarak tanımlanır.

➢ **Spontan pnömotoraks**: Travma öyküsü yoktur

▪ Spontan **primer** pnömotoraks: Altta yatan hastalık **yoktur**

▪ Spontan **sekonder** pnömotoraks: Altta yatan hastalık **vardır**

➢ **Travmatik pnömotoraks**: Travma (Penetran veya non penetran) öyküsü vardır

➢ **Tansiyon pnömotoraks**: Solunum siklüsü boyunca plevral basınç pozitiftir

Spontan primer pnömotoraks

✓ **Uzun boylu ve ince yapılı erkeklerde** sık görülür.

✓ **Sigara öyküsü** genellikle vardır

✓ Akciğerdeki büllerin spontan yırtılması sonucu gelişir

✓ Tedavisinde öncelikle **ince iğne aspirasyonu** yapılmalıdır.

Spontan sekonder pnömotoraks

✓ Her türlü akciğer hastalığı pnömotoraks yapabilir (en sık KOAH).

✓ Genelde **tüp torakostomi (göğüs tüpü)** ile tedavi edilir.

Travmatik pnömotoraks

✓ Penetran travmalar genelde **açık pnömotoraksa** (göğüs duvarı bütünlüğü bozulmuştur), künt travmalar genelde **basit/kapalı pnömotoraksa** (göğüs duvarı bütünlüğü bozulmamıştır) neden olurlar.

✓ Hava, solunum siklüsünde plevral alana girer ve çıkar.

Tansiyon pnömotoraks

✓ Travma bölgesindeki plevral yırtık valf gibi çalışırsa, her inspirasyonda plevral aralığa hava girer, ekspirasyonda çıkamaz. Bu durum **tek taraflı hava birikmesine** yol açar.

✓ Plevral alandaki pozitif basınçlı hava, solunumu etkilediği yetmezmiş gibi mediastene de yansıyarak **venöz dönüşü ve kardiyak outputu azaltır** (acil bir durumdur)

✓ Vibrasyon torasik **azalmıştır**, perküsyonda **hiperrezonans** ses alınır.

✓ Akciğer grafisinde, mediastenin **karşı tarafa yer değiştirdiği (shift)** görülür. Diafragma aşağıya yer değiştirir. Tek taraflı **saydamlık artışı** ortaya çıkar.

✓ **Acilen dekompresyon** gerektiren bir durumdur.

Orijinal Soru: Klinik Bilimler 145

145.Çocukluk çağı atopik dermatiti ile ilgili aşağıdaki ifadelerden hangisi yanlıştır?

A) Deri bariyer bozukluğu ve artmış inflamasyon, aşırı deri kuruluğuna yol açar.
B) Bebeklik ve çocukluk çağının en sık görülen kronik, tekrarlayan deri hastalığıdır.
C) Bebeklik döneminde özellikle yüz, kafa derisi, ekstremitelerin ekstansör yüzeyleri ve bez bölgesi tutulur.
D) Okul çağında çocuklarında kronik inflamasyon sonucunda antekübital bölgelerde likenifikasyon oluşabilir.
E) Deriyi sık nemlendirme, tedavinin ilk basamağıdır.

Doğru Cevap:C

SpeeTUS Notu

SpeeTUS Notu

- **Nöromiyopati** (Hopkins sendromu)
- Kalp ve solunum durması
- Beyin hasarı
- Kalp yetmezliği

Kronik bir astım hastasında semptomların kontrol altında olup olmadığını belirlemede bakılacaklar:

- **İnhale beta 2 agonist ihtiyacı sıklığı**
- Gündüz semptom sıklığı
- Aktivite kısıtlanması
- Gece öksürüğü sıklığı

Astımda profilaksi:

- **İlk tercih**: **düşük doz inhale kortikosteroid** (dİKS)
- **Yanıtsız olgularda aşağıdakilerden biri seçilebilir:**
  - ✓ **dİKS + lökotrien reseptör antagonisti**
  - ✓ **dİKS + uzun etkili beta 2 agonist** (**salmeterol**, formoterol vb.)
  - ✓ **dİKS + uzun etkili antikolinerjik** (**tiotropium**)
  - ✓ **Yüksek doz inhale kotrikosteroid**
- **Diğer profilaksi ilaçları:**
  - ✓ **Omalizumab (anti IgE)**
  - ✓ **Mepolizumab (anti IL-5)**
  - ✓ **Dupilumab (anti IL-4)**
  - ✓ Benralizumab (Anti–IL-5Ra Antikor)
  - ✓ Tezepelumab (Anti-timik stromal lenfopoietin (TSLP antikor))
  - ✓ Sistemik steroid
  - ✓ Teofilin/Aminofilin
  - ✓ Kromolin ve nedokromil

Uzun etkili beta 2 agonistlerin kullanılmaması gereken durumlar:

- **Tek başına kullanılmazlar**
- **4 yaş altında** kullanılmazlar

Astım öngörü indeksi:

- İlk 6 yaşta wheezing atakları sağlıklı çocuklarda da görülebilecek bir durumdur, **okul çağında da persiste etmesi** ile ilgili bazı prediktif faktörler vardır.
- **Majör ölçütler:**
  - ✓ Anne ve babada astım
  - ✓ **Doktor tarafından tanı konmuş atopik dermatit**
  - ✓ **İnhaler alerjen duyarlılığı**
- **Minör ölçütler:**
  - ✓ **Doktor tarafından tanı konmuş alerjik rinit**
  - ✓ Soğuk algınlığı olmadan hışıltı
  - ✓ Eozinofili (>%4)
  - ✓ **Gıda alerjen duyarlılığı**

ATOPİK DERMATİT

- **Tekrarlayan** ataklarla giden ve **kronik** seyir gösteren bir inflamatuvar deri hastalığıdır.
- **Eritem, ödem, kaşıntı, eksudasyon** ve **kabuklanma, pullanma** ile karakterizedir.
- Olguların **%80'inde** diğer **atopik hastalıklar** eşlik eder, **IgE yüksektir** ve **büyüdükçe geriler.**

- **IL-22** eksprese eden T lenfositlerin artması **AD'nin şiddetini artırmaktadır.**
- Hastaların **yarısında Flaggrin gen mutasyonu** vardır, **kötü prognostiktir.**

Klinik Bulgular:

- **Tekrarlayan** ve **kronikleşen kaşıntılı**, **eritemli** ve bazen **pürülan** plaklar tipik bulgudur.
- **Hayatın ilk 2-3 ayında yanaklarda** başlar, vücudun **ekstensör** yüzlerine yayılır.

Klinik Bilimler 145. soru
Pediatri Speetus Notu 1. Fasikül
Sayfa 123

- **Atopik dermatitte en az tutulan bölgeler:**
  - ✓ Bez bölgesi (diaper)
  - ✓ Avuç içi
  - ✓ Ayak tabanı
  - ✓ Mukozalar

Tanı:

- Aşağıdaki **majör klinik bulgulardan en az 3'ü** olmalıdır:
  - ✓ **Kaşıntı**
  - ✓ **Tipik yerleşim**
    - ➢ Yüz ve ekstansör bölgelerde egzama (**infant-çocuk**)
    - ➢ Fleksural egzama (**adölesan**)
  - ✓ **Kronik ve tekrarlayıcı dermatit**
  - ✓ Çocuk ve ailesinde **atopik hastalık öyküsü**

Tedavi:

- **Lokal tedavi:**
  - ✓ Deri testi ve allerjen eliminasyonu
  - ✓ Nemlendiriciler
  - ✓ Topikal steroidler
  - ✓ Topikal kalsinörin inhibitörleri, **2 yaş ve üzerinde** kullanılır:
    - ➢ **Pimekrolimus**
    - ➢ **Takrolimus**
  - ✓ Topikal fosfodiesteraz inhibitörleri: **2 yaş ve üzerinde** kullanılır
    - ➢ **Crisaborole**
- **Sistemik tedavi:**
  - ✓ Antihistaminik
  - ✓ Sistemik steroid
  - ✓ Siklosporin
  - ✓ Omalizumab, Mepolizumab, Dupilumab
  - ✓ İnterferon gamma
  - ✓ Alerjen İmmünoterapi

Atopik Dermatitte Kötü Prognoz Kriterleri:

- **Erken başlangıç**
- **Yaygın tutulum**
- **Astım veya alerjik rinitle birliktelik**
- **Yüksek serum IgE düzeyleri**
- **Ailede atopik dermatit olması**
- **Flaggrin gen mutasyonu**
- **Tek çocuk olmak**

İLGİLİ NOTLAR

Burada atopik dermatitte bez bölgesinin şıkta verilenin aksine çok az tutulduğunu yazmışız
Ki sırf bu bilgi bile soruyu net olarak kolaylıkla yaptırıyor

Orijinal Soru: Klinik Bilimler 147

147. Yenidoğan yoğun bakım ünitesine solunum sıkıntısı nedeniyle yatırılan bebekte ağır düzeyde nötropeni ve lenfopeni saptanıyor. Trombosit sayısı normal olan hastanın izleminde periferik lenfoid dokularının gelişmediği tespit ediliyor.
Bu hasta için <u>en olası</u> tanı aşağıdakilerden hangisidir?

A) Lökosit adezyon defekti
B) Fanconi anemisi
C) Retiküler disgenezi
D) Shwachman-Diamond sendromu
E) Propiyonik asidemi

Doğru Cevap: C

SpeeTUS Notu

SpeeTUS Notu

PÜRİN NÜKLEOZİD FOSFORİLAZ EKSİKLİĞİ

- Tipik kombine immün yetmezlik bulguları dışında spastisite, dirençli nöbetler, motor gerilik gibi **nörolojik bulgular** sıktır
- **Ürik asit düşüklüğü** çok tipiktir

SCID (Ağır kombine immün yetmezlik)

- **En ağır kombine immün yetmezliktir**
- Birçok alt tipi OR geçer ancak **en sık** görülen tip olan **gamma C eksikliği X'e bağlı** geçer
- Kombine immün yetmezliklerin tüm ortak bulguları bu hastalık grubunda da görülür

SCID ALT TİPLERİ

- **T-B+**
  - ✓ **Gamma c (IL2Rγ) defekti (X'e bağlı, en sık)**
  - ✓ jak3 eksikliği
  - ✓ IL7Rα eksikliği

Klinik Bilimler 147. soru
Pediatri Speetus Notu 1. Fasikül
Sayfa 129

- **T-B-**
  - ✓ **Retiküler disgenezi**
  - ✓ **ADA eksikliği**
  - ✓ **RAG 1-2 eksikliği**

Klinik Bilimler 147. soru
Pediatri Speetus Notu 1. Fasikül
Sayfa 129

- **Tonsiller hipoplaziktir, palpabl lenf nodu yoktur, splenomegali görülmez (Omenn sendromu ve GVHD'de tam tersi tonsil hiperplazisi, LAP, HSM olabilir!!!).**

Adenozin deaminaz eksikliği:

- **İkinci en sık görülen SCID** tipidir, **OR** geçer.

Klinik Bilimler 147. soru
Pediatri Speetus Notu 1. Fasikül
Sayfa 129

Retiküler disgenezi:

- Tipik SCID bulgularına **nötropeni** ve **sağırlık** eşlik eder.

Omenn sendromu:

- **Diğer SCID'lardan farklı olarak** lenfopeni değil **lenfositoz** görülür (**Eozinofili** de eşlik eder).
- Yine **diğer SCID'lardan farklı olarak tonsiller** hipoplazik değil **hiperplaziktir** (**LAP** ve **HSM** de eşlik edebilir).
- **Dirençli ishal** ve **ağrı dermatit** sık eşlik eder.
- **IgE yüksek diğer Ig'ler düşüktür.**

FAGOSİTER SİSTEM DEFEKTLERİ

Örnekler:

- **Kostmann sendromu** (Ağır konjenital nötropeni vardır)
- **Kronik granülomatöz hastalık** (Nötrofillerin intraselüler bakterisidal aktiviteleri bozuktur)
- **Chediak Higashi sendromu** (Nötrofillerin degranülasyonu bozuktur)
- **Lökosit adhezyon defekti**

Ortak klinik bulgular:

- Özellikle **katalaz pozitif bakteri** (**En sık S.aureus**) sıklığı ve Asperigullus gibi **mantarlara bağlı sistemik enfeksiyonlar** (pnömoni vb.) sıktır

Ortak tanı yöntemleri:

- **Nötrofil sayısı**
- **Burst testleri** (Nötrofillerin fonksiyonlarını ölçerler)

Ortak tedavi seçenekleri:

- **KİT** genelde küratiftir

Ortak izlem notları:

- **Canlı aşıların tamamı kontrendikedir**

İstisnalar!!!

- **Kronik granülomatöz hastalık tedavisinde KİT dışında interferon gamma da verilir.**
- **Kronik granülomatöz hastalıkta sadece BCG gibi canlı bakteri aşıları kontrendikedir.**

KRONİK GRANÜLOMATÖZ HASTALIK

- **NADPH oksidaz enzimi eksiktir, intraselüler bakterisidal aktivite bozuktur.**
- **En sık** formu **X'e bağlı** geçer.
- **S.aureus'a** bağlı **abse/pnömatosel, osteomiyelit** ve **septik artrit** görülür.
- **En sık klinik bulgu stafilokoksik boyun absesi**
- **En sık ölüm nedeni** ise **Aspergillus pnömonisi**dir.
- **Reaktif hipergammaglobulinemi** vardır.
- **Granülom olşumu** ve onun kitle etkisine bağlı **obstrüksiyon bulguları** görülebilir:
  - ✓ Pilor stenozu
  - ✓ İleus
  - ✓ Hidronefroz
- **Tanıda Nitroblue tetrazolium (NBT)** testi yapılır
- Ancak **dihidrorodamin (DHR)** testi **daha duyarlıdır**
- **Crohn** hastalığıyla birliktelik sıktır
- **Bakteri** enfeksiyon sıklığını azaltmak için **TMP-SMX**, **mantar** enfeksiyon sıklığını azaltmak için **itrakonazol** profilaksisi verilir
- Tedavide **KİT** dışında **interferon gamma** verilir
- **En ölümcül komplikasyonu hemofagositik lenfohistiyositozis (HLH)**'dır.

İLGİLİ NOTLAR

Bir TUSDATA farkı

Çıkma potansiyelini uzun süredir gördüğümüz

Nota özenle eklediğimiz, sadece özünü yansıttığımız bir hastalık

Retiküler disgenezinin bir ağır kombine immün yetmezlik olduğunu Lenfoid dokuların gelişmediğini Nötropeni ve lenfopeni olduğunu net olarak yazmışız

Soruyu çok kolaylıkla yaptırıyor

Arkanıza yaslanın ve TUSDATA konforuyla sınava hazırlanın

TUSDATA sizi için textbook'ların en diplerinden bilgilerin özünü bulup önünüze serer

Orijinal Soru: Klinik Bilimler 148

148.Kalp patolojileri ile ilgili aşağıdaki ifadelerden hangisi <u>yanlıştır</u>?

A) Ventriküler septal defektte sol atriyum ve sol ventrikül genişler.
B) Atrial septal defektte sağ atriyum, sağ ventrikül ve pulmoner arter genişler.
C) Mitral yetmezlikte sol atriyum ve sol ventrikül genişler.
D) Patent duktus arteriozusta sağ atriyum, sağ ventrikül ve pulmoner arter genişler.
E) Aort yetmezliğinde sol ventrikül ve aorta genişler.

Doğru Cevap:D

SpeeTUS Notu

SpeeTUS Notu

Tedavi

- **Qp/Qs> 2/1 olunca** 2 yaş ve sonrasında kapatılır.
- **Pulmoner HT gelişmişse** 6 ay-1 yaş arası kapatılır.
- **Suprakristal VSD** (İnfundibuler/Subaortik): hemen kapatılır **(Aort yetmezliği gelişme riski var).**
  Kalp yetmezliği gelişmiş ve medikal tedaviye yanıt yoksa hemen kapatılır.



PATENT DUKTUS ARTERİOZUS (PDA)

Klinik

- **Kalp yetmezliği bulguları** (Emmeme, beslenememe, büyüme-gelişme geriliği, S3, hepatomegali, taşikardi, taşipne) **(Genelde yenidoğan döneminden sonra gelişir).**
- **Tekrarlayan akciğer enfeksiyonları:** artmış pulmoner kan akımına bağlıdır.
- **Pulmoner HT gelişirse** egzersiz intoleransı, dispne, geç dönemde ise siyanoz ve çomak parmak gelişir.

Fizik muayene

- **Hiperaktif prekordiyum**
- Geniş ve sıçrayıcı nabız (**Corrigan nabzı**)
- **İkinci kalp sesi** paradoks çift duyulur.
- Sol infraklaviuler bölgede devamlı **üfürüm** duyulur.
- Geniş şantlı PDA'da mitral odakta middiyastolik **üfürüm** duyulur.
- **Pulmone**
  üfürümü d

Klinik Bilimler 148. soru
Pediatri Speetus Notu 1. Fasikül
Sayfa 079

EKG

- **Sol aks ve sol ventrikül hipertrofisi** görülür.
- **Pulmoner HT gelişirse** sağ aks ve sağ ventrikül hipertrofisi görülür.

TELE

- **Kardiyomegali (Kalp yetmezliğine bağlı).**
- **Pulmoner konus** belirgindir.
- **Pulmoner vaskülarite** artmıştır.
- **Pulmoner HT gelişirse** budanmış ağaç manzarası görülür.

Komplikasyonlar

- **En sık görülen:** kalp yetmezliği
- **En önemli ve geri dönüşümsüz olan:** pulmoner HT
- **Deliğin çapı küçüldükçe riski artan:** enfektif endokardit

Tedavi

- **Katater anjiyografi** ile kapatılır.
- **Prematürelerde** önce **prostaglandin sentez inhibitörleri** verilir:
  - ✓ İbuprofen **(İlk tercih)**
  - ✓ İndometazin
  - ✓ Parasetamol

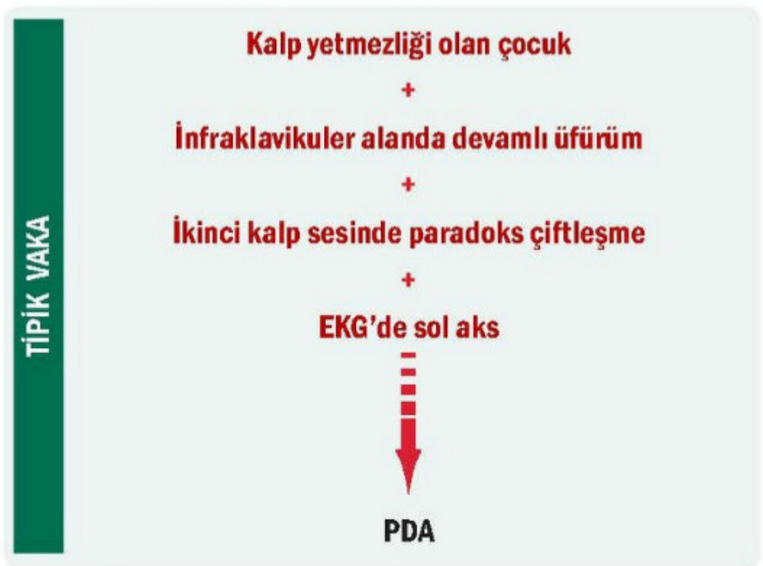

FLASH BACK

Prematüre PDA'larında → Hayatın ilk günlerinde bile kalp yetmezliği gelişebilir. (Çünkü pulmoner vasküler direnç çok hızlı düşer.)

ATRİYOVENTRİKÜLER SEPTAL DEFEKT (AVSD) (ENDOKARDİYAL YASTIK DEFEKTİ)

- **Down sendromlularda** sık görülür.
- **4 komponenti** vardır (**Primum tip ASD**, inlet tip **VSD, MY, TY**)

Klinik

- **Kalp yetmezliği bulguları** (Emmeme, beslenememe, büyüme-gelişme geriliği, S3, hepatomegali, taşikardi, taşipne)
- **Tekrarlayan akciğer enfeksiyonları:** artmış pulmoner kan akımına bağlıdır.
- **Pulmoner HT gelişirse** egzersiz intoleransı, dispne, geç dönemde ise siyanoz ve çomak parmak

Fizik muayene

- **Down sendromu** stigmatları ve **kalp yetmezliği** bulguları sıktır.
- Genelde MY üfürümü duyulur (Apekste pansistolik **üfürüm**).
- **Pulmoner HT gelişirse** S2 sertleşir, Graham Steel üfürümü duyulur (Erken diyastolik).

EKG

- Sol aks **(Süperior QRS aksı)** ve sol ventrikül hipertrofisi görülür.

TELE

- **Kardiyomegali (Kalp yetmezliğine bağlı)**
- **Pulmoner konus** belirgindir.
- **Pulmoner vaskülarite** artmıştır.

İLGİLİ NOTLAR

PDA'da şıktakinin aksine sağ ventrikül değil sol ventrikülün büyüdüğünü net olarak yazmışız
Dolayısıyla tartışmasız ve çok kolay bir şekilde soruyu yaptırıyor

ÜFÜRÜMLER	Açılamama (Darlık) üfürümleri	Kapanamama (Yetmezlik) üfürümleri
Sistol	AD - PD	MY - TY
Diastol	MD - TD	AY - PY

Darlık üfürümlerinde ipuçları

- miD... üfürümler
- Ejeksiyon üfürümleri
- Kreşendo-Dekreşendo üfürümler

Sistolik üfürümler

Pan/Holo	Erken	Mid	Geç
Kronik MY	Akut MY	AD PD	Mitral valv prolapsusu
Kronik TY	Akut TY		
Membranöz VSD	Müsküler VSD		

- **Akut MY**
  - ➢ Genellikle MI sonucu papiller kas rüptürüne bağlıdır.
  - ➢ Akut geliştiği için sol atriyum buna adapte olamaz.
  - ➢ Sol atriyum basıncı hızla artar ve üfürüm erkenden kesilir (hastada pulmoner ödem gelişebilir).
- **Kronik MY**
  - ➢ Sol atriyum zaman içinde duruma adapte olur.
  - ➢ Sol atriyum genişlemiştir, üfürüm tüm sistole yayılır.

Diyastolik üfürümler

Erken	Mid
AY PY	MD TD

Devamlı üfürümler

- ✓ Sistol ve diyastolde **kesintisiz** devam eder.
- ✓ Önemli bazı nedenleri
  - ➢ Patent duktus arteriyozus (PDA)
  - ➢ Arterovenöz fistüller
  - ➢ Sinüs valsalva anevrizma rüptürü
  - ➢ Servikal venöz hum
  - ➢ Memeye ait sufl

To and Fro üfürümü

Sistol ve diyastolde üfürüm duyulur, ama arada **kesinti** vardır.

Ör: AD + AY

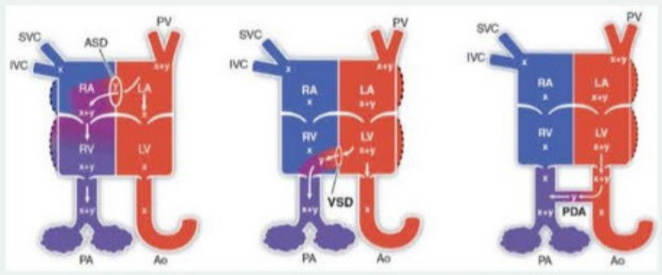

ASD, VSD ve PDA'nın şematik gösterilmesi

- Bir kapaktan fazla kan geçişi ile **rölatif darlık üfürümü** oluşur.
  - ➢ ASD yüklenmesi → Sağ atriyum ve sağ ventrikül
  - ➢ VSD yüklenmesi → Sol atriyum ve sol ventrikül
  - ➢ PDA yüklenmesi → Sol atriyum ve sol ventrikül

Klinik Bilimler 148. soru
Dahiliye Speetus Notu 1. Fasikül
Sayfa 064

- Aort yetmezliği → Mezokardiyak (Erb) odağa
- Pulmoner yetmezlik → Mezokardiyak (Erb) odağa
- Mitral yetmezlik → Sol aksillaya
- Patent duktus arteriyozus → Sol klavikula altına
- Kalsifik aort darlığı üfürümü apekse

Özel üfürümler

- ✓ **Carvello belirtisi:** Triküspit yetmezlik üfürümünün inspiryum ile şiddetlenlenmesi
- ✓ **Austin flint üfürümü:** Aort yetmezliğine bağlı gelişen **rölatif mitral darlığı** üfürümü (Aortin flint)
- ✓ **Carey-coombs üfürümü:** ARA' da mitral valvulite bağlı **rölatif mitral darlığı** üfürümü (cARAy-coombs)
- ✓ **Graham-steel üfürümü:** Pulmoner hipertansiyona bağlı gelişen pulmoner yetmezlik üfürümü

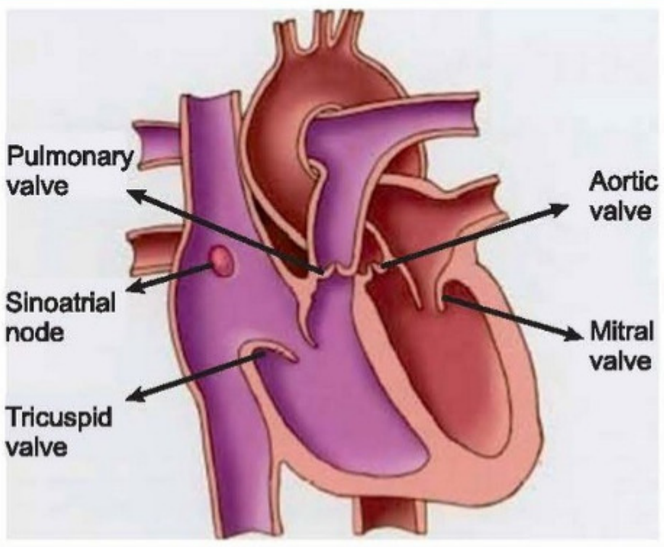

Kardiyak dinamik oskültasyon ve artan üfürümler

	İnspirasyon	Ekspirasyon
Artan üfürümler	Sağ kapak üfürümleri*	Sol kapak üfürümleri

*Pulmoner ejeksiyon kliği hariç!!!

PDA'da volüm yüklenmesinin sağ kalpte değil; sol kalpte olduğunu çok güzel ifade eden bir şeklimiz var.

Orijinal Soru: Klinik Bilimler 149

149.Doğumsal kalp hastalıklarının telekardiyografik inceleme bulgularıyla ilgili aşağıdakilerden hangisi yanlıştır?

A) Geniş ventriküler septal defektli hastada akciğer damarlanması artar ve pulmoner konus belirgindir.
B) Fallot tetralojisinde akciğer damarlanması artar.
C) Pulmoner atrezide akciğer damarlanması azalır ve pulmoner konus siliktir.
D) Mitral darlıkta Kerley B çizgileri ve akciğer damarlanmasında artış görülür.
E) Persistan trunkus arteriozusta akciğer damarlanmasında artış görülür.

Doğru Cevap:B

SpeeTUS Notu

SpeeTUS Notu

FALLOT TETRALOJİSİ

- **Çocukluk çağının en sık siyanotik** konjenital kalp hastalığıdır.
- **Tetraloji komponentleri:**
  - ✓ Pulmoner darlık (**subvalvüler**)
  - ✓ Sağ ventrikül hipertrofisi
  - ✓ VSD
  - ✓ Aort dekstrapozisyonu

Klinik

- **Kliniği belirleyen şey pulmoner arter darlığının derecesidir:**
  - ✓ **Ağır pulmoner darlık (Tipik Fallot): kalp yetmezliği** olmaz, **siyanoz** olur.
  - ✓ **Hafif pulmoner darlık (Pink Fallot): kalp yetmezliği** olur, **siyanoz** olmaz.
- **FALLOT TETROLOJİSİNDE KALP YETMEZLİĞİ BEKLENMEZ. Kalp yetmezliği varsa** aşağıdakilerden biri olabilir:
  - ✓ **Pink Fallot**
  - ✓ Miyokardit
  - ✓ Aritmi
  - ✓ Kollateraller (Aort ve pulmoner arter arasında)
- Fallot tetralojisi çocukluk çağında **hipoksik spellerin (siyanoz ataklarının) en sık** nedenidir.

Fizik muayene

- **S2** genellikle tek duyulur (Ağır pulmoner darlığa bağlı).
- Pulmoner odakta sistolik ejeksiyon **üfürüm**ü (midsistolik üfürüm) duyulur.
- **Ancak spell esnasında üfürümün şiddeti azalır veya**

Klinik Bilimler 149. soru
Pediatri Speetus Notu 1. Fasikül
Sayfa 082

ür.

TELE

- **Tahta pabucu** görünümü.
- **Pulmoner vaskülarite** azalmıştır.
- **Pulmoner konus çöküktür** (Subvalvüler darlık).

Tedavi

- Cerrahi (İdeal düzeltme zamanı 6.ay).

Spell Tedavisi (POMBİ)

- **P**ozisyon verilir (Diz-göğüs)
- **O**ksijen verilir
- **M**orfin-Midazolam
- **B**ikarbonat
- **İ**V propranolol

Spell Profilaksisi

- **Oral** propranolol

FLASH BACK

Spell esnasında VERİLMEMESİ gereken ilaçlar:

- ✓ **Pozitif inotroplar** (Digoksin, dopamin vb.)
- ✓ Diüretikler
- ✓ Vazodilatörler

TİPİK VAKA

Sık hipoksik atak geçiren siyanoze çocuk
+
Pulmoner odakta sistolik ejeksiyon üfürümü
+
EKG'de sağ aks, sağ ventrikül hipertrofisi
+
TELE'de pulmoner vaskülaritede azalma, pulmoner konusta çökme, tahta pabuç görünümü

Fallot tetralojisi

TOTAL ANORMAL PULMONER VENÖZ DÖNÜŞ (TAPVD)

1. **Suprakardiyak tip: en sık görülen** tiptir, pulmoner venler vena **kava superiyora** açılır.
2. **Kardiyak tip:** pulmoner venler **sağ atriyuma** açılır.
3. **İnfrakardiyak tip:** pulmoner venlerde **obstrüksiyonun en sık görüldüğü** tiptir, pulmoner venler **vena kava inferiora** açılır.

Klinik

- **Kliniği belirleyen şey pulmoner vendeki darlığının derecesidir:**
  - ✓ **Obstrüksiyonsuz tip:** geniş **ASD** kliniği + **kalp yetmezliği** + **siyanoz**
  - ✓ **Obstrüksiyonlu tip: Pulmoner venöz konjesyon** bulguları:
    - Taşipne, inleme gibi solunum sıkıntısı bulguları
    - Dinlemekle raller
    - Hemoptizi

Fizik muayene

- **İkinci kalp sesi** sabit ve geniş çiftleşir.
- Pulmoner odakta sistolik ejeksiyon **üfürüm**ü duyulur.
- Geniş şantlı TAPVD'da triküspit odakta middiyastolik üfürüm duyulur.
- **Siyanoz** ve **kalp yetmezliği** bulguları.

EKG

- **Sağ aks** ve **sağ ventrikül hipertrofisi** görülür.

TELE

- **Kardiyomegali (Kalp yetmezliğine bağlı)**
- **Pulmoner konus** belirgindir.
- **Pulmoner vaskülarite** artmıştır.
- **Kardan adam** görünümü (**Suprakardiyak** tip TAPVD)

Tedavi

- Cerrahi

İLGİLİ NOTLAR

Fallot tetrolojisinde şıktakinin aksine pulmoner vaskülaritenin artmayıp azaldığını net olarak yazmışız Dolayısıyla çok kolayca soruyu yaptırıyor

Orijinal Soru: Klinik Bilimler 151

151. On altı aylık erkek hasta 2 gündür devam eden ateş, günde birkaç kes kusma ve sulu-kansız dışkılama şikâyetleriyle çocuk acil polikliniğine getiriliyor. Fizik muayenede ileri derecede kaşektik ve huzursuz olduğu tespit ediliyor. Deri altı yağ ve kas dokusunun yaygın olarak kaybının yanında deri turgorunun da azaldığı, göz kürelerinin çökük ve mukozaların kuru olduğu saptanıyor. Vücut sıcaklığı 35,4 °C ölçülüp yaşına göre hafif taşikardik ve takipneik olarak değerlendirilen hastanın orta kol çevresi 109 mm olarak ölçülüyor. Laboratuvar incelemesinde glukoz 50 mg/dL, sodyum 160 mEq/L, potasyum 2,1 mEq/L saptanıyor.
Yukarıda klinik tablosu verilen hastanın <u>ilk</u> basamak tedavisi için aşağıdaki yaklaşımlardan hangisi <u>yanlıştır</u>?

A) Dehidratasyonun tedavi edilmesi
B) Antibiyotik başlanması
C) Hipogliseminin ve hipoterminin önlenmesi/varsa tedavi edilmesi
D) Elektrolit dengesizliklerinin düzeltilmesi
E) Büyümeyi yakalaması için yüksek kalori ve proteinli beslenmeye başlanması

Doğru Cevap: E

SpeeTUS Notu

SpeeTUS Notu

TAMAMLAYICI BESLENMEYE GEÇİŞ

- İlk 6 ayda sadece anne sütü verilmelidir.
- Ek gıdaya geçerken önce yoğurt, sebze haşlamaları ile başlanmalıdır.
- Her gıda tek tek denenmelidir.
- Bebek reddetse bile gıda tekrar tekrar verilmelidir ve teklif edilmeye devam edilmelidir.
- İlk 1 yaşta verilmesi yasak olan tek gıda BALdır.
- Fitat içeriği az olan gıdalar verilmelidir.
- Şeker ve tuzdan kaçınılmalıdır.
- Geçiş döneminde gıdalara enerji kaynağı olarak değil daha çok gıdaların tadının tanınması olarak bakılmalıdır.

ÇOCUKLUK ÇAĞININ ŞİDDETLİ AKUT MALNUTRİSYONU

MALNUTRİSYONUN DEĞERLENDİRİLMESİ

Malnutrisyon terimi, beslenme spektrumunun her iki ucunu yetersiz beslenmenin yanı sıra aşırı kilo ve obeziteyi de kapsar.

Gomez'in malnutrsiyon sınıflandırması;

- En sık kullanılan indekstir.
- Yaşa göre ağırlığı değerlendirir.
- Yaşa göre ideal ağırlığa (50p) göre mevcut kilosunun yüzdesine göre sınıflandırma yapılır.
- **Yaşa göre ideal ağırlığa göre yüzde;**
  - ✓ **<60 ise Ağır (GOmez 60)**
  - ✓ 60-74 ise Orta
  - ✓ 75-89 ise Hafif
  - ✓ **90-120 ise Normal**
  - ✓ **>120 ise Obez (GOBEZ)**

Waterlow'un malnutrisyon sınıflaması;

- Boya göre ağırlık veya yaşa göre boya bakar.
- Malnutrisyonu en iyi değerlendiren yöntem boya göre ağırlığın değerlendirilmesidir. Çünkü hem boy hem de ağırlığı değerlendirir.

Waterlow sınıflaması

Malnutrisyonun derecesi	Boya göre ağırlık	Yaşa göre boy
Normal	90'dan fazla	95'den fazla
Hafif (1.dereceden)	81-90	90-95
Orta (2.dereceden)	70-80	85-89
Ağır (3.dereceden)	70'den az	<85

WHO'ya göre malnutrisyon tanımları;

- Boya göre ağırlığın <-3SD olması ağır zayıflık
- Yaşa göre boyun <-3SD olması ağır bodurluk

ŞİDDETLİ AKUT MALNUTRİSYON

Marasmus ve Kwashiorkorun farkları

	Ödemsiz tip (Marasmus)	Ödemli tip (Kwashiorkor)
Başlangıç yaşı	1-2. aylar	Anne sütü kesildikten sonra
Etiyopatogenez	Kronik açlık, kalori azlığı	Protein azlığı
En sık görülme yaşı	5-6. ay	18 ay-3 yaş
Kilo kaybı	Belirgin	Yok (ödem maskeler)
Ödem	Yok	Belirgin
Karaciğer	Normal	Büyük, yağlı
Kanda protein	Normal	Düşük
Kanda yağ asitleri	Normal	Artmış

Klinik Bilimler 151. soru
Pediatri Speetus Notu 1. Fasikül
Sayfa 032

Ciddi malnutrisyonda tedavi

- Çok ağır dehidratasyon olsa bile **ASLA İV sıvı yüklemesi yapılmaz**. Çünkü kalp yetmezliği yaparak hastanın ölümüne neden olabilir.
- İV sıvı yüklemesinin tek endikasyonu hastanın hipotansif olması, ŞOK'ta olmasıdır.
- Ciddi anemi varsa kan verilir.
  - ✓ Semptomsuz hastada hemoglobin <4 g/dl iken,
  - ✓ Semptomlu hastada <7 g/dL iken
- Tedavide 2 önemli hata hastanın ölümü ile sonuçlanabilir;
  - ✓ Ödem için diüreitk verilmesi
  - ✓ Erken dönemde yüksek proteinli diyet

Ciddi malnutrisyon tedavisinin aşamaları

	Stabilizasyon		Rehabilitasyon
	1-2.gün	3-7.gün	2-6. hafta
Hipoglisemiyi önle/tedavi et	+		
Hipotermiyi önle/tedavi et	+		
Dehidratasyonu önle/tedavi et	+		
Enfeksiyonu tedavi et	+	+	
Elektrolit bozukluklarını düzelt	+	+	+
Demir desteği ver	Hayır	Hayır	+

İLGİLİ NOTLAR

GERİATRİK SENDROMLAR

Genel Bilgiler

✓ Yaşlılarda sık görülen, ortak patofizyolojik nedenleri paylaşabilen ve birbirini tetikleyebilen klinik tablolardır.

Geriatrik Sendromların Sonuçları

- Temel ve entrümental yaşam aktivitelerinde bağımlılık
- Kırılganlıkta artış
- Yaşam kalitesinde azalma
- Hastanelere başvurma sıklığında artma
- Hastane yatış süresinde uzama (komplikasyon riski)
- Mortalitede artma

Malnütrisyon

✓ Besin öğeleri alımında azalma ve/veya dengesizlik vardır.

Tanı

✓ **Antropometrik ölçümler**
- ➢ Vücut ağırlığı (1 ayda ≥ %5 ↓, 6 ayda ≥ %10 ↓)
- ➢ Vücut kitle indeksi
- ➢ Üst orta kol çevresi ölçümü
- ➢ Baldır çevresi ölçümü
- ➢ El kavrama gücü
- ➢ Biyoelektrik impedans analizi (yağsız vücut kitlesi ölçümü)

✓ **Laboratuvar testleri**
- ➢ Albümin, **prealbümin**, transferrin ve retinol bağlayıcı globülin (bunlar aynı zamanda negatif akut faz reaktanı)

Tedavi

✓ Sağlıklı yaşlı bir bireyde günlük;
- ➢ Kalori gereksinimi 25-30 kcal/kg
- ➢ Protein gereksinimi 1-1,3 gr/kg
- ➢ Su miktarı 30-40 ml/kg/gün

✓ Beslenmede ilk tercih: Enteral yol

✓ Oral alabilen ve yutma fonksiyonu normal olan hastalarda ilk tercih: Oral nütrisyon solüsyonları

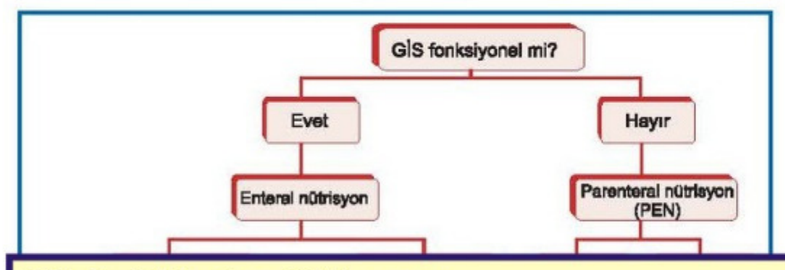

Klinik Bilimler 151. soru
Dahiliye Speetus Notu 1. Fasikül
Sayfa 057

Refeeding sendromu

✓ Hem enteral hem de parenteral beslenme ile görülebilir.

✓ Ciddi malnütrisyonu olan hastalarda hızlı ve fazla beslenme desteği başlandığında insülin çok şiddetli artar.

✓ Bunun sonucunda potasyum, fosfor ve magnezyum hızla hücre içine girer.

✓ Bu elektrolit anomalilerine bağlı olarak; kardiyak aritmiler, solunum yetmezliği, bilinç değişiklikleri vb gelişir.

✓ Refeeding sendromunun önlenmesi için;
- ➢ Beslenme öncesinde elektrolit eksiklikleri düzeltilmeli
- ➢ Enerji alımı düşük tutulması ve tedricen kontrollü arttırılmalı

Sarkopeni

Sarkopeni Tanı Kriterleri

1. Kas gücünde azalma
2. Kas kütlesinde azalma
3. Fiziksel performansta azalma

*Sadece 1. kriter varlığında **olası sarkopeni** tanısı konulur.
*1. ve 2. kriter varlığında **kesin sarkopeni** tanısı konulur.
*3 kriterin de varlığında **ağır sarkopeni** tanısı konulur

Tanı

✓ **Kas gücünün değerlendirilmesi:** El sıkma gücü testi, Sandalyeden kalkma testi vb.

✓ **Kas kütlesinin değerlendirilmesi:** Görüntüleme (BT, MR, DEXA), Biyoimpedans analiz, Antropometrik ölçümler

✓ **Fiziksel performansın değerlendirilmesi:** Genel yürüme hızı, zamanlı kalk ve yürü testi vb.

Tedavi

✓ Egzersiz ve fiziksel aktivite

✓ Nutrisyonel destek tedavisi (1.2-1.3 g/kg/gün protein + esansiyel amino asit)

✓ **Hormonal tedaviler**
- ➢ **Vitamin D:** Kas gücü, düşme ve kırıklar üzerine olumlu etkili
- ➢ Testosteron, östrojen, büyüme hormonu: Önerilmez

Demans

Demans Tanı Kriterleri

- En az 1 bilişsel alanda göre belirgin bozukluk vardır
- Bilişsel bozukluk(lar) günlük yaşam aktivitelerinde bağımlılığa yol açar
- Bilişsel bozukluk(lar) deliryum ve/veya başka bir psikiyatrik bozuklukla daha iyi açıklanamaz

✓ Demans tanısı öncesinde **geri dönüşümlü kognitif disfonksiyon** nedenleri ekarte edilmelidir:
- ➢ İlaçlar: Birçok SSS ilacı (antipsikotik, benzodiazepin, antidepresan, narkotik vb), antikolinerjik ilaçlar, digoksin vb
- ➢ Metabolik ve endokrinolojik sebepler: Hipotiroidizm, Cushing sendromu, elektrolit dengesizliği, hepatik/renal bozukluk
- ➢ İntrakraniyal sebepler: Subdural hematom, normal basınçlı hidrosefali
- ➢ Psikiyatrik sebepler: Deliryum, major depresyon, bipolar bozukluk, psikoz vb
- ➢ Diğer sebepler: Vitamin B12 eksikliği, fekal impakt, görme/işitme bozukluğu

Malnutrisyonu olan bir hasta hızlı ve masif bir şekilde beslenmemelidir. Aksi halde refeeding sendromu gelişir

Orijinal Soru: Klinik Bilimler 152

152. On dört yaşındaki erkek hasta makroskobik hematüri ve yan ağrısı nedeniyle çocuk nefrolojik polikliniğine getiriliyor. Aile öyküsünde babasının böbrek fonksiyon testlerinde bozukluk olduğu öğreniliyor. Fizik muayenesinde kan basıncı 135/85 mmHg saptanıyor. Laboratuvar incelemesinde serum kreatinini 0,8 mg/dL ve tam idrar tahlilinde her alanda 20-30 eritrosit bulunuyor. Abdominal ultrasonografisinde bilateral böbrek boyutları hafif artmış, sol böbrek pelvisinde 4 mm çapında taş ile uyumlu görünüm, her iki böbrekte en büyüğünün çapı 15 mm olmak üzere 2-3 adet kist, pankreasta 3 mm çaplı bir adet kist ve dalakta 6 mm çaplı bir kist görülüyor.
Bu hasta için <u>en olası</u> tanı aşağıdakilerden hangisidir?

A) Oksalozis
B) Polikistik böbrek hastalığı
C) Nefronofitizis
D) Medüller sünger böbrek hastalığı
E) Bardet-Bidel sendromu

Doğru Cevap: B

SpeeTUS Notu

SpeeTUS Notu

KİSTİK BÖBREK HASTALIKLARI

OTOZOMAL RESESİF POLİKİSTİK BÖBREK HASTALIĞI

- **Fibrosistin** (PKHD1) geninde mutasyon vardır.
- **Yenidoğanda bilateral kitle** farkedilir. **Oligohidramnioz**, pulmoner hipoplazi, solunum sıkıntısı ve spontan pnömotoraksa yol açabilir.

Klinik Bilimler 152. soru
Pediatri Speetus Notu 1. Fasikül
Sayfa 174

OTOZOMAL DOMİNANT POLİKİSTİK BÖBREK HASTALIĞI

- **En sık** rastlanan kalıtsal böbrek hastalığıdır, **aile öyküsü** vardır.
- **Polisistini** kodlayan PKD1 veya PKD2 geninde mutasyon vardır.
- Genelde 20-30 yaş arası başlangıç gösterir. **Erişkinlerde hipertansiyon**, bilateral ağrı, kitle ve hematüri görülür.
- Yaş ilerledikçe **böbrekler büyür.**

NEFRONOFTİZİS

- Çocukluk ve adolesan çağda **kronik böbrek yetmezliği** yapan; kortikomedüller bileşkede **kistler,** tübüler atrofi, **renal fibrozis** ile seyreden bir hastalıktır.
- Eritropoietin eksikliğine bağlı **anemi** görülür.

FLASH BACK

- Yenidoğanda **en sık** abdominal kitle nedeni; **multikistik displastik böbrektir.**
- Diğer nedenler; infantil polikistik böbrek, Wilms tümörü, hidronefroz, renal ven trombozu

AKUT BÖBREK YETMEZLİĞİ (ABY)

GENEL BİLGİLER

- **En sık prerenal** nedenlere bağlı

Etiyoloji

Prerenal
Dehidratasyon, Hemoraji, Sepsis, Hipoalbuminemi, Kalp yetersizliği
İntrensek Renal
1. Glomerülonefritler (en sık) • APSGN (>5 yaş en sık intrarenal neden) • HÜS (<5 yaş en sık intrarenal neden) 2. Akut tübüler nekroz (ATN), kortikal nekroz 3. Renal ven trombozu (RVT) 4. Rabdomiyoliz 5. Akut interstisyel nefrit
Postrenal Renal
Üreteropelvik bileşke darlığı, posterior üretral valv (yenidoğanda **en sık** postrenal nedenler), üreterovezikül bileşke darlığı, üreterosel, tümör, ürolitiyazis

Klinik:

- **Oligüri**, su ve tuz retansiyonuna bağlı olarak **hipertansiyon** ve **ödem**, hematüri görülebilir.
- Kusma, ishal, ateş, dehidratasyon prerenal nedenleri düşündürür.

ABY Komplikasyonları:

- **Metabolik:** Hiperkalemi, hiponatremi, hiperfosfatemi, hipokalsemi, hipermagnezemi, hiperürisemi, metabolik asidoz
- **Kardiyopulmoner:** Pulmoner ödem, aritmi, perikardit, perikardiyal efüzyon, hipertansiyon
- **Gastrointestinal:** Bulantı, kusma, malnütrisyon
- **Nörolojik:** Nöromüsküler irritabilite, asteriksis, konvülsiyon, mental durum değişikliği
- **Hematolojik:** Anemi (sıklıkla dilüsyonel), kanama
- **Enfeksiyon**

Ayırıcı Tanı:

ABY ayrımında idrar indeksleri

	Prerenal	Akut tübüler nekroz
İdrar osmolaritesi (mOsm)	> 400	> 400
İdrar Na (mEq/L)	< 20	> 30
BUN / Plazma kreatinin	>20 /1	< 20 / 1
Fraksiyone Na ekskresyonu	< 1	> 2
Renal yetmezlik indeksi	< 1	> 2
İdrar dansitesi	>1020	< 1010

- Prerenal-renal ABY ayrımında en önemli indeks, **fraksiyone sodyum ekskresyonudur.**

Tedavi:

- Tedavi ile **ilk düzelen** bulgu, **dilüsyon yeteneği** (idrarın dilüe olması), **en son** düzelen bulgu, **konsantrasyon** yeteneğidir.
- Yetmezlik nedeni hipovolemi ise, hemen **20 mL/kg %0,9 NaCl** 30 dk içinde verilir.
- **Furosemid** ile idrar çıkışı olmaz ise diüretik tedavi kesilir ve sıvı kısıtlamasına gidilir.
- Ciddi asidozda bikarbonat tedavisi verilir.

FLASH BACK

<u>ABY'de hiperpotasemi tedavisi:</u>

1. **Kalsiyum** (Kardiyak membran stabilizasyonu)
2. **Bikarbonat** (Potasyumun hücre içine girmesi)
3. **Glukoz ve insülin** (Potasyumun hücre içine girmesi)
4. **Sodyum polistren sulfonat** (Kayekselat) (Barsaktan potasyum atılması)

Periton veya Hemodiyaliz Endikasyonları:

1. Tedaviye yanıt alınamayan **hiperpotasemi**
2. **Sıvı ve tuz retansiyonu** (diüretiğe dirençli hipertansiyon, pulmoner ödem)
3. **Üremi** komplikasyonları (ensefalopati, perikardit, nöropati)
4. **Ciddi metabolik asidoz**
5. Ca/P imbalansı ve beraberinde diğer tedaviler ile kontrol edilemeyen **hipokalsemik tetani**

İLGİLİ NOTLAR

Biz susalım referansıız konuşsun

Renal arterin tromboembolik oklüzyonu

TİPİK VAKA

- Atriyal fibrilasyon veya travma öyküsü
- Akut yan ağrısı
- Böbrek fonksiyon testlerinde ani bozulma
- Serumda ve idrarda LDH artışı

Tanı

✓ **Kesin tanı:** Renal arter anjiyografi

Kolesterol embolisi (ateroembolik hastalık)

TİPİK VAKA

- Yaygın aterosklerozu olan hastada koroner anjiyografi
- Böbrek fonksiyon testlerinde bozulma
- Ayak baş parmağında gangren (mavi parmak)
- Retinada Hollenhorst plakları
- Eozinofili
- Kompleman düzeylerinde azalma

Klinik Bilimler 152. soru
Dahiliye Speetus Notu 1. Fasikül
Sayfa 054

Otozomal dominant polikistik böbrek hastalığı (ODPBH)

TİPİK VAKA

- Aile öyküsü (PKD1-polisistin1, PKD2-polisistin mutasyonu)
- > 30-40 yaş hasta
- Böbrekte bilateral yaygın kistler
  - ➢ Böbrekleri büyütür (yan ağrısı)
  - ➢ Kanayabilir (hematüri)
- Hipertansiyon (Renin yüksek)
- KBH'ye rağmen anemi yok/hafif (EPO → polisitemi)
- Tipik ekstrarenal bulgular

ODPBH'de ekstrarenal klinik bulgular

✓ Karaciğerde basit kistler (En sık bulgu)
✓ Mitral valv prolapsusu
✓ İntrakraniyal Berry anevrizmaları
✓ Kolonda divertikülozis

Bu hastalarda **RCC gelişiminde**, genel popülasyona göre **belirgin bir risk artışı yoktur** (KBH gelişimi hariç).

ODPBH tedavi

✓ **Tolvaptan:** Hastalık progresyonunu ve renal fonksiyonlardaki bozulmayı yavaşlatır

Medüller sünger böbrek

TİPİK VAKA

- Ailevi değil (sporadik)
- Tekrarlayan hematüri, enfeksiyon ve taş öyküsü
  - ➢ Böbrek yetmezliği beklenmez.
- Medüller toplayıcı kanallarda kistler
  - ➢ İsveç peyniri görünümü

GERİATRİ

YAŞA BAĞLI FİZYOLOJİK DEĞİŞİKLİKLER

Kardiyovasküler Sistemdeki Değişiklikler

✓ Aorta ve büyük dallarında, elastik lifler parçalanır ve media tabakası kalsifiye olur → Damar sertliği (arteriyoskleroz)

✓ Buna bağlı olarak;
  - ➢ Sistolik kan basıncı artar
  - ➢ Diyastolik kan basıncı azalır
  - ➢ Nabız basıncı artar

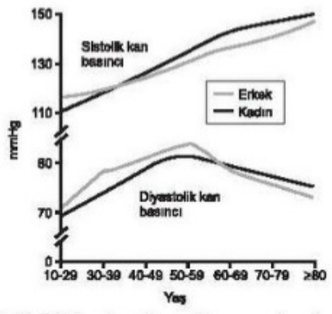

✓ Yaşlanmayla birlikte sol ventrikül kitlesi artar. Bu nedenle kalbin diyastolik fonksiyonu bozulur. Sistolik fonksiyonlar genellikle korunmuştur.
✓ Anülüste ve kapaklarda kalsifikasyon görülebilir.
✓ İleti sisteminde fib rozis ve hücre kaybı olur.
✓ Kalp debisi, atım volümü, kalp hızı ve EF;
  - ➢ İstirahatte → değişmez
  - ➢ Egzersiz/streste → pik(maksimum) değerleri azalır

Solunum Sistemindeki Değişiklikler

✓ Akciğerlerdeki elastin liflerindeki kayıp sonucunda geri çekilme kuvveti azalır. Bu nedenle **rezidüel volüm artar.**
  - ➢ Total kapasite **değişmez**, vital kapasite **azalır**.
✓ Spirometride; FEV1, FVC ve FEV1/FVC düzeyleri azalır.
✓ Alveolar yüzey alanı ve kapiller damar yoğunluğu azaldığı için DLCO ve PaO_2 **azalır**.
  - ➢ pH ve $PaCO_2$ **değişmez**.
✓ Diğer değişiklikler;
  - ➢ Göğüs duvarı rijiditesi artar (kıkırdaklarda sertleşme, kostokondral kalsifikasyon).
  - ➢ Mukosiliyer klirens azalır.
  - ➢ Solunum kaslarının gücü ve dayanıklılığı azalır.

Üriner Sistemdeki Değişiklikler

✓ Işık mikroskobu:
  - ➢ Glomerüllerde fokal sklerozan değişiklikler
  - ➢ Glomerül bazal membranda kalınlaşma
  - ➢ Tübülointerstisyel fibrozis
✓ Nefron sayısı ve böbrek kitlesi **azalır**.
✓ Renal kan akımı **azalır**.
✓ 40 yaşından itibaren GFR yılda 1ml/dak **azalır**.
  - ➢ Kas kitlesi de azaldığı için serum kreatinin **değişmez**
✓ Proteinüri her zaman **patolojiktir**.
✓ Total vücut suyu ve susama hissi yaşlanma ile azalır. Dolayısı ile **dehidratasyona eğilim** vardır.
✓ Böbreklerin konsantrasyon, dilüsyon ve pH tamponlama yetenekleri **azalmıştır.**

Orijinal Soru: Klinik Bilimler 153

153. Yedi aylık kız hasta 3 gündür devam eden ateş, kusma ve huzursuzluk nedeniyle getiriliyor. Öyküsünden öksürük, burun akıntısı, ishal ya da kabızlık şikâyeti olmadığı öğreniliyor. Fizik muayenesinde vücut sıcaklığı 39,3 °C ölçülüyor, fontaneli normal bombelikte olan hastada ateş odağını açıklayacak bir bulgu tespit edilemiyor. Laboratuvar incelemesinde lökositoz ve CRP yüksekliği olan hastanın tam idrar tetkikinde 50-60 lökosit, lökosit silendirleri, 7-8 eritrosit ve 1+ protein tespit ediliyor.

Bu hasta için <u>en olası</u> tanı aşağıdakilerden hangisidir?

A) Akut sistit
B) Akut piyelonefrit
C) Akut poststreptokoksik glomerülonefrit
D) Membranoproliferatif glomerülonefrit
E) Akut gastroenterit

Doğru Cevap: B

SpeeTUS Notu

SpeeTUS Notu

- Hemofagositoz (kemik iliği, dalak, lenf nodu)
- **Hiperferritinemi**
- NK hücre sitotoksitesi düşük/yok
- Solubl CD25 yüksekliği

FLASH BACK

Servikal Lenfadenopati ile Seyreden Sendromlar:
- Kikuchi-Fujimoto hastalığı
- Rosai-Dorfman hastalığı

Mediastinal Lenfadenopati ile Seyreden Sendromlar:
- Castleman hastalığı

PEDİATRİK ONKOLOJİDE TEMEL İLAÇLAR VE YAN ETKİLERİ

- **Siklofosfamid:** Hemorajik sistit, infertilite ve uzun dönemde lösemi riski
- **Vinkristin:** periferik nöropati, uygunsuz ADH sendromuna
- **Adriamisin (Doksorubisin):** kardiyomiyopati
- **Metotreksat:** myelosupresyon, orointestinal mukozit
- **Sitozin arabinozid** (sitarabin veya AraC): ateş, halsizlik, miyalji, kemik ağrısı, konjunktivit, göğüs ağrısı, perikardit
- **L-asparaginaz:** hipersensitivite yada alerjik reaksiyonlar, akut pankreatit, **sekonder diabetes mellitus, tromboz**
- **6-merkaptopurin:** hepatik disfonksiyondur.
- **Bleomisin:** pulmoner fibrozis
- **Busulfan:** konvülsiyon
- **Sisplatin:** böbrek yetmezliği ve işitme kaybı
- Etoposid ve siklofosfamid ilaca bağlı **ikincil lösemi** (özellikle AML) gelişiminden en çok sorumlu olan kemoterapi ajanlarıdır.

PEDİATRİK NEFROLOJİ

TAM İDRAR TETKİKİ

FLASH BACK

- **Kırmızı renk:** **Taze kan**, porfiri
- **Kahverengi-siyah:** **Alkaptonüri,** miyoglobin, **glomerüler** hematüri
- **Mavi-yeşil:** **Hartnup hastalığı**, metilen mavisi, Pseudomonas infeksiyonu
- **İdrar dansitesi:** izostenürik 1010

GFR:

- **En iyi** gösteren endojen madde: **Sistatin- C**
- **En iyi** gösteren eksojen madde: **İnülin**
- **En sık** kullanılan: **Kreatinin**

Protein:

- Çocukluk çağında patolojik olmayan (**fizyolojik**) proteinüride: **En sık Tamm-Horsfall proteinleri**
- 24 saatlik idrarda <100 mg/m2/gün protein: normaldir.

Klinik Bilimler 153. soru
Pediatri Speetus Notu 1. Fasikül
Sayfa 168

- **Lökosit silendirler:** Akut piyelonefrit, interstisyel nefrit
- **Eritrosit silendirler:** Akut glomerülonefrit

ÜRİNER SİSTEM ENFEKSİYONLARI (İYE)

GENEL BİLGİLER

- Yaşamın <u>ilk 1 yılında</u> **erkeklerde**, dönem dışında **daima kızlarda daha sıktır.**
- **En sık** nedeni, **E. coli** bakterisidir.

<u>Kolaylaştırıcı faktörler:</u>
- **Kız cinsiyet, sünnetsiz** erkek çocukları
- **Vezikoüreteral reflü**
- Ürolitiazis, obstrüktif üropati
- Üreteral kateterizasyon
- **Ağır konstipasyon**

Klinik Bilimler 153. soru
Pediatri Speetus Notu 1. Fasikül
Sayfa 168

Klinik Bulgular ve Sınıflama:

- **Piyelonefrit:** Tekrarlayan titreme ve **ateş** nöbetleri, sırt ve böğür ağrısı, **kostovertebral açı hassasiyeti,** kolik tarzında karın ağrısı, bulantı ve kusma görülür (infantlarda semptomlar belirgin değil).
- **Sistit:** Dizüri, urgency, sık idrara çıkma, suprapubik ağrı ve hassasiyet, hematüri ve inkontinans ile karakterizedir. Genellikle **<u>ateş yoktur</u>.**
- **Asemptomatik bakteriüri:** Gebeler dışında selim bir durumdur.

Özellikli Klinik Tablolar:

- **Hemorajik sistit:** Sıklıkla bakterilerden **E.coli**'ye; virüslerden en çok **Adenovirüs** tip 11 ve 21'e bağlı gelişir. Ayrıca immünsüprese (**polyoma BK virüs**) hastalarda görülebilir. Radyasyon, **amiloidoz** ve kemoterapötikler (**siklofosfamid,** penisilin, busulfan, tiotepa) diğer nedenlerdir.
- **Proteus mirabilis:** Sitruvid taşları oluşur.

Tanı:

- **Piyüri:** Tanısal değil, tanıyı doğrulayıcı özelliktir.

FLASH BACK

<u>Steril piyüri nedenleri:</u>
- **Ateş, dehidratasyon**
- Viral infeksiyon varlığı
- Polio aşısı sonrası
- Üriner **tüberküloz**
- **Akut apandisit**, Crohn hastalığı
- Üriner sistem **taşları** ve renal tübüler asidoz
- Yabancı cisim **(katater)**
- Kawasaki hastalığı

- **Nitrit testi:** duyarlılığı düşük; ama özgüllüğü en yüksek testtir.
- **Kültür:** **Kesin tanı** yöntemi

İLGİLİ NOTLAR

Referans budur.. Biz susalım. Notumuz konuşsun

- Üriner tıkanma, idrar yoluna instrümental girişim, vezikoüretral reflü, gebelik, DM, immün yetmezlik gibi durumlarda daha sık görülür.
- Papiller nekroz**, piyonefroz** (komplet obstrüksiyon oluşursa meydana gelir) ve perinefritik apse komplikasyon olarak gelişebilir.
- İdrarda **lökosit (özellikle nötrofil) silendirleri** akut piyelonefrit için tipiktir.

Klinik Bilimler 153. soru
Patoloji Speetus Notu 1. Fasikül
Sayfa 057

- Skar kaliksleri çeker ve **kalikslerde küntleşmeye** neden olur. Histopatolojide böbreklerde **tiroidizasyon ve tübüllerde atrofi** saptanır.

İlaç ile ilişkili interstisyel nefritler

Hipersensitivite Nedenli Nefrit	Analjezik Nefropatisi
• Doz bağımlı değildir. • 2-40 gün sonra ortaya çıkabilir. • Ateş, eozinofili, eozinofilüri görülür. • Tip 1 ve tip 4 aşırı duyarlılık reaksiyonu örneğidir.	• Doz bağımlıdır. • Uzun yıllar sonra gelişir. • Renal papiller nekroza neden olur. • Renal pelviste ürotelyal karsinom riskini arttırır.

NSAID İlişkili Patolojiler

- Papiller nekroz
- Hipersensitivite nedenli nefrit
- Minimal değişim hastalığı
- Membranöz glomerülonefrit
- Ürotelyal karsinom

Akut Böbrek Hasarı (Akut Tübüler Nekroz)

- **Akut böbrek yetmezliğinin** en sık nedenidir.
- **İskemik tip ATN'de** tüm **tübüller boyunca** atlamalı olarak (yama şeklinde) **nekroz** ve **tübüloreksis** görülür. İdrarda Tamm-Horsfall proteinlerinden oluşan eozinofilik hyalen (granüler) silindirler görülür.
- **Toksik tip ATN'de** ise ağırlıklı olarak **proksimal tübüller** blok şeklinde-**kesintisiz** etkilenir.

Diğer Tübülointerstisyel Hastalıklar

- Hiperkalsemi, hiperürisemi, hiperfosfatemi, multipl miyelom ağırlıklı olarak tüpü tutarlar.

KAN DAMALARINI İLGİLENDİREN HASTALIKLAR

Benign nefroskleroz

- **Benign hipertansiyon** ve **diyabette** görülür.
- **Hiyalen arteriyoloskleroz** ve **fibroelastik hiperplazi** saptanır.

Malign nefroskleroz

- **Malign hipertansiyonda** görülür.
- **Arteriyollerde soğan zarı/kabuğu manzarası (hiperplastik arterioloskleroz) ve fibrinoid nekroz** saptanır.

BÖBREĞİN KİST VE TÜMÖRLERİ

Böbreğin Kistik Hastalıkları

Basit kist	• Sık görülen kisttir.
Multikistik renal displazi	• Çocukluk çağında kistik böbrek hastalığının en sık formudur. • Biyopside normal nefron yapılarının yanında kıkırdak doku görülmesi tipiktir. • Sporadiktir.
Otozomal dominant (erişkin) polikistik böbrek hastalığı	• PKD mutasyonuna (polisistini kodlar) bağlı gelişir. • Bilateral çok sayıda kist vardır. Dördüncü dekkata bulgu verir. • Ayrıca karaciğer kisti (en sık) Berry anevrizması eşlik eder.
Otozomal resesif (çocukluk) polikistik böbrek hastalığı	• PKHD mutasyonuna (fibrosistini kodlar) bağlı gelişir. • En sık konjenital hepatik fibrozis eşlik eder. • Yenidoğanda bulgu verir.
Nefronofitizis (Üremik medüller kistik hastalık)	• Nefronosistin mutasyonuna bağlı gelişir. • Böbreği küçülten kistik böbrek hastalığıdır. • En sık OR geçer.
Medüller sünger böbrek	• Genetik geçmez, böbrek fonksiyolarını etkilemez. • Toplayıcı kanallarda dilatasyon görülür.
Diyalize bağlı (kazanılmış) kistik hastalık	• Renal adenom ve papiller tip RCC'ye neden olabilir.

Böbrek Tümörleri

Benign tümörler

- **Papiller adenom**: **Kanserleşme riski taşır**. **Epitelyal** tümördür.
- **Onkositom**: Eozinofilik (bol mitokondri içeren) tümördür. **Santral skar** içerir. **Kromofob tip RCC ile karışır**. **Epitelyal** tümördür.
- **Anjiyomiyolipom**: **Tuberokslerozda** görülebilir. **Mezenkimal** tümördür.

Malign tümörler

- **Renal hücreli karsinom**: İleri yaş, sigara (en sık), obesite, erkek, diyaliz kisti, VHL sendromu risk faktörleridir.

Renal Hücreli Karsinomun Alt Tipleri

Şeffaf hücreli tip	• En sık subtiptir. • Genellikle tek odaklıdır. • En sık proksimal tüp epitelinden gelişir. • VHL sendromuna eşlik eder. • 3P delesyonu görülür.
Papiller tip	• Bilateral ve multipl olabilir. • Diyalize bağlı gelişen kistlerden gelişebilir. • MET mutasyonu görülür. • Trizomilere eşlik eder.
Kromofob tip	• Onkositom ile karışır. • İyi prognozludur.
Toplayıcı duktus (Bellini) tip	• Kötü prognozludur.

daha duyarlı (%95) ve daha özgül (%85) bulunmuştur. **Erkekler için** bu sınır ise 10^3 koloni/mL olarak kabul edilir.

- **Üriner kateterden** alınan örneklerde kontaminasyon riski yüksektir. Bununla birlikte, orta akım idrarına göre daha duyarlı (%90-95) ve özgül (%80-90) bir yöntemdir. **Kateter kaynaklı ÜSE** için en az 10^3 koloni ünitesi/mL, **ASB** için ise en az 10^5 koloni ünitesi/mL bakteri üremesi gereklidir.
- **Usulüne uygun yapılan suprapubik aspirasyonun** kontaminasyon riski yoktur. Aerop ve anaerop idrar kültürü için en duyarlı (>%95) ve en özgül (>%95) idrar örneği toplama yöntemidir. Bu örnekteki her türlü üreme anlamlıdır.
- Pratik uygulamada, **santrifüje edilmemiş idrardan hazırlanan** preparatın Gram boyamasında **bir adet bakteri görülmesi** üriner enfeksiyon anlamına gelir.
- Örnek alındıktan sonra **oda sıcaklığında** bekletiliyorsa iki saat içinde veya **buzdolabında** saklanmışsa en geç 24 saat içerisinde uygun besiyerlerine ekimler yapılmalıdır.
- **Üretritli** olgularda idrar kültürü yapılmaz.
- Uzun süreli üriner kateter veya kronik idrar retansiyonu bulunmadıkça veya bağırsak sistemi ile fistül söz konusu değilse **çok çeşitli bakteri üremesi** kontaminasyon olarak kabul edilir.

Tedavi:

- **Genç Kadınlardaki Akut Komplike Olmayan Sistitler:** Üç gün oral **ko-trimoksazol**, 5-7 gün **nitrofurantoin** veya tek doz **fosfomisin** kullanılır.
- **Rekürrent Sistitler veya Başka Seçenek Kalmamış Akut Komplike Olmayan Sistitler:** Üç gün **florokinolonlar** (siprofloksasin, levofloksasin) kullanılır.

Üriner sistem enfeksiyonlarına tanısal yaklaşım

Klinik tablo	Hasta özellikleri	Tani ve yönetim önerileri
Akut başlangıçlı üriner sistem enfeksiyonları (ÜSE) semptomları: • Dizüri • Pollakiüri (sık idrara çıkma) • Sıkışma (urgency)	Gebe olmayan, çoklu ilaç direnci riski bulunmayan sağlıklı kadın	**Tanı:** Komplike olmayan sistit **Öneri:** İdrar kültürü gerekmez
	Cinsel temasla bulaşan hastalık (CTBH) riski ya da anamnezi taşıyan kadın	**Tanı:** Komplike olmayan sistit/CTBH **Öneri:** • İdrar analizi ve kültürü • CTBH'ye yönelik muayeneler
	Perine, pelvis, prostat ağrısı olan erkek	**Tanı:** Akut prostatit **Öneri:** • İdrar analizi ve kültürü • Üroloji değerlendirmesi
	Üriner kateterli hasta	**Tanı:** Kateter ilişkili ÜSE **Öneri:** • Kateterin çıkarılması veya değiştirilmesi • İdrar analizi ve kültürü • Ateşi varsa kan kültürü
Sistit semptomları olsun ya da olmasın, akut başlangıçlı sırt ağrısı, bulantı/kusma ve ateş	Gebe olmayan sağlıklı kadın	**Tanı:** Komplike olmayan piyelonefrit **Öneri:** • İdrar analizi ve kültürü • Ayaktan takip
	Diğer bütün hastalar	**Tanı:** Piyelonefrit ve erkeklerde prostatit **Öneri:** • İdrar kültürü • Kan kültürü
Sistemik semptomlar • Ateş • Bilinç değişiklikleri • Lökositoz	Yaşlı hastalar, spinal kord zedelenmesi olanlar, immün sistem sorunlular ve başka alternatif tanısı bulunmayanlar	**Tanı:** Komplike ÜSE **Öneri:** • Diğer etiyolojileri araştır • İdrar kültürü • Kan kültürü
Üriner semptom yok	Gebe, renal transplant alıcısı veya invazif ürolojik işlem yapılacak hastalarda idrar kültür pozitifliği	**Tanı:** Asemptomatik bakteriüri (ASB) **Öneri:** • Tara • Tedaviye al
	İdrar kültür pozitifliği olan diğer bütün hastalar	**Tanı:** Asemptomatik bakteriüri **Öneri:** Ek araştırma ve tedavi gerekmez
	İdrar kültür pozitifliği olan üriner kateterli hastalar	**Tanı:** Kateter ilişkili asemptomatik bakteriüri **Öneri:** • Ek araştırma ve tedavi gerekmez • Gerekli değilse kateteri çıkar
Rekürrent akut üriner semptomlar	Gebe olmayan sağlıklı kadın	**Tanı:** Rekürrent sistit **Öneri:** • İdrar kültürü ile tanı koy • Profilaksi ya da hasta başlangıçlı tedavi uygulaması
	Erkek hasta	**Tanı:** Kronik bakteriyel prostatit **Öneri:** Üroloji konsültasyonu

Klinik Bilimler 153. soru
Dahiliye Speetus Notu 1. Fasikül Sayfa 199

Respiratuvar Alkaloz

Genel bilgiler

- ✓ Temel problem **pCO_2 düzeyinde azalma**dır. Bunun sonucunda **pH yükselir**. pH'daki sert yükselişi engellemek için **böbrekler HCO_3'ı azaltır.**

Etiyoloji (hiperventilasyon yapan durumlar)

- ✓ Santral: Anksiyete (en sık sebep), psikoz, ağrı vb.
- ✓ İlaçlar
  - ➢ Salisilat intoksikasyonu (medüller kemoreseptörler direkt olarak aktive edilir).
  - ➢ Metilksantinler (teofilin ve aminofilin)
- ✓ Hipoksemiye sekonder takipne: Pulmoner emboli, pnömoni, yüksek rakım vb.
- ✓ Gebelik (progesterona bağlı)

Hipokapni potent bir **vazokonstriktördür** ve beyin kan akımını azaltır.

BÖBREK FONKSİYONLARININ DEĞERLENDİRİLMESİ

İdrar Analizi ve Bulguları

Hematüri

- ✓ Ayırıcı tanıda en yararlı tetkik, **idrar mikroskopisi**dir:
  - ➢ **İzomorfik** (normal şekilli) eritrosit → Üriner sistem patolojileri
  - ➢ **Dismorfik** eritrosit ve eritrosit silendirleri → Glomerülonefrit
- ✓ Toplumda genel olarak hematürinin en sık nedeni **üriner enfeksiyonlar**dır.
- ✓ Üriner kaynaklı olduğu düşünülen hematüride en önemli tetkik **bilgisayarlı tomografi**dir.
- ✓ Hematüride bazı ipuçları
  - ➢ Renal kolik + hematüri: Böbrek taşı
  - ➢ Lomber kitle + hematüri: RCC
  - ➢ Ağrısız pıhtılı hematüri: Mesane kanseri
  - ➢ Aile öyküsü + hematüri: ODPKBH, Alport sendromu vb

Lökositüri (Piyüri)

- ✓ Toplumda genel olarak piyürinin en sık nedeni **üriner enfeksiyonlar**dır.
- ✓ Steril piyüri:
  - ➢ İdrar kültürü **negatif** olan hastada **idrarda lökosit** olmasıdır.
  - ➢ Önemli nedenleri:
    - ▪ Tüberküloz enfeksiyonu, Klamidya enfeksiyonu
    - ▪ İnterstisyel nefrit, Renal transplant rejeksiyonu vb

İdrar silendirleri

Klinik Bilimler 153. soru
Dahiliye Speetus Notu 1. Fasikül
Sayfa 043

- ✓ **Lökosit silendiri:** Akut interstisyel nefrit, Piyelonefrit
- ✓ **Eritrosit silendiri:** Nefritik sendrom
- ✓ **Yağ silendiri:** Nefrotik sendrom

Proteinüri

- ✓ Normalde 24 saatlik idrarda total protein düzeyi **< 150 m**g, albümin düzeyi **< 30 mg** olmalıdır.
  - ➢ Sağlıklı kişilerde idrarla en fazla atılan protein **Tamm-Horsfall proteini**dir.
- ✓ İdrar dipstick testinin saptayabildiği proteinüri düzeyleri;
  - ➢ Total protein **> 500 mg/gün**
  - ➢ Albümin **> 300 mg/gün**
- ✓ **Mikroalbuminüri**: 30 - 300 mg/gün albüminüri
- ✓ **Makroalbuminüri**: > 300 mg/gün albüminüri
- ✓ **Nefrotik düzeyde proteinüri**: > 3.5 gram/gün proteinüri

Proteinüri saptanmasında altın standart yöntem **24 saatlik idrarda protein analizi**dir. (Spot idrar protein/kreatinin ya da albümin/kreatinin oranı da kullanılabilir)

Ortostatik (postüral) proteinüri

- ✓ Genellikle **genç erişkinlerde** görülür
- ✓ Genellikle **< 1 gr/gün** proteinüri
- ✓ HT, kreatinin yüksekliği, hematüri vb **eşlik etmez**
- ✓ İyi prognozlu → Biyopsi yapmaya gerek yok
- ✓ Tanı için **12 saatlik (bölünmüş) idrar** toplanır
  - ➢ Sabahki ilk idrarda → Protein yok
  - ➢ Gün içindeki idrarda → Protein var

Fonksiyonel proteinüri

- ✓ Ateş, epilepsi, egzersiz vb durumlarda gelişir
- ✓ Etken ortadan kalkınca düzelir

Glomerüler proteinüri

- ✓ Glomerülonefritlerde izlenir
- ✓ En yüksek düzeye çıkabilen proteinüridir.

Tübüler proteinüri

- ✓ **Nedeni:** Proksimal tübül bozukluğu
- ✓ **Patogenez:** Filtre olabilen (düşük molekül ağırlıklı) proteinler geri emilemez
- ✓ **Proteinüri miktarı:** < 2 g/gün
- ✓ **İdrarda görülen proteinler:** Beta 2 mikroglobulin vb.

Taşma (overflow) proteinürisi

- ✓ Multipl myelom gibi plazma hücre diskrazilerinde üretilen immünglobülin hafif zincirleri glomerüllerden geçebilir, aşırı miktarda olduğu için tübüllerden geri emilemez (idrara taşar) → Bence-Jones proteinürisi
- ✓ Nefrotik sendrom gelişmeden **nefrotik düzeyde (> 3.5 gr/gün) proteinüri** görülebilir, **dipstick testi** bunu tespit **edemez** → Mutlaka 24 saatlik idrar toplanmalıdır.

İdrar dansitesi

- ✓ Normalde **1.003-1.035** arasındadır.
  - ➢ Düşük ise → Diabetes insipidus, primer polidipsi
  - ➢ Yüksek ise → İdrarda ozmotik madde (glukozüri, mannitol), ağır dehidratasyon

İzostenürik idrar

- ✓ Dehidratasyon veya çok su içmeye rağmen idrar dansitesinin sürekli **1.010-1.015** civarında sabit olmasıdır
- ✓ İdrarı konsantre etme yetersizliğini gösterir.
- ✓ **KBH ve renal parenkimal hastalıklarda** görülür.

Lökosit silendirlerinin bulunduğu iki önemli yer söylemişiz
Şıklarda sadece bir tanesi var.

Orijinal Soru: Klinik Bilimler 154

154. Dokuz yaşındaki erkek hasta ateş, şiddetli karın ağrısı, ellerde ve ayaklarda uyuşukluk şikâyetiyle getiriliyor. Öyküsünden 3 hafta önce üst solunum yolu enfeksiyonu geçirdiği öğreniliyor. Fizik muayenesinde vücut sıcaklığı 38,5 °C, kan basıncı 150/95 mmHg ölçülüyor. Abdomende palpasyonla hassasiyet, kol ve bacaklarda ağrılı nodüller ile livedo retikülaris saptanıyor. EMG'si monorötitis mültipleks ile uyumlu bulunuyor.
Bu hasta için <u>en olası</u> tanı aşağıdakilerden hangisidir?

A) Poliarteritis nodoza
B) İmmünglobulin A vasküliti
C) Kawasaki hastalığı
D) Granülomatöz polianjiitis
E) Eozinofilik granülomatöz polianjiitis

Doğru Cevap: A

SpeeTUS Notu

SpeeTUS Notu

Sinoviyal Sıvı İncelemesi

Kriter	Normal	Noninflamatuvar	İnflamatuvar	Septik
Hücre sayısı	< 200/mm³	200 - 2.000/mm³	2.000-50.000/mm³	> 50.000/mm³
PMNL oranı	< %25	< %25	> %50	% 80-90

VASKÜLİTLER

Vaskülit Sınıflaması

Büyük (2T)	Temporal arterit (Dev hücreli arterit) Takayasu arteriti
Orta (2K)	Klasik PAN (Poliarteritis nodosa) Kawasaki hastalığı
Küçük	**ANCA ilişkili vaskülitler (İmmünkompleks Ø)** ✓ Mikroskopik polianjit ✓ Granülomatöz polianjit (Wegener) ✓ Eozinofilik granülomatöz polianjit (Churge Strauss) **İmmünkompleks vaskülitleri** ✓ Diğer tüm vaskülitler
Değişken (BeCayiş)	Behçet hastalığı Cogan sendromu

Granülom yapan vaskülitler

- Takayasu arteriti } 2T
- Temporal arterit } 2T
- Granülomatöz polianjit
- Eozinofilik granülomatöz polianjit

Vaskülitlerde genellemeler ve özel durumlar:

- Tanı: Damar biyopsisi
  - ✓ JAPONlar Ø (Takayasu, Kawasaki)
- Tedavi: Steroid
  - ✓ Hayati organ tutulumu → Steroid + Siklofosfamid

Temporal Arterit

TİPİK VAKA
- İleri yaş kadın hasta
- Ateş ve yüksek akut faz yanıtı
- Karotis arter ve dallarını tutar:
  - ➢ Temporal arterde anormallik (irregülarite, hassasiyet)
  - ➢ Baş (SCALP) ağrısı, çene kladikasyonu
  - ➢ Görme kaybı (oftalmik arter tutulumu)
- Polimiyaljiya romatika

Tanı
- ✓ Görme kaybı varsa, biyopsi **beklenmez**; derhal steroid verilir, biyopsi sonra alınır.

Tedavi
- ✓ **Tociluzumab** (anti IL-6 reseptör antikoru)

FLASH BACK
Tociluzumab kullanılan hastalıklar
- ✓ Temporal arterit
- ✓ Romatoid artrit

Polimiyaljiya Romatika

TİPİK VAKA
- İleri yaş kadın hasta
- Ateş ve yüksek akut faz yanıtı
- Bilateral proksimal <u>kas ağrısı</u>
- Kas gücü kaybı **yok!** (Polimiyozitte var)
- Kas enzim, kas biyopsi **normal!** (Polimiyozitte anormal)

Tedavi
- ✓ **Düşük doz** steroid

Takayasu Arteriti

TİPİK VAKA
- Genç yaş kadın hasta
- Ekstremiteler arası tansiyon/nabız farkı (nabızsızlık hastalığı)
  (En sık tutulan damar: **Subklavian arter**)
- Ekstremitelerde kladikasyon

Klinik Bilimler 154. soru
Dahiliye Speetus Notu 1. Fasikül
Sayfa 137

Poliarteritis Nodosa

TİPİK VAKA
- Orta yaş erkek hasta
- HBV enfeksiyonu öyküsü
- Artralji, miyalji (En sık tutulan sistem: Kas-iskelet)
- Hipertansiyon (En sık tutulan organ: Böbrek)
- Düşük ayak/el (Mononöritis multipleks)
- Anjiyografide mikroanevrizma
- GİS kanama ve perforasyon (mezenterik arter)
- Koroner arter vasküliti, MI
- Testis tutulumu (testiküler arter)

PAN'da <u>beklenmeyen</u> bulgular
- Pulmoner kapillerit (alveoler hemoraji)
- Glomerülonefrit

İLGİLİ NOTLAR

Demiyelinizan Hastalıklar

Devic Hastalığı (Nöromiyelitis Optika)	✓ Optik nörit ve spinal kordun transvers miyeliti ✓ Serumda aquaporin-4'e karşı gelişen NMO-IgG pozitiftir
ADEM (Akut Dissemine Ensefalopati)	✓ Viral hastalık, aşılanma sonrası gelişebilen demiyelinizan hastalık ✓ MS'e göre çocukluk çağında daha sık ✓ Hastalık tek atak şeklinde
Progresif Multifokal Lökoensefalopati	✓ Papova virusların neden olduğu, demiyelinizan hastalık ✓ İmmünsüprese hastalarda ortaya çıkar ✓ Demiyelinizasyon oligodendroglianın virüsle harap olması sonucu görülür
Subakut Kombine Dejenerasyon	✓ Vitamin B12 eksikliğine bağlı oluşur. ✓ Beyin, serebellum, spinal kord, optik sinir ve periferik sinirleri etkiler. ✓ İlk bulgu el ve ayaklarda parestezi ✓ Medulla spinalis posterior kordon etkilenir. ✓ Derin duyuda, vibrasyon ve pozisyon duyusunda azalma sabit bulgu ✓ Spastisite, DTR değişiklikleri (artma, azalma) ✓ I. ve II. Motor nöron bulguları bir arada.
Santral Pontin Myelinozis	✓ Hiponatreminin hızlı düzeltilmesi sonucu ortaya çıkan ✓ Piramidal kuadriparezi

FLASH BACK

I. ve II. motor nöron bulgularının bir arada görüldüğü hastalıklar

(SAF kardeşler)

S-ubakut kombine dejenerasyon

A-myotrofik lateral sklero

F-reiderich ataksi

PERİFERİK SİNİR SİSTEMİ HASTALIKLARI

HİPOGLOSSUS FELÇLİ HASTAYA YAKLAŞIM

Santral felç (supranükleer lezyon) varlığı:

- Dil lezyonunun karşı tarafına döner
- Atrofi, fasikülasyon yok

Periferik (intra ve infranükleer) felç:

- Dil lezyon tarafına deviye olur
- Atrofi ve fasikulasyon var

Polinöropati	Mononöropati Multipleks
✓ Periferik sinirlerin aynı nedene bağlı olarak birlikte, yaygın şekilde hasarlanması ✓ Periferik sinir aksonlarının distalden proksimale doğru ilerleyen hasarı ✓ Ekstremite distallerinde eldiven ve çorap tarzında duyu kusuru ✓ Tanı için EMG	✓ En az iki ayrı periferik sinir alanında hasara neden olan asimetrik, asenkron, duyusal ve motor bir mononöropatidir. **Nedenleri:** • Diyabetes mellitus • PAN • Kriyoglobülinemi • Romatoid artrit



Klinik Bilimler 154. soru
Küçük Stajlar Speetus Notu 1. Fasikül
Sayfa 009

HEREDİTER NÖROPATİLER

Charcot-Marie-Tooth Hastalığı

- En sık görülen herediter nöropatidir.
- Ayaklarda pes kavus ve çekiç parmak deformitesi görülür.
- Alt ekstremitelerde belirgin distal zaaf ve atrofi görülür.

Dejerine-Sottas hastalığı

- Palpe edilebilen hipertrofik sinirler

Ailesel basınca duyarlılık nöropatisi (tomaküler nöropati)

- Biyopside fokal sinir kalınlaşması görülür. Bu görünüme tomaküla- sosis – denilir.

Guillain-Barré sendromu (GBS)

TİPİK VAKA

- Üst solunum yolu veya gastrointestinal sistem enfeksiyonu öyküsü
- Başta duyusal semptomlar İlerleyen dönemlerde distalde başlayıp assendan ilerleyen simetrik paraliziler
- BOS'ta protein artışına rağmen hücre görülmez (albüminositolojik dissosiyasyon).
- Derin tendon refleksleri tipik olarak yoktur.
- En sık kraniyal çift tutulumu fasiyal paralizi

Tanı:

- Sinir iletim hızlarında anomali, EMG bulguları, albüminositolojik ayrışma,

Tedavi:

- Plazmaferez veya intravenöz insan IgG (IVIG)
- Steroidlerin faydası gösterilememiştir

Miller-Fisher sendromu: Guillain-Barré sendromunun oftalmopleji, arefleksi, ataksi eşlik eden formudur.

Orijinal Soru: Klinik Bilimler 155

155.Akut lenfroblastik löseminin indüksiyon tedavisinde L-asparaginaz verilen hastada aşağıdaki yan etkilerden hangisinin gelişmesi <u>en az olasıdır</u>?

A) Pankreatit
B) Anafilaktik reaksiyon
C) Tromboz
D) Hemorajik sistit
E) Hepatik toksisite

Doğru Cevap:D

SpeeTUS Notu

SpeeTUS Notu

- Hemofagositoz (kemik iliği, dalak, lenf nodu)
- **Hiperferritinemi**
- NK hücre sitotoksitesi düşük/yok
- Solubl CD25 yüksekliği

FLASH BACK

Servikal Lenfadenopati ile Seyreden Sendromlar:
- Kikuchi-Fujimoto hastalığı
- Rosai-Dorfman hastalığı

Mediastinal Lenfadenopati ile Seyreden Sendromlar:
- Castleman hastalığı

Klinik Bilimler 155. soru
Pediatri Speetus Notu 1. Fasikül
Sayfa 168

- **Siklofosfamid:** Hemorajik sistit, infertilite ve uzun dönemde lösemi riski
- **Vinkristin:** periferik nöropati, uygunsuz ADH sendromuna

Klinik Bilimler 155. soru
Pediatri Speetus Notu 1. Fasikül
Sayfa 168

- **L-asparaginaz:** hipersensitivite yada alerjik reaksiyonlar, akut pankreatit, **sekonder diabetes mellitus, tromboz**
- **6-merkaptopurin:** hepatik disfonksiyondur.
- **Bleomisin:** pulmoner fibrozis
- **Busulfan:** konvülsiyon
- **Sisplatin:** böbrek yetmezliği ve işitme kaybı
- Etoposid ve siklofosfamid ilaca bağlı **ikincil lösemi** (özellikle AML) gelişiminden en çok sorumlu olan kemoterapi ajanlarıdır.

PEDİATRİK NEFROLOJİ

TAM İDRAR TETKİKİ

FLASH BACK

- **Kırmızı renk:** **Taze kan**, porfiri
- **Kahverengi-siyah:** **Alkaptonüri,** miyoglobin, **glomerüler** hematüri
- **Mavi-yeşil:** **Hartnup hastalığı**, metilen mavisi, Pseudomonas infeksiyonu
- **İdrar dansitesi:** izostenürik 1010

GFR:

- **En iyi** gösteren endojen madde: **Sistatin- C**
- **En iyi** gösteren eksojen madde: **İnülin**
- **En sık** kullanılan: **Kreatinin**

Protein:

- Çocukluk çağında patolojik olmayan (**fizyolojik**) proteinüride: **En sık Tamm-Horsfall proteinleri**
- 24 saatlik idrarda <100 mg/m2/gün protein; normaldir.

Silendirler:

- **Hiyalen silendir (en sık):** Tamm-Horsfall proteininden oluşur.
- **Lökosit silendirler:** Akut piyelonefrit, interstisyel nefrit
- **Eritrosit silendirler:** Akut glomerülonefrit

ÜRİNER SİSTEM ENFEKSİYONLARI (İYE)

GENEL BİLGİLER

- Yaşamın <u>ilk 1 yılında</u> **erkeklerde**, dönem dışında **daima kızlarda daha sıktır.**
- **En sık** nedeni, **E. coli** bakterisidir.

<u>Kolaylaştırıcı faktörler:</u>
- **Kız cinsiyet, sünnetsiz** erkek çocukları
- **Vezikoüreteral reflü**
- Ürolitiazis, obstrüktif üropati
- Üreteral kateterizasyon
- **Ağır konstipasyon**
- Periyodik ve düzenli idrar yapmama (işeme disfonksiyonu); sıkı alt giysiler
- Mesanenin aşırı dilatasyonu (**nörojen mesane**)

Klinik Bulgular ve Sınıflama:

- **Piyelonefrit:** Tekrarlayan titreme ve **ateş** nöbetleri, sırt ve böğür ağrısı, **kostovertebral açı hassasiyeti,** kolik tarzında karın ağrısı, bulantı ve kusma görülür (infantlarda semptomlar belirgin değil).
- **Sistit:** Dizüri, urgency, sık idrara çıkma, suprapubik ağrı ve hassasiyet, hematüri ve inkontinans ile karakterizedir. Genellikle **<u>ateş yoktur</u>.**
- **Asemptomatik bakteriüri:** Gebeler dışında selim bir durumdur.

Özellikli Klinik Tablolar:

- **Hemorajik sistit:** Sıklıkla bakterilerden **E.coli**'ye; virüslerden en çok **Adenovirüs** tip 11 ve 21'e bağlı gelişir. Ayrıca immünsüprese (**polyoma BK virüs**) hastalarda görülebilir. Radyasyon, **amiloidoz** ve kemoterapötikler (**siklofosfamid,** penisilin, busulfan, tiotepa) diğer nedenlerdir.
- **Proteus mirabilis:** Sitruvid taşları oluşur.

Tanı:

- **Piyüri:** Tanısal değil, tanıyı doğrulayıcı özelliktir.

FLASH BACK

<u>Steril piyüri nedenleri:</u>
- **Ateş, dehidratasyon**
- Viral infeksiyon varlığı
- Polio aşısı sonrası
- Üriner **tüberküloz**
- **Akut apandisit**, Crohn hastalığı
- Üriner sistem **taşları** ve renal tübüler asidoz
- Yabancı cisim **(katater)**
- Kawasaki hastalığı

- **Nitrit testi:** duyarlılığı düşük; ama özgüllüğü en yüksek testtir.
- **Kültür:** **Kesin tanı** yöntemi

İLGİLİ NOTLAR

Notumuz sorunun seçeneklerini bir bir eletiyor..
Size doğru seçeneği işaretlemek kalıyor..

MİKROTÜBÜL İNHİBİTÖRLERİ

- **Taksanlar:** Kabazitaksel, dokataksel, paklitaksel
- **Vinka alkaloidleri:** Vinkristin, vinblastin, vinorelbin
- **Estramustin**
- **İksabepilon:** **Mikrotübüllerin beta tübüline bağlanarak etli gösterir. Metastatik meme** kanseri

Klinik Bilimler 155. soru
Farmakoloji Speetus Notu 1. Fasikül
Sayfa 095

DİĞER ANTİNEOPLASTİKLER

- **L-Asparajinaz, Crisantaspase:** Çocuklardaki akut lenfoblastik lösemi **ve yüksek dereceli lenfoma tedavisinde** kullanılır. Alerjik reaksiyon**, hemoraji, tromboz, hiperglisemi, kanama,** pankreatit ve mental depresyon oluşturur.
- **Hidroksiüre:** **Ribonükleotid difosfat redüktaz enzimini** inhibe ederek DNA sentezini baskılar. KML, AML, **polisitemi vera** ve esansiyel trombositozis tedavisinde faydalıdır.
- **Enasidenib, İvosidenib:** İzositrat dehidrogenaz 2 (**IDH2**, AML hastalarında mutasyonu görülür) inhibisyonu yapan ilaçlardır.
- **Arsenik Trioksid:** Akut promyelositik lösemi tedavisinde kullanılır.
- **Histon deasetilaz inhibitörleri: Vorinostat, Romidepsin:** T hücreli kutanöz lenfoma, myeloid lösemi, B ve T hücreli lenfoma tedavilerinde kullanılırlar. Panobinostat da multipl myelom tedavisinde kullanılır.
- **Mogamulizumab:** **CCR4 kemokin** reseptörlerini hedefleyen, **mycozis fungoides** ve sezary sendromunun tedavisinde kullanılır.
- **İnebilizumab:** **Aquaporin 4** hedef alan ve **nöromyelitis optika** tedavisinde kullanılır.
- **Denilökin diftitoks:** **IL-2** ile difteri toksininin genetik rekombinasyonu olup **kutanöz T lenfoma** tedavisinde kullanılır.
- **Hedgehog sinyal iletisi inhibitörleri (Vizmodegib, Sonidegib):** Bazal hücreli kanser tedavisinde kullanılır.
- **Belzutifan:** **HIF-2alfa** inhibitörüdür. von-Hippel-Lindau'da kulanılır.
- **Selpertacinib, Pralsetinib:** **RET** inhibitörüdür.ridir.
- **Capmatinib, Tepotinib:** **MSET/HGFR** inhibitörüdür.
- **Erdafitinib, İnfigratinib:** **FGFR** inhibitörüdür.
- **Ripretinib, Avapritinib:** **PDGFR** inhibitörüdür.
- **Larotrektinib, Entrektinib:** **NRTK/TRK** inhibitörüdür.

Antineoplastik kullanımına bağlı toksisite tedavisi

Antineoplastik / klinik	Antidot / tedavi
• Antrasiklinler	• **Dekrazoksan**
• Metotreksat	• Folinik asid (lökovorin)
• Siklofosfamid / Akrolein	• **Mesna**
• Alkilleyiciler / **Sisplatin**	• **Amifostin**, Buthionin, Tiosülfat
• Ürik asid yüksekliği	• Rasburicaz / Asetazolamid
• 5-FU toksisitesi	• Uridin (Vistonuridine)

Senil makula dejenerasyonu, diyabetik maküler ödem, retinal ven tıkanılığı gibi oftalmolojik hastalıklarda kullanılan ilaçlar: **Anti - VEGF** antikorları, (bevasizumab, ranibizumab, brolusizumab), intravitreal deksametazon implantı ve VEGF füzyon proteini olan aflibersept'dir.

FLASH BACK

Kemik iliği depresyonunu az oluşturan antineoplastikler:

- Vinkristin
- Sisplatin
- Bleomisin
- L-Asparaginaz
- Monoklonal antikorların çoğu.

Modern farmakolojide hedef odaklı tedaviler - 1: BÜYÜME FAKTÖRÜ VE RESEPTÖR İNHİBİTÖRLERİ

İlaç	Tedavi amacı
Oral Küçük Molekül EGFR Kinaz İnhibitörleri	
Erlotinib	• EGFR mutant KHDAK
Gefitinib	• EGFR mutant ileri evre KHDAK
Afatinib	• EGFR mutant ileri evre KHDAK
Osimertinib	• EGFR kinaz inhibitörlerine dirençli ve T790M pozitif ileri evre KHDAK
İntravenöz monoklonal EGFR antikorları	
Setuksimab(kimerik insan/fare IgG1)	• KRAS wild tip olan metastatik kolorektal kanser
Panitumumab (insan IgG2)	• KRAS wild tip olan metastatik kolorektal kanser
Nesitumumab (insan IgG1)	• Metastatik KHDAK
İnsan epidermal büyüme faktör reseptör-2 (HER2) inhibitörleri	
Oral küçük molekül HER2 kinaz inhibitörleri (EGFR inhibisyonu da yaparlar)	
Lapatinib	• HER2 pozitif meme kanseri
Neratinib	• HER2 pozitif meme kanseri
İntravenöz monoklonal HER2 inhibitörleri	
Trastuzumab (humanize IgG1)	• HER2 pozitif meme kanseri ve mide kanseri
Pertuzumab (humanize IgG1)	• HER2 pozitif meme kanseri
Platelet kaynaklı büyüme faktör reseptör (PDGFR) inhibitörleri	
Olaratumab (insan IgG1)	• Yumuşak doku sarkomunda doksorubisin ile kombine

Notumuzda yer alan referansımız sorunun seçeneklerini tek tek eletiyorrr...

Bununla birlikte sınavların klasikleşmiş yan etkilerinden biri olan hemorajik sistitin L-asparajinaz değil de siklofosfamid tarafından ortaya konulduğunu da hatırlayabilirsek bu iş tamam demektir...

Siklofosfamid ve hemorajik sistit karşınızda...

Siklofosfamid (Oral - iv)

- ✓ **Miyelosüpresif etkileri kısa sürer.**
- ✓ NHL, **meme, over,** neuroblastoma, **Wegener** granulomatozisi, **romatoid artrit** ve nefrotik sendrom tedavisinde kullanılır.
- ✓ **Hemorajik sistit** oluşumuna neden olur.
- ✓ Akroleinin etkisi hidrasyon ile **mesna** (merkapto etanesulfonat ve N-asetilsistein) tarafından nötralize edilerek azaltılır.
- ✓ Mesane kanseri ve **uygunsuz ADH'a neden olabilir.**
- ✓ **İfosfamid'**in **nörolojik yan etki**leri belirgindir.

Klinik Bilimler 155. soru
Farmakoloji Speetus Notu 1. Fasikül
Sayfa 092

Nitrozüre türevi alkilleyiciler

- Karmustin
- Lomustin
- Semustin
- Streptozosin

- ✓ **Lipofiliteleri ve SSS'ye geçişleri fazladır. SSS tümörü tedavisinde (streptozosin hariç) kullanılır.**
- ✓ **Karmustin glioblastoma, streptozosin** pankreas adacık tümörleri (**insülinoma vb.) tedavisinde kullanılır.**

Streptozosin: Diyabetojenik etkiler oluşturur.

Platin analogları: Sisplatin, Karboplatin, Oksaliplatin

Sisplatin

- ✓ DNA'da N7 pozisyonunda guanine **kovalent** bağlanır.
- ✓ Sisplatin, akciğer kanseri, **genitoüriner kanserler**, özofagus, gastrik kanserler, baş-boyun kanseri ve kombinasyon tedavilerinde, **testis kanseri** tedavisinde kullanılır.
- ✓ Sisplatin kullanımı sırasında **miyelosüpresyon düşük oranda** görülür. **En fazla bulantı, kusma** yaratan antineoplastiktir.
- ✓ **Nefrotoksik, ototoksik** ve nöropati yapabilir.
- ✓ **Hipomagnezemi** oluşturabilir.
- ✓ Nefrotoksisitesini azaltmak için amifostin veya hidrasyon + mannitol veya furosemid kullanılır.

Karboplatin

Oksaliplatin

- ✓ Metastatik ileri evre **kolorektal kanser**de kullanılır.

Alkilleyici	Endikasyon	Önemli özellik
Meklerotamin	HL	Damar dışına çıkınca doku harabiyeti oluşturur.
Estramustin	Prostat kanseri	Östrojen içerir. Mikrotübül fonksiyonlarını baskılar.
Melfalan	Multipl miyelom	Alopesiyi daha az oluşturur.
Klorambusil	KLL	
Tiotepa	Malign plevral effüzyon tedavisi	
Prokarbazin	HL, NHL, gliom	DNA zincirinde H_2O_2 oluşturarak kırılmalar yaratır. Non-selektif MAO enzim inhibisyonu oluşturur.
Temozolomid	Malign gliom tedavisi	
Altreatamin (Heksametilmelamin)	Over kanseri	

HL: Hodking lenfoma
NHL: Non-Hodking lenfoma
KLL: Kronik lenfositik lösemi

ANTİMETABOLİTLER

Folat analoğu	Pürin analoğu	Pirimidin analoğu
• Metotreksat (Aminopterin) • Pemetreksed	• 6-Merkaptopurin • 6-Tioguanin • Fludarabin • Kladribin • Pentostatin • Azatioprin	• 5-Fluorouracil (5-FU) • Kapesitabin • 5-Fluorodeoksiuridin • Sitidin Analoğu - Sitarabin - Gemsitabin - 5-Azasitidin - Desitabin

Folat Analoğu Antineoplastikler

Metotreksat (oral, im, iv, intratekal)

- ✓ **Dihidrofolat redüktaz enzimini** baskılar ve tetrahidrofolat oluşumunu engeller ve sonuçta **timidilat sentaz, DNA, RNA ve pürin** nükleotidlerin sentezini baskılar.
- ✓ Hücrenin **S fazına** etkili antifolat analogu antineoplastiktir.

Klinik kullanım

- ALL
- Dış gebelik
- Romatoid artrit
- Psöriazis

Yan etkiler

- Kemik iliği depresyonu (lökopeni, trombositopeni)
- Diyare
- Mukozit / GİS epitel harabiyeti
- Pnömoni, akciğerde fibrozis, hepatik fibrozis (transnaminaz artışı)
- Nefrotoksisite

Serviks kanseri
- ✓ Pap test (sitoloji)
- ✓ HPV testi

Kolorektal kanser taraması (≥ 45 yaş)
- ✓ Gaitada gizli kan testi → **Yılda bir**
- ✓ Sigmoidoskopi → **5 yılda bir**
- ✓ Kolonoskopi → **10 yılda bir** (en etkili yöntem)

Akciğer kanseri taraması
- ✓ Yoğun sigara içme öyküsü → **Düşük doz BT**

Over kanseri (yüksek risk varlığında)
- ✓ CA125 + Transvajinal USG

Prostat kanseri
- ✓ PSA + Dijital rektal muayene

FLASH BACK

Kanser taramasında kullanılabilen belirteçler
- **CA125** → Over kanseri
- **PSA** → Prostat kanseri
- **AFP** → Hepatoselüler kanser

KANSER TEDAVİSİNDE KULLANILAN İLAÇLAR

Alkilleyiciler

Bazı önemli alkilleyici ilaçlar
- Siklofosfamid, ifosfamid
- Klorambusil

Klinik Bilimler 155. soru
Dahiliye Speetus Notu 1. Fasikül
Sayfa 028

Siklofosfamid
- ✓ Önemli **yan etkileri:**
  - ➢ Kemik iliği: Miyelosüpresyon, akut lösemi
  - ➢ Mesane: Hemorajik sistit, mesane kanseri
- ✓ Hemorajik sistit yapan metaboliti → **Acrolein**
- ✓ Hemorajik sistitten koruyan antidot →**Mesna**

Temozolomid
- ✓ Kan beyin bariyerini geçer.
- ✓ **Glioblastom multiforme** tedavisinde verilir.
- ✓ **Oral** kullanılır.

Sisplatin
- ✓ Yan etkileri
  - ➢ Şiddetli bulantı - kusma
  - ➢ Nefrotoksisite (renal Mg kaybı)
- ✓ **Amifostin**, sisplatin nefrotoksisitesini azaltabilir

Antimetabolitler

Bazı önemli antimetabolit ilaçlar
- **Folat analogları** → Metotreksat, Pemetrekset vb
- **Pürin analogları** → Kladribin, Fludarabin vb
- **Primidin analogları** → 5-FU, Kapesitabin, ARA-C vb

5 - Fluorourasil (5-FU)
- ✓ **Timidilat sentetaz** enzimini inhibe eder.
- ✓ Yan etkileri
  - ➢ Diyare, mukozit, nötropeni
  - ➢ El ayak sendromu
  - ➢ Akut nörolojik semptomlar, **serebellar ataksi**
  - ➢ **Miyokardiyal iskemi, koroner vazospazm**
- ✓ **Dihidropirimidin dehidrogenaz** eksikliğinde toksisite artar

Kapesitabin
- ✓ Tümör dokusunda 5-FU etkisi gösteren **oral** bir ajandır

Metotreksat
- ✓ **Dihidrofolat redüktazı** inhibe eder.
- ✓ Folik asit eksikliğine bağlı olarak; **miyelosüpresyon, stomatit** vb. toksisitelere neden olabilir.
- ✓ Renal tübüllerde **kristalizasyon** oluşturabilir.
- ✓ Fibrotik bir ajan olduğu için hem akciğer hem de karaciğerde **fibrozis** yapabilir.
- ✓ Yan etkileri azaltmak için **folinik asid (lökovorin)** veya **glukarpidaz** kullanılır.

Pemetrekset
- ✓ **Mezotelyoma** tedavisinde kullanılır.
- ✓ **Folik asit** ve **vitamin B12** eksikliği yapabilir.

Antitümör Antibiyotikler

Antrasiklinler (Daunorubisin, doksorubisin vb)
- ✓ **Topoizomeraz 2** enzimini inhibe ederler
- ✓ **Kardiyotoksik** (kalp yetmezliği, irreversible)
- ✓ **Deksrazoksan,** kardiyotoksisiteye yönelik antidottur

Antrasiklin olmayanlar (Bleomisin, mitomisin vb)
- ✓ **Bleomisin**
  - ➢ **Akciğer fibrozisi** en önemli yan etkisidir.
  - ➢ Belirgin miyelosüpresyon yapmaz.

Pulmoner fibrozis yapabilen bazı antineoplastikler
- Busulfan
- Bleomisin
- Metotreksat

Belirgin miyelosüpresyon yapmayan antineoplastikler
- Vinkristin
- Sisplatin
- Bleomisin
- L-asparajinaz

Referansımız nokta atış doğru cevaba götürüyor. Hemorajik sistit, L-asparajinaz değil; SİKLOFOSFAMİD'in çok bilinen meşhur yan etkisidir.

Orijinal Soru: Klinik Bilimler 157

157.Aşağıdakilerden hangisi aşırı büyüme (overgrowth) sendromlarının özelliklerinden biri değildir?

A) Makrozomi
B) Hiperinsülinizm
C) Dismorfik bulgular
D) Tümöre yatkınlık
E) Mikrosefali

Doğru Cevap:E

SpeeTUS Notu

SpeeTUS Notu

Delesyon sendromları (HAYVAN gibi delesyon);

- **4p delesyonu → Wolf-Hirschhorn send.**
  - ✓ **Yunan miğferi** şeklinde yüz görüntüsü
- **5p delesyonu → Cri-du-Chat send.**
  - ✓ **Kedi MİYAVlar** tarzda ağlama

TİPİK VAKA

Mikrosefali

+

Kedi MİYAV'lar tarzında ağlama



Cri-Du-Chat sendromu (5p delesyonu)

TİPİK VAKA

Mental retardasyon

+

Yunan miğferi şeklinde yüz görünümü



Wolf-Hirschorn sendromu
(4p delesyonu)

MİKRODELESYON SENDROMLARI

- Genomda çok küçük bir alanın silinmesi durumudur.
- Rutin karyotip analizleri ile saptanamaz.
- Özel genetik yöntemler gereklidir;
  - ✓ Floresan insitu hibridizasyon (FISH)
  - ✓ Karşılaştırmalı genetik hibridizasyon (array CGH)
  - ✓ Tüm ekson sekanslama (WES)
- Tüm ekson sekanslamada genomun sadece %1-2'sine bakarak birçok hastalık saptanabilmektedir.

Mikrodelesyon Sendromları

Hastalık	Özellikleri
Sotos sendromu (5p35)	Makrosefali, Megalensefali, Aşırı büyüme
WAGR (11p13)	Rettardasyon
Rubinstain Taybi send. (16p13.3)	Büyük geniş başparmak, mikrosefali
Smith-Magenis (17p11.2)	Brakisefali, yarık damak
Miller-Dieker (17p13.3)	Mikrosefali, Lizensefali, Dar alın
Alagille sendromu (20p12)	Safra kanallarının azalması, kolestaz, kelebek vertebra, üçgen yüz
Digeorge send. (22q11.2)	Konjenital kalp hastalığı, hipokelsemi, orta hat hipoplazisi
Prader Willi send. (15q11-q13)	Obesite, mental retardasyon, küçük el ve ayaklar, mikropenis, badem göz
Angelman send. (15q11-q13)	Açık saç ve göz rengi, engellenemeyen gülme atakları, otistik bulgular

Klinik Bilimler 157. soru
Pediatri Speetus Notu 1. Fasikül
Sayfa 023

Prader Willi send. & Angelman sendromu

- **KURAL!!!** (Aynı gen bölgesi hastalıktan sorumludur)
  - ✓ **Anneden** gelen sağlam 15q11-13 bölgesi yoksa **Angelman** sendromu
  - ✓ **Babadan** gelen sağlam 15q11-13 bölgesi yoksa **Prader Willi** sendromu ortaya çıkar.
- **Angelman ve Prader Willi sendromlarının ortaya çıkma mekanizmaları;**
  - ✓ Mikrodelesyon (En sık)
  - ✓ Uniparenteral dizomi
  - ✓ Mutasyon
  - ✓ Genomik imprinting
  - ✓ Translokasyon

TİPİK VAKA

Mental retarde, otistik bulguları olan kız çocuk

+

Açık saç ve göz rengi



+

Engellenemeyen gülme atakları

Angelman sendromu

İLGİLİ NOTLAR

POTTER SENDROMU (SEKANS)

- Bilateral renal aganezi ile karakterizedir.
- Oligohidramniyos
- Pulmoner hipoplazi (Erken dönemde ölümün en sık nedeni)
- Asıl patoloji renal agenezidir, renal aganezi nedeniyle fetal dönemde idrar çıkarımı olmaz ve oligohidramniyoz gelişir. Oligohidramniyoz nedeniyle de pulmoner hipoplazi gelişir. Buna da **sekans** denir.
- **P**ulmoner hipoplazi
- **O**ligohidramniyoz
- T
- T
- E
- **R**enal agenezi

PRUNE BELLY SENDROMU

- Abdominal duvar kaslarının konjenital olarak yokluğudur.
- Ürogenital anomaliler eşlik eder
- Olighidramniyoz ve pulmoner hipoplazi (erken dönemde ölümün en sık nedeni) diğer bulgularıdır.

TİPİK VAKA

Oligohidramniyoz, solunum sıkıntısı olan YD

+

Pulmoner hipoplazi, abdominal kasların yokluğu



Prune Belly sendromu

PİERRE-ROBİN SEKANSI

- Asıl patoloji mandibula hipoplazisidir.
- Mandibula hipoplazisi nedeniyle yarık damak ortaya çıkar.
- Üst hava yolu obstruksiyonu şeklinde klinik bulgu verir.

CHARGE SENDROMU

- **C** Kolobom
- **H** Kalp anomalileri
- **A** Koanal atrezi
- **R** Retardasyon
- **G** Genital anomaliler
- **E** Kulak anomalileri

AKONDROPLAZİ

- En sık kondrodistrofidir
- FGFR3 mutasyonuyla ortaya çıkar.
- Belirgin boy kısalığı vardır
- Ekstremitelerin proksimali distalden daha fazla etkilenir.
- Makrosefali vardır
- Zekâ normaldir

APERT SENDROMU

- **Kraniyosinostoz**

Klinik Bilimler 157. soru
Pediatri Speetus Notu 1. Fasikül
Sayfa 026

BECKWİTH-WİEDEMANN SENDROMU

(BECKWİTHWİDEMANN BEBEK KOCAMANNN)

- Makrozomi
- Büyük dil
- Hemihipertrofi
- Hipoglisemi (Lösin duyarlılığı)
- Mikrosefali
- Omfalosel

TİPİK VAKA

5200 gr doğan YD, Mikrosefali

+

Dil çok büyük, ağza sığmıyor



+

Omfalosel

Beckwith Wiedeman sendromu

FETAL ALKOL SENDROMU

- Kendisi küçük, kafası küçük, mental retarde, kıllanma artışı ve konjenital kalp hastalığı olan bir çocuktur.
- Yüzde **filtrumun** düz ve geniş olması, **üst dudağın çok ince** olması karakteristiktir.

TİPİK VAKA

Ağır SGA doğan bir bebek

+

Aşırı kıllanma

+

Filtrum düz geniş ve üst dudak ince

Fetal alkol sendromu

Orijinal Soru: Klinik Bilimler 158

158. Beş yaşındaki kız hasta bir hafta önce başlayan ateş, bulantı-kusma, sonrasında eklenen hipoglisemi, hipotansiyon ve hâlsizlik nedeniyle polikliniğe getiriliyor. Öyküsünden 2 yıl önce yutma disfonksiyonu nedeniyle opere olduğu, göz yaşının olmadığı ve anne babanın akraba olduğu öğreniliyor. Muayenesinde puberte evresi Tanner 1 olarak belirlenen hastada hiperpigmentasyon ve dehidratasyon bulguları saptanıyor.
Bu hasta için <u>en olası</u> tanı aşağıdakilerden hangisidir?

A) Otoimmün poliendokrin sendrom tip 1
B) Basit virilizan konjenital adrenal hiperplazi
C) Smith-Lemli-Optiz sendromu
D) Familyal glukokortikoid eksikliği
E) Triple A sendromu

Doğru Cevap: E

SpeeTUS Notu

SpeeTUS Notu

Batında kalsifikasyon yapan kitleler (WOLKMAN-T)

- **WOL**man hastalığı
- **K**araciğer hemanjiyomu
- **M**ekonyum peritoniti
- **A**drenal hamartom
- **N**öroblastom
- **T**eratom

ÖZEFAGUS HASTALIKLARI

ÖZEFAGUS ATREZİSİ/FİSTÜL

- Özefagusun en sık anomalisi
- Çoğunda trakea ile fistül vardır
- Ek anomaliler sık eşlik eder
- **5 tipi vardır;**
  - ✓ En sık görülen **proksimal atrezi distal fistül** olan tipidir (Tip C).
  - ✓ En geç tanı konulan **H tipi** fistüldür. (Tip E)

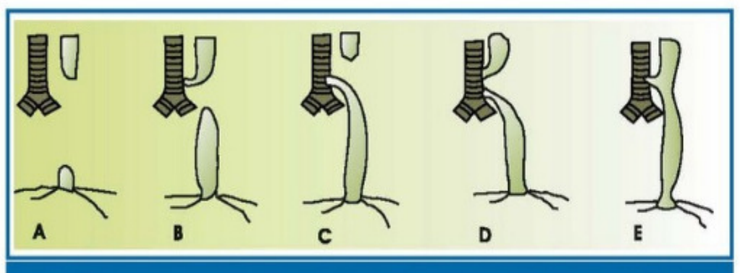

Özefagus atrezisi ve trakeoözefageal fistül (TÖF): 5 farklı tipi vardır.

- Gebelikte polihidramniyos ve AFP yüksekliği vaardır.
- Bebekte ağızda köpürme (tükrüğünü yutmadığı için), beslenirken morarma öyküsü vardır
- Orogastrik sonda (OG) ilerletilemez
- OG takılıp ayakta direkt batın grafisi çekilir. OG'nin mideye gitmediği yukarıda kıvrıldığı görülünce tanı konulur.
- Çekilen grafide **batında hava varsa** en olası tip **Proksimal atrezi distal fistül**dür. Fakat **batında hava yoksa** en olası tip **Proksimal atrezi Distal atrezidir**.

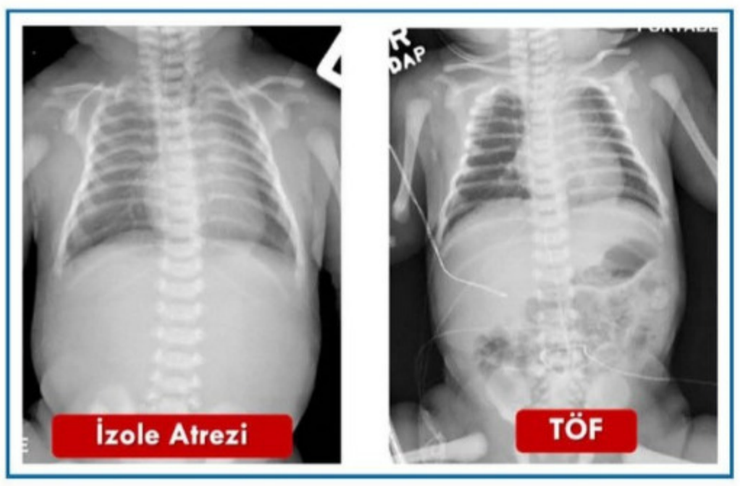

TİPİK VAKA

İlk saatlere beslenirken morarma,
Ağızda köpürme
+
OG ilerletilemedi
+
ADBG'de batında
Gaz var — Gaz yok

Klinik Bilimler 158. soru
Pediatri Speetus Notu 1. Fasikül
Sayfa 036

AKALAZYA

3A sendromu (Allgrove sendromu);

- **A**kalazya
- **A**lakrimia (göz yaşı bezinin olmaması)
- **A**drenal bez sorunları

TİPİK VAKA

Akalazya nedeniyle takipli hasta
+
Adrenal yetmezlik ortaya çıktı
+
Ağlıyor ama göz yaşı akmıyor
↓
Allgrove sendromu

GASTROÖZEFAGİAL REFLÜ

- En sık görülen özefagus hastalığıdır.
- Klinik bulgular yaşa göre değişebilir.

Gastroözefagial reflünün yaşa göre semptomları

Yaş	Bulgu/semptom
İnfant	Anormal postür, Sandifer sendromu, apne
Çocuk	Laringomalazi/stridor/krup, özefajit
Adolesan	Özefajit

- Baret özefagus veya adenokarsinom **çocuklarda görülmez.**
- **Tanı;**
  - ✓ İletişim kurulabilen çocuklarda öyküyle ve tedavi ile tanı konulur.
  - ✓ Özefagial pH monitörizasyonu sık kullanılan yöntemdir, sadece asidik reflüyü gösterir.
  - ✓ İntraluminal impedans ölçümü hem asidik hem bazik reflüyü ölçer.
  - ✓ **Kombine pH-impedans ölçümü reflü tanısında en iyi testtir.**
  - ✓ Baryumlu grafinin tanısal değeri düşüktür ve artık kullanılmamaktadır.

İLGİLİ NOTLAR

Daha ne diyelim görüyorsunuz anlatmaya gerek yok :)
Vakayı aynen tane tane yazmışız

Orijinal Soru: Klinik Bilimler 159

159. Antenatal ultrasonografi incelemelerinde büyüme geriliği, kardiyak hipertrofi ve bilateral kistik renal displazi saptanan fetus, 36. gestasyonel haftada fetal distres nedeniyle doğurtuluyor. Doğum salonunda resüsitasyon gereksinimi olup entübe edilen bebeğin muayenesinde dismorfik yüz görünümü, ağır hipotoni, ele gelen karaciğer ve böbrekler dikkat çekiyor. Parenteral beslenmeye başlanan bebekte yaşamın ikinci gününde hipoglisemi, metabolik asidoz ve anormal bir koku olduğu gözlemleniyor.
Bu hasta için <u>en olası</u> tanı aşağıdakilerden hangisidir?

A) İzovalerik asidemi
B) Glutarik asidüri tip 2
C) Zellweger sendromu
D) Fenilketonüri
E) Çoklu karboksilaz eksikliği

Doğru Cevap: B

SpeeTUS Notu

SpeeTUS Notu

TRİPTOFAN METABOLİZMA BOZUKLUKLARI

Hartnup Hastalığı

- **Nötral aminoasitlerin** ince barsak mukozası ve renal tübülüslerden transportunda defekt vardır.
- Nikotinik asit (**Niasin**) ve nikotinamid prekürsörü olan **triptofanın** intestinal emiliminin bozulması nedeniyle klinik bulgular ortaya çıkar.
- **Pellegraya** benzer şekilde deride **fotosensitivite** ile güneş gören bölgelerde dermatit gelişir.
- Serebellar **ataksi** vardır. Mental gelişim genellikle normaldir.
- Hastaların diyeti **proteinden zengin** olmalıdır.

FLASH BACK

HARTNUP
HAva mavisi idrar
(RT) TRiptofan malabsorbsiyonu
Nötral aminoasid**U**ri
Pellegra benzeri göküntü

VALİN, LÖSİN, İZOLÖSİN METABOLİZMA BOZUKLUKLARI VE DİĞER ORGANİK ASİDEMİLER

Tanım

Organik asidemiler, **anyon açığı yüksek** ciddi **metabolik asidoz** atakları ile kendini gösteren, OR geçişli doğumsal metabolizma bozukluklarıdır.

Ortak bulgular

- Ağır dehidratasyon, **ketoasidoz,** hipoglisemi, hiperglisinemi, **hiperamonyemi** (MSUD hariç), nötropeni ve trombositopeni
- Doğumdan sonraki ilk 2-3 haftada şiddetli **kusmalar**, santral hipotoni, ekstremitelerde hipertoni, **ensefalopati**, konvulsiyonlar görülür.

Maple Şurubu İdrarı Hastalığı (MSUD)

- **Valin, lösin ve izolösinin** dekarboksilasyonu için gerekli dallı zincirli **α-ketoasit dehidrogenaz** enzim eksikliği sonucu gelişir.
- Koenzim **tiamin** fosfattır **(B1 vitamini).**
- İdrarda **yanmış şeker veya pastırma çemeni** kokusuna neden olur.
- Koenzim **tiamin** fosfattır **(B1 vitamini).**



- İdrarda **yanmış şeker veya pastırma çemeni** kokusuna neden olur.
- Musküler rijidite atakları nedeniyle **yenidoğan tetanozu** ile karışır.
- Serebral ödemle beraber ön fontanelde kabarıklık olabilir ve **yenidoğan sepsis ve menenjiti** ile karışır.

Tanı

- Plazma valin, lösin, izolösin ve alloizolösin düzeylerinde yüksekliğin saptanması ile tanı konur.

Klinik Bilimler 159. soru
Pediatri Speetus Notu 1. Fasikül
Sayfa 145

İzovalerik Asidemi: (DKA gibi)

- İzovaleril CoA dehidrogenaz eksiktir.
- **Terli ayak** kokusu karakteristik özelliğidir.
- Akut atak; **metabolik asidoz, ketoz ve hiperglisemi** ile seyreder.

TİPİK VAKA

Hiperamonyemi
+
Diyabetik ketoasidoz tablosu (hiperglisemi + ketoz)
+
Terli ayak kokusu

Propiyonik Asidemi

- **Propionil CoA karboksilaz** eksikliğinde kan ve idrarda **propİYOnik asit** birikir.
- En önemli nörolojik sekel bulgusu **metabolik stroke** tablosudur. **KardİYOmİYOpati** görülebilir.

Tanı

- **Etilen glikol** zehirlenmesi ile karışabilir.

Tedavi

- Diyaliz, **metronidazol, bİYOtin**

Metilmalonik Asidemi

- **METİLmalonil KoA mutaz (kofaktör B12)** enzimindeki eksiklik ya da adenozilkobalamin oluşumundaki defektler sonucu gelişir.

Tanı

- **Etilen glikol** zehirlenmesi ile karışabilir, **metabolik stroke** gelişebilir.

Tedavi

- B12 vitamini (**METİLkobalamin**), **metronidazol**

Beta-Ketotiolaz Eksikliği

- Ataklar **aspirin intoksikasyonu** ile karıştırılabilir (asetoasetat testi pozitiftir).



Multipl Karboksilaz Eksikliği

- Tüm karboksilazların kofaktörü **biyotindir.**
- **Holokarboksilaz sentetaz** enzimi, biyotini karboksilaz enzimlerinin apoproteinlerine bağlar. **Biyotinidaz** enzimi de biyotinin bu proteinlerden ve barsakta diyet proteinlerinden ayrılmasını sağlar.

Biyotinidaz yetersizliği

- Semptomlar, doğumdan sonra **1 hafta-2 yaş** arasında ortaya çıkar.
- Bu hastalarda gelişme geriliği, ataksi, miyoklonik konvülziyon, hipotoni, **deri bulguları (eritamatöz raş), alopesi,** bilefarokeratokonjunktivit, immün yetmezlik (T hücre), koma ve ölümle sonuçlanabilen **ketoasidoz** ve organik asidüri gözlenir. Laktik asit ve **amonyak düzeyleri yükselir.**
- Tedavide **biyotine** yanıt iyidir.

İLGİLİ NOTLAR

Bazen doğru cevabın ne olmadığını bilmek soruyu çözdürür..
Speetus notumuz tüm yanlış seçenekleri tek tek eletiyor..

YAĞ ASİDİ OKSİDASYON DEFEKTLERİ

- Bu hastalıklar, **uzun süreli açlıkta ve ateşli hastalık** gibi enerji ihtiyacı olan durumlarda ön plana çıkar.
- **En sık** klinik bulgu; **hipoketotik hipoglisemik komadır.** Kardiyomiyopati, rabdomiyoliz, karaciğer yetmezliği, Reye sendromu benzeri bulgular ve ani bebek ölümü görülebilir.
- Laboratuvarda **amonyak yüksektir,** belirgin metabolik asidoz yoktur. Karaciğer fonksiyon testleri bozulur. İdrarda **dikarboksilik asit atılımı artar.**
- Tedavide **glukoz infüzyonu** ve **karnitin** verilir. Uzun dönemde hastaların uzamış açlıktan kaçınması, sık beslenmesi önerilir.
- **En sık** görülen yağ asidi oksidasyon defekti **MCAD (orta zincirli açil KoA dehidrogenaz)** eksikliğidir.
- **LCHAD** (uzun zincirli hidroksi açil KoA dehidrogenaz) eksikliğinde annelerin gebeliğinde **HELLP sendromu** gelişebilir.
- **SCHAD** (kısa zincirli hidroksi açil KoA dehidrogenaz) eksikliği olan olgularda ise **hiperinsülinizm** görülebilir.
- **Karnitin-palmitoil transferaz II (CPT-II)** eksikliği herediter geçişli myoglobinürilerin **en sık** nedenidir.

PEROKSİZOMAL HASTALIKLAR

GENEL BİLGİLER

- Çok uzun zincirli yağ asitlerinin (VLCFA) oksidasyonu bozulur ve plazma **VLCFA düzeyleri artar.**
- İdrar **dikarboksilik asit** sekresyonu artar.

Sınıflandırma

Peroksizom biyogenezinde bozukluklar

- ✓ **Zellweger sendromu**
- ✓ Neonatal adrenolökodistrofi
- ✓ İnfantil Refsum hastalığı
- ✓ Rhizomelik kondrodisplazi punktata

Peroksizomal tek enzim defektine bağlı hastalıklar

Klinik Bilimler 159. soru
Pediatri Speetus Notu 1. Fasikül
Sayfa 147

Zellweger Sendromu (Serebrohepatorenal Sendrom): Tipik **mongoloid yüz görünümü** ve **Down stigmatları** vardır. Ciddi neonatal hipotoni ve dirençli konvülziyonlar, göz anormallikleri ve makrosefali görülür.

Rhizomelik Kondrodisplazi Punktata: **Orantısız boy** kısalığı, radyolojik olarak proksimal kemiklerin metafizer bölgelerinde noktasal (punktat) ossifikasyonlar ve katarakt vardır **(VLCFA düzeyleri normal!!).**

Klasik Refsum Hastalığı: Fitanoil koenzim A hidroksilaz eksikliğine bağlı olarak gelişir. Serum **fitanik asit artışı** tanısaldır. Tedavide fitanik asit kıstlı **diyet** verilir.

X'e Bağlı Adrenolökodistrofi:

- **En sık** başlangıç bulgusu, hiperaktivite ile okul perfomansındaki bozulmadır.
- **Görme ve işitme bozukluğu,** ataksi görülür.
- **Adrenal yetmezlik** tabloya eşlik eder.
- Tanıda VLCFA düzeyindeki artış önemlidir.

- Kranial MR'da; oksipital ve posterior parietal bölgede simetrik **periventriküler beyaz cevher** dejenerasyonu görülür.
- **Tedavi: Kemik iliği transplantasyonu** en iyi tedavidir. Kök hücre gen tedavisi onaylanmıştır.

TİPİK VAKA

4-8 yaş (okul çağı) erkek çocuk

+

Hiperaktivite, okul başarısında azalma

Görme ve işitme kaybı

(Tanıyı ÖĞRETMEN fark eder!)

LİZOZOMAL DEPO HASTALIKLARI

- Lizozomal enzim eksikliklerinde kompleks moleküller birikerek, santral sinir sistemi, iskelet sistemi, iç organları tutarlar.

MUKOPOLİSAKKARİDOZLAR (MPS)

Temel özellikler

- MPS tip II (**Hunter**), **X'e bağlı** kalıtılır.
- **En sık** tip III gözlenir.
- Tedavide **enzimoterapi tip I, II, IV, VI ve VII'da** kullanılır.

Tipik bulgular

- **MMR** ve gelişme geriliği
- **Kaba yüz görünümü** (tip IV'de görülmez)
- **Makrosefali,** komminikan hidrosefali
- **Makroglossi**
- **Hepatosplenomegali**
- İskelet deformiteleri (**dizostozis multipleks**)
- **Korneal bulanıklık** (Tip II ve III'te görülmez)
- **Kardiyomiyopati**

FLASH BACK

HUNTER (Tip II) = AVCI

Erkek (X'e bağlı) — Gözü sağlam (Kornea tutulmaz)

- **Tip I (Hurler)** ve **tip II (Hunter)** klinik bulguları ortak; kalıtım ve kornea tutulumu farklıdır.
- **En ağır** zeka geriliği **tip III'tedir (Sanflippo).**
- **Tip IV (Morquio)** ve **tip VI'da (Maroteaux- Lamy)** zeka normaldir. **En ağır** iskelet tutulumu **tip IV**'tedir.
- **Tip VII (Sly),** ağır formunda **hidrops fetalise** yol açar.

GLİKOPROTEİNOZLAR

- Glikoprotein birikimi sonucu ağır **mental retardasyon** ile sonuçlanan bir grup hastalıktır;
  - ✓ **Mannosidoz**
  - ✓ **Fukosidoz**
  - ✓ **I-cell hastalığı**
  - ✓ **Sialidozis**

Bazen doğru cevabın ne olmadığını bilmek soruyu çözdürür..
Speetus notumuz tüm yanlış seçenekleri tek tek eletiyor..

Doğumsal metabolik hastalıklarda idrar bulguları

Renk	Koku
Siyah: Alkaptonüri Mavi: HArtnup (HAva mavisi) Kırmızı: Porfiri	Terli Ayak: Glutarik Asidemi tip 2, izovalerik Asidemi KÜF: FKÜ (Fenilketonüri) Yanmış şeker, çemen: MSUD (akçaağaç şurubu idrar hastalığı) Lahana: TİRozinemi (TİRabzon lahanası) HAWuz: HAWkinsinüri Kedi idrarı: Multipl karboksilaz eksikliği

Metabolik hastalık tanısından şüphelendiren semptom ve bulgular:

- ✓ Tekrarlayan ensefalopati, koma atakları
- ✓ Nörolojik anormallikler
- ✓ Dismorfik bulgular
- ✓ Akraba evliliği, kardeş ölüm öyküsü

DOĞUMSAL METABOLİK HASTALIKLARDA RUTİN LABORATUVAR TESTLERİ

İdrar Tarama Testleri

Fenilketonüride; FeCl3
Homosistinüri/sistinüride; sodyum nitropurissid
MSUD; 2,4-dinitrofenil hidrazin (DNPH)
Alpaktonüride; NaOH

FLASH BACK

Ülkemizde Yenidoğan tarama programında taranan hastalıklar;

- ✓ **Konjenital hipotiroidi**
- ✓ **Fenilketonüri**
- ✓ **Biyotinidaz eksikliği**
- ✓ **Kistik fibrozis**
- ✓ **Konjenital adrenal hiperplazi**
- ✓ Spinal musküler atrofi

METABOLİK HASTALIKLARDA GENEL TEDAVİ PRENSİPLERİ

1. Toksik bileşiklerin uzaklaştırılması: Mekanik uzaklaştırma (diyaliz), **diyet** veya ilaç ile
2. Eksik ürünün verilmesi
3. Enzim aktivitesinin artırılması (**vitamin** tedavisi)
4. Eksik **enzimin** yerine konması **(Gaucher, Fabry Hastalığı, Pompe, MPS I, II, IV, VI ve VII, Wolman)**
5. Hasta hücrenin genetik yapısının normal hücre ile değiştirilmesi veya defektif genin düzeltilmesi: **Kemik iliği nakli (X'e bağlı adrenolökodistrofi)**

Klinik Bilimler 159. soru
Pediatri Speetus Notu 1. Fasikül
Sayfa 143

FENİLALANİN METABOLİZMA BOZUKLUKLARI

Klasik Fenilketonüri

- Fenilalaninin tirozine çevrilmesinden sorumlu **fenilalanin hidroksilaz** aktivitesinin yokluğu veya azlığı sonucu ortaya çıkar. **OR** kalıtılır.

Klinik bulgular

- **Mental motor retardasyon**, mikrosefali
- Spastisite, **hiperefleksi,** konvulsiyon
- **Hiperaktivite,** otistik davranış değişiklikleri
- **Açık cilt, göz- saç rengi**, ekzamatöz cilt lezyonları
- İlk 1-2 ay içinde **inatçı kusmaları** olan hastalar pilor stenozu ile karışabilir.

TİPİK VAKA

1. Nörolojik bulgular
2. Cilt bulguları
3. İdrarda küf kokusu

Non-PKU Hafif Hiperfenilalaninemi

Fenilalanin düzeyi 2 mg/dL üstünde ancak 20 mg/dL altındadır.

Tetrahidrobiyopterin (BH4) Yetersizlikleri (Malign Fenilketonüri)

- Bu hastalıkta SSS'de **serotonin** (triptofandan sentezlenir) ve **dopamin** (tirozinden sentezlenir) düzeyleri de düşüktür.
- Hastalık kendini **ekstrapiramidal belirtiler** (aksiyal hipotoni, koreatetoik ya da distonik hareketler, hipokinezi), konvülziyon, mental gerilik, hipersalivasyon ve yutma güçlüğü ile gösterir.
- Dopamin eksikliğine bağlı **hiperprolaktinemi** olur.

Fenilketonüride tanı

- **Doğumda** bebekler normaldir.
- Serumda artmış fenilalanini göstermek için **tarama testi** olarak **Guthrie testi** kullanılır.

Tedavi

Klasik FKU: ömür boyu fenilalaninden kısıtlı **diyet**. Enzim tedavisi yetişkinlerde onaylı.

Malign FKU: diyet + sapropterin (BH4) + nörotransmiter prekürsörleri (L-dopa, 5-OH triptofan)

Maternal Fenilketonüri

Annede fenilketonüri var ve kan fenilalanin düzeyi yükselir ise fetus etkilenir ve konjenital malformasyonlar oluşur.

- **Prematürite, intrauterin büyüme geriliği**
- Mental retardasyon, **mikrosefali**
- **Konjenital kalp anomalisi**
- **Özefagus atrezisi,** intestinal malrotasyon
- Oküler bozukluk

Bazen doğru cevabın ne olmadığını bilmek soruyu çözdürür..
Speetus notumuz tüm yanlış seçenekleri tek tek eletiyor..

TRİPTOFAN METABOLİZMA BOZUKLUKLARI

Hartnup Hastalığı

- **Nötral aminoasitlerin** ince barsak mukozası ve renal tübülüslerden transportunda defekt vardır.
- Nikotinik asit (**Niasin**) ve nikotinamid prekürsörü olan **triptofanın** intestinal emiliminin bozulması nedeniyle klinik bulgular ortaya çıkar.
- **Pellegraya** benzer şekilde deride **fotosensitivite** ile güneş gören bölgelerde dermatit gelişir.
- Serebellar **ataksi** vardır. Mental gelişim genellikle normaldir.
- Hastaların diyeti **proteinden zengin** olmalıdır.

FLASH BACK

HARTNUP

HAva mavisi idrar

(RT) TRiptofan malabsorbsiyonu

Nötral aminoasid**U**ri

Pellegra benzeri göküntü

VALİN, LÖSİN, İZOLÖSİN METABOLİZMA BOZUKLUKLARI VE DİĞER ORGANİK ASİDEMİLER

Tanım

Organik asidemiler, **anyon açığı yüksek** ciddi **metabolik asidoz** atakları ile kendini gösteren, OR geçişli doğumsal metabolizma bozukluklarıdır.

Ortak bulgular

- Ağır dehidratasyon, **ketoasidoz,** hipoglisemi, hiperglisinemi, **hiperamonyemi** (MSUD hariç), nötropeni ve trombositopeni
- Doğumdan sonraki ilk 2-3 haftada şiddetli **kusmalar**, santral hipotoni, ekstremitelerde hipertoni, **ensefalopati**, konvulsiyonlar görülür.

Maple Şurubu İdrarı Hastalığı (MSUD)

- **Valin, lösin ve izolösinin** dekarboksilasyonu için gerekli dallı zincirli **α-ketoasit dehidrogenaz** enzim eksikliği sonucu gelişir.
- Koenzim **tiamin** fosfattır **(B1 vitamini).**
- İdrarda **yanmış şeker veya pastırma çemeni** kokusuna neden olur.
- Koenzim **tiamin** fosfattır **(B1 vitamini).**
- İdrarda **yanmış şeker veya pastırma çemeni** kokusuna neden olur.
- Musküler rijidite atakları nedeniyle **yenidoğan tetanozu** ile karışır.



- Serebral ödemle beraber ön fontanelde kabarıklık olabilir ve **yenidoğan sepsis ve menenjiti** ile karışır.

Tanı

- Plazma valin, lösin, izolösin ve alloizolösin düzeylerinde yüksekliğin saptanması ile tanı konur.

Tedavi

- Diyaliz, dallı zincirli amonasitlerin kısıtlandığı **diyet,** yüksek doz **tiamin** verilir.

İzovalerik Asidemi: (DKA gibi)

- İzovaleril CoA dehidrogenaz eksiktir.
- **Terli ayak** kokusu karakteristik özelliğidir.
- Akut atak; **metabolik asidoz, ketoz ve hiperglisemi** ile seyreder.

TİPİK VAKA

Hiperamonyemi

+

Diyabetik ketoasidoz tablosu (hiperglisemi + ketoz)

+

Terli ayak kokusu

Propiyonik Asidemi

- **Propionil CoA karboksilaz** eksikliğinde kan ve idrarda **propİYOnik asit** birikir.
- En önemli nörolojik sekel bulgusu **metabolik stroke** tablosudur. **KardİYOmİYOpati** görülebilir.

Tanı

- **Etilen glikol** zehirlenmesi ile karışabilir.

Tedavi

- Diyaliz, **metronidazol, bİYOtin**

Metilmalonik Asidemi

- **METİLmalonil KoA mutaz (kofaktör B12)** enzimindeki eksiklik ya da adenozilkobalamin oluşumundaki defektler sonucu gelişir.

Tanı

- **Etilen glikol** zehirlenmesi ile karışabilir, **metabolik stroke** gelişebilir.

Tedavi

- B12 vitamini (**METİLkobalamin**), **metronidazol**

Beta-Ketotiolaz Eksikliği

Klinik Bilimler 159. soru
Pediatri Speetus Notu 1. Fasikül
Sayfa 145

Multipl Karboksilaz Eksikliği

- Tüm karboksilazların kofaktörü **biyotindir.**
- **Holokarboksilaz sentetaz** enzimi, biyotini karboksilaz enzimlerinin apoproteinlerine bağlar. **Biyotinidaz** enzimi de biyotinin bu proteinlerden ve barsakta diyet proteinlerinden ayrılmasını sağlar.

Biyotinidaz yetersizliği

- Semptomlar, doğumdan sonra **1 hafta-2 yaş** arasında ortaya çıkar.
- Bu hastalarda gelişme geriliği, ataksi, miyoklonik konvülziyon, hipotoni, **deri bulguları (eritamatöz raş), alopesi,** bilefarokeratokonjunktivit, immün yetmezlik (T hücre), koma ve ölümle sonuçlanabilen **ketoasidoz** ve organik asidüri gözlenir. Laktik asit ve **amonyak düzeyleri yükselir.**
- Tedavide **biyotine** yanıt iyidir.

Bazen doğru cevabın ne olmadığını bilmek soruyu çözdürür..
Speetus notumuz tüm yanlış seçenekleri tek tek eletiyor..

Orijinal Soru: Klinik Bilimler 160

160. Dikkat eksikliği hiperaktivite bozukluğu tedavisinde kullanılan stimülan grubu ilaçların yan etkilerinden biri olarak aşağıdakilerden hangisinin görülmesi <u>en az olasıdır</u>?

A) Tikler
B) Karın ağrısı
C) Uykusuzluk
D) Kalp hızında artış
E) İştah artışı

Doğru Cevap: E

SpeeTUS Notu

SpeeTUS Notu

Tedavi:

- ✓ İlk tedavi seçeneği **metilfenidat**
- ✓ Metilfenidat sinaptik bölgeye **dopamin** ve **noradrenalin**

Klinik Bilimler 160. soru
Küçük Stajlar Speetus Notu 1. Fasikül
Sayfa 100

- ✓ Metilfenidat ile en sık görülen yan etkiler **uykusuzluk**, **iştahsızlık**, baş-karın ağrısı ve sinirliliktir.
- ✓ **Atomoksetin** merkezi sinir sisteminde presinaptik norepinefrin taşıyıcılarının seçici bir inhibitörü olarak DEHB tedavisinde FDA onayı alan stimülan olmayan bir ilaçtır.
- ✓ Alfa-2 Agonistler: Guanfasin

PLASTİK CERRAHİ

YARA İYİLEŞMESİ VE KRONİK YARALAR

En sık görülen kronik yaralar;

1) Bası yaraları
2) Venöz staz ülserleri
3) Diyabetik ayak ülserleridir.

Temel olarak yara iyileşmesi **4 fazdan** oluşmaktadır.

Yara iyileşmesi fazları

1. Hemostaz fazı	✓ Platelet agregasyonu ve fibrin pıhtı oluşma fazı ✓ Kritik hücreler **plateletler** ve makrofajlar ✓ PDGF, TGF beta, VEGF, SDF-1 salgılanır
2. İnflamasyon fazı	✓ Tipik olarak **48** saat süren ✓ Nötrofiller erken dönemde yabancı cisimleri ve dokuları temizler ✓ Bu fazın kritik hücreleri **makrofajdır** ✓ Temel sitokinler TNF-alfa ve IL-1 'dir ✓ Makrofaj bozukluğuna sebep olan durumlarda **(diyabet)** anormal yara iyileşmesi ve kronik yara oluşumuna sebep olmaktadır.
3. Proliferasyon fazı	✓ 48.saatten sonra başlayıp 10.güne kadar sürer ✓ Keratinositler göç ederek prolifere olur ve yaranın üzerinde epiteliyal tabaka oluşturur. En kritik hücreler **fibroblastlar** ✓ EGF, TGF-alfa ve HB - EGF en önemli sitokinlerdir. ✓ Bu fazda en önemli kollajen tipi **tip 3 kollajendir** ✓ Fibroblastlar bu fazın sonuna doğru **miyofibroblastlara** dönüşmeye başlar ve yara kontraksiyonunu sağlar
4. Remodelling fazı	✓ Son faz olup yaklaşık olarak 2. Hafta başlar ve yıllar boyunca sürer. ✓ Bu fazda matriks metalloproteinazlar sayesinde **tip 3 kollajen tip 1 kollajene** dönüştürülür

KRONİK YARALAR

Kronik Yaralar

Venöz Ülserler	Arteriyel Ülserler
✓ Diz ve ayak bileği **medialinde** görülür. ✓ Venöz yetersizliğe sekonder oluşur. ✓ Bacak sarkıtılınca tetiklenir. ✓ Kompresyon terapisi + **elevasyon ile tedavi** edilir.	✓ **Topuk** gibi kemik çıkıntıların olduğu bölgede görülür. ✓ Ateroskleroz, embolizme sekonder gelişir. ✓ Bacak **elevasyonda iken ağrı şiddetlenir.** ✓ Antiplatelet tedavi, gerekirse revaskülarizasyon ile tedavi edilir.

Bası yaraları

Evre 1: Ciltte eritemli alan görülür.
Evre 2: Epidermis kaybı görülür. Dermis görülür.
Evre 3: Tam kat cilt kaybı oluşur. Subkutan doku ve kas ekspoze olur.
Evre 4: Tam kat cilt ve doku kaybı mevcuttur. Kemik doku ekspoze olur.

Hipertrofik skar	Keloid
✓ Ailesel yatkınlık yoktur. ✓ Yara sınırı içinde büyür. ✓ Parsiyel regresyon görülebilir. ✓ Artmış TGF-beta düzeyi vardır. Kollajen üretimi azalır.	✓ Ailesel yatkınlık mevcuttur. ✓ Yara sınırının dışına çıkar. ✓ Regresyon görülmez. ✓ Artmış TGF-beta ve **mast hücre sayısı** vardır.

- ✓ Keloid ve hipertrofik skarda, birincil sıra tedavi yöntemi **intralezyonel steroid** uygulamasıdır
- ✓ **Slikon bası** uygulaması kritik tedavi yöntemlerindendir.
- ✓ Cerrahi tedavi medikal tedaviye yanıtsız durumlarda uygulanır.
- ✓ İntraoperatif **botulunium toksin -A** uygulaması son yıllarda etkinliği gösterilen tedavi yöntemidir.

Ayak ampütasyon çeşitleri;

Amputasyon çeşitleri

Ray ampütasyonu	✓ Ayak parmaklarından, **metatars** ortasına kadar
Lisfranc ampütasyonu	✓ **Tarsometatarsal** seviyeden
Chopart ampütasyonu	✓ **Talonavikular** ve **kalkaneokuboidal** eklem seviyesinden
Boyd ampütasyonu	✓ Talus ve trasnsvers şekilde kalkaneus süperior kısmının dahil edilerek distal kısımda dahil ampütasyonu
Syme ampütasyonu	✓ Talus ve kalkaneusun tamamı dahil, medial ve lateral malleoller de dahil edilerek yapılan ampütasyondur
Piragoff ampütasyonu	✓ Talus ve kalkaneusun anterior kısmı çıkarılarak tibiaya artrodez yapılır.

İLGİLİ NOTLAR

SSS STİMÜLANLARI

Metilksantinler (Kafein / Teofilin / Teobromin)

- İnhibitör etkili adenozin reseptörünü bloke eder.
- Fosfodiesteraz enzimini (özellikle 4) inhibe eder.
- Katekolamin salınımını stimüle eder.
- Sarkoplazmik retikulumdan Ca salınımını artırır.
- IL-10 sekresyon artışı
- Histon deasetilaz aktivasyonu

Metilksantinlerin etkileri

cAMP artışı	cGMP artışı	Adenozin blokajı
• Düz kas gevşemesi (+) inotropi, kronotropi, dromotropi • Aritmi • Lipoliz • Renal su tutulumu	• Düz kas gevşemesi	• Bronkodilatasyon • (+) dromotropi • SSS aktivasyonu, epilepsi • Diürez

Etkileri:

- Katekolamin salınımını artırıp **kan basıncını hafif yükseltebilir.**
- Tüm düz kasları ve damarları **dilate ederler** (Beyin damarlarını kasar).
- BOS basıncını düşürür.
- LDL düzeyini arttırır.
- **Solunum merkezini güçlü (+) şekilde stimüle eder.** Teofilin, bronş düz kaslarını gevşetir.
- SSS'de eksitasyon ve psikostimülan etkiler oluşturur.
- Çizgili kas kasılmasını stimüle eder.

Klinik Bilimler 160. soru
Farmakoloji Speetus Notu 1. Fasikül
Sayfa 059

Psikostimülanlar (Psikomimetikler)

Amfetaminler: NA, dopamin ve serotoninin salınımını stimüle eder.

Amfetamin endikasyonları:

- Dikkat eksikliği ve hiperaktivite sendromu
- Narkolepsi
- Obezite

Amfetaminlerin etkileri:

- **NA Aktivite Artışı:** Hipertansiyon, hiperglisemi, bronkodilatasyon
- **Performans Artışı:** Fiziksel / Mental
- **Serotonin Aktivite Artışı:** İştah azalışı, anti-obsesyon, anksiyolitik
- **Dopamin Aktivite Artışı:** Öfori, bağımlılık (psişik), psikoz, paranoid şizofreni
- **Yüksek dozda:** Hipertansiyon, taşikardi, hipertermi, midriyazis, bulantı kusma, uykusuzluk, paranoya, halüsinasyon, ventriküler aritmi, hiperaktivite oluşabilir.

Amfetamin preparatları

Metilfenidat (Ritalin): Narkolepsi ve dikkat eksikliği tedavisinde kullanılır.

Modafinil: Santral **α-1 reseptör agonisti**dir. Narkolepsi tedavisinde kullanılır.

Viloksazin: NET inhibitörü, 5-HT2B antagonisti ve 5-HT2C agonistidir. DEHB ve depresyonda kullanılır.

Kokain

- **NA, serotonin ve dopamin geri alımını denebilir.**
- Mental berraklık, öfori ve solunum stimülasyonu yapar. Sempatomimetik etki gösterir.
- Amfetamin ve kokain **psişik bağımlılık** yapar.

GENEL ANESTEZİKLER

Genel Anesteziklerin Etkisinin Sonlandırılması

Redistribüsyona uğrarlar ayrıca çoğunluğu karaciğerde metabolize olur.

- **Metoksifluran:** Kanda en fazla çözünen, en fazla flor çıkaran
- **Halotan:** En fazla metabolize edilen, hepatotoksik triflor asetik asid ve brom metaboliti üreten

Minimum Alveolar Konsantrasyon (MAK):

- Hastaların %50'sinde cerrahi uyarıya verilen yanıtı engelleyen minimum alveolar konsantrasyonudur.
- Potensi gösterir (MAK değeri ile ters ilişkilidir)
  - **En güçlü (MAK'ı en düşük) genel anestezi madde:** Metoksifluran
  - **En zayıf (MAK'ı en yüksek) genel anestezik madde:** N_2O'dur.

Kan-Gaz Partisyon Kat Sayısı:

- Bir genel anestezik kanda ne kadar az çözünüyorsa anesteziye giriş ve çıkış hızlı olur (kan gaz partisyon katsayısı düşük, lipofilik).

Gaz halindekiler	Buharlaşabilir sıvı niteliğindekiler (volatil, halojenliler)	İntravenöz yolla verilenler
• Nitröz oksit • Siklopropan	• Halotan • İsofluran • Enfluran • Metoksifluran • Sevofluran • Desfluran	• Ketamin • Propofol • Etomidat • Metoheksital • Tiopental • Pregnanolon • Alfaksalon

İnhalasyon Genel Anestezikleri

Halotan

- Hepatotoksiktir ve fulminan hepatit yapar.
- Aritmi, kardiyak depresyon ve bradikardi yapar.
- Hipotansiyon, malign hipertermi, bronkodilatasyon, hipotermi ve KİBAS'a neden olur.
- Hepatik ve renal kan akımını ve GFR'yi azaltır.

Metoksifluran

- En güçlü genel anesteziktir (MAK değeri en düşük).
- Nefrotoksisite ve diabetes insipidus (**flor nedenli**) yapar.

Amfetamin gibi santral stimülanların iştahı azalttıklarına çok dikkattt... Tıpkı notumuzda yazdığı gibi...

Orijinal Soru: Klinik Bilimler 161

161. Yandaş hastalığı olmayan 67 yaşındaki kadın hastada, abdominal histerektomi ameliyatından bir gün sonra, baş ağrısı, bilinç bulanıklığı, kas krampları, tükürük salgısında artış ve oligüri gelişiyor.

Bu hastadaki tabloya aşağıdaki elektrolit bozukluklarından hangisinin neden olması <u>en olasıdır?</u>

A) Hiperkalemi
B) Hiperkalsemi
C) Hipokalsemi
D) Hipernatremi
E) Hiponatremi

Doğru Cevap: E

SpeeTUS Notu

SpeeTUS Notu

Etiyoloji

- Düşük sodyum alımı, GİS kayıpları, renal kayıplar, diüretikler gibi durumlar hipovolemi ile seyreden hiponatremi sebepleridir.
- Hiperglisemi, uygunsuz ADH salınımı, su zehirlenmesi övolemi ile seyreden hiponatremi sebepleridir.
- Fazla alım, postoperatif ADH salınımı ise hipervolemik hiponatremi nedenleridir. Bazı üroloji (TUR-P) ve jinekoloji ameliyatlarında da görülebilir.
- Plazma glikozunda normalin(100mg/dl) üstündeki her **100 mg/dl'lik** artış → Sodyum konsantrasyonunda **1.6 mEq/lik** bir azalmaya yol açar.

TİPİK VAKA

Vaka sorusunda düzeltilmiş sodyum;

- ✓ Diyabetik hasta
- ✓ Hiperglisemik kan tablosunda başvuru
- ✓ Mevcut yüksek kan şekeri seviyesi verilir.
- ✓ İstenilen hedef kan şekeri verilir.
- ✓ Düzeltilmiş kan sodyumu (normalin (100 mg/dl) üstündeki her 100 mg/dl glukoz düşüşü—1.6 mEq sodyum artışı)

Belirtiler

- Hiponatreminin belirtileri temelde **santral sinir sistemi** ile ilgilidir. Santral sinir sistemi bulgularının da nedeni beyin ödemidir.
- Beyin ödemi gelişmesi için de hiponatremi **hipoozmolar** olmalıdır.

Hiponatremi bulguları

Santral sinir sistemi	Baş ağrısı, konfüzyon, hiperaktif/hipoaktif DTR, nöbet, koma, artmış kafa içi basınç
Kas-iskelet	Güçsüzlük, yorgunluk, kas krampları, seğirmeler
Gastrointestinal	İştahsızlık, bulantı, kusma, sulu ishal
KVS	Kan basıncı ve nabızda kafa içi basınç artışına bağlı değişiklikler (**hipertansiyon, bradikardi**)
Doku	Tükürük ve gözyaşı artışı

Tedavi

Klinik Bilimler 161. soru
Genel Cerrahi Speetus Notu 1.
Fasikül Sayfa 003

- **En güvenilir** düzeltme hızı saatte 0.5-1 mEq/L' dir.
- Hiponatreminin hızlı düzeltilmesi 1-6 gün sonra ortaya çıkan **santral pontin miyelinolizise** neden olabilir. Bu tabloda flask paralizi, yüz kaslarında zayıflık, konuşma ve yutma bozukluğu, ağrılı uyaranlara yanıt azlığı görülür.

HİPERNATREMİ (>145)

Etiyoloji

- Aşırı su kaybı (**en sık**)
- Aşırı tuz yüklenmesi (gastrostomi, jejunostomi gibi tüp beslenmesi)
- ADH yetersizliği (diabetes insipidus, kafa travması)

Belirtiler

- SSS belirtileri ve doku belirtileri ön plandadır.
- Şiddetli vakalarda pontin miyelinoliz ve koma gelişebilir.

Hipernatremi bulguları

Santral sinir sistemi	Huzursuzluk, letarji, ataksi, irritabilite, tonik kasılmalar, deliryum, nöbet, koma
Kas-iskelet	Güçsüzlük
KVS	Taşikardi, **hipotansiyon**, senkop
Doku	Kuru, yapışkan mukus membranlar, kırmızı, şiş dil, Gözyaşı ve tükürükte azalma
Böbrek	Oligüri
Metabolik	Ateş

Tedavi

- En önemli aşama sıvı açığının düzeltilmesidir.
- Hipovolemisi olan hastalarda **hacim izotonik sıvılar ile yerine konmalıdır.**
- Yeterli hacim sağlandığında hipotonik sıvılar verilmelidir.
- **Düzeltme hızı** saatte 1, günde 12 mEq hızını aşmamalıdır.
- Hızlı düzeltme **beyin ödemi** ve **herniasyon** ile sonuçlanır.

POTASYUM DENGESİ

- Hücre içi bölmede 150 mEq/L, hücre dışı bölmede 4.5 mEq/L (3,5- 5 mEq/L) konsantrasyonlarında bulunur.
- Potasyumun hücre içi ve hücre dışı dağılımına; stres, travma, asidoz ve katabolizma etki eder.
- Asidozda **hiperkalemi**, alkalozda **hipokalemi** beklenir.
  pH'daki her 0.1'lik artış (alkaloz) potasyumda 0.3 mEq'lık azalma (hipopotasemi) nedenidir.
- İnsülin glukoz ile birlikte potasyumun da hücre içine girmesini sağlar ve serum potasyum konsantrasyonunu düşürür.

FLASH BACK

Asidoz ve hipokaleminin birlikte izlendiği istisna durumlar

- ✓ İshal (VIPoma)
- ✓ Asetazolamid kullanımı
- ✓ Tip 1-2 renal tübüler asidoz

Magnezyum – Potasyum İlişkisi

- Magnezyum Na-K ATPaz aktivitesini belirler
- Magnezyum azalırsa Na-K ATP'az aktivitesi azalır, hücrenin potasyum tutma kapasitesi azalır.
- İdrarla potasyum kaybedilir

Tedaviye dirençli hipokalemi varlığında **hipomagnezemi** akla gelmelidir.

İLGİLİ NOTLAR

Hiponatremide etiyoloji ve yaklaşım

- ✓ **Hiponatremi** varlığında **serum ozmolaritesinin düşmesi** beklenir (**hipoozmolar - hipotonik** hiponatremi).
- ✓ Ancak bazen serum ozmolaritesi düşmeden de **(izoozmolar veya hiperozmolar)** hiponatremi görülebilir.
- ✓ İşte bu nedenle hiponatremik bir hastada ilk yapılması gereken **serum ozmolaritesinin hesaplanması**dır.

Hiponatremilerin Ozmolariteye Göre Sınıflandırılması

Ozmolarite	Durumlar
Yüksek (Hiperozmolar - Hipertonik)	• Hiperglisemi, mannitol kullanımı
Normal* (İzoozmolar - İzotonik)	• Hiperlipidemi, paraproteinemi (Multiple miyelom vb)
Düşük (Hipoozmolar - Hipotonik)	• Bunlar ise **volüm durumuna** göre aşağıdaki sınıflandırılmıştır.

*: Bu durum aslında bir laboratuvar hatasıdır. Gerçekte sodyum ve serum ozmolaritesi **normaldir** (Psödohiponatremi).

Hipoozmolar Hiponatremilerin Volüm Durumuna Göre Sınıflandırılması

Hipovolemik

- **Ekstra-renal sodyum kaybı (İdrar Na < 20 mEq/L)**
  - ✓ Kusma, ishal, aşırı terleme, yanık vb
  - ✓ Peritonit, pankreatit, ileus vb üçüncü boşluğa sıvı kayıpları
- **Renal sodyum kaybı (İdrar Na > 20 mEq/L)**
  - ✓ Diüretik kullanımı
  - ✓ Mineralokortikoid eksikliği
  - ✓ Tuz kaybettiren nefropatiler
  - ✓ Serebral tuz kaybı sendromu

Övolemik

- **İdrar Na > 20 mEq/L**
  - ✓ Uygunsuz ADH sendromu
  - ✓ Glukokortikoid eksikliği
  - ✓ Hipotiroidizm
  - ✓ Primer polidipsi
  - ✓ Aşırı bira alımı

Hipervolemik

- **İdrar Na < 20 mEq/L**
  - ✓ Kalp yetmezliği
  - ✓ Siroz
  - ✓ Nefrotik sendrom
- **İdrar Na > 20 mEq/L**
  - ✓ Akut böbrek hasarı
  - ✓ Kronik böbrek hastalığı

ADH'nın hem osmolarite hem de volüm düzenlenmesi üzerine etkisi

- ✓ **Normal şartlarda**; serum osmolaritesi arttıkça ADH sekresyonu artar, serum osmolaritesi azaldıkça ADH sekresyonu azalır. Bu sayede serum osmolaritesinin ve serum sodyum konsantrasyonunun **ince ayarı yapılır**.
- ✓ Ancak **hipovolemi** gelişecek olursa, ADH'nın önceliği değişir. Yani hasta hipovolemik ise, serum sodyum ve osmolaritesi normal olsa dahi ADH düzeyi yüksektir. **Hiponatremi gelişme pahasına** volüm açığını düzeltmek için su tutulmaya devam edilir.

Uygunsuz ADH salınımı sendromu

Etiyoloji

- ➢ Kanserler (en sık küçük hücreli akciğer kanseri)
- ➢ Pulmoner hastalıklar (Tüberküloz, pnömoni vb)
- ➢ SSS patolojileri (Beyin tümörü, menenjit vb)
- ➢ İlaçlar
  - ▪ Kemoterapötikler (vinkristin vb)
  - ▪ Antidepresanlar (SSRI vb)

TİPİK VAKA

- Övolemik hiponatremi **(ADH ve ANP artışı)**
- Serum osmolaritesi < 275 mOsm/kg
- İdrar osmolaritesi > 100 mOsm/kg
- İdrar sodyumu > 40 mmol/L
- FENa > %1
- Serum ürik asit < 4 mg/dL
- BUN < 10 mg/dL

Serebral tuz kaybı sendromu

TİPİK VAKA

- Beyin hasarı öyküsü **(BNP artışı)**
- Bulguları uygunsuz ADH sendromuna benzer
- Uygunsuz ADH sendromundan farkları:

Klinik Bilimler 161. soru
Dahiliye Speetus Notu 1. Fasikül
Sayfa 038

Hiponatremide klinik bulgular

- ✓ Hipotonik hiponatremide hücre dışından, **hücre içine su girer** ve bu durumdan **özellikle beyin** etkilenir.
  - ➢ Konfüzyon, letarji, stupor, konvülziyon, Cheyne Stokes solunumu, KİBAS ve koma gelişebilir.
- ✓ < 24-48 saatte gelişirse **akut** hiponatremi, > 48 saatte gelişirse **kronik** hiponatremi olarak sınıflandırılır.
  - ➢ Beyin hücresi > 48 saate; içindeki elektrolit ve diğer solüt yükleri plazmaya atarak **hiponatremiye adapte olur**.

Hiponatremi tedavisi

- ✓ Tüm **akut ve ciddi semptomatik** (konvülsiyon veya koma) hiponatremide ilk yaklaşım → **%3 NaCl**
- ✓ **Kronik hiponatremi** tedavisinde ise serum sodyumun düzeltme hızı **24 saatte 8-10 mEq/L**'yi geçmemelidir.
  - ➢ Eğer **daha hızlı** düzeltilirse **santral pontin miyelinoliz (ozmotik demiyelinizasyon)** gelişebilir.
- ✓ **Uygunsuz ADH sendromu tedavisi**
  - ➢ **İlk yaklaşım:** Su kısıtlaması
  - ➢ **ADH etkisini bozan ilaç:** Demeklosiklin (nefrojenik DI)
  - ➢ **ADH antagonisti:** Tolvaptan vb

Orijinal Soru: Klinik Bilimler 162

162.Her iki cinsiyette orofarengeal ve anal kansere, kadınlarda başta servikal, vulvar ve vajinal kansere, erkeklerde ise penil kansere yol açan <u>en olası</u> viral karsinogenez etkeni aşağıdakilerden hangisidir?

A) Human papillomavirus
B) Epstein-Barr virus
C) Hepatit C virus
D) Human T-hücre lenfotrofik viruslar
E) Herpes simpleks virus

Doğru Cevap:A

SpeeTUS Notu

SpeeTUS Notu

İLGİLİ NOTLAR

PELVİK RELAKSASYON VE PELVİK ORGAN PROLAPSUSU

Etiyoloji

- ✓ Gebelik (parite)
- ✓ Vajinal doğum (en sık ilişkili risk faktörüdür)
- ✓ Yaş
- ✓ Menopoz; yaşlanma ve hipoöstrojenizme bağlı
- ✓ Kronik karın içi basınç artışı; KOAH, konstipasyon, obezite, irritable barsak sendromu, kronik öksürük
- ✓ Pelvik taban travması; önceden geçirilmiş onarımlar, epizyotomi ve histerektomi
- ✓ Genetik; ırk (beyaz) ve bağ dokusu hastalıkları (Ehlers -Danlos Sendromu)
- ✓ Spina bifida
- ✓ Düşük eğitim düzeyi

PELVİK RELAKSASYON TİPLERİ

Sistosel

Doğum travmasına bağlı olarak puboservikal fasyadaki defektlere sekonder olarak ortaya çıkar.

Cerrahi tedavisi; Anterior kolporafi

Rektosel

Sistosel gibi çoğunlukla **doğum travmalarına** sekonder gelişir. **Vajinal basınç hissi ve rektal doluluk hissi** en sık rastlanan semptomlardır.

Cerrahi tedavisi; Posterior kolporafi

Enterosel

Periton ve ince bağırsağın herniasyonudur.

En sık nedeni; geçirilmiş histerektomidir.

Pelvik relaksasyon tipleri içerisinde tek gerçek herni olan enteroseldir.

Cerrahi tedavisi; Abdominal yoldan moschowitz operasyonu ya da **vajinal yoldan mc call kuldoplasti**

Uterin prolapsus

Kardinal ve uterosakral ligamentlerin apikal desteklerinin zayıflaması sonucunda serviks ve uterusun aşağı introitusa doğru sarkmasıdır. Prosidensia ise uterus ve vajenin komple introitusdan dışarıya çıkmasıdır.

Pelvik organ prolapsusu sınıflama sistemi (POP-Q)

Evre 0	Prolapsus yok
Evre 1	Prolapsusun en alt noktası ile himen arası mesafe > 1 cm (himenin yukarısında)
Evre 2	Prolapsusun en alt noktası ile himen arası mesafe ≤ 1 cm (himenin aşağısı veya yukarısında)
Evre 3	Prolapsusun en alt noktası ile himen arası mesafe > 1 cm (himenin aşağısında)
Evre 4	Vajenin tam veya tama yakın eversiyonu. Prolapsusun en alt noktası total vajinal uzunluğun 2 cm azından daha fazla dışarıda.

JİNEKOLOJİK ONKOLOJİ

VULVA VE VAJENİN PREMALİGN – MALİGN HASTALIKLARI

VULVANIN PREMALİGN HASTALIKLARI

Non-neoplazik Epitelyal Bozukluklar

Liken Sklerozis

- ➢ Vulvanın **en sık görülen distrofik bozukluğu** ve **en sık görülen beyaz lezyonu**
- ➢ En sık **postmenopozal** dönemde
- ➢ %5'inde **skuamöz vulvar karsinom** ile birlikte
- ➢ Etiyoloji; **otoimmünite**
- ➢ Vulvar ve perianal **kaşıntı** şikayeti
- ➢ Muayenede **soluk beyaz plak tarzında lezyonlar**
- ➢ **İncelmiş parşömen kağıdı** görünümü, **labial çekilme** ve **vajen giriminin daralması**
- ➢ **Simetrik** olma eğiliminde **vajinal tutulum olmaz**
- ➢ Tedavi **klobetazol** veya **halobetazol** gibi **ultrapotent topikal steroidler**

Skuamöz Hücre Hiperplazisi

- ➢ En sık **postmenopozal** dönemde
- ➢ En sık karşılaşılan semptom kaşıntı
- ➢ Lezyonlar, iyi sınırlı, ciltten kabarık ve yüzeyde kalınlaşmış beyaz epitel ile karakterize
- ➢ Tedavi **orta potentli kortikosteroidli pomad**

Liken Planus

- ➢ **Oral ve genital beyaz ülserasyonlar**la seyreder (vulvovaginal-gingival sendrom).
- ➢ **Vestibülde erozyonla (plazma hücreli mukozit)** seyreden **deskuamatif vajinit** tablosu
- ➢ Vulva dokusunun ve vajinal mukozanın kolay kanadığı

Klinik Bilimler 162. soru
Kadın Doğum Speetus Notu 1.
Fasikül Sayfa 036

Vulvar Intraepitelyal Neoplaziler

Skuamöz Vulvar İntraepitelyal Neoplaziler (VIN)

- ➢ Lezyonların çoğu HPV ile ilişkili, **en sık HPV 16**

Vulvar LSIL 'in özellikleri

- Eski adı: VIN1
- **HPV etkisi.**
- Bazal atipi ve kondilom gibi koilositik değişikliklerin izlendiği flat lezyonlar
- Kendini sınırlayan lezyonlar, prekanseröz değil

Vulvar HSIL'in özellikleri

- Eski adı: Usual tip VIN (VIN2, VIN3, karsinoma insitu)
- Genç kadınlarda görülür.
- **Multisentrik** ve **multifokal** hastalık şeklinde
- **Onkojenik HPV enfeksiyonu** yaygın
- **Sigara**, diğer cinsel yolla bulaşıcı hastalıklar, immunsupresyon ile ilişkilidir.

Diferansiye VIN'ın özellikleri

- Skuamöz hücreli vulva kanserlerinin prekürsörü
- Yaşlı, **postmenopozal** kadınlarda görülür.
- **Unisentrik** ve **unifokal** hastalık şeklinde
- **Liken sklerozis** gibi vulvar dermatolojik kondisyonlar ile ilişkili

Tedavi; Lokal eksizyon, lazer ablasyon veya yüzeyel vulvektomi

Non-skuamöz İntraepitelyal Neoplaziler (Paget Hastalığı)

Ekrin-apokrin bezlerin adenomatöz intraepitelyal neoplazisidir. **Altta yatan bir adenokanser** olabilir. **%4'ünde ise beraberinde senkron veya metakron primer bir kanser de bulunur** (serviks, kolon, mesane, safra kesesi, meme ve rektal).

- Sıklıkla postmenapozal dönemde ortaya çıkar ve en belirgin bulgusu **kaşıntı**
- Makroskopik olarak hiperemik alanlar üzerinde beyaz krutların (lökoplaki alanları) görülmesi patognomonik **(kek kreması görünümü)**
- **Egzematoid ve kadifemsi bir lezyon ve vulvanın kıllı bölgeleri**nden başlamakta
- Tüm Paget hastalık formları **sitokeratin** ve **epitelyal membran antijeni** ile **pozitif boyanma**

Klinik Bilimler 162. soru
Kadın Doğum Speetus Notu 1.
Fasikül Sayfa 037

VULVA KANSERİ

Tüm jinekolojik kanserlerin **% 5'ini** oluşturur.

Histopatolojik sınıflama

Skuamöz hücreli (epidermoid) karsinom; En sık görülen

Malign Melanom; En kötü prognozlu ve **ikinci en sık** görülen

Vulvar sarkom; En sık görülen **leiomyosarkom**

Skuamöz Hücreli (Epidermoid) Karsinom

Risk faktörleri;

HPV enfeksiyonu; En sık HPV 16, takiben HPV 33 ve HPV 18 - VIN - CIN - Liken sklerozis, Skuamoz hiperplazi - Sigara - Alkol - Obezite - İmmünsupresyon - HIV enfeksiyonu - Daha önce servikal kanser geçirme hikayesi - İleri yaş - Kuzey Avrupa kökenli olmak - HSV enfeksiyonu

Etiyolojiye göre tipler:

Bazaloid tip (siğilimsi tip)

- Daha az görülür (%40)
- **Genç hastalar**da görülür.
- **HPV**, sigara, olağan (usual) VIN, immünsupresyon ile ilişkili ve multifokal
- Genellikle **multifokal**

Keratinize tip (faklılaşmış veya basit tip)

- Daha sık görülür (%60)
- **Yaşlı hastalar**da görülür.
- HPV ile ilişkili değil
- Liken sklerozis, kronik dermatozlar, diferansiye VIN ile ilişkili ve **unifokal**

İnvaziv vulva kanserinin tipik histolojik özelliği;
Atipik keratinizasyon

Klinik; en sık labium majus ve minustadır (%60) ancak klitoris (%15) ve perineden (%10) de kaynaklanabilir.

Tanı; Lezyondan biyopsi (punch veya wedge)

Yayılım;

Direkt yayılım; vajen, anüs, üretra

Hematojen yayılım; akciğer, karaciğer ve kemik

Lenfatik yayılım; erken evrede meydana gelebilir ve **primer lenf grubu inguinal lenf nodlarıdır.**

Labium majus ve labium minus'un posterior kısmı ipsilateral; klitoris, labium minus anterior kısmı, üretra ve perine ise bilateral lenfatik yayılım gösterirler.

Vulva kanserlerinin **sentinel lenf nodları** femoral lenf nodu grubunun en üst seviyesinde yer alan **Cloquet (Rosenmüller) lenf nodlarıdır.** Bu lenf nodlarının tutulmuş olması pelvik lenfatiklerin de tutulduğuna işaret eder. **Bu nedenle bu tür olgularda pelvik lenfadenektomi yapılması gerekir.**

Evrelendirme: Cerrahi

FIGO evrelemesi (Cerrahi)

Evre 1	Tümör vulvada sınırlı
IA	Stromal invazyon ≤ 1 mm, tümor boyutu ≤ 2 cm ve lenf nodu negatif (MİKROİNVAZİV EVRE)
IB	Stromal invazyon >1 mm veya tümor boyutu >2 cm, lenf nodu negatif
Evre II	**Tümör herhangi bir boyutta olup komşu perineal yapılarda (1/3 alt üretra, 1/3 alt vajen veya anüs) tutulum var ancak lenf nodları negatif**
Evre III	**Tümör herhangi bir boyutta olup komşu perineal yapıların üst kısmında tutulum olması veya herhangi bir sayıda nonfikse ya da nonülsere ingüinofemoral lenf nodu tutulumunun olması**
IIIA	Tümör herhangi bir boyutta ve beraberinde üst 2/3 üretra, üst 2/3 vajen, mesane mukozası, rektum mukozası veya ≤ 5 mm çapında ingüinofemoral lenf nodu metastazının olması
IIIB	> 5 mm çapında ingüinofemoral lenf nodu metastazının olması
IIIC	Ekstrakapsüler yayılımı olan ingüinofemoral lenf nodu metastazının olması
Evre IV	**Tümör herhangi bir boyutta ve beraberinde pelvik kemik veya ülsere, fikse lenf nodu veya diğer uzak metastazların olması**
IVA	Pelvik kemiklere fikse olması ya da fikse veya ülsere ingüinofemoral lenf nodu metastazının olması
IVB	Uzak metastaz

Mikroinvaziv Skuamöz Hücreli Karsinom

Lezyon çapı ≤2 cm ve stromal invazyon ≤1mm olan (T1a, Evre IA) vulva veya perinede sınırlı tümörler

İnguinal lenf nodu metastaz riski çok az. En uygun tedavi şekli **geniş lokal eksizyon.**

Pelvik lenf nodu tutulumunun uzak metastaz **(Evre 4B)** olduğu jinekolojik malignitedir.

Bilateral lenf nodu tutulumunun evrelemede artık yeri yok ve sağ kalım için belirleyici değil

Prognoz ve sağkalım

Prognostik faktörler; Hastalığın evresi, lenf nodu metastazı, lezyonun çapı, invazyon derinliği, cerrahi sınırın durumu ve lenfovasküler alan invazyonu

En önemli prognostik faktör lenf nodlarının durumu ve pozitif lenf nodlarının sayısıdır.

Tedavi

- **Ana tedavi şekli cerrahi**
  - Evre IA (mikroinvaziv kanser T1a) hariç tüm evrelerde komplet inguino-femoral lenf nodu diseksiyonu yapılmalı
  - Radikal cerrahi sonrası **en erken ve morbiditeden sorumlu komplikasyon inguinal yara yeri enfeksiyonu** ve açılması
  - En önemli **geç postoperatif komplikasyon ise kronik bacak ödemi (lenfödem)**

Rekürrens

En sık ilk 2 yıl içinde, ingüinal rekürrensler vulvar rekürrenslerden daha erken ortaya çıkmakta

Malign Melanom

İkinci sıklıkta görülen vulva kanseri olup **en sık görülen non-epidermoid vulva kanseri**

En çok **postmenapozal beyaz** kadınlarda ve **labium minus, labium majus** veya **klitoriste**

Evrelendirme

İnvazyon derinliğini ölçen Breslow - Tümör kalınlığını ölçen **Chung evreleme** kullanılır.

Son dönemde **American Joint Committee on Cancer** (AJCC) evrelemesi kullanılmaya başlanmıştır.

Tedavi

İnvazyon derinliği 1 mm'nin altında olan olgularda **radikal lokal eksizyon** yeterli

Daha derin invazyonlarda ise primer tümörün ve inguinal lenf nodlarının tamamının çıkarılması gerekli

Melanomlar radyoterapiye rezistan

Östrojen reseptörü bulunduğundan tamoksifene yanıt var

Bartholin Bezi Karsinomasi

Vulvar adenokanserlerin en sık yerleşim yeri Bartholin bezidir ve sıklıkla postmenapozal kadınlarda görülmekte

Bazal Hücreli Karsinom

Genellikle **postmenapozal beyaz** kadınlarda görülmekte

Yavaş büyüyen ve lokal invazyon yapan tümörler

Lezyonlar çoğunlukla **2 cm'den küçük** olup **anterior labium majusa** yerleşir.

Tedavi **radikal lokal eksizyon**

Verrüköz Karsinom

Skuamöz hücreli karsinomun bir varyantı

HPV 6 ve 11 ile ilişkili

Buschke – Löwenstein dev kondilomuna benzer

Postmenapozal dönemde daha sık, yavaş büyür fakat **lokal destrüksiyon** gösterir (kemiğe kadar invaze olabilirler).

Nadiren metastaz yaptıklarından prognozları çok iyi

Tedavi; **radikal lokal eksizyon**

Radyoterapi, anaplastik transformasyon ve uzak metastazlara yol açtığından **kesin kontrendike**

Vulvar Sarkom

En sık leiomiyosarkom

Rabdomiyosarkomlar ise **çocukluk çağında en sık rastlanılan yumuşak doku sarkomları**

Metastatik Vulva Kanserleri

En sık serviks, takiben endometriyum, böbrek ve üretra

Nadir Görülen Kanserler

Lenfoma: Alt genital traktüste **en sık serviks,** takiben vulva ve vajen tutulumu izlenir.

Merkel hücreli karsinom; Cildin primer küçük hücreli karsinomu

VAJENİN PREMALİGN HASTALIKLARI

VAİN; HPV enfeksiyonuna bağlı, cinsel ilişki veya tampon kullanımından doğan aşınmalar yoluyla gerçekleşmektedir.

Hemen her zaman CIN ile birlikte bulunur ancak malignite potansiyeli CIN'den azdır.

Genellikle vajen 1:3 üst kısmında bulunur.

VAİN I'de gözlem önerilirken, yüksek dereceli (VAIN2-3) olgularda ise lezyonun yeri ve sayısına göre lokal eksizyon

Klinik Bilimler 162. soru
Kadın Doğum Speetus Notu 1.
Fasikül Sayfa 038

VAJEN KANSERİ

Primer vajen kanseri oldukça nadirdir ve vakaların **çoğu metastatiktir. Metastazlar** sıklık sırasına göre **serviks,** endometriyum, kolorektal, over ve vulva kökenlidir.

Skuamöz Hücreli (Epidermoid) Karsinom

En sık görülen primer vajen kanseridir. Tipik olarak postmenapozal kadınların hastalığıdır.

Etiyoloji:

HPV ile ilişkili olduğu düşünülmektedir. Daha önce serviks kanseri için pelvik radyoterapi almış hastalarda insidansı çok artmaktadır.

VAİN lezyonları da premalign olup %3-7 invaziv vajinal kansere progresyon gösterebilmektedir.

Uzun süreli vajinal pesser kullanımına bağlı kronik irritasyon da vajen kanseri ile ilişkili olabilir.

Klinik:

En sık vajen posterior duvarının 1:3 üst kısmını tutar. Ağrısız vajinal kanama ve akıntı en sık rastlanan semptomlardır.

Tanı:

Lugol solüsyonu ile boya tutmayan yerlerden alınan biyopsiler ile konur.

Yayılım:

En erken ve en sık komşu organlara direkt yayılım

Evrelendirme: Klinik

FIGO Evrelemesi (Klinik)

Evre I	Kanser vajen duvarına sınırlı
Evre II	Subvajinal doku tutulmuş ancak pelvis duvarına ulaşmamış
Evre III	Pelvis duvarı tutulmuş
Evre IV	Gerçek pelvisi aşmış tümör veya mesane/rektum mukozasına yayılmış tümörler
IVa	Mesane ve/veya rektum mukoza tutulumu ve/ veya doğrudan gerçek pelvisi aşmış tümör
IVb	Uzak organlara metastaz

Mesanede büllöz ödem varlığı olguyu Evre IV yapmaz.

Vajen kanserinin **mikroinvaziv evresi yoktur.**

Lenf nodu metastazı ve lenfovasküler alan tutulumunun evrelemede yeri yoktur.

Tedavi:

Evre I ve II de primer tedavide cerrahi veya RT uygulanabilir. Negatif cerrahi sınıra ulaşılabilecek ise cerrahi tercih edilmelidir.

Evre III ve IVA da KRT verilmelidir. Evre IVB de ise KT tercih edilmelidir.

Adenokarsinom

Oldukça nadirdir ve **en sık görülen vajinal adenokanser metastatiktir** (**en sık endometrium** olmak üzere, serviks, over, kolon, meme, böbrek, pankreas ve mide).

Primer kanser **intrauterin DES maruziyeti olan hastalardaki vajinal adenozis alanlarından** gelişmektedir. Skuamöz kansere göre **daha genç kadınlarda** görülür ve **prognozları daha kötüdür.**

Malign Melanom

Genital melanomlar en sık vulvada (%70) izlenmekte olup sırasıyla vajen (%21) ve serviksde (%9) izlenmektedir. Erken dönemde hematojen yolla metastaz yapan oldukça agresiv tümörlerdir. Hastaların ortalama yaşı 58'dir.

En sık vajenin alt 1:3'üne yerleşirler.

Vajinal Sarkomlar

Erişkinlerde en sık görülen; **leiomiyosarkom** veya **fibrosarkom**

Yenidoğan ve çocukluk çağında en sık; **rabdomiyosarkom (botryoid sarkom)**

FLASH BACK

Botryoid sarkomun genital bölgede en sık görüldüğü yerler

- **Bebeklik ve çocukluk döneminde en sık; vajende**
- **Üreme çağında en sık; servikste**
- **Postmenopozal dönemde en sık; uterin korpusta**

Klinik Bilimler 162. soru
Kadın Doğum Speetus Notu 1.
Fasikül Sayfa 039

SERVİKS UTERİNİN PREMALİGN – MALİGN HASTALIKLARI

SERVİKAL İNTRAEPİTELYAL NEOPLAZİ

Servikal intraepitelyal lezyonların (CIN) neredeyse tamamının köken aldığı bölge: Transformasyon zonu

HPV Enfeksiyonu ve Tümörogenezis

Skuamöz serviks kanserlerinde %99 HPV DNA var

Düşük Riskli (kondilom): 6, 11, 26, 42, 43, 44, 54, 55, 70, 73

Yüksek Riskli (HSIL / Serviks kanseri): 16, 18, 31, 33, 35, 39, **45**, 51, **52**, 56, **58**, 59, 68

Premalign ve Malign Hastalıklar İçin Risk faktörleri

- ✓ Yüksek riskli HPV enfeksiyonları (özellikle **HPV 16 ve 18**)
- ✓ İleri yaş, Erken yaşta ilk koitus (<16 yaş)
- ✓ **Düşük sosyoekonomik düzey** ve **düşük eğitim düzeyi**
- ✓ Multiple seksüel partner veya partneri çok eşli kadınlar
- ✓ Yüksek parite sayısı **(Multiparite)**
- ✓ Ekzojen hormon maruziyeti
- ✓ Kombine oral kontraseptif kullanımı (HPV persistansını ve onkogen ekspresyonunu arttırır)
- ✓ İntrauterin DES maruziyeti
- ✓ **Sigara** kullanımı, obezite
- ✓ HSV tip 2 ve Klamidya gibi diğer cinsel yolla bulaşıcı hastalıklar; HPV için birer kofaktördürler
- ✓ Kronik immunosupresyon (AIDS, transplantasyon hastaları, immunsupresif kullananlar)
- ✓ Beslenme bozuklukları; Vitamin A, C, E, beta karoten ve folik asid eksiklikleri
- ✓ **Siyah ırk**, Latin Amerika ülkeleri
- ✓ **Yetersiz servikal taramanın yapılması**

HPV'nin kodladığı E6 onkoproteinin inaktive ettiği tümör supressör gen: P53

HPV'nin kodladığı E7 onkoproteinin inaktive ettiği tümör supressör gen: pRB (retinoblastom)

Servikal kanserlerde en sık tespit edilen HPV tipleri:

- **Sırasıyla 16, 18 ve 45**

Spesifitesi en yüksek olan:

- **HPV 18**

Proflaktik HPV Aşıları

- ✓ **Kapsid proteinlerine (özellikle L1)** karşı oluşturulmuş olup virüs benzeri partikül teknolojisi kullanılmakta
- ✓ Viral DNA içermeyen boş kapsidler içermekte
- ✓ HPV aşısı **humoral immüniteyi** tetikler

FLASH BACK

Aşılarda bulunan virüs benzeri partiküller

Bivalan HPV aşısı: Tip 16 ve 18

Kuadrivalan HPV aşısı: Tip 6, 11, 16 ve 18

Nonavalan HPV aşısı: Tip 6, 11, 16, 18, 31, 33, 45, 52 ve 58

- ✓ 11-12 yaş rutin ama 9-45 yaş arası yapılabilir.
- ✓ **Laktasyon sırasında uygulanabilir ancak gebelerde kullanılması önerilmemekte**
- ✓ **Aşılamayı takiben servikal kanser taramasına devam edilmeli**

Tarama ve Tanı

21-30 yaş arası kadınlarda **3 yılda bir servikal sitoloji**

30-65 yaş arasında ise **5 yılda bir HPV DNA ve servikal sitolojinin birlikte** bakıldığı **ko-test veya primer HPV DNA testi ile** tarama önerilmekte. Alternatif olarak 3 yılda bir sitoloji ile tarama da kabul edilebilir.

Smear bir tarama testi olup **tanı kolposkopik muayene eşliğinde alınan servikal biyopsi ile konulur.**

ANOREKTAL BÖLGE MALİGN HASTALIKLARI

- Anal kanalda en sık görülen malignite skuamöz karsinomdur. Etiyolojide HPV önemli bir role sahiptir. Anal kanalın skuamöz karsinomu epidermoid karsinom ailesinin en sık görülen üyesidir.
- **Diğerleri**; kloajenik, bazaloid ve tranzisyonel karsinomlardır. Kadınlarda daha sık görülürler. -En sık inguinal lenf nodlarına yayılırlar.
- Anüsün epidermoid karsinomlarında tedavi öncelikle kombine kemoradyoterapidir.

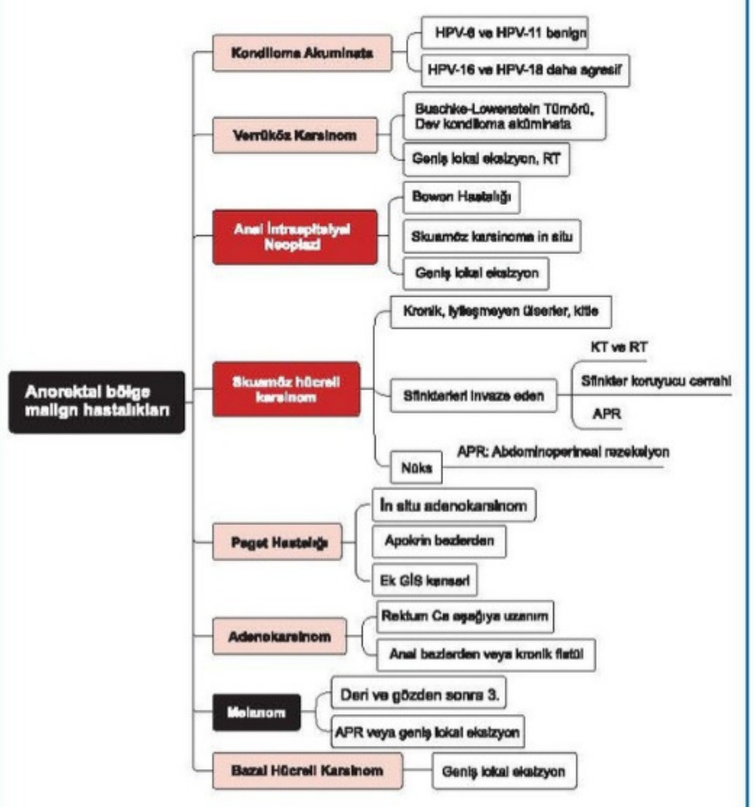

Klinik Bilimler 162. soru
Genel Cerrahi Speetus Notu 1.
Fasikül Sayfa 057

VE CERRAHİSİ

İNTESTİNAL TIKANIKLIKLAR

- İntestinal içeriğin, GİS içinde distale doğru olan geçişinin, parsiyel ya da tam olarak engellenmesidir.
- **Mekanik ince bağırsak obstrüksiyonu** ince bağırsakların en sık karşılaşılan cerrahi hastalığıdır.
- İntestinal obstrüksiyonlar, oluşum mekanizmaları, oluşum yerleri ve obstrüksiyon yapan lezyonun bağırsak duvarı ile ilişkisine göre değişik şekillerde sınıflanabilir.

- İntraluminal (yabancı cisim, safra taşı veya mekonyum gibi)
- İntramural (tümör, Crohn hastalığı ile ilişkili inflamatuvar darlıklar)
- Ekstrinsik (adhezyonlar, fıtıklar veya karsinomatozis gibi)

İNCE BAĞIRSAK OBSTRÜKSİYONLARININ NEDENLERİ

- **Postoperatif adezyonlar (en sık)**, neoplazmlar (en sık karın içi diğer kanserlerin invazyonları), fıtıklar, Crohn hastalığı, volvulus, radyasyon darlığı, iskemi...

KOLON OBSTRÜKSİYONLARININ NEDENLERİ

- ✓ **Kolon kanseri** (% 60)
- ✓ Divertikülit (% 15)
- ✓ Volvulus (% 15)
  - Gelişmekte olan ülkelerde en sık obstrüksiyon nedeni volvulustur.

PATOFİZYOLOJİ

- Obstrüksiyon gelişmesi ile birlikte obstrüksiyon yerinin proksimalinde bağırsak lümeni içinde gaz ve sıvı toplanmaya başlar.
- Proksimal intestinal obstrüksiyonlarda kusma daha fazla, distansiyon daha azdır. Asit ve potasyumdan zengin mide sıvısı kaybedilir**. Hipokloremi, hipopotasemi ve metabolik alkaloz gelişir.**
- Distal intestinal obstrüksiyonlarda bağırsak lümenine olan sıvı kaybı daha fazladır. Kan pH'ında olan değişiklik ve elektrolit bozukluğu belirgin değildir. Ancak dehidratasyon ve hipovolemi arttıkça, hücre düzeyindeki mikrosirkülasyon bozulur ve metabolik asidoz gelişebilir.
- İntestinal distansiyon nedeniyle karın içi basınç artar.
- Bağırsak duvarında giderek artan ödem bir süre sonra bu segmenti besleyen kan damarlarında dolaşımı bozar. Bağırsakta strangülasyon ve sonrasında nekroz gelişir.
- Erken dönemde bağırsaklar obstrüksiyonu yenmek için peristaltizmi artırır. Bu dönemde hiperaktif bağırsak sesleri duyulur. Ancak bir süre sonra giderek bağırsak hareket ve sesleri azalır. Sessiz karın tablosu gelişir.

Strangüle İntestinal Obstrüksiyon

- Obstrükte olmuş bağırsak segmentinin kan dolaşımının bozulması strangüle intestinal obstrüksiyon olarak tanımlanır.
- İntestinal obstruksiyonun en ciddi komplikasyonudur.
- Parsiyel ince bağırsak obstrüksiyonlarında bağırsak lümeninin sadece bir kısmı tıkalı olduğundan, strangülasyon gelişmesi tam bağırsak obstrüksiyonlarına göre daha yavaş ve daha nadiren olmaktadır.

TİPİK VAKA

Strangülasyon...

- ✓ Karın bulguları ile uyumsuz karın ağrısı (peritonit henüz gelişmeden iskemik ağrı)
- ✓ Taşikardi
- ✓ Karında lokalize hassasiyet
- ✓ Ateş
- ✓ Belirgin lökositoz
- ✓ Asidoz

Strangülasyonun BT bulguları

- ✓ Bağırsak duvarının kalınlaşması
- ✓ Pnömatozis intestinalis (bağırsak duvarındaki hava)
- ✓ Portal vende gaz
- ✓ Mezenterik bulanıklık
- ✓ Etkilenen bağırsak duvarında intravenöz kontrastın zayıf şekilde ilerlemesi

Malign tümörler

- **Skuamöz hücreli karsinom** görülür. İki farklı morfolojide

Klinik Bilimler 162. soru
Patoloji Speetus Notu 1. Fasikül
Sayfa 066

Bazaloid/Siğilimsi tip (%30)	Keratinize tip (%70)
• HPV 16,18 ilişkilidir • Klasik VIN (bazofilik) zemininde gelişir.	• HPV ilişkili değildir. • Diferansiye VIN (eozinofilik) zemininde gelişir. • Liken skleroz neden olabilir.

Glandüler vulvar tümörler

Papiller Hidroadenom

- Maligniteyle karışabilir. Memenin **intraduktal papillomuna** benzer.

Meme Dışı Paget Hastalığı

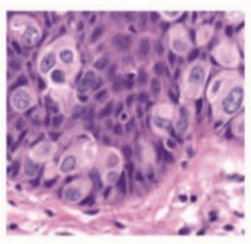

- Epitel içinde tek tek dağılmış ya da küçük gruplar oluşturan, sitoplazmalarında **PAS, alcian mavisi, mucicarmin, sitokeratin ile pozitif** boyanan mukopolisakkarid sekresyon bulunan **atipik tümöral hücreler** ile karakterizedir.
- Labia majörde **eritemli inflamatuvar görünümlü** plak şeklinde prezente olduğu için **dermatit** ile karışır.
- Memede görülen Paget hastalığından farklı olarak vulvadaki Paget hastalığının büyük çoğunluğunda altta **invaziv kanser görülmez.**
- Ayırıcı tanıda bulunan vulva malign melanomu, **S-100 proteinine karşı antikorların olması, sitokeratine karşı antikorların olmaması, mukopolisakkarit içermemesi** ile Paget hastalığından ayrılır.

VAJİNA

VAJİNİTLER

Candida (beyaz, peynir benzeri, kaşıntılı), **Trichomonas** (yeşil akıntı), **Gardnerella** (balık kokusu) nedeniyle gelişebilir.



Klinik Bilimler 162. soru
Patoloji Speetus Notu 1. Fasikül
Sayfa 066

- Primer kanseri **skuamöz hücreli karsinomdur**, VaIN zemininden gelişir ve hepsi **yüksek riskli HPV ile ilişkilidir.**
- Genellikle **60 yaş üstü kadınlarda** görülür ve sıklıkla üst-posterior duvardan ortaya çıkar.
- Gebeliğinde **dietilstilbesterol (DES)** kullanan annelerin kız çocuklarının vajinasında en sık **vajinal adenozis** görülür. Bu adenozis alanları **şeffaf hücreli kanser** için predispozedir.
- **Embriyonel Rabdomiyosarkom:** Çocuklarda en sık görülen vajen malignitesidir.

SERVİKS

- Servikal glandların ağzı tıkanırsa **Naboth kistleri** oluşur.

SERVİKS TÜMÖRLERİ

Endoservikal Polip

- **En sık** görülen ve malign potansiyel taşımayan **benign** serviks tümörüdür.
- Kistik, dilate glandlar ve yüzeyi örten mukus salgılayan epitelle karakterizedir.

CIN (SIL)

- SIL tanısı nükleusta büyüme, hiperkromazi, kaba kromatin ve nükleer boyut ve şekil farklılıkları ile koyulur.
- **ASCUS ve AGUS** (önemi bilinmeyen atipik skuamöz/glandüler hücre). Basit seviyede şüphelenilen hücreler için kullanılır.
- **Düşük derece skuamöz intraepitelyal lezyon (LSIL):** CIN I ve HPV enfeksiyonuna karşılık gelir.

Klinik Bilimler 162. soru
Patoloji Speetus Notu 1. Fasikül
Sayfa 066

İnvazif Serviks Karsinomu

Risk Faktörleri

- **HPV enfeksiyonu 16-18 (en önemli)**
- Erken yaşta seksüel ilişki
- Fazla partner
- Çok sayıda partnerle ilişki kurmuş erkek partner
- Düşük sosyoekonomik düzey
- Multipl gebelik
- Sigara
- İmmünsüpresyon
- Bazı HLA tipleri
- OKS kullanımı
- Alkol

Patolojik Tipleri

- **Skuamöz hücreli kanser (SCC) (en sık)**
  - o Keratinize
  - o Non-keratinize (daha sık)
- **Adenokanser (2. sık)**
- Adenoskuamöz kanser
- Nöroendokrin kanser (akciğerin küçük hücreli kanserine benzer) (çok kötü prognoz)
- En sık ve en önemli neden **HPV 16'dır.** Ortalama görülme yaşı 45'tir. En sık **skuamo-kolumnar bileşkede** görülür.
- HPV matür skuamöz hücreleri enfekte edemez. İmmatür bazal hücreleri enfekte edebilir.
- Çoğalma ve sitopatik etki (koilosit) matür skuamöz hücrelerde olur.
- HPV servikal mukozada bulunan glandüler hücreler ve nöroendokrin hücreleri de enfekte edebildiği için **adenokanser, adenoskuamöz kanser ve nöroendokrin kansere** neden olabilir.
- Ölüm genellikle ü**remiden** kaynaklanır.

UTERUS

ENDOMETRİTLER

- **Kronik endometritin** tanı koydurucu bulgusu **plazma hücrelerinin** görülmesidir.

görülebilir. Ömikotik miçetomların tedavisinde cerrahi eksizyon radikal bir temizleme sağlayamaz. Vorikonazol, posakonazol ve terbinafin ile iyi sonuçlar alınmıştır. Küratif (tek) tedavi **amputasyondur**. Aktinomiçetom, ko-trimoksazol veya penisilin ile tedavi edilir.



Ayakta miçetom

- **Kromoblastomikoz:** En sık etkeni: *Fonsecaea* türleridir. Lezyonlar verriköz ve ağrısızdır. Mantarın lenfatik yayılımı ile **lenfadenit**, lenfödem ve **elefantiyaz** gelişir. Lezyonlardan alınan örneklerde **muriform hücreler (sklerotik cisimcikler, Medlar cisimcikleri)** görülür. **Kültür** ile tanıya varılabilir. Tıbbi tedaviden önce **koterizasyon** veya **kriyoterapi** uygulanır. Tıbbi tedavide **itrakonazol** ve **terbinafin** kullanılır. Dirençli olgularda flusitozin eklenir. Çok uzun süre tedavisiz kalmış olgularda **yassı epitel kanseri** gelişebilir.

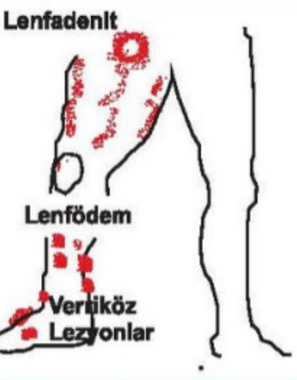

Alt ekstremitede kromomikoz ve lenfödem

Viral Enfeksiyonlar:

- **Primer hepatotrop virüs enfeksiyonları (HBV, HCV):** Kontamine enjektör iğnesi batması ile bulaşırlar. Birey HBV yönünden bağışık değilse en kısa zamanda immünglobülin (HBIG) + aşı ile profilaksi yapılır. HCV için etkinliği kanıtlanmış profilaktik bir yaklaşım yoktur.
- **HIV enfeksiyonu/AIDS:** İlgili bölüme bakınız.
- **Herpes simpleks virüs (HSV):** Zarflı bir DNA virüsüdür.
  - ☑ Herpes labialisli erişkinlerin lezyonları veya salyaları ile temas sonucunda bulaşır. **Folliküler konjunktivit, blefarit** ve **keratit** görülebilir. **Egzama** gibi bir cilt lezyonu varsa disseminasyon gelişir **(egzama herpetikum)**. **Kutanöz eritema multiformenin** en sık etkeni HSV'dir. HSV-1 nedenli parmak lezyonları görülebilir **(herpetik whitlow)**. Primer genital HSV enfeksiyonlarında; erkekte glansta, kadında vulva, perine, vajina ve serviksте veziküler, ağrılı lezyonlar ve bilateral ağrılı inguinal LAP gelişir. **Aseptik menenjit** görülebilir.
  - ☑ Herpes labialis, HSV-1'in **en sık sekonder (rekürrent) enfeksiyonudur**. Sekonder keratit, blefarit, keratokonjunktivit gibi **rekürrent göz enfeksiyonları** gelişebilir. Kortikosteroid kullanılan olgularda **dalgalı kenarlı** ülserler ve körlük gelişir. Genital rekürrensli bazı olgularda **Mollaret menenjiti** görülebilir.

EN SIK GÖRÜLEN HSV-1 ENFEKSİYONLARI

- ✓ **Primer enfeksiyon:** Çocukta jinjivostomatit, erişkinde farenjit
- ✓ **Sekonder enfeksiyon:** Herpes labialis

  - ☑ **Virüs kültürü**, HSV enfeksiyonlarının tanısında **altın standarttır**. Merkez sinir sistemi enfeksiyonlarında seçilecek ilk tanı yöntemi, **BOS'ta PCR ile viral DNA aranmasıdır**. Vezikülden yapılan **Tzanck** testinde intranükleer inklüzyon cisimcikleri **(Cowdry A)** ve sinsityal formasyon araştırılabilir.
  - ☑ **Egzama herpetikum, ensefalit ve dissemine enfeksiyonların** tedavisinde parenteral asiklovir kullanılır. **Jinjivostomatit, herpes labialis, herpes gladiatorum, herpetik whitlow, genital herpesin** tedavisinde oral asiklovir, valasiklovir veya famsiklovir verilebilir. **Diğer cilt, oküler ve mukoza enfeksiyonlarında** topikal olarak **asiklovir**

Klinik Bilimler 162. soru
Dahiliye Speetus Notu 1. Fasikül
Sayfa 217

- **Human papilloma virüs (HPV) enfeksiyonları:**
  - ☑ HPV, 150'den fazla serotipi tanımlanmış olan çıplak bir DNA virüsüdür.
  - ☑ Virüs, enfekte cilt ve mukozalarla temas sonucunda bulaşır. Epidermis bazal membranı, **bazal skuamöz kök hücreleri** ve mukozal skuamöz epiteli enfekte eder. Konak hücrenin aşırı çoğalmasına bağlı **koilositoz** gelişir. Cilt enfeksiyonu sonucunda siğiller, mukoza enfeksiyonu sonucunda oral, genital veya konjunktival papillomlar oluşur.

  Serotiplerine göre farklı klinik tablolar geliştirirler:

  a) Cilt siğilleri: 1'den 4'e kadarki serotiplerce oluşturulur.

  b) Oral kavite ve larinks siğilleri ve tümörleri: Serotip 6 ve 11 tarafından oluşturulur. Radyoterapi ile tedavi "edilmedikçe" **kanserleşmez**. Genital siğili bulunan anneden yenidoğanda **jüvenil larinks papillomları** gelişebilir. Oral seks sonucunda kanserojen kökenler (öz. serotip 16 ve 18) bulaşabilir ve **oral kavite kanserlerine** yol açabilir.

  c) Serviks, vulva ve penis siğilleri: Serotip 6 ve 11 tarafından oluşturulan papillomlara **kondiloma aküminatum** denir. En sık görülen cinsel temas ile bulaşan hastalık (CTBH)'tır. Genital siğillerin kanserleşme olasılığı çok düşüktür.

  d) Genital kanserler: Serotip **16** ve **18** enfeksiyonlarından sonra gelişim riski söz konusudur. Serviksinde **serotip 16** bulunduran kadınlarda çoğunlukla **gözle görülebilir lezyon yoktur**.

  - ☑ **HPV kültürde üretilemez**. Tanısı; inspeksiyon, biyopsi ve moleküler araştırmalarla koyulur. **Yirmi bir yaşından itibaren** her üç yılda bir periyodik Pap smear taraması yapılır. **Otuz yaşından itibaren** smear taramasına, beş yılda bir **HPV DNA araştırması** eklenir. Materyalden **polimeraz zincir reaksiyonu (PCR)/in situ DNA hibridizasyonu** ile viral DNA saptanması ve serotip tayini çok kullanışlı yöntemlerdir.
  - ☑ **Genital siğillerin tedavisinde**; topikal podofilin, triklorasetik asit, imikuimod krem, kriyoterapi, elektrokoter, lazer, lezyon içine IFN uygulaması veya gereğinde cerrahi eksizyon kullanılır. **Cilt siğillerine** ise kriyoterapi, koterizasyon veya podofilin uygulanabilir.

ONKOLOJİ

GENEL BİLGİLER

- Erkeklerde en sık görülen kanser: **Prostat kanseri**
- Kadınlarda en sık görülen kanser: **Meme kanseri**
- Hem erkeklerde hem de kadınlarda en sık ölüme sebep olan kanser: **Akciğer kanseri**

Etiyoloji

Fiziksel ve çevresel faktörler

- ✓ **Radyasyon:** Lösemi (KLL hariç) ve solid tümörler (özellikle meme, tiroid, yumuşak doku vb)
- ✓ **UV ışınları:** Cilt kanseri
- ✓ **Asbest**
  - ➢ **Mezotelyoma**nın en sık nedenidir.
  - ➢ Akciğerde en sık neden olduğu malignite **adenokarsinom**dur.

Beslenme

- ✓ **Obezite**
  - ➢ Kolon ve rektum kanseri
  - ➢ Karaciğer ve safra kesesi, pankreas kanseri

Klinik Bilimler 162. soru
Dahiliye Speetus Notu 1. Fasikül
Sayfa 027

Enfeksiyöz etkenler

- ✓ **HPV**
  - ➢ Serviks, anal, vulvar, vajinal, penil kanserler
  - ➢ Oral kavite ve orofarenks kanserleri
- ✓ **EBV**
  - ➢ Birçok lenfoma (Burkitt lenfoma, primer SSS lenfoma, posttransplant lenfoproliferatif hastalık vb)
  - ➢ Mide ve nazofarenks kanserleri
- ✓ **HHV8:** Kaposi sarkom, Castelman hastalığı, primer efüzyon lenfoması
- ✓ **HBV, HCV:** Hepatosellüler kanser
- ✓ **HTLV-1:** Erişkin T hücreli lösemi/lenfoma
- ✓ **H. pylori:** Mide kanseri, mide MALToma
- ✓ **Schistosoma hematobium:** Mesane kanseri (SCC)
- ✓ **Clonorchis sinensis ve Opisthorchis viverrini:** Safra kesesi ve yolları kanserleri

HIV, primer onkojenik bir virüs **olmamakla** birlikte birçok kanser ve lenfoma riskini arttırır

Genetik sendromlar

	Gen	İlişkili kanserler
Cowden sendromu	PTEN	Meme, tiroid, endometrium
FAP	APC	Kolorektal
Herediter meme-over kanseri	BRCA1-2	Meme, over, prostat
Herediter diffüz mide kanseri	CDH1	Mide
Lynch sendromu	MLH1-MSH2	Kolon, endometrium, over
Li-Fraumeni sendromu	P53	Kanser + Sarkom + Lenfoma
Von Hippel Lindau sendromu	VHL	RCC, feokromasitoma, serebellar hemanjiyoblastom

Tanı - Tarama

Tümör belirteçleri ve ilişkili oldukları tümörler

- ✓ **CA 15-3:** Meme kanseri
- ✓ **CA 125:** Over kanseri
- ✓ **CA 19-9:** Pankreas kanseri
- ✓ **AFP:** Hepatosellüler kanser, testis kanseri (non-seminom)
- ✓ **HCG:** Gestasyonel trofoblastik hastalıklar, testis kanseri (seminom + non-seminom)
- ✓ **Beta2 mikroglobülin**: Multiple miyelom
- ✓ **PSA:** Prostat kanseri
- ✓ **Nöron spesifik enolaz, Kromogranin A:** Nöroendokrin tümörler
- ✓ **5-HİAA (İdrar):** Karsinoid sendrom

Tarama

Erken tanı amacıyla tarama programı olan kanserler

- Meme
- Serviks
- Kolorektal
- Akciğer
- Over
- Prostat
- Cilt

Meme kanseri taraması

- ✓ Self meme muayenesi
- ✓ Mamografi
  - ➢ 45-54 yaş yılda 1 kez
  - ➢ ≥ 55 yaş 2 yılda 1 kez
- ✓ MR (yüksek risk varlığında)

İNFLUENZA AŞISI

- **İnaktif influenza aşısı:**
  - ✓ Aşının optimal verilme zamanı **Ekim veya Kasım** aylarıdır
  - ✓ **Yılda 1 kez** yapılır
  - ✓ **9 yaş altında ilk defa aşılanacak çocuklara 1 ay sonra ikinci doz** önerilir
  - ✓ **6 aylıktan sonra** rutin yapılabilir (En erken 6 haftalıkken yapılabilir)
- **Canlı nazal influenza aşısı:**
  - ✓ İnaktif aşıdan farklı olarak **koruyucu immünoglobulin A** oluşur
  - ✓ **2 yaştan sonra** rutin yapılabilir

HEPATİT B AŞISI

- **Rekombinant** aşıdır; **0, 1, 6. Aylarda** yapılır
- Aşıya karşı **antikor yanıtı geliştirmeyenlere aşılama yeniden** uygulanmalıdır
- Anti **HBs >10 mIU/mL olması koruyucu** titredir
- **Annede HBsAg NEGATİFSE:** 2000 gr altındaki prematüre bebekler, kronolojik yaşı **1 ay olduğunda** veya **2000 gramın üzerine çıktığında** (**HANGİSİ DAHA ERKENSE**) **aşılanmaya başlanmalıdır**
- **Annede HBsAg POZİTİFSE: Tüm bebeklere** doğumdan sonraki 12-24 saat içinde **hepatit B aşısı ile birlikte HBIG** uygulanmalı ve sonra aşı serisi dozları tamamlanmalıdır
- **Annede HBsAg POZİTİF ve DOĞUM AĞIRLIĞI 2000 GR'DAN DÜŞÜKSE: İlk gün uygulanan aşı hesaba katılmamalı** ve bebek **2000 gramın üzerine çıktığında** veya **1 aylık olduğunda** (**HANGİSİ DAHA ERKENSE**) yapılan yeni bir aşı ile birlikte 3 doz **tamamlanmalıdır (DİKKAT: TOPLAM 4 DOZ AŞI OLUR)**

ROTAVİRÜS AŞILARI

- **Canlı** aşıdır, **oral** uygulanır
- **Monovalan** aşı **2 doz**, **Pentavalan** aşı **3 doz**dur
- **Dozlar arasında: 1-2 ay** bırakılır
- **İlk doz en erken: 6** (4-8) **haftalıkken** yapılır
- **İlk doz en geç: 14 hafta + 6 günlükken** yapılır
- **Son doz en geç: 32 haftalıkken** (8 aylıkken) yapılır

H

inaktif

aşıdır

dir

D

- ✓ İçinde **HPV 6, HPV 11** (genital siğil etkenleri), **HPV 16** ve **HPV 18** (serviks kanseri) etkenleri vardır
- ✓ **En optimal: 12 yaşından sonra 0, 2 ve 6.ayda 3 doz** yapılır

Klinik Bilimler 162. soru
Pediatri Speetus Notu 1. Fasikül
Sayfa 118

Klinik Bilimler 162. soru
Pediatri Speetus Notu 1. Fasikül
Sayfa 118

Dokuzlu aşı

- ✓ İçinde ek onkojenik suşlar vardır
- ✓ **9-14 yaş arası: 2 doz** (0, 6 ay)
- ✓ **15 yaş üzeri** veya **immün yetmezliği** olanlara: **3 doz** (0, 2, 6. ay)

KAN ÜRÜNÜ VE İMMÜNOGLOBÜLİN UYGULANAN ÇOCUKLARIN AŞILANMASI

- **İmmünglobülinler** kızamık ve varicella **aşılarının etkinliğini azaltabilirler**
- Bu nedenle **Ig'ler, kızamık aşısından en az 2 hafta sonra** uygulanmalıdır
- **Kızamık aşısı ise immünoglobulin uygulanmasından 3-11 ay (Ortalama 9 ay) sonra** yapılmalıdır

İmmünoglobulin Uygulandıktan Sonra Kızamık Aşısının Yapılması İçin Geçmesi Gereken Süre

Tetanoz Ig	3 ay
Hepatit A/B Ig	3 ay
Kuduz Ig	4 ay
VZIG (Suçiçeği Ig)	5 ay
Kızamık profilaksisinde Ig	6 ay
İmmünsüpresif hastada kızamık profilaksisinde Ig	8 ay
Palivizumab (RSV monoklonal antikoru)	0
CMV Ig	6 ay
Yıkanmış eritrosit	0
Adrenalin-salin eklenmiş eritrosit	3 ay
Paketlenmiş eritrosit	6 ay
Tam kan transfüzyonu	6 ay
Plazma veya trombosit ürünleri	7 ay
IVIG (300-400 mg/kg)	8 ay
IVIG (1 g/kg)	10 ay
IVIG (1.6-2 g/kg)	11 ay

FLASH BACK

DİKKAT!

- ✓ **MMR ve Varicella aşılarının yapılması için erteleme gerekmeyen kan ürünleri:**
  - **Palivizumab**
  - **Yıkanmış eritrosit**

Malignite tedavisi ve kemik iliği nakli sonrası aşılama

- ✓ **Lösemi-lenfoma tedavisi alan çocuklarda canlı aşılar:** tedavi bitiminden **en az 3 ay sonra** yapılabilir
- ✓ **Kemik iliği/kök hücre/organ nakli olan çocuklarda canlı aşılar:** nakilden **en az 2 yıl sonra** yapılabilir

Alerji hikayesi olan çocukların aşılaması

- ✓ **Jelatin ve Neomisin alerjisi olanlarda kontrendike aşılar:**
  - ➢ MMR
  - ➢ Varisella

HPV'nin hem erkek hem de kızlarda hastalık yaptığını
ve kızlarda serviks kanseri yaptığını yazmışız
dolayısıyla tam değil ama kısmi referans verebiliyoruz pediatri notundan

RNA virüsleri sitoplazmada (retrovirüs ve influenza virüs hariç) çoğalır.

- RNA virüsleri **RNA bağımlı RNA polimeraz** enzimlerin ya yanında taşırlar (negatif sarmal) ya da genomda kodlarlar (pozitif sarmal).

Negatif sarmallı RNA:

- **RNA bağımlı RNA polimeraz** enzimini yanında taşımak zorundadır.

Pozitif sarmallı RNA:

- **RNA bağımlı RNA polimeraz** enzimini **kodlar** ve konak hücreye **sentezletir.**
- **Ökaryotik mRNA'ya benzer.**
- Nükleik asit enfeksiyözdür.

Virüs enzimleri

DNA —(DNA bağımlı DNA polimeraz)→ DNA

RNA —(RNA bağımlı RNA polimeraz)→ RNA

RNA —(RNA bağımlı DNA polimeraz / reverse transkriptaz)→ DNA

Hücre enzimleri

DNA —(DNA bağımlı DNA polimeraz)→ DNA

DNA —(DNA bağımlı RNA polimeraz / RNA pol II)→ RNA

Hücreden salınma

- ✓ **Zarfsız virüsler hücre lizisi** ile
- ✓ **Zarflı virüsler tomurcuklanarak** salınırlar.
- ✓ **Herpesvirüsler** zarflarını **nükleus zarından** aldıkları için tomurcuklanarak ayrılmazlar, **hücreyi lizise uğratırlar.**

Latent enfeksiyon: Bazı virüsler ayrı bir genom olarak çekirdekte kalabilir.

Latent enfeksiyon yapan virüsler

DNA virüsleri	**Herpes virüsler** ✓ Herpes simpleks virüs ✓ Varicella zoster virüs ✓ Sitomegalovirüs ✓ Epstein Barr virüs ✓ Human Herpes virüs-6 ✓ Human Herpes virüs-7 ✓ Human herpes virüs-8 **Papova virüsler** ✓ İnsan papilloma virüs (HPV) ✓ Polyomavirüs (JC, BK)
RNA virüsleri	**Retrovirüsler**

Viral onkogenez: Bazı virüsler **konak hücre DNA'sına entegre olur** ve **onkojenik transformasyona** neden olur.

Onkojenik virüsler

DNA virüsleri

Virüs	Transformasyon	İlgili hastalık
HPV tip 16-18	E6 ve E7 proteini	Servikal displazi ve neoplazi
EBV	EBNA ve LMP proteinleri	-Burkitt lenfoma -B hücreli lenfoma -Hodgkin lenfoma -Nazofarinks karsinomu
HBV	X protein	Hepatosellüler karsinom
HHV-8		Kaposi sarkomu

RNA virüsleri

HTLV-1	Tax geni	Erişkin T-hücreli lenfositik lösemi

Klinik Bilimler 162. soru
Mikrobiyoloji Speetus Notu 1. Fasikül
Sayfa 065

VİRÜSLERE İMMÜN YANIT

Doğal (Özgül Olmayan) İmmün Yanıt

- Tip-1 interferonlar (α, ß) (ilk yanıt)
- Makrofajlar
- NK hücreleri
- Defensinler
- Mukosilier temizleme, ateş vb.

İnterferonun antiviral etkisi

Protein kinaz aktivasyonu;

- Apoptosis uyarılır.
- Viral protein sentezi inhibe edilir.

2'5' oligoadenilat sentetaz viral mRNA'yı yıkar.
Mx proteini viral transkripsiyonu inhibe eder.

Kazanılmış (Özgül) İmmün Yanıt

Aktif bağışıklık (uzun süreli)	- Doğal aktif bağışıklık (hastalığın geçirilmesi) - Yapay aktif bağışıklık (aşılama)
Pasif bağışıklık (kısa süreli)	- Başka insanlarda (ya da atlarda) oluşturulmuş antikorların verilmesi - **Anneden fetusa** geçen **IgG** ve **kolostrumdaki Ig A**

- Lokal IgA yanıtının etkin olduğu virüsler
- Viremi yapmayan virüsler

- ✓ Respiratuvar sinsityal virüs
- ✓ Parainfluenzae virüs
- ✓ Rhinovirüs
- ✓ Rotavirüs
- ✓ Norovirüs (Norwalk virüs)

FLASH BACK

Herpesvirüslerin primer ve latent enfeksiyon bölgeleri

Virüs	Primer enfeksiyon	Latent enfeksiyon
HSV 1 ve 2	Mukoepitelyal hc.	Nöron
VZV	Mukoepitelyal hc.	Nöron
EBV	B hücre, epitelyal hücre	B lenfosit
HHV-8	Lenfosit	B lenfosit
CMV	Lenfosit, monosit, epitelyal hücre	T lenfosit, monosit
HHV-6 ve 7	Salgı bezleri, nöron, lenfosit, monosit	T lenfosit, monosit

POKSVİRÜSLER

- **En büyük** ve **en kompleks** virüstür.
- **Virionda replikasyon enzimleri** bulunur.
- DNA virüsü olmasına rağmen;
  - **Sitoplazmada replike olur.**
  - **Sitoplazmada inklüzyon cismi** (**Guarnieri**) yapar.

Cins	Tür
Orthopoxvirüs	Variola (Çiçek)
	Vaccinia (Aşı)
	Monkeypoxvirüs
Parapoxvirüs	Orf virüs
	Pseudocowpox virüs
Molluscipoxvirüs	Molluscum contagiosum virüs
Yatapoxvirüs	Yabapoxvirüs
	Tanapoxvirüs

Çiçek Hastalığı virüsü (Variola virüs)



- **A grubu biyoterör** ajanıdır.
- **Aşı** ile **eradike edilen** tek hastalıktır.
- **Damlacık** veya **direkt temasla** bulaşır.
- **Döküntüler sentrifugal** yerleşimli, **tek tip** (su çiçeğinden farkı), **iz bırakarak** iyileşir.

Tanı:

- **Sitoplazmik** inklüzyon cisimleri (**Guarnieri**)
- **Antikor tayini** ve **PCR** kullanılabilir.
- Embriyonlu yumurta kültürü yapılabilir.

Korunma:

- **Vaksinya virüsten** elde edilen **canlı aşı**

Maymun çiçeği virüsü

- Doğal rezervuarı **kemircilerdir**
- Maymunlarda ve insanlarda **çiçek benzeri döküntülü** hastalığa yol açar.
- Çiçekten farklı olarak **LAP** yapar.
- Anogenital bölgedeki lezyonlar **ağrılıdır**

Tedavi: Tekovirimat

Korunma: Çiçek hastalığıyla aynı

Molluskum Kontagiosum

Contagion (temas)

Doğrudan **temas** veya eşyalarla bulaşır.

TİPİK VAKA

Soru: Kırk yaşında AİDS'li bir hasta anogenital bölgede **göbekli deri lezyonları** şikayetiyle başvuruyor. Lezyonları sıktığında içinden **peynirimsi sıvı** çıktığı öğreniliyor. Çıkan sıvıdan yapılan mikroskobik incelemede hücreler içinde **sitoplazmik inklüzyon cisimleri** görülüyor.

En olası etken nedir?

Cevap: **Molluskum kontagiosum**

Orf virüsü

- **Koyunlardan** bulaşır.
- Daha çok ellerde **veziküler**, **hemorajik** veya **granülomatöz** lezyona neden olur.
- Lezyon **şarbonla karışabilir**.

PAPOVAVİRÜSLER

- **Papillomavirüs** ve **Polyomavirüs**
- Konağa ait polimerazları kullanırlar

Papillomavirüs

- **Cinsel yolla** veya temasla derideki çatlaklardan bulaşan **zarfsız** virüstür.

Klinik Bilimler 162. soru
Mikrobiyoloji Speetus Notu 1. Fasikül
Sayfa 071

Klinik tablolar

Deri siğili	**En sık** neden olduğu tablo
Kondiloma aküminatum	Anogenital bölgede **siğiller** (HPV tip **6** ve **11**)
Serviks kanseri	HPV tip **16** ve **18**
Laringeal papillom	HPV tip **6** ve **11**
Epidermodisplazia verrüsiformis	Malign dönüşümlere (**skuamoz hücreli Ca**) neden olabilir. (HPV tip **5** ve **8**).

Tanı

Moleküler (DNA tespiti)	- İnsitu hibridizasyon (dokuda) - PCR
Sitolojik	Pap-smear (**koilositler**)
Hücre kültürü ve seroloji	Tanıda yeri yoktur!

Tedavi: Kriyoterapi, alfa interferon, 5-FU, sidofovir, triklorasetik asit, imikuimod, podofilin.

Korunma: **L1 kapsid** antijenlerinden hazırlanan **rekombinant**, ikili (16 ve 18), dörtlü (6, 11, 16 ve 18) ve dokuzlu (6, 11, 16, 18, 31, 33, 45, 52 ve 58) aşıları vardır.

- Rutin aşılama zamanı **11- 12. yaşlardır**.
- **45 yaş üzerinde** aşı **önerilmez**.

Polyomavirüsler (JC ve BK)

JC virüs: Özellikle **AIDS**'lilerde, **progressif multifokal lökoensefalopati** oluşturur.

Orijinal Soru: Klinik Bilimler 163

163.Uzun dönem total parenteral nütrisyon (TPN) alan hastalarla ilgili aşağıdaki ifadelerden hangisi yanlıştır?

A) Hastalarda kateter enfeksiyonu riskini azaltmak için santral yol olarak femoral ven tercih edilmelidir.
B) Hepatik steatoz ve kolelitiyazis gelişebilir.
C) Overfeeding nedeniyle elektrolit dengesizlikleri, hiperglisemi ve hipertrigliseridemi görülebilir.
D) TPN, hastalarda görülebilen nozokominal kandideminin en sık nedenlerinden biridir.
E) Starvasyonu takiben, kalori ihtiyacının tamamının verilmesine bağlı refeeding sendromu görülebilir.

Doğru Cevap:A

SpeeTUS Notu

SpeeTUS Notu

Enteral beslenme formülleri

İzotonik formüller	• **Lifsiz düşük atıklı** veya **lifli (fiber)** olarak 2 gruptur. **1 kcal / mL** enerji içerirler. Protein dışı kalori : nitrojen oranı **150 / 1** • **Stabil ve GİS sağlam hastalarda standart başlangıç formülüdür.** (düşük atıklı izotonik formüller).
İmmünite destekleyen formüller	• **Glutamin, arjinin, omega-3 yağ asidi** içeren spesifik ürünlerdir. • **Çoklu organ yetmezlikli kritik hastalarda** glutamin desteği verilmesi **mortaliteyi arttırabilir.** • Hemodinamik olarak stabil ve organ disfonksiyonu olmayan **yanıklı ve travmalı hastalarda glutamin faydalıdır.**
Kalori yoğun formüller	• Aynı hacimde daha fazla kalori sağlar. **Sıvı kısıtlaması** yapılması gereken veya yüksek hacimleri tolere edemeyecek hastalara uygulanır. 1.5-2 kcal / mL enerji içerirler.
Yüksek proteinli formüller	• **Kritik hastalar içindir.** Protein dışı kalori : nitrojen oranı 80/1 - 120/1
Elementer formüller	• **Malabsorpsiyon, kısa bağırsak sendromu** ve **pankreatitte** kullanılır. Uzun karbohidrat içermezler, **kısa peptidler** ve çok az **orta zincirli yağ asitleri** barındırırlar. Primer avantajı **kolay emilebilmeleridir.** Uzun kullanımda düşük yağ içerikleri nedeniyle vitamin ve eser eleman eksikliklerine yol açabilirler.
Karaciğer yetmezliğinde kullanılan ürünler	• **Düşük protein, yüksek karbohidrat** ve düşük yağ içerirler. **Dallı zincirli amino asitlerden zengin** (lösin, izolösin ve valin), aromatik amino asitlerden fakir sıvılardır. Bu şekilde potansiyel **ensefalopati riski azalır.**
Böbrek yetmezliğinde kullanılan ürünler	• **Düşük protein, yüksek karbohidratlı** sıvılardır. Protein dışı kalori:nitrojen oranı yüksektir. **Esansiyel amino asitlerden zengindir. Vitaminleri** ve **eser mineralleri içermeyen**, elektrolit dengeli formüller kullanılmalıdır.
Akciğer yetmezliğinde kullanılan ürünler	• **Düşük karbonhidratlı; yağdan zengin** orta proteinli formüller verilir. Amaç CO_2 **üretimini** azaltmaktır.
Ciddi stres varlığında kullanılan ürünler	• **Dallı zincirli amino asitlerden zengin, yüksek proteinli**, orta karbonhidratlı; orta yağlı rejimlerdir. Protein dışı kalori: nitrojen oranı 90 : 1 - 120 : 1 arasındadır.

PARENTERAL BESLENME DESTEĞİ

- **Santral (total) parenteral beslenme**; hastanın tüm besin gereksinimlerinin geniş çaplı bir vene yerleştirilen katater yardımıyla yapılmasıdır.
- **Periferik parenteral beslenme** ozmolaritesi azaltılan beslenme sıvılarının periferik venler yoluyla verilmesidir. Santral yolu kullanmak mümkün olmadığında veya destek beslenme gerektiğinde uygulanır. **14 günden** fazla uygulanmamalıdır.
- Genel olarak bir hasta 7 gündür ağızdan beslenemiyorsa ve gelecek 7 gün içinde ağızdan beslenmeye geçilemeyeceği öngörülüyorsa **total parenteral beslenme (TPN)** düşünülmelidir.
- **TPN** için **en kritik** endikasyon, GİS'in kullanılamayacak olmasıdır.

TPN'nin endike/kontrendike olduğu durumlar

TPN için temel endikasyonlar:

✓ Kısa bağırsak sendromu, yüksek debili enterokütan fistüller (>500 mL/gün), postop paralitik ileuslu hastalar, GİS malabsorbiyonu olan hastalar, enteral beslenme desteği ile yeterli enerji sağlanamayan hastalar, gastrointestinal stenozlar...

TPN için temel kontrendikasyonlar:

✓ Hemodinamik açıdan unstabil hastalar, ciddi metabolik bozuklukları olan hastalar, oral/enteral beslenen hastalar, deserebre hastalar, <8 cm ince bağırsağı olan infantlar, yaşam beklentisi olmayan hastalar

- TPN'nin teknik (kateter ilişkili) komplikasyonları; pnömotoraks, hemotoraks, hidrotoraks, duktus torasikus yaralanması, brakiyal pleksus, subklavyan arter yaralanması, kalp perforasyonu, aritmiler, emboli, venöz tromboz, kateter sepsisi..
- TPN'de metabolik komplikasyonları da gelişebilir; hipokalemi, eser mineral eksiklikleri, yağ asidi eksiklikleri, hiperglisemi, hipoglisemi, azotemi, hipertrigliseridemi, hiperkapni...
- **Çinko eksikliği**, TPN'de **en çok** görülen mineral eksikliğidir.

Santral Venöz Kateter Enfeksiyon Risk Sıralaması

✓ Femoral Kateter (En yüksek)
✓ Jugüler Kateter
✓ Subklavian Kateter (En düşük)

TİPİK

TPN'de çinko eksikliği

- Egzematoid döküntü
- Yara iyileşmesinde bozulma
- Alopesi

TPN'de linoleik asit eksikliği

- Deri döküntüleri
- Görme problemleri / göz içi basınç azalması

ÖZEL BESLENME KOMPLİKASYONLARI

Refeeding Sendromu

- Ciddi malnütrisyonu durumunda hızlı ve fazla beslenme desteği görülür, ölümcül olabilir.
- Hem enteral hem de parenteral beslenme desteği ile görülebilir.
- **Tipik risk grubu:** Açlık, alkolizm, gecikmiş beslenme desteği, anoreksia nervoza ve morbid obezite sonrası masif kilo kaybı
- Metabolizma karbohidrata döner, insülin salgısı artar, plazmadan hücre içine fazla elektrolit geçişi olur ve elektrolit anomalileri beklenir.
- Elektrolit anomalilerine bağlı olarak kardiyak aritmiler, solunum yetmezliği, bilinç bulanıklığı ve ölüm gelişebilir.
- Verilen kalorinin yavaş artırılması ve replasman öncesi tiyamin verilmesi ile önlenebilir. Elektrolit bozukluğu

Klinik Bilimler 163. soru
Genel Cerrahi Speetus Notu 1.
Fasikül Sayfa 008

İLGİLİ NOTLAR

VASKÜLER KATETER İLE İLİŞKİLİ

Klinik Bilimler 163. soru
Dahiliye Speetus Notu 1. Fasikül
Sayfa 211

Kateter enfeksiyonları için risk faktörleri

Etkene ait faktörler	• Bulaşma şekli: Doğrudan/dolaylı temas, solunum damlacıkları, infüzat vb. • Dayanıklılık: Cansız nesnelerde ve yüzeylerde hayatta kalabilme • Biyofilm üretebilme: Staphylococcus spp., Candida spp. • Virülans faktörleri: Enzimler, toksinler • Direnç özellikleri: Antimikrobiyal ajanlara, dezenfektanlara direnç
Hastaya ait risk faktörleri	• Hastanın yaşı: <1 yaş veya >60 yaşta risk artar. • Deri bütünlüğünün bozulması: Riski artırır. • Altta yatan hastalıklar: Karaciğer/böbrek yetmezliği, hemodiyaliz, DM, malignite, AIDS • Farklı bir odakta aktif enfeksiyon varlığı: Metastatik enfeksiyon riskini artırır. • Diğerleri: Obezite, sigara kullanımı, nötropeni, immün süpresyon, yanıkta risk artar.
Kateteri takan kişiye ait faktörler	• Kateter takarken asepsi kurallarına uyulmaması: Riski artırır. • Kateteri takan kişinin tecrübesiz olması: Riski artırır. • Kateterin sık manipüle edilmesi: Riskini artırır.
Kateterle ilgili risk faktörleri	• Kateterin takılma koşulları: Acil uygulamalarda, elektif şartlara göre risk artar. • Kateterin uzunluğu: Uzunluk artıkça risk artar. • Kateterin lümen sayısı: Lümen sayısı arttıkça risk artar. • Kateterin tipi: Risk polivinil klorür > teflon • Kateterin yerleştirilme şekli: Risk cutdown > perkütan • SVK bölgesi: Risk alt ekstremite > üst ekstremite (femoral > juguler > subklaviyan) • Kateterin kalış süresi: Süre arttıkça (72 saat ve üzerinde) risk artar.

KATETER TÜRLERİ VE ENFEKSİYON RİSKLERİ:

Kısa Süreli Kateterler:

- **Periferik venöz kateterler:** Kan dolaşımı enfeksiyonu (KDE) oranı düşüktür.
- **Periferik arteriyel kateterler:** Hemodinamik izlemde kullanılırlar, KDE gelişme riski çok azdır.
- **Tünelsiz santral venöz kateterler**: En sık kullanılan santral kateterlerdir. Katetere bağlı-KDE (KB-KDE)'nin **%90'ından (en sık)** sorumludurlar. **Lümen sayısı arttıkça enfeksiyon riski de artar. Femoral kateterizasyon** olabildiğince kullanılmamalıdır. **Rutinde kullanılanlar arasında KB-KDE açısından en riskli kateter, juguler santral venöz kateterdir.**
- **Periferik olarak yerleştirilen santral venöz kateterler:** Diğer tünelsiz kateterlerden daha az enfeksiyon riski taşır.

Uzun Süreli Vasküler Aygıtlar:

- **Tünelli santral venöz kateterler:** Uzun süreli İV tedavi gerektiren hastalarda kullanılır. **Tünelsiz kateterlere oranla daha az enfeksiyon riski taşır.**
- Tamamı cilt altına implante edilen hazneli, kalıcı intravasküler aygıtlar: **KDE olasılığı en azdır.**

KATETER ENFEKSİYONLARINDAN SORUMLU ETKENLER:

- ✓ Kateter enfeksiyonuna neden olan mikroorganizmalar çoğunlukla normal deri florasından kaynaklanır.
- ✓ Hastane kaynaklı kateter enfeksiyonlarının en sık etkenleri gram pozitif koklardır. En sık bakteriyel etkenler; *Staphylococcus epidermidis* **(%34,1), enterokoklar** (%16,0) ve *Staphylococcus aureus*'tur. *Staphylococcus epidermidis*, hücre dışı polisakkaridi **(slime faktör)** ile katetere tutunur, nötrofil fagositozundan kaçar, antibiyotiğe bağlanarak direnç geliştirir. *Staphylococcus aureus* diğerlerinden daha ağır tablolara yol açar; fokal metastatik enfeksiyonlar ve endokarditlere neden olur. En sık saptanan mantar olan *Candida*, glukozlu sıvılarda slime faktör oluşturabilir. Totalde 3. sırada yer alır (%11,8).

KATETER İLE İLİŞKİLİ ENFEKSİYON TANIMLAMALARI:

Kateter Kolonizasyonu:

- Hiçbir klinik semptom ve bulgu olmaksızın kateter ucunda/giriş yerinde mikroorganizma üremesidir.

Filebit:

- Kateter takılı vena trasesi boyunca eritem, hassasiyet ve endurasyon gelişmesi durumudur.

Hub (Kateterin Ciltten Dışarıya Çıkış Yeri) Enfeksiyonu:

- Kateter çıkış yerinin 2 cm uzağına kadar eritem, hassasiyet, endurasyon ve genel enfeksiyon belirtilerinin gelişmesidir.

Port (Cep) Enfeksiyonu:

- Subkutan ceplerde eritem, hassasiyet ve endurasyon gelişmesi durumudur.

Tünel Enfeksiyonu:

- Tünelli kateterlerde, kateterin subkutan trasesi boyunca 2 cm'den daha geniş alanda eritem, hassasiyet ve endurasyon gelişmesi durumudur.

Septik Trombofilebit:

- Kateterin koyulduğu venanın içinde enfekte pıhtı bulunmasıdır.

Kontamine İnfüzyon Sıvısına Bağlı Enfeksiyon:

- İnfüzyon sonrasında ani titreme, ateş, taşikardi vb. varsa ve kan-nfüzat kültürlerinde aynı bakteri üremişse söz konusudur.

Katetere Bağlı Kan Dolaşımı Enfeksiyonu (KB-KDE):

- Damar içi kateteri olan ve başka bir enfeksiyon kaynağı bulunmayan bir hastada; titreme, ateş ve/veya hipotansiyon gibi genel enfeksiyon belirti ve bulgularının ortaya çıkması durumudur.

Orijinal Soru: Klinik Bilimler 164

164.I. Kortiol
II. Glukagon
III. Epinefrin

Travmaya nöroendokrin cevapta yukarıdaki hormonlardan hangileri artar?

A) I ve II
B) Yalnız III
C) II ve III
D) Yalnız I
E) I, II ve III

Doğru Cevap:E

SpeeTUS Notu

SpeeTUS Notu

TÜMÖR NEKROZİS FAKTÖR-ALFA (TNF-ALFA)

- En erken salınan ve en güçlü proinflamatuvar sitokindir.
- Olaydan sonra 30 dakika içinde salınır. Yarı ömrü < 20 dakikadır. Makrofaj, dendritik hücre ve T hücreler tarafından salınır.
- TNF-alfa salınmasını artıran uyarılar: Yaralanma, enfeksiyon (bakteriyel endotoksin)
- Ateş, makrofaj yapımı, IL-6/8 ve nitrik oksit salınmasına yol açar, şok ve katabolizmayı uyarır.

İNTERLÖKİN-1

- IL1α ve IL1 β olmak üzere iki, formu vardır. TNF benzeri etkileri vardır. Proinflamatuvardır.
- Alfa DAMP olarak fonksiyon görür, aktif halde sağlıklı hücrelerde yapılır ve depolanır. İnflamatuvar medyatörlerin sentezini uyarır.

İNTERLÖKİN-2

- T ve Blenfosit proliferasyonunu uyarır; T lenfositlerden sitokin salınmasının uyarır; immunglobülin yapımını uyarır; bağırsak bariyer bütünlüğünü korur.
- IL-2 reseptör blokajı immünsüpresyon ile sonuçlanır; bu etki organ transplantasyonunda kullanılır.

İNTERLÖKİN-6

- IL-6 salgılanmasına en fazla TNF-alfa ve IL-1 neden olur. Tüm hücrelerde yapılabilir (bağırsak epiteli dahil).
- IL-6 düzeyleri yaralanmanın şiddeti ile doğru orantılıdır. Yüksek plazma IL-6 düzeyleri intraabdominal sepsiste mortalite ile ilişkilidir.

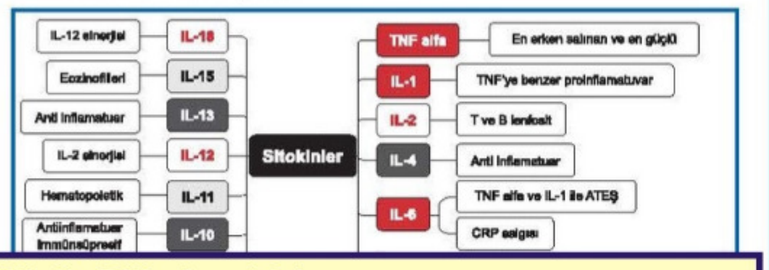

Klinik Bilimler 164. soru
Genel Cerrahi Speetus Notu 1.
Fasikül Sayfa 010

YARALANMA SONUCU GELİŞEN HORMONAL DEĞİŞİKLİKLER

Vücutta hücre harabiyeti ile oluşan değişiklikler

- ✓ Negatif nitrojen dengesi
- ✓ Glukoneogenez
- ✓ Protein sentezinde azalma
- ✓ İntrasellüler elektrolit kaybı
- ✓ Kreatin ekskresyonu

Travmada hormonlar

- ✓ Bifazik hormonlar → İnsülin ve glukagon
- ✓ Azalan hormonlar → T3 ve T4
- ✓ Artan hormonlar → Katekolaminler, kortizol, GH, ADH, RAA, prolaktin

10

YARALANMA SONRASI METABOLİZMA

Enerji Harcaması:

- Her türlü travma, vücudun enerji harcamasını artırır. Peritonit ve ciddi enfeksiyonlar, dinlenme halindeki enerji tüketimini %20-75 oranında yükseltebilirken, yanık gibi durumlarda bu artış %100'ü geçebilir.

Lipid Metabolizması:

- Yaralanmalarda lipolizi tetikleyen hormonlar arasında ACTH, kortizol, katekolaminler ve glukagon bulunur. Ayrıca, insülin seviyesindeki düşüş ve sempatik sinir sistemi aktivasyonu lipolizi destekler.
- Travma ve yoğun bakım hastalarında trigliseridler ana enerji kaynağıdır. Yağ asitlerinin oksidasyonu, glukoz oksidasyonuna göre daha az oksijen tüketir ve daha az karbondioksit üretir. RQ (respiratory quotient) 0.7 olduğunda yağ oksidasyonu, 1.0 olduğunda ise karbonhidrat oksidasyonunun baskın olduğunu gösterir.

Karbonhidrat Metabolizması:

- Yaralanma sonrası görülen en önemli metabolik değişikliklerden biri hiperglisemidir. İlk aşamada karaciğer glikojeni yıkılırken, ilerleyen günlerde glukoneogenez ile glukoz sağlanır.
- Travma sonrası insülin direnci gelişir, ancak yara dokusu hücreleri diğer dokulara göre daha fazla glukoz alır. Aşırı beslenme sonucu glukoz fazlalığı, RQ'nun >1.0 olması ile kendini gösterir.

Protein Metabolizması:

- Yaralanma sonrası vücudun protein yıkımı artar. İdrarla nitrojen atımı günlük 30-50 g'a yükselir, bu da proteolizin arttığını gösterir.
- Kas dokusu yıkılırken karaciğer ve böbrek gibi hayati organlar korunur. Glutamin, stresli durumlarda lenfositler ve fibroblastlar için önemli bir enerji kaynağıdır.

Majör yaralanma sonucunda gelişen hormonal değişiklikler:

- Kortizol düzeyleri travmanın şiddeti ile doğru orantılı artar. Nükleer faktör kappa B'yi ve toll like reseptörleri inhibe eder (antiinflamatuar). Katabolizmayı uyarır.
- Glukagon düzeyleri önce azalır, sonra artar (bifazik). Katabolik etki, glikojenoliz, glukoneogenez, ketogenez, lipoliz...
- İnsülin düzeyleri önce azalır, sonra artar (bifazik). Reseptör düzeyinde insülin direnci nedeniyle etkisi en çok azalan hormon...
- ADH salgısını artıranlar: Hiperozmolarite, hipovolemi, beta adrenerjik uyarı, ağrı, anestezik ilaçlar, hiperglisemi
- ADH salgısını azaltanlar: Beta adrenerjik uyarı, atrial natriüretik faktör

Travma sonrası norepinefrin ve epinefrin, çok hızlı yükselirler.

Karaciğerde glikojenolizi, glukoneogenezi, lipolizi ve ketogenezi arttırırlar. İnsülin sekresyonunu azaltır, glukagon sekresyonunu arttırırlar. TNF, IL-1 ve IL-6 gibi inflamatuvar sitokin salınımını inhibe eder ve IL-10 salınımını uyarırlar. Glukokortikoidler ile birlikte IL-12 üretimini azaltırlar ve T helper 1 hücre fonksiyonlarını baskılarlar (antiinflamatuar).

İLGİLİ NOTLAR

Orijinal Soru: Klinik Bilimler 165

165. Yirmi beş yaşındaki erkek hasta birkaç gündür devam eden hematokezya nedeniyle yakınları tarafından acil servise getiriliyor. Hastanın uykuya meyilli olduğu, hızlı soluduğu ve vital parametrelerinden kan basıncının 70/45 mmHg, nabzının 150/dakika olduğu saptanıyor. İdrar sondası takıldıktan sonra idrar çıkışı gözlenmiyor.
Bu hastadaki tablonun, hangi oranda toplam vücut kan miktarı kaybına gelişmesi <u>en olasıdır</u>?

A) %40'tan fazla
B) %30-40 arası
C) %20-30 arası
D) %15-20 arası
E) %15' ten az

Doğru Cevap: A

SpeeTUS Notu

SpeeTUS Notu

ŞOK

HİPOVOLEMİK ŞOK

- Hipovolemik şokta, doku perfüzyonunun bozulmasının temel nedeni **kalp debisinin azalmasıdır**.
- Cerrahi hastalarda **en sık** sebep **kanamalardır**. Ek olarak aşırı sıvı kayıpları (yanık, pankreatit, ileus..) da sebep olarak gösterilebilir.
- Klinik olarak şok tablosunun ortaya çıkması için kan hacmindeki azalmanın **en az %25-30** olması gerekir.

FLASH BACK

Nörolojik ve septik şoklar dağılım tipi (distribütif) şoklardır.

Değişkenlere göre şok evrelemesi

Değişken	Sınıf 1	Sınıf 2	Sınıf 3	Sınıf 4
Volüm kaybı yüzdesi	<15%	15-30%	30-40%	>40%
Volüm kaybı	<750 ml	750-1500 ml	1500-2000 ml	>2000 ml
Nabız hızı	<100/dk	100-120/dk	120-140/dk	>140/dk
İdrar miktarı	>30 ml/st	20-30 ml/st	5-15 ml/st	0-5 ml/st

Klinik Bilimler 165. soru
Genel Cerrahi Speetus Notu 1.
Fasikül Sayfa 011

TİPİ

- ✓ PAKB/CVP gibi damar yatağı doluluk göstergeleri ↓ , laktat ↑

Korunan organlar

Schwartz

- ✓ Diğer tüm organların kan akımı azalacak şekilde korunan organlar kalp ve beyindir.

Sabiston

- ✓ Beyin, karaciğer ve böbrek kan akımının sürdürülmesi hayatidir.
- ✓ İskelet kası, deri ve gastrointestinal (splanknik) sistem kan akımı azaltılır.

Tedavi

- Şoktaki hastada devam eden **kanamanın kontrolü** tedavinin temel unsurudur.
- Kristalloid olarak tercih edilen sıvı **ringer laktattır.**
- Aktif kanama kontrol altına alınana kadar hipotansif resüsitasyon yapılmalıdır (**hasar kontrol resüsitasyonu**).

Hasar kontrol resüsitasyonu

- ✓ Kanamayı durdur, az kristalloid ver
- ✓ Kombine şekilde kan ürünü kullan (ES,TS,TDP 1: 1: 1 oranı en iyi)
- ✓ Hemoglobin düzeyi 7-9 g/dL tutulmalı
- ✓ Sistolik KB 80-90 mmHg tutulmalı

İstisna → KAPALI KAFA TRAVMASI
Hedef SKB → 110 mmHg

Şokun Monitörizasyonu

- Şokun monitörizasyonu için kullanılan parametreler doku perfüzyon parametreleri ve hemodinamik parametreler olarak ayrılabilir.

Doku perfüzyon parametreleri

- ✓ İdrar çıkışı
- ✓ Bilinç durumu
- ✓ Deri perfüzyonu
- ✓ Hematokrit
- ✓ Laktat düzeyi ve baz açığı
- ✓ İntramukozal pH

Hemodinamik parametreler

- ✓ Arteryel kan basıncı
- ✓ Kalp hızı
- ✓ Santral venöz basınç
- ✓ Kalp dolum indeksleri ve kalp debisi
- ✓ Oksijen transport parametreleri
- ✓ Şok indeksi kalp hızı/sistolik kan basıncı olarak tanımlanır.
- ✓ Modifiye şok indeksi kalp hızı/ortalama arteryel basıncı olarak tanımlanır.
- ✓ Relatif bradikardi, hastanın sistolik kan basıncı 90 mm Hg'nin altındayken aynı anda kalp hızının 100 atım / dk'dan daha düşük olması olarak tanımlanır. Kalp hızı 60 atım/dk'nın altında olan hastalar genellikle can çekişmektedir.

İLGİLİ NOTLAR

Orijinal Soru: Klinik Bilimler 166

166. Beş yıl önce kalp kapak replasmanı ameliyatı geçirmiş olan 55 yaşındaki erkek hastaya akut apandisit tanısıyla apendektomi ameliyatı planlanıyor. Hastanın ameliyat öncesi hemoglobin değerinin 8,5 d/dL, INR değerinin 2,5 olduğu tespit ediliyor. astanın InNRaeaeiHastanın INR değerlerinin normal sınırlara düşürülmesi için ameliyat öncesinde 6 ünite taze donmuş plazma transfüzyonu, hemoglobin değerini yükseltmek için ise 2 ünite tam kan transfüzyonu yapılıyor. Kontrol kan sonuçları beklenirken hastada dispne ve hipoksi gelişmesi üzerine çekilen akciğer grafisinde bilateral infiltrasyon saptanıyor.
Bu hasta için <u>en olası</u> tanı aşağıdakilerden hangisidir?

A) Mycoplasma pnömonisi
B) Bakteriyel pnömoni
C) Akut solunum sıkıntısı sendromu
D) Spontan pnömotoraks
E) Transfüzyon ilişkili akut akciğer hasarı

Doğru Cevap: E

SpeeTUS Notu

SpeeTUS Notu

TRANSFÜZYON

Depo kanındaki değişiklikler
- ✓ ATP, 2,3DPG, O2 kapasite, pH azalır
- ✓ Ozmotik frajilite, potasyum, laktat artar
- ✓ Faktör 5 ve 8 azalır
- ✓ Trombositler 24 saatten sonra kaybolu
- ✓ Amonyak birikir
- ✓ Faktör 2, 7, 9, 11 stabil olarak bulunur.

Transfüzyon Endikasyonları:

Oksijen Taşıma Kapasitesinin Artırılması:
- Ciddi akut anemi durumunda transfüzyon uygundur.
- Transfüzyon eşik değerleri tartışmalı olsa da, kılavuzlara göre:
  - Stabil hastalarda hemoglobin <7 gr/dL ise transfüzyon yapılır.
  - Kalp cerrahisi, ortopedik cerrahi ve kardiyopulmoner sorunlarda hemoglobin <8 gr/dL ise transfüzyon uygundur.

Volüm Replasmanı:
- Cerrahi hastalarda en sık endikasyon, kan volümünün yerine konmasıdır. %20'ye kadar intravasküler kayıplar kristalloidlerle karşılanabilir.

Trombosit ve Pıhtılaşma Faktörlerinin Replasmanı:
- PT ve aPTT monitorizasyonu ile yapılır. En sık kullanılan ürün: taze donmuş plazma.

TRANSFÜZYONDA YENİ TANIMLAR

- **Masif transfüzyon** 24 saat içinde > 10 ünite eritrosit süspansiyonu transfüzyonu olarak tanımlanır.
- **Kritik uygulama eşiği** (critical administration threshold: CAT), 60 dakikalık bir süre içinde 3 ünite eritrosit transfüzyonu olarak kabul edilmektedir.
- **CAT (+) durum mortalite** riskinin iki kat artması demektir. Mortaliteyi belirlemede klasik masif transfüzyon tanımından çok daha hassastır.

Masif transfüzyon komplikasyonları
- ✓ Hipervolemi
- ✓ Trombosit fonksiyon bozukluğu
- ✓ Trombositopeni
- ✓ Faktör 5-8 eksikliği
- ✓ Oksijen transportunun bozulması
- ✓ Hiperpotasemi (en tehlikeli olanı)

HASAR KONTROL RESÜSİTASYONU

- Travmalı ve kanamalı hastalarda koagülopati, asidoz ve hipotermi ölüm triadı ve kısır döngüsü kırılmalıdır.
- Hasar kontrol resüsitasyon yaklaşımı stratejisi, ölüm triadını durdurmak veya önlemeyi hedefler.
- Bu tip travmalı hastalarda hasar kontrol resüsitasyonu 3 temel hamleden oluşur.
  - Hipotansiyona kontrollü şekilde izin verilir (sistolik kan basıncı 90 mmHg'de tutulur).
  - Kristalloidlerle resüsitasyon olabildiği kadar sınırlanır.
  - Çok hızlı şekilde tam kandaki oranlarına yakın olacak şekilde kan ürünleri (eritrosit süspansiyonu, taze donmuş plazma ve trombositler) verilir.
- Bu yaklaşım gövde içi kanamaya bağlı mortaliteyi ve 30 günlük toplam mortaliteyi azaltmıştır.

TRANSFÜZYON KOMPLİKASYONLARI

- Transfüzyon reaksiyonları non-hemolitik ve hemolitik reaksiyon olarak gelişebilir.
  - Febril reaksiyonlar, alerjik reaksiyonlar, bakteriyal kontaminasyon, dolaşım yüklenmesi ve akut akciğer hasarı görülebilir.
  - Transfüzyona bağlı en sık komplikasyon febril

Klinik Bilimler 166. soru
Genel Cerrahi Speetus Notu 1.
Fasikül Sayfa 018

TRALİ
- Transfüzyona bağlı akut akciğer hasarı (TRALI) transfüzyon sonrasında ortaya çıkan non-kardiyak pulmoner ödem tablosudur.
- Plazma içeren her türlü kan ürünü ile görülebilir.

TİPİK VAKA

Transfüzyona bağlı ölümlerin en sık nedeni TRALİ'dir.
TRALİ tablosu...
- ✓ Transf. sonrası 6 saat içinde (en sık 1-2s) akut hipoksi/dispne tablosu
- ✓ AC grafisi bilateral infiltre (buzlu cam)
- ✓ Ateş, titreme, pulmoner ödem (nonkardiak)
- ✓ En önemli risk fakt. kan donörünün kadın ve multipar olması

Hemolitik transfüzyon reaksiyonları

Hemolitik Reaksiyonlar

Akut	Geç
✓ Transfüzyon sırasında	✓ Transfüzyondan 2-10 gün sonra
✓ İntravasküler hemoliz	✓ Ekstravasküler hemoliz
✓ ABO uyumsuz kan transfüzyonuna bağlı	✓ Hafif anemi, indirekt hiperbilirubinemi
✓ Ig M aracılı	✓ Ig G aracılı
✓ Ateş, hipotansiyon, DİK, böbrek yetmezliği	✓ Direkt Coombs testi pozitif
✓ Hemoglobinemi-hemoglobinüri, oligüri	✓ Serum haptoglobulin seviyesinde azalma

Akut hemolitik reaksiyon tedavisi
- Transfüzyon hemen kesilir.
- Böbrek tübüllerinde hemoglobin presipitasyonunu önlemek için idrar alkalileştirilir. Bikarbonat verilir.
- Diürez yapılır. Mannitol veya furosemid verilir.
- İdrar çıkışını izlemek için sonda takılır.

İLGİLİ NOTLAR

Geç dönemde gelişen transfüzyon komplikasyonları

- Geç hemolitik reaksiyon
- Posttransfüzyon purpurası
- Graft-versus-host hastalığı
- Demir yüklenmesi

*Not: Diğer komplikasyonlar **erken dönemde** gelişir.*

Febril reaksiyonlar

✓ **Donör lökositlerine** karşı alıcıdaki antikorlar sorumludur.

Allerjik reaksiyonlar

✓ **Plazma proteinlerine** bağlı gelişen ürtikeryal lezyonlardır.

Anafilaktik reaksiyon

✓ **IgA eksikliği** olan hastalarda IgA'ya karşı **IgE yapısında** antikorlar vardır.

✓ Eğer bu hastalara IgA içeren kan ürünü verilecek olursa **anafilaksi** gelişir.

Hemolitik transfüzyon reaksiyonları

	Akut	Geç
Gelişme süresi	Hemen	1-2 hafta sonra
Uyumsuzluk nedeni	ABO	ABO dışı (Rh vb)
Sorumlu antikor	IgM	IgG
Hemoliz tipi	İntravasküler	Ekstravasküler
	Gürültülü (akut	

Klinik Bilimler 166. soru
Dahiliye Speetus Notu 1. Fasikül
Sayfa 025

Transfüzyon ilişkili pulmoner komplikasyonlar

	Akut akciğer hasarı (TRALİ)	Hipervolemi (TACO)
Ortak	Akut dönemde gelişen bilateral akciğer infiltrasyonu ve dispne	
Mekanizma	Non-kardiyojenik pulmoner ödem	Kardiyojenik pulmoner ödem
BNP düzeyi	Normal/düşük	Yüksek

TRALİ patogenezi

Antikor	→	Hedef
Anti HLA antikor (donörde)	→	Lökosit (alıcıda)

✓ Bu antikorlarla kaplı lökositler, **akciğer damarlarında** mediyatörler salgılayarak **kapiller geçirgenliği arttırır** ve **akut akciğer hasarı** gelişir.

✓ En önemli risk faktörü **multipar kadın donörlerden** alınan ürünleridir.

Post-transfüzyon purpura

✓ Trombosit transfüzyonundan sonra gelişen **gecikmiş aşırı duyarlılık** reaksiyonudur (**Anti HPA-1a** antikorları).

✓ **Trombositopeni** ile karakterizedir.

Graft Versus Host Hastalığı

✓ İmmünsüpresif bir hastaya T lenfosit içeren kan tranfüzyonu sonrası gelişen **gecikmiş aşırı duyarlılık** reaksiyonudur.

Masif banka kanı transfüzyonu

✓ **Tanım:** > 10 ünite/gün eritrosit süspansiyonu transfüzyonu

✓ **Komplikasyonları:**

- Kanama diyatezi (Trombosit ve koagülasyon faktörleri dilüe olur)
- Hipervolemi
- Hipotermi
- Hipokalsemi (antikoagülan sitrata bağı)
- Hiperpotasemi
- Metabolik alkaloz/asidoz

HEMAFEREZ

✓ Aferez "ayırmak, uzaklaştırmak" anlamlarına gelir

✓ Hemaferez, kanının içindeki **hücrelerin (sitaferez)** veya **plazmanın (plazmaferez)** ayrıştırılması işlemidir.

✓ **Bazı önemli aferez endikasyonları:**

Sitaferez	Plazmaferez
Eritrositaferez • Orak hücreli anemi	**Hematolojik hastalıklar** • Trombotik trombositopenik purpura, atipik HÜS • Hiperviskozite sendromu (plazma hücre diskrazileri) • Posttransfüzyon purpura • Soğuk aglütinin hastalığı
Lökaferez • Lökostaz sendromu (lösemiler)	**Antikor aracılı otoimmün hastalıklar** • Goodpasture sendromu vb.
Trombositaferez • Semptomatik trombositoz	

Orijinal Soru: Klinik Bilimler 167

167.Karaciğer trasplantasyonunda cerrahi antimikrobiyal profilaksi için beta-laktam alerjisi olmayan bir hastada aşağıdakilerden hangisinin önerilmesi diğerlerine göre daha uygundur?

A) Sefazolin
B) Sefazolin + Metronidazol
C) Piperassilin-tazobaktam
D) Flukonazol
E) Ampisilin-sulbaktam

Doğru Cevap:C

SpeeTUS Notu

SpeeTUS Notu

Anaeroplarda boyama

Gram (-) basil	Gram (+) basil
• Bacteroides fragilis • Fusobacterium nucleatum • Prevotella melaninogenica • Porphyromonas gingivalis	• Clostridium (SPOR) • Cutibacterium acnes • Lactobacillus • Actinomyces (FİLAMENTER) • Bifidobacterium

PEPTOSTREPTOKOK

- **Deri, oral flora, GİS** ve **GÜS**'ün flora üyesidir.
- Yaptığı bazı klinik tablolar:
  - ✓ Oral sekresyonların aspirasyonu ile **aspirasyon pnömonisi** ve **akciğer apsesi**
  - ✓ Oral sekresyondan yayılım ile **sinüzit** ve **beyin apsesi**
  - ✓ GİS'ten yayılım ile **intraabdominal apse**
  - ✓ Vagen ve serviks florasının yayılımı ile **endometrit**
  - ✓ Kemik ve eklem operasyonlarından sonra **osteomiyelit** ve **artrit**
- **Penisilin**lere ve **sefalosporinlere** oldukça **duyarlı**dır.

ACTINOMYCES ISRAELII

- **Dallanma gösteren**, anaerop, gram pozitif basildir.
- Nocardia'dan **ARB negatif boyanması** ve **anaerop** olması ile ayırt edilir.
- İnsanda en sık etken: **A. israelii**
- Aktinomikoz **endojen** olarak gelişir.
- En sık **servikofasyal tutulum** yapar. Sonra torasik, daha az abdominal ve pelvik tutulum yapar.
- **Pelvik** aktinomikoz **RİA** kullananlarda sıktır.
- Beyin apseleri yapabilir.
- Yarada **sarı sülfür granülleri**nin görülmesi önemlidir.
- Kültürde **azı dişi** (**molar diş**) tarzında **koloni**ler oluşturarak ürer.
- Tedavi debritman ve penisilinden oluşup 5-nitroimidazol türevlerine (**metranidazol**) **dirençli**dir.

PROPIONIBACTERIUM (CUTIBACTERIUM) ACNES

- Derinin flora elemanıdır. (CUTİ-deri)
- Akne oluşumundan sorumludur. (ACNES-akne)
- **Biyofilm** oluşturması nedeniyle **yapay kalp kapağı, katateri, şantı** bulunan immünsupresif hastalarda **bakteriyemi** etkeni olabilirler.
- Deri flora elemanı olduğundan **kan kültüründe hemen her zaman kontaminasyon** sonucu ürerler. Etken olabilmesi için **en az 2 kültürde** üremesi gerekir.
- Penisilinlere duyarlı, 5-nitroimidazol türevlerine (**metronidazol**) **dirençli**dir.

BIFIDOBACTERIUM

- **Dışkı florası**nda en çok bulunan bakterilerdendir.
- **İnsan dışkısının suya bulaşı**nı gösteren önemli bir parametredir.

MOBILUNCUS

- Zorunlu **anaerop**, hareketli bir **vaginoz etken**dir.
- Normal **vagen florası**nda da bulunur.

LAKTOBACILLUS

- Normal **vagen, kolon** ve **üretra** florasında bulunur.

Klinik Bilimler 167. soru
Mikrobiyoloji Speetus Notu 1. Fasikül
Sayfa 042

BACTEROIDES FRAGILIS

- **Kapsül**lü tek anaerop bakteridir.
- Bağırsak **flora**sında bulunup **endojen** enfeksiyon yapar.
- En sık anaerop enfeksiyonu etkeni olup genelde **diyafram altı enfeksiyonlara** (peritonit, apandisit, karaciğer apsesi) neden olur.
- **Yumuşak dokuda** en çok enfeksiyona neden olan anaerop bakteridir.
- Diyabetik cilt ülserleri ve bası yaralarının **en sık** mikst etkendir. **Fasiitlerde** saptanan **en sık** anaeroplardır.
- **En sık beta laktamaz üreten** anaerop bakteridir, bu nedenle tedavide penisilinler kullanılmaz.
- **Metronidazol, karbepenem** veya **piperasilin tazobaktam** gibi beta laktamaz inhibitörlü kombinasyonlar tedavide tek başına kullanılabilir. (**istisna**: **Seftazidim avibaktam**)

PREVOTELLA MELANINOGENICA

- Bacteroides'e benzer ancak daha çok **diyafram üzeri**nde bulunur.
- **Siyah** pigment oluşturur. (**melanin-siyah**)

PORPHYROMONAS GINGIVALIS

- **Safralı ortamda üreyememesi** ve **siyah** pigment oluşturması nedeniyle Bacteroides türleri içerisinden çıkarılmıştır.
- **Asakkarolitik** bir ağız içi anaerobudur.

FUSOBACTERIUM

- Ağız florasında bulunan sivri uçlu, fuziform basil.
- Dental enfeksiyonlara neden olur.

Fusobacterium Nucleatum

- Vincent **Anjini** (Akut Nekrotizan Ulseratif Gingivitis)
  - ✓ T. **vincenti** gibi **oral anaerop spiroketler**le birlikte oluşan **ağrılı** bir enfeksiyondur.,
- **Ludwig Anjini** (sublingual-submandibuler selülit)

Fusobacterium Necrophorum

- **Lemierre sendromu**
  - ✓ **Vena jugularis interna'nın septik trombozu**na denir.
  - ✓ **Polimikrobiyal** bir enfeksiyondur.
  - ✓ Kökenlerin % 25'i **betalaktamaz** ürettiğinden penisilin tedavide yetersizdir.
  - ✓ Seftriakson+Metronidazol verilir. Alternatif olarak piperasilin tazobaktam veya karbapenem verilir.
- **Noma** (cancrum oris, gangrenöz stomatit)
  - ✓ Oral mukoza ve yüzde akut, fulminant ve **gangrenlerle** seyreden bir enfeksiyondur.
  - ✓ **Diş** ve **kemik kaybı** görülür.
  - ✓ En sık etken **F. necrophorum**'dur ancak polimikrobiyaldir.
  - ✓ Klinik durumun ağırlığına göre Amoksisilin klavulanat, penisilin G + metronidazol, piperasilin-tazobaktam veya karbapenemler verilebilir.

İLGİLİ NOTLAR

Bu şekildeki sorularda yorum ve analiz yapma becerimiz de ölçülmektedir. Bu nedenle çözümde biz de yorum/ analiz yapacağız.

Bu geniş çaplı cerrahi uygulanacak hastalarda cilt florasındaki Gr (+) bakteriler, enterik gram (-) basiller ve özellikle bağırsak florasında bulunan Bacteroides fragilis başta olmak üzere anaerobik bakteriler için proflaksi gerektiği düşünülmelidir. Zaten bu kombinasyonu seçenekler içinde en güzel kapsayan PİPERASİLİN-TAZOBAKTAM'dır.

Orijinal Soru: Klinik Bilimler 168

168. Kırk beş yaşındaki erkek hasta araç içi trafik kazası nedeniyle acil servise getiriliyor. Kaza sırasında emniyet kemeri takılı olan hastanın değerlendirmesinde sadece evre IV dalak yaralanması saptanıyor. Acil laparotomiye alınan hastaya splenektomi yapılıyor. Hastanın postoperatif takiplerinde splenektomi yapılan lojdaki dreninden 200 mL/gün miktarında koyu kıvamlı, beyaz renkli sıvı geldiği görülüyor.
Bu hastadaki tablonun aşağıdaki organların hangisinde gelişen komplikasyonuna bağlı ortaya çıkması <u>en olasıdır</u>?

A) Pankreas
B) Böbrek
C) Karaciğer
D) Kolon
E) Mide

Doğru Cevap: A

İLGİLİ NOTLAR

SpeeTUS Notu

SpeeTUS Notu

Splenektomi endikasyonları

Hastalığın kontrolü amacıyla	Hipersplenizm nedeni ile
✓ Herediter sferositoz (en fazla fayda)	✓ Hairy cell lösemi
✓ Eliptositoz	✓ Lenfoproliferatif hastalıklar (KLL, non-Hodgkin lenfoma)
✓ Otoimmün anemi	✓ Felty sendromu
✓ Trombotik trombositopenik purpura	✓ Agnojenik miyeloid metaplazi
✓ Dalak rüptürü	✓ Talasemi majör
✓ Immün trombositopenik purpura Primer kist veya tümörler (dalak apsesi, ekinokokkal kist)	✓ Gaucher hastalığı
	✓ Hemodiyaliz splenomegalisi
	✓ Splenik ven trombozu (kanayan özofagogastrik varisler)
	✓ Orak hücreli anemi
	✓ Hb S/C hastalığı
	✓ AIDS

İMMÜN TROMBOSİTOPENİK PURPURA (İTP)

- **Tipik hasta grubu 10-40 yaş arası** kadınlardır.
- **Trombosit sayısı 50000 üstünde ise takip edilir.**
- **30000 altındaki olgularda tedavi** gerekir.
- **Kortikosteroid, rituksimab gibi medikal tedaviye yanıtsız hastalarda cerrahi gerekir.**

İTP'de ameliyat endikasyonlar

- ✓ Steroidlere cevapsızlık
- ✓ Steroidlere bağlı komplikasyonlar ve toksisite
- ✓ Medikal tedaviye rağmen trombositlerin 6 haftadan daha uzun süre < 10000 olması
- ✓ 2. trimesterde gebe hastanın tedaviye cevap vermemesi veya semptomatik olması

DİĞER HEMATOLOJİK HASTALIKLAR

Herediter Sferositoz

- Dalağın immünolojik fonksiyonunu korumak ve OPSI riskini azaltmak için splenektomi beş yaşına kadar ertelenmelidir. Parsiyel splenektomi de yapılabilir.

Hemoglobinopatiler

- Akut dalak sekestrasyon krizleri, orak hücre hastalığı veya orak beta talasemisi olan çocuklarda yaşamı tehdit eden bozukluklardır.
- Dalakta vazooklüzyon ve eritrosit sekestrasyonuna bağlı olarak hemoglobin seviyesinde hızlı bir düşüş olur. Bu, yaşamı tehdit eden hipovolemik şoka yol açabilir ve birden fazla kan nakli gerektirebilir.
- **Splenektomi genellikle sonraki atakları önlemek için ilk ataktan sonra endikedir.**

Dalak Tümörleri

- Dalağın primer tümörleri**, vasküler neoplazmların tipik olarak benign veya malign varyantlarıdır.**
- Dalağın en yaygın primer tümörleri, çoğu vinil klorür veya toryum dioksit gibi çeşitli çevresel ve mesleki maruziyetlerle bağlantılı olan **anijyosarkomlardır (Schwartz).**
- **Lenfoma dalağı tutan en yaygın tümördür (Sabiston).**
- Hemanjiyomlar başka nedenlerle çıkarılan dalaklarda sık görülen tümörlerdir.
- **Metastatik dalak neoplazmları nadirdir. Akciğer karsinomu dalağa en sık metastaz yapan tümördür;** ancak kolorektal kanserler, over kanserleri ve melanom da dalağa metastaz yapabilir.

SPLENEKTOMİ

- **Açık ya da laparoskopik** yapılabilir.

Klinik Bilimler 168. soru
Genel Cerrahi Speetus Notu 1.
Fasikül Sayfa 079

SPLENEKTOMİ KOMPLİKASYONLARI

- **Sol akciğer bazalinde atelektazi: En sık komplikasyonudur.**
- **Komşu organ yaralanması: En sık mide büyük kurvatur ve pankreas kuyruğu.**
- Postoperatif kanama: Genelde yetersiz hemostaza bağlıdır.
- Subdiyafragmatik apse: Özellikle dren kullanılması riski artırır.
- Trombositoz: Bazen 1.000.000'u aşan trombositoz olabilir, antikoagülan tedavi gerekir.

SEPSİS

- Çocukluk yaşlarında risk daha yüksektir.
- **En sık etken S. Pneumoniae (% 50-90)'dır.**
- Postsplenektomi sepsise tipik olarak, **S. pneumoniae, N. meningitidis ve H. influenzae** gibi polisakkarit kapsüllü organizmalar neden olur.
- **Risk altındakiler:**
  - ✓ Malignite hastaları
  - ✓ Hematolojik hastalıklar
  - ✓ Retiküloendotelyal sistem hastalıkları
  - ✓ 4 yaş altı hastalar
- **Antibiyotikler**: On altı yaşına kadar veya minimum beş yaşına kadar ya da splenektomiden sonra üç yıl antibiyotik profilaksisi yapılır.
- Asplenik ve hiposplenik hastalar için standart uygulama; pnömokok, **hemofilus influenza B ve meningokok aşılarının** yapılmasıdır. Ek olarak, tüm asplenik veya hiposplenik hastalara mevsimsel grip aşısı, kızamık, kabakulak ve kızamıkçık (MMR), suçiçeği, hepatit A, hepatit B ve tetanoz, difteri, boğmaca aşıları da yapılmalıdır.
- Bu aşılar ideal olarak elektif splenektomiden 10 – 12 hafta önce, ama mutlaka ameliyattan en az 2 hafta önce yapılmalıdır. Hasta acil ameliyat olduysa, aşı splenektomiden 2 hafta sonra yapılmalıdır.
- Fonksiyonel aspleni veya hiposplenizmi olan hastalar fark edilir edilmez aşılar başlanmalıdır.
- Tüm splenektomi hastalarının splenektomiden 2–6 yıl sonra yeniden aşılanması önerilir.

Orijinal Soru: Klinik Bilimler 174

174.Aşağıdakilerden hangisi primer özofagus motilite bozukluklarından biri değildir?

A) Alakazya
B) Difüz özofageal spazm
C) Fındıktan (Nutcracker) özofagus
D) Polimiyozit
E) Hipertansif alt özofageal sfinkter

Doğru Cevap:D

SpeeTUS Notu

SpeeTUS Notu

İLGİLİ NOTLAR

HİYATUS HERNİLERİ

- **Tip 1 (Sliding) herni,** en sık hiatal hernidir. Hastaların birçoğu asemptomatik olsa da GÖRH'nin 1. nedenidir.
- Reflü varsa ameliyat edilir; reflü yoksa ameliyat gerekmez.
- **Tip 2 (Paraözofageal) herni,** dev hiatal herni olarak da adlandırılır.
- Gastrik fundus yukarıya fıtıklaşmıştır, kardiya normal pozisyonundadır.
- Katlanan mide duvarında ülser (Cameron ülseri) gelişir. Ülserden ya da iskemik fundus mukozasından kanamaya bağlı hastaların 1/3'ünde anemi vardır. Hastaların %5'ten azında katastrofik komplikasyonlar gelişir.
- **Tip 3 (Mikst) herni,** hem kardiya hem fundusun yukarıya fıtıklaşmasıdır.
- **Tip 4 herni,** mide ile bir intraabdominal organın (en sık kolon) yukarıya fıtıklaşmasıdır.

Ameliyat endikasyonları

Hiatal hernide iki temel tipin özelliği	
Sliding herni	✓ Reflü ile ilişkili ✓ Özofajit ✓ Striktür ✓ Barrett ✓ Diğer komplikasyonlar: Aspirasyon, subglottik stenoz, pulmoner fibrozis, larenjit
Paraözofageal herni	✓ Ciddi komplikasyonlar ile karakterize (<%5) ✓ Kanama ✓ Volvulus ✓ Perforasyon ✓ Nekroz ✓ Solunumsal bası semptomları
Hiyatal hernilerde ameliyat endikasyonları	
Sliding herni	✓ Reflüye bağlı semptom ve komplikasyonların şiddetine bağlı
Paraözofageal herni	✓ Semptomatik olması ✓ Demir eksikliği anemisi

DİĞER BENİGN ÖZOFAGUS HASTALIKLARI

SCHATZKİ HALKASI

- Alt özofagus skuamokolumnar bileşkede yerleşen ince bir submukozal banttır.
- Genellikle **kayıcı tipte hiyatus hernisi** ile birliktedir. Premalign değildir.

EOZİNOFİLİK ÖZOFAJİT

- GÖRH benzeri semptomlar oluşturan bir hastalıktır.
- PPI tedavisine cevap vermez.
- Baryumlu grafide özofagusda "**halkalı" görüntü**, ya da kedi kuyruğuna benzer "**yuvarlak çizgili**" görüntü vardır
- Endoskopide de özofagusda halkalı görüntü görülür.
- Tanı için patolojik kesitlerde yüksek büyütme sahası başına en az **15 eozinofil** görülmelidir (genellikle epitelin tabanında).
- Tedavi; büyük oranda semptomatiktir. Gıda allerji testleri yapılır ve allerjik gıdalar diyetten çıkartılır. Kortikosteroid başlanır. Disfaji düzelmezse dilatasyon yapılır.

SKLERODERMA

- Özofageal tutulumun olduğu **sistemik** bir hastalıktır.
- **20-30'lu yaşlarda ve kadınlarda** sık görülür.
- Manometrik tetkiklerde skleroderma tanısı; **düz kas**

Klinik Bilimler 174. soru
Genel Cerrahi Speetus Notu 1.
Fasikül Sayfa 037

ÖZOFAGUSUN MOTİLİTE BOZUKLUKLARI VE DİVERTİKÜLLERİ

Primer özofagus motilite bozuklukları

- ✓ Akalazya
- ✓ Diffüz ve segmenter spazm
- ✓ Fındıkkıran özofagus
- ✓ Hipertansif AÖS
- ✓ Nonspesifik bozukluklar

AKALAZYA

- İdiyopatik/enfeksiyöz süreçlere bağlı nörodejenerasyon vardır.
- **AÖS relaks. bozukluğu + aperistaltizm** beklenir.
- Kadınlarda daha sık görülür.
- En önemli semptomu disfajidir. **Klasik triadı; disfaji, regürjitasyon ve kilo kaybıdır.**
- Baryumlu grafide **kuş gagası görünümü / tortüöz görünüm** mevcuttur.
- Kesin tanı manometrik çalışmalarla konur.

Akalazyada manometrik bulgular

- ✓ AÖS relaksasyonu tam olmaz (<%75 relaksasyon).
- ✓ Özofagusta peristaltizm görülmez.
- ✓ AÖS basıncı artmıştır.
- ✓ İntraözofageal basınç artmıştır.

FLASH BACK

Klasik akalazya triadı

- Disfaji
- Regürjitasyon
- Kilo kaybı

- Akalazyaya bağlı **kanser gelişme riski artar**. Zemininden en sık **SCC** gelişir, eğer **adenokarsinom** gelişecekse **orta 1/3'lük** kısımdan gelişir.
- Tedavide dilatasyonlar, dilaltı nitrogliserin, nitratlar, kalsiyum kanal blokörleri, botoks enjeksiyonları semptomatik rahatlama sağlar.
- Cerrahi tedavi olarak laparoskopik **Heller özofagomiyotomi ve parsiyel fundoplikasyon (Toupet veya Dor fundoplikasyon)** en etkin ameliyattır.

DİFFÜZ VEYA SEGMENTER ÖZOFAGUS SPAZMI (DES)

- DES'de sternum arkasında **ağrı ve disfaji** en önemli semptomlardır. Ağrı daha ön plandadır.

CREST sendromu

- **K**alsinozis kutis
- **R**aynaud fenomeni / İskemik parmak ülseri
- **Ö**zofageal dismotilite
- **S**klerodaktili
- **T**elenjiektazi

Cilt bulguları

- ✓ Parmaklardan başlayıp, **proksimale doğru** ilerleyen **bilateral** ve **simetrik** cilt kalınlaşması görülür.
- ✓ Diğer bulgular;
  - Telenjiektaziler
  - Maske yüz, mikrostomi
  - Parmak uçlarında ağrılı ülserler
  - Kapilleroskopide anormal damarsal yumaklar

Raynaud fenomeni

- ✓ Genellikle hastalığın **ilk bulgusu**dur.
- ✓ Ataklar soğuk, emosyonel stres vb ile tetiklenir.
- ✓ Klasik olarak birbirini takip eden 3 fazı vardır:
  - Soğukluk / solukluk (Beyaz) – **Vazokonstriksiyon**
  - Siyanoz (Mor) – **İskemi**
  - Hiperemi (Kırmızı) – **Reperfüzyon**
- ✓ **İzole (primer) Raynaud fenomeni** genellikle progresif seyirli değildir ve benign bir durumdur.
- ✓ **SSk ile ilişkili (sekonder) Raynaud fenomeni** ise progresiftir; dijital ülser ve parmak kaybı ile sonuçlanır.

Raynaud fenomeninin sınıflandırılması

	Primer	Sekonder
Yaş	Genç	Orta-İleri
Cinsiyet	K>E	Değişken
Aile öyküsü	Var	Yok
Atakların karakteri-Tutulum	Simetrik	Asimetrik
Altta yatan hastalık/durum	Yok	Var
Parmakta iskemik değişiklik	Yok	Var

GİS tutulumu

- ✓ En sık viseral tutulum şeklidir.
- ✓ Tüm GİS tutulabilir (en sık **distal özofagus**)

Klinik Bilimler 174. soru
Dahiliye Speetus Notu 1. Fasikül
Sayfa 147

FLASH BACK

Bağ doku hastalığı ve özofagus tutulumu (disfaji)

- Dermatomiyozit ve polimiyozit → **Proksimal** özofagus
- Skleroderma → **Distal** özofagus

- ✓ **Mide tutulumu**
  - Gastrik antral vasküler ektazi (GAVE - karpuz mide)
- ✓ **Alt GİS tutulumu**
  - İntestinal motilite azalması (psödo-obstrüksiyon), bakteriyel aşırı çoğalma

Akciğer tutulumu

- ✓ SSk'da **en önemli mortalite** nedenidir
  - **Sınırlı** SSk → **İzole (primer)** pulmoner arteryel hipertansiyon **(PAH)**
  - **Diffüz** SSk → **İnterstisyel fibrozis** (İAH)

	İnterstisyel fibrozis	İzole PAH
Klinik tablo	Kuru öksürük, ilerleyici nefes darlığı, velcro ral	Sağ KY bulguları (hepatomegali, assit, PTÖ vb)
Risk faktörleri	✓ Diffüz SSk ✓ Anti topoizomeraz I antikor ✓ Şiddetli reflü	✓ Sınırlı SSk ✓ Anti sentromer antikor ✓ Şiddetli Raynaud fenomeni ✓ Fazla telenjiektazi

Böbrek tutulumu

- ✓ **Patogenez:** Böbrek damarlarında obliteratif vaskülopati → RAAS aktivasyonu → Hipertansif kriz (malign HT) → Trombotik mikroanjiyopati
- ✓ **Risk faktörleri**
  - Diffüz skleroderma (Anti-topoizomeraz I)
  - Anti-RNA polimeraz III
  - Kortikosteroid tedavisi
- ✓ **Düşük riskli (koruyucu) durumlar**
  - Sınırlı skleroderma (Anti sentromer)

FLASH BACK

	Lupus nefriti	SSk renal kriz
Yüksek riskli antikor	Anti ds DNA	Anti topoizomeraz I Anti-RNA polimeraz III
Düşük riskli antikor	Anti Ro (SS-A) Anti La (SS-B)	Anti sentromer

SSk ve kanser

- ✓ SSk → Kanser
  - Uzun süreli **İAH** → **Akciğer adeno Ca** riski ↑
  - Uzun süreli **GÖRH** → **Özofagus adeno Ca** riski ↑
- ✓ Kanser → SSk (paraneoplastik skleroderma)
  - Bu durumla ilişkili otoantikor: **Anti RNA polimeraz III**

Tanı

SSk sınıflama kriterleri

- ✓ Parmaklardan MKF eklemlerin proksimaline uzanan bilateral cilt kalınlaşması **(tek başına koyduran bulgu)**
- ✓ Sadece parmaklarda cilt kalınlaşması (Sklerodaktili)
- ✓ Parmak ucu lezyonları (skar, ülserler)
- ✓ Telenjiektazi
- ✓ Anormal tırnak kapiller paterni
- ✓ Akciğer tutulumu (İAH, PAH)
- ✓ Raynaud fenomeni
- ✓ SSk spesifik otoantikorlar (Anti-sentromer, Anti-topoizomeraz I, Anti-RNA polimeraz III)

Özofageal dismotilite ve renal kriz, SSk sınıflama kriterlerinde yer almaz!!!

Primer ve sekonder kavramlarından yola çıkalım.
Sekonder ifadesi genellikle altta yatan hastalığın belli olduğu durumlar için kullanılır.
Aynen burada olduğu gibi, skleroderma ve miyozitler romatolojik hastalıklardır ve seyirleri sırasında özofagusu tutabilirler.
Yani bunlar özofagusu primer değil, sekonder olarak etkileyen hastalıklardır.

Orijinal Soru: Klinik Bilimler 175

175.Gastrektomi sonrası aşağıdakilerden hangisinin görülme olasılığı <u>en yüksektir?</u>

A) Anemi
B) Kemik hastalığı
C) Safra kesesi taşı
D) Diyare
E) Dumping sendromu

Doğru Cevap:A

SpeeTUS Notu

SpeeTUS Notu

İLGİLİ NOTLAR

- ✓ **Hepsidin,**
  - ➢ Karaciğer tarafından sentezlenir
  - ➢ **Pozitif akut faz** reaktanıdır.
  - ➢ İnflamasyonda **hepsidin artışına** serum demiri azalır

Klinik Bilimler 175. soru
Dahiliye Speetus Notu 1. Fasikül
Sayfa 003

Etiyoloji

- ✓ **GİS bozuklukları**
  - ➢ Mide asidi **azalması** (PPİ ve H2RA kullanımı, aklorhidri, gastrektomi)
  - ➢ Çölyak hastalığı gibi **proksimal** GİS'i tutan hastalıklar
- ✓ **Demir ihtiyacının artması**
  - ➢ Hızlı büyüme dönemleri, gebelik
  - ➢ Eritropoetin tedavisi
- ✓ **Artmış demir kaybı**
  - ➢ Akut veya kronik kan kaybı **(en sık neden)** → GİS kanama, menstrüel kanama vb
  - ➢ **Parazitler:** Ancylostoma duodenale, Necator americanus

Yetişkin erkek veya postmenapozal bir kadın hastada, demir eksikliği saptanması halinde en uygun yaklaşım: GİS kanama araştırılması (endoskopi/kolonoskopi)

Klinik

- ✓ Hemoglobin düzeyi ile orantısız halsizlik/yorgunluk
- ✓ Kaşık tırnak
- ✓ Mavi sklera
- ✓ Pika (özellikle pagofaji - buz yeme)
- ✓ **Plummer-Vinson (Peterson-Kelly) sendromu**
  - ➢ Demir eksikliği anemisi
  - ➢ Proksimal özofagusta web (disfaji, özofagus SCC)
  - ➢ Atrofik glossit/stomatit

Laboratuvar

- Ferritin **düşük** (< 20 mcg/L) → (ilk bulgu)
- Serum demir **düşük**
- Transferrin satürasyonu **düşük** (< % 20)
- MCV, MCH, MCHC **düşük**

- Serbest eritrosit protoporfirin **yüksek**
- Demir bağlama kapasitesi **yüksek**
- Transferrin reseptör düzeyi **yüksek**
- RDW **yüksek**

Demir eksikliğinde **reaktif trombositoz** görülebilir.

Ferritin

- ✓ **Depo demir** göstergesidir.
- ✓ **Pozitif** akut faz reaktanıdır (inflamasyonda demir eksikliği olmasına rağmen ferritin **N/Yüksek** olabilir)
- ✓ Demir eksikliğinde **ilk etkilenen** ve tedavi ile **en son düzelen** laboratuvar testidir.

Periferik yayma

- ✓ Hipokrom mikrositer anemi
- ✓ Anizositoz
- ✓ Poikilositoz
- ✓ **Kalem hücreleri**

Yönetim - Tedavi

- ✓ **Altta yatan neden** araştırılır, tedavi edilir.
- ✓ Tedavide ilk tercih **oral demir**dir (+2 değerlikli, ferröz).
- ✓ **IV demir** (+3 değerlikli, ferrik) tercih edilen durumlar:
  - ➢ Oral demire GİS intöleransı
  - ➢ Persistan/aşırı kanama
  - ➢ İnflamatuvar durumlar (özellikle KBH)

Demir tedavisine cevap sıralaması

- ✓ Halsizlik-yorgunluk (ilk klinik değişiklik)
- ✓ Retikülositoz (ilk laboratuvar değişikliği)
- ✓ Ferritin (en son laboratuvar değişikliği)
- ✓ Cilt-tırnak bozukluğu (en son klinik değişiklik)

Kronik Hastalık Anemisi (İnflamasyon Anemisi)

TİPİK VAKA

- İnflamatuvar durum (Enfeksiyon, romatizmal hastalık, vb)
- MCV: N/↓
- Serum demir: ↓ (Hepsidin, pozitif AFR)
- SDBK: ↓ (Transferrin, negatif AFR)
- Ferritin: N/↑ (Ferritin, pozitif AFR)
- Transferrin reseptör düzeyi: ↓ (Eritrosit demiri istemez)

Patofizyoloji

- ✓ Sitokinler, EPO ve eritropoezi **baskılar**.
- ✓ Pozitif akut faz reaktanı olarak artan hepsidin; bağırsaklardan demir **emilimini** ve makrofajlardan demir **salınımını** azaltır, sonuçta serum demiri düşer.

	Serum Fe	SDBK	Trasferrin sat	Ferritin
DEA	Düşük	Yüksek	Düşük	Düşük
KHA	Düşük	Düşük	Düşük	N/Yüksek
Talasemi	N/Yüksek	N	N/Yüksek	N/Yüksek
SBA	N/Yüksek	N	N/Yüksek	N/Yüksek

DEA: demir eksikliği anemisi, KHA: kronik hastalık anemisi, SBA: sideroblastik anemi, SDBK: Serum demir bağlama kapasitesi

Tedavi

- ✓ Altta yatan inflamatuvar durum tedavi edilir.

Sideroblastik Anemi

Patofizyoloji

- ✓ Protoporfirin sentezi veya protoporfirine demir eklenmesi bozulmuştur
- ✓ Hem sentezi bozulur ve demir eritroblast mitokondrilerinde **yüzük** şeklinde birikir.
  → **Ring sideroblast**



Glisin + Süksinil CoA + (Vit B6, Cu) → Protoporfirin + Fe → 4HEME - α2β2 → Hemoglobin

Etiyoloji

- ✓ İdiyopatik, primer sideroblastik anemi (MDS alt tipi)
- ✓ Alkol, izoniazid kullanımı
- ✓ B6 vitamini eksikliği
- ✓ Bakır eksikliği
- ✓ **Ç**inko, **A**lüminyum, **K**urşun (**ÇAK**) intoksikasyonu

Orijinal Soru: Klinik Bilimler 176

176.Aşağıdakilerin hangisinde iskemik kolit görülme olasılığı diğerlerine göre <u>daha yüksektir</u>?

A) Splenik fleksura
B) Çekum
C) Hepatik fleksura
D) Sigmoid kolon
E) Rektum

Doğru Cevap:A

SpeeTUS Notu

SpeeTUS Notu

Tanı

- Kolonoskopi ve biyopsi ile kesin tanı konur.
- **Baryumlu kolon grafisi kaldırım taşı manzarası, kurşun boru manzarası, haustral yapıların kaybolması (Crohn hastalığında yoktur), kısa ve rijit kolon ile bozuk mukozal patern gösterir.**
- pANCA -/ASCA+'liği Crohn hastalığı lehine iken pANCA+/ ASCA- ülseratif kolit lehinedir.

Tedavi

- Medikal tedavi ve hayat tarzı değişikliği ilk adımlardır.
- Sulfasalazin, steroid, azatiyoprin ve 5-ASA gibi çeşitli ilaçlar kullanılır.
- Dirençli vakalarda tacrolimus, siklosporin, infliksimab kullanılabilir.
- Cerrahi tedavisi ise iki başlıkta incelenir: Elektif ve acil.
- **<u>Elektif cerrahide</u> total proktokolektomi + ileoanal anastomoz hedeflenir.**
- **<u>Acil cerrahide</u> ise stoma açılır. Total kolektomi ve uç ileostomi yapılır.**

Elektif ameliyat endikasyonları

- ✓ Medikal tedaviye cevapsızlık (en sık) veya ilaçların yan etkilerinin gelişmesi (ör; steroid kullanımına bağlı femur başının aseptik nekrozu, Cushing sendromu vb.)
- ✓ Kanser profilaksisi
- ✓ Nonoperatif önlemlere dirençli ciddi ekstrakolonik bulgular

Acil ameliyat endikasyonları

- ✓ Hayatı tehdit eden masif kanama
- ✓ İlaç tedavisine cevap vermeyen toksik megakolon veya fulminan kolit

Ülseratif kolit ameliyatları

Acil ameliyat	Stoma	Total kolektomi + uç ileostomi
Elektif ameliyat	Anastomoz	Total prokto-kolektomi + rektal mukozektomi + ileal poş + ileal poş anal anastomoz + koruyucu loop ileostomi

İSKEMİK KOLİT

- Oklüzif ve nonoklüzif nedenlerle oluşabilir.
- **Oklüzif nedenler:** Genellikle atriyal fibrilasyon sonrası tromboemboli ile majör arterin tıkanması sonucu gelişir.
- **Nonoklüzif nedenler:** 65 yaş üstü olmak, kardiyak aritmiler, irritabl bağırsak sendromu, KOAH, vaskülit, bazı ilaçlar, uzun mesafe koşmak, orak hücreli anemi ve hipotansiyon gibi durumlardır.
- GİS iskemilerinin %50'sinden fazlası kolonik iskemi olup, ince bağırsak iskemisinde majör arter oklüzyonu görülmezken, kolonik iskemi daha çok düşük akım veya küçük damar tıkanıklığına bağlıdır.

- **Akut iskemik kolit:** Parsiyel kalınlıkta (mukoza ve submukoza) veya tam kat tutulabilir. Parsiyel kalınlıkta genellikle cerrahi gerektirmez, ancak tam kat iskemide kolon perforasyonu yaygındır ve acil cerrahi gereklidir.
- **En sık tutulan bölge:** Splenik fleksura, rektum kollateraller sayesinde korunur.

Klinik Bilimler 176. soru
Genel Cerrahi Speetus Notu 1.
Fasikül Sayfa 049

gibi bulgular saptanabilir.

- **Sigmoidoskopi**: Yama tarzında soluk ve kanamalı mukozayı gösterir, parsiyel iskemik hasarın tipik bulgusudur.
- **Anjiyografi**: Majör arter tıkanıklığı nadir olduğundan genelde kullanılmaz.

Tedavi:

- Çoğu hasta medikal olarak tedavi edilebilir. Hafif vakalarda yakın takip yeterlidir. Daha ciddi vakalarda IV antibiyotik ve bağırsak istirahati gerekir.
- Tam kat iskemi, nekroz veya perforasyon durumlarında rezeksiyon ve kolostomi yapılmalıdır.

SOLİTER REKTAL ÜLSER

- Rektal invajinasyon sonucu oluşur, anterior rektal duvarda bir veya daha fazla ülser görülür.
- **Semptomlar**: Ağrı, kanama, mukuslu akıntı, tıkanıklık.
- Genellikle 25 yaş civarındaki genç kadınlarda görülür, kabızlık ve zor defekasyon öyküsü vardır.
- **Neden**: İnternal rektal prolapsus ve puborektal kasın anormal kasılması, rektal duvarda travma ve iskemiye yol açar.
- **Anoskopi**: Anterior rektal duvarda 1-1.5 cm'lik ülser saptanabilir, bazen rektum kanseriyle karışabilir. Biyopsi ile kanser ve CMV enfeksiyonu ekarte edilmelidir.
- **Tedavi**: Lifli gıdalar, defekasyon eğitimi ve laksatif kullanımı ile genellikle başarılı sonuçlar alınır. Ciddi durumlarda cerrahi gerekebilir.

KOLONUN NEOPLASTİK HASTALIKLARI

- Polipler lümenli organlarda görülen epitelyal protrüzyonlardır.
- Gastrointestinal sistem, poliplerin **en sık** görüldüğü yerdir.

NON-NEOPLASTİK POLİPLER

Hiperplastik polipler

- **En sık** görülen kolorektal poliptir.
- Genellikle küçüktür, hiperplazi içerir.
- **Premalign olarak değerlendirilmezler** (< 2 cm olanlar).

İnflamatuvar polipler

- **En sık inflamatuvar bağırsak hastalığı** ile ilişkilidir.
- **Premalign değildir.** Ancak makroskopik olarak adenomatöz polipden ayırt edilemeyeceği için kolonoskopik olarak çıkarılır.

İLGİLİ NOTLAR

- **Meckel divertikülü**: Omfalomezenterik kanal artığıdır. **Erkeklerde, 2 yaş civarında, ileoçekal bölgenin 2 feet proksimalinde, 2 inç uzunluğundadır. Gerçek** bir divertiküldür (T. muscularis içerir). Erişkinde en sık komplikasyon **obstrüksiyon**, çocukta **kanamadır.** Ektopik olarak en sık mide sonra pankreas içerir.
- **Malrotasyon**: **En sık çekumda** görülür.
- **Hirschsprung Hastalığı (Konjenital Megakolon): Gangliyon hücrelerinin göçünde problem** nedeniyle gelişir. Bu yüzden hareket yeteneği olmayan (genişleyemeyen) bir bağırsak segmenti olur. **En sık rektosigmoid** bölgede görülür. Tanı koymak için **dar segmentten tam kat biyopsi** alınmalıdır. Biyopside **gangliyon hücreleri izlenmez.**

Klinik Bilimler 176. soru
Patoloji Speetus Notu 1. Fasikül
Sayfa 048

İskemik Bağırsak Hastalığı

- ✓ İskemiye **en hassas bölge splenik fleksuradır**.
- ✓ **Hipoksi** ve **hiperkoagülabilite** nedeniyle gelişebilir.
- ✓ **Nekrotizan enterokolit (NEK)** prematüre bebeklerde transmural bağırsak iskemisidir.

Anjiyodisplazi

- ✓ Submukozal kan damarlarında anormal dilatasyon mevcuttur.
- ✓ **Çekumda** sık görülür.

MALABSORBSİYON TABLOLARI

Abetalipoproteinemi

- ✓ **OR geçer.** Lümendeki lipitler enterositlerin içine emilir ancak dolaşıma verilemez (transepitelyal transport bozuk). Bağırsak duvarında **lipit yüklü hücreler** görülür. Aynı zamanda **periferik yaymada eritrositlerde akantositler** görülür.

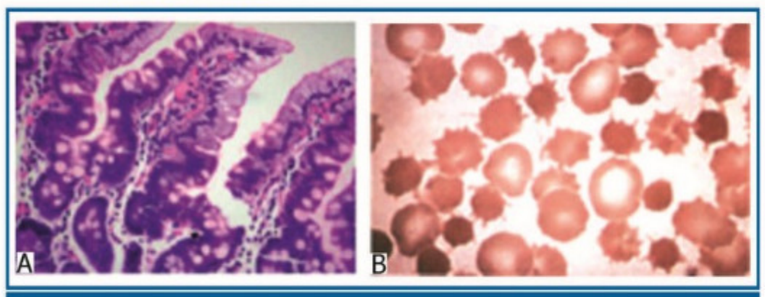

Enterositler içerisinde **lipid vakuolleri** (A) ve periferik yaymada **akantositler** (B) görülmektedir.

Çölyak hastalığı

- ✓ Tüm tahıllarda bulunan **glutenin** içindeki **gliadine** karşı **antikor** gelişmesi ile karakterizedir.
- ✓ **HLA-DQ2 ve HLA-DQ8'lerde** daha sık görülür. Bu kişilerde enterositler gliadin ile karşılaşınca IL-15 sentezler. **IL-15, CD8** hücreleri epitele çeker ve hasar oluşur.
- ✓ Tanıda **anti-doku transglutaminaz** ve **anti-endomisyal antikorların** varlığı faydalıdır.
- ✓ Histolojide özellikle **duodenum ve proksimal jejenumda CD8 pozitif T lenfositlerinden zengin** intraepitelyal lenfositoz, kript hiperplazisi ve geri dönüşümlü **villöz atrofi** görülür.
- ✓ **Diyetten glutenin çıkarılması** ile malnutrisyon düzelir.
- ✓ Gliadin antikorlarının çapraz reaksiyon vermesi ile deride **dermatitis herpetiformis, böbrekte IgA nefropatisi** hastalığıa eşlik edebilir.
- ✓ Öncelikle **intestinal T hücreli lenfoma** olmak üzere intestinal adenokarsinoma neden olabilir.

Giardiazis

- ✓ **Duodenuma** yerleşir. İnvazyon yapmaz, **yağlı ishale** sebep olur.

Çevresel enterik disfonksiyon (Tropikal şupru)

- ✓ **Kötü hijyene sahip kişilerde** görülür. Etkilenen kişilerde malabsorbsiyon, malnutrisyon ve büyüme geriliği görülür.

Whipple hastalığı

- ✓ Etken **Tropheryma whippelii**'dir. **Multisistemik hastalık** yapar. Beyin, kalp, deri, lenf nodları ve eklemler etkilenir. **Makrofajların içinde PAS pozitif basilllerin** görülmesi tipiktir. Lenfatikleri tıkayarak malabsorbsiyon yapar.

Patoloji PAS (+) Birikimler

- **Bağırsakta** Whipple hastalığı, **mesanede** malakoplaki, **nötrofillerde** Chediak Higashi hastalığı, **karaciğerde** alfa 1 antitripsin eksikliği, **akciğerde** pulmoner alveoler proteinozis. Glikojen de PAS (+) boyanır :)

İNFLAMATUVAR BAĞIRSAK HASTALIKLIKLARI

- **Crohn hastalığı** ve **ülseratif kolitten (ÜK)** oluşur.
- İdyopatiktir.
- **Genetik:** NOD2 mutasyonu sadece Crohn'a neden olur. **IL-10 reseptör mutasyonu** erken başlangıçlı inflamatuvar bağırsak hastalığında en sık mutasyondur.
- **Aberan mukozal immün yanıt**: Th1 ve Th17 aktivasyonu her iki hastalıkta, Th2 aktivasyonu ülseratif kolitte
- **Sigara:** Ülseratif kolit riskini azaltır, Crohn riskini artırır.
- **Ortak histolojik özellik kriptlerde inflamasyondur (kriptit)**. Buna bağlı olarak da distorsiyon, parçalanma, abseler ve **atrofi** gelişebilir.

İnflamatuvar Bağırsak Hastalıklarının Özellikleri

	Crohn hastalığı	Ülseratif kolit
Histoloji	• Granülomlar	• Mukozal-submukozal tutulum
Yerleşim	• Tam kat atlamalı tutulum (fistül) • En sık terminal ileum yerleşimi • Tüm GİS tutulumu	• Atlamadan ilerleme • En sık rektosigmoid bölge tutulur • Nadiren terminal ileum tutulumu (Backwash ileitis)
Morfoloji	• Kaldırım taşı görünümü • Duvar kalındır	• Psödopolipler (iyileşmeye çalışan mukozal çıkıntılar) • Duvar incedir
Komplikasyonlar ve Diğer Önemli Özellikler	• Diyare ve karın ağrısı • Malabsorbsiyon • Kolonu tutarsa kanser riski	• Kanlı mukuslu gayta • p-ANCA (+) • Kolon kanseri • Sklerozan kolanjit • Pyoderma gangrenozum

Toksik megakolon ve fulminan kolit yönetimi

- ✓ Baryumlu grafi ve kolonoskopi **kontrendike** (Perforasyon riski)
- ✓ Oral beslenme kesilir
- ✓ **N/G dekompresyon** uygulanır
- ✓ **Geniş spektrumlu antibiyotik** verilir
- ✓ **IV steroid ± IV siklosporin** verilir
- ✓ Medikal tedaviye cevap yoksa → **Cerrahi**

Kolon kanseri riski

- ✓ Hastalığın süresi ve yaygınlığı arttıkça kanser riski artar.
- ✓ Bu risk artışı > 8-10. yılda başlar. Pankolitte risk en yüksektir.
- ✓ Kanser, hasarlı mukozadan gelişir (psödopolipten değil)
- ✓ **Tarama**:
  - ➢ **Pankolit → 8-10 yıl** sonra kolonoskopi
  - ➢ **Sol kolit → 15 yıl** sonra kolonoskopi

Tedavi

	5-ASA	Steroidler	Azatioprin	Siklosporin	Anti-TNF
Akut	+	+	-	+	+
İdame	+	-	+	+	+

- ✓ **Anti-integrinler (Vedolizumab, natalizumab)**
  - ➢ **Natalizumab**, progresif multifokal lökoensefalopati riskini arttırır (JC virüs aktivasyonu).
- ✓ **Ustekinumab:** Anti IL12/23 monoklonal antikoru
- ✓ **Ozanimod:** Sfingozin-1-fosfat reseptör modülatörü (Oral)
- ✓ **Tofasitinib:** JAK1 ve JAK3 inhibitörü (Oral)

Crohn Hastalığı

Genel bilgiler

- ✓ Patogenezde **NOD2 (CARD15)** gen mutasyonu önemlidir.
- ✓ ÜK'den farklı olarak çeşitli mikroorganizmaların hastalığın etiyolojisinde veya alevlenmesinde rolü vardır.

Kalsiyum okzalat taşı oluşma mekanizması

- ✓ Normalde diyetten alınan **okzalat**, bağırsaklarda kalsiyum ile birleşerek atılır.
- ✓ Ancak **steatore** varlığında, yağ asitleri kalsiyumla birleşir. Bu durumda okzalat serbest kalır ve emilir.

Tedavi

- ✓ ÜK'e benzerdir ve benzer ilaçlar kullanılır.

Mikroskopik (Atipik) Kolit

TİPİK VAKA

- Orta yaş kadın hasta
- PPİ, NSAİİ vb kullanım öyküsü (risk faktörü)
- Kronik, sulu diyare
- Kolonoskopide makroskopik patoloji **yok**
- Alınan biyopside
  - ➢ Lenfositik infiltrasyon baskın → **Lenfositik kolit**
  - ➢ Kollajenöz infiltrasyon baskın → **Kollajenöz kolit**

Divertikülozis

Genel bilgiler

- ✓ Divertikül; konjenital veya akkiz olabilir, yalancı (sadece mukoza) veya gerçek (mukoza + kas tabakası) olabilir, birçok GİS segmentinde gelişebilir.
- ✓ GİS'te en sık divertiküller; **akkizdir**, **yalancıdır** ve en sık **sol kolonda** (inen kolon ve sigmoid) gelişir.
  - ➢ Etiyolojisinde **konstipasyon** ve **düşük posalı** besinler suçlanır
  - ➢ **Lümen içi basınç artışı** sonrası mukoza, kolon duvarının **en zayıf** olduğu perforan arterlerin giriş bölgesinden dışarıya doğru itilir.
  - ➢ Bu nedenle divertiküller, **vasküler yapılar ile yakın komşuluk** gösterirler.
- ✓ Divertiküller genellikle asemptomatiktir, ancak iki önemli komplikasyonu vardır; **kanama** ve **divertikülit.**

Divertikülit

- ✓ Divertiküllerin **en sık** komplikasyonudur
- ✓ **Sol alt kadran ağrısı**, **ateş** ve **lökositoz** bulguları olan özellikle yaşlı hastalarda öncelikle düşünülmelidir.
- ✓ Görüntüleme amaçlı **BT** tercih edilmelidir; kolon grafisi ve kolonoskopi akut dönemde uygun değildir.
- ✓ Tedavide **antibiyotik** verilir.
- ✓ Divertiküller çevre organlar ile kolon arasında fistül oluşumuna yol açabilir. Özellikle **kolovezikal fistül** oluşmasının en önemli nedeni divertikülittir.

Divertikül kanaması

- ✓ Divertikül boynundaki arterin inflamasyon veya direkt olarak perforasyonu sonucu kanama gelişebilir.
- ✓ Genellikle **ağrısız, ani ve masif** bir kanamadır.

Klinik Bilimler 176. soru
Dahiliye Speetus Notu 1. Fasikül
Sayfa 177

İskemik kolit

- ✓ Genellikle yaşlılarda, dolaşım yetmezliği ve hipovolemi sonucunda meydana gelir.
  - ➢ Vaskülit, orak hücreli anemi vb olanlarda daha genç yaşta olabilir.
- ✓ Sıklıkla **splenik fleksura** ve **sigmoid** bölgede görülür.
  - ➢ Bu bölgeler iki farklı arter tarafından sulanır ve her iki artere de en uzak olan yerlerdir.
- ✓ **Sol alt/üst kadran ağrısı** ile birlikte **gaitayla karışık kanama (hafif)** ve **tenezm** tipiktir.
- ✓ **Tanı: Sigmoidoskopi** ile konur (iskemik mukoza görülür). Anjiyografi **normaldir**.
- ✓ **Tedavi:** Nekroz ve perforasyon yoksa, dolaşım yetmezliğine yönelik olarak tedavi edilir (Volüm replasmanı ile klinikte hızlı bir düzelme tipiktir). Nekroz/perforasyon varsa **acil cerrahi** gerekir.

Kronik mezenter iskemisi (Abdominal angina)

- ✓ Bağırsak arterlerin aterosklerozundan kaynaklanır ve özellikle bağırsakların kan ihtiyacı artınca (yemeklerden sonra) ortaya çıkar.
- ✓ Yemeklerden 15-30 dk. sonra başlayan ve 1-2 saat süren kramp tarzında veya künt ağrı ile karakterizedir.
- ✓ Hasta yemek yemekten korkar hale gelebilir. Genellikle birlikte kilo kaybı vardır. Hastalık yemek miktarı ile ilgili olup ciddiyeti arttıkça hastanın yemek miktarını azaltmak zorunda kalması tipiktir (küçük yemek sendromu).

Orijinal Soru: Klinik Bilimler 177

177. Altmış sekiz yaşındaki erkek hasta, karın sol alt kadran ağrısı şikâyetiyle acil servise başvuruyor. Abdominal ultrasonografisinde sigmoid kolon komşuluğunda pelvik yerleşimli apse kolleksiyonu tespit ediliyor. Karın içi diğer organ ve yapıların normal olduğu görülüyor.
Bu hasta için <u>en olası</u> tanı aşağıdakilerden hangisidir?

A) Akut perfore apandisit
B) Divertikülit perforasyonu
C) Peptik ülser perforasyonu
D) Safra kesesi perforasyonu
E) Akut mezenterik iskemi

Doğru Cevap: B

SpeeTUS Notu

SpeeTUS Notu

Divertikülit

- Fekalitin divertikül ağzını tıkaması sonucu, divertikül içinde mukus sekresyonları birikir ve ayrıca bakteriyel proliferasyon olur.
- Obstrüksiyona bağlı inflamasyon gelişir.
- **Fistül, kapalı perforasyon ve apse gelişebilir.**
- Komplike olmayan divertikülitli hastaların çoğu geniş spektrumlu oral antibiyotik ve düşük posalı diyet ile ayaktan tedavi edilir.

Komplike divertikülit

- Divertikülitin komplikasyonları**; apse, obstrüksiyon, yaygın peritonit (serbest perforasyon)** veya **kolon ile komşu yapılar arasındaki fistüldür.**

FLASH BACK

Kolonda arteriyel beslenmenin zayıf olduğu noktalar

- Griffith noktası: Splenik köşede İMA ile SMA'nın karşılaştığı alan
- Sudeck noktası: Sigmoid kolonda sigmoid ve süperior hemoroidal damarların karşılaştığı alan

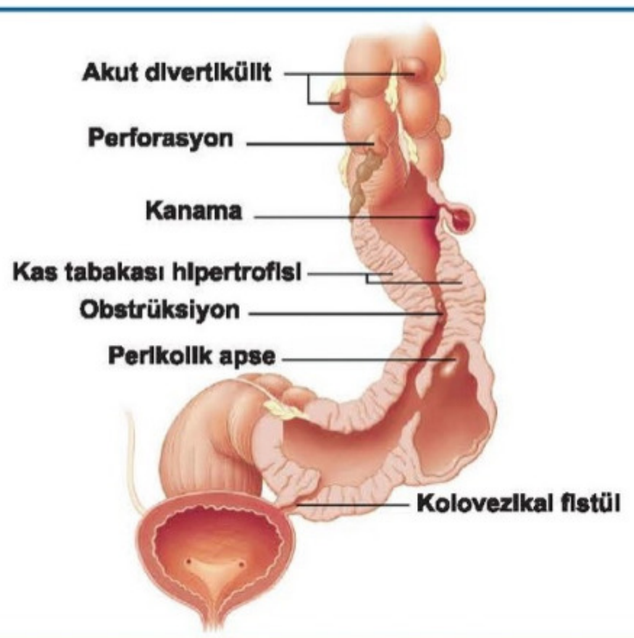

Divertikülit komplikasyonları

Hinchey sınıflaması

Hinchey 0	Hafif klinik divertikülit
Hinchey 1a	İzole perikolik inflamasyon - flegmon
Hinchey 1b	İzole perikolik apse (sigmoid mezokolon içinde)
Hinchey 2	Pelvik, uzak intraabdominal, intraperitoneal veya retroperitoneal apseler
Hinchey 3	Yaygın pürülan peritonit (bağırsak lümeni ile ilişkisi olmayan peritonit)
Hinchey 4	Yaygın fekal peritonit (bağırsak lümeni ile ilişkili peritonit)

- **Hinchey sınıflaması** komplike divertikülit düzeyini ve tedavisini belirlemek için kullanılır.
- **Evre 1 ve 2 antibiyotik ve perkütan drenaj ile tedavi edilir. Küçük apseler (<2 cm) sadece parenteral antibiyotik ile tedavi edilebilir.**
- **Evre 3 ve 4 hastalarda genellikle peritonit oluştuğu için cerrahi müdahele gerekir**.
- **Acil** şartlarda **stabil** hastalarda **Hartmann ameliyatı** yapılmalıdır (segmenter rezeksiyon + proksimal uç kolostomi + rektal güdüğün kapatılması).
- **Acil** şartlarda **stabil olmayan** hastalarda - ameliyatı hızlıca sonlandırabilmek için - **proksimal saptırma ostomisi** ve lokal drenaj yapılır.

VOLVULUS

- Bağırsak segmentinin kendi mezenteri etrafında dönmesiyle oluşur.
- **En sık sigmoidde** görülür (%90). Çekum ve transvers kolon volvulusu ile nadiren karşılaşılır.
- Volvulus kendiliğinden düzelebilir; fakat daha sık olarak bağırsak obstrüksiyonu oluşturup, strangülasyon, gangren ve perforasyona ilerleyebilir.

SİGMOİD VOLVULUS

- **En sık volvulus tipidir.**

TİPİK VAKA

Sigmoid Volvulus

- ✓ Ani başlangıçlı karın ağrısı
- ✓ Gaz gaita çıkaramama
- ✓ Karın grafisinde omega/kahve çekirdeği görüntüsü

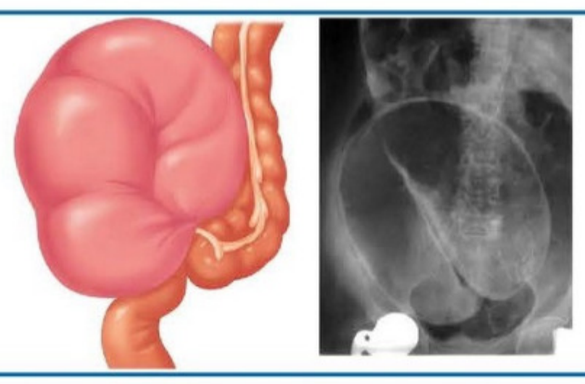

- **Strangülasyon yoksa kolonoskopi ile dekompresyon uygulanır.**
- **Kolonoskopik detorsiyon sağlanırsa,** kolon temizliği sonrasında elektif sigmoid kolektomi yapılır. Detorsiyon başarısız olursa, hasta acil ameliyata alınır.
- **Strangülasyon şüphesi veya akut karın bulguları varlığında, hasta acil ameliyata alınır. Hartmann** prosedürü genellikle en uygun acil ameliyattır.

Klinik Bilimler 177. soru
Genel Cerrahi Speetus Notu 1.
Fasikül Sayfa 047

İLGİLİ NOTLAR

Toksik megakolon ve fulminan kolit yönetimi

- ✓ Baryumlu grafi ve kolonoskopi **kontrendike** (Perforasyon riski)
- ✓ Oral beslenme kesilir
- ✓ **N/G dekompresyon** uygulanır
- ✓ **Geniş spektrumlu antibiyotik** verilir
- ✓ **IV steroid ± IV siklosporin** verilir
- ✓ Medikal tedaviye cevap yoksa → **Cerrahi**

Kolon kanseri riski

- ✓ Hastalığın süresi ve yaygınlığı arttıkça kanser riski artar.
- ✓ Bu risk artışı > 8-10. yılda başlar. Pankolitte risk en yüksektir.
- ✓ Kanser, hasarlı mukozadan gelişir (psödopolipten değil)
- ✓ **Tarama**:
  - ➢ **Pankolit → 8-10 yıl** sonra kolonoskopi
  - ➢ **Sol kolit → 15 yıl** sonra kolonoskopi

Tedavi

	5-ASA	Steroidler	Azatioprin	Siklosporin	Anti-TNF
Akut	+	+	-	+	+
İdame	+	-	+	+	+

- ✓ **Anti-integrinler (Vedolizumab, natalizumab)**
  - ➢ **Natalizumab**, progresif multifokal lökoensefalopati riskini arttırır (JC virüs aktivasyonu).
- ✓ **Ustekinumab:** Anti IL12/23 monoklonal antikoru
- ✓ **Ozanimod:** Sfingozin-1-fosfat reseptör modülatörü (Oral)
- ✓ **Tofasitinib:** JAK1 ve JAK3 inhibitörü (Oral)

Crohn Hastalığı

Genel bilgiler

- ✓ Patogenezde **NOD2 (CARD15)** gen mutasyonu önemlidir.
- ✓ ÜK'den farklı olarak çeşitli mikroorganizmaların hastalığın etiyolojisinde veya alevlenmesinde rolü vardır.

Kalsiyum okzalat taşı oluşma mekanizması

- ✓ Normalde diyetten alınan **okzalat**, bağırsaklarda kalsiyum ile birleşerek atılır.
- ✓ Ancak **steatore** varlığında, yağ asitleri kalsiyumla birleşir. Bu durumda okzalat serbest kalır ve emilir.

Tedavi

- ✓ ÜK'e benzerdir ve benzer ilaçlar kullanılır.

Mikroskopik (Atipik) Kolit

TİPİK VAKA

- Orta yaş kadın hasta
- PPİ, NSAİİ vb kullanım öyküsü (risk faktörü)
- Kronik, sulu diyare
- Kolonoskopide makroskopik patoloji **yok**
- Alınan biyopside
  - ➢ Lenfositik infiltrasyon baskın → **Lenfositik kolit**
  - ➢ Kollajenöz infiltrasyon baskın → **Kollajenöz kolit**

Divertikülozis

Genel bilgiler

- ✓ Divertikül; konjenital veya akkiz olabilir, yalancı (sadece mukoza) veya gerçek (mukoza + kas tabakası) olabilir, birçok GİS segmentinde gelişebilir.
- ✓ GİS'te en sık divertiküller; **akkizdir**, **yalancıdır** ve en sık **sol kolonda** (inen kolon ve sigmoid) gelişir.
  - ➢ Etiyolojisinde **konstipasyon** ve **düşük posalı** besinler suçlanır
  - ➢ **Lümen içi basınç artışı** sonrası mukoza, kolon duvarının **en zayıf** olduğu perforan arterlerin giriş bölgesinden dışarıya doğru itilir.
  - ➢ Bu nedenle divertiküller **vasküler yapılar ile yakın**

Klinik Bilimler 177. soru
Dahiliye Speetus Notu 1. Fasikül
Sayfa 177

Divertikülit

- ✓ Divertiküllerin **en sık** komplikasyonudur
- ✓ **Sol alt kadran ağrısı**, **ateş** ve **lökositoz** bulguları olan özellikle yaşlı hastalarda öncelikle düşünülmelidir.
- ✓ Görüntüleme amaçlı **BT** tercih edilmelidir; kolon grafisi ve kolonoskopi akut dönemde uygun değildir.
- ✓ Tedavide **antibiyotik** verilir.
- ✓ Divertiküller çevre organlar ile kolon arasında fistül oluşumuna yol açabilir. Özellikle **kolovezikal fistül** oluşmasının en önemli nedeni divertikülittir.

Divertikül kanaması

- ✓ Divertikül boynundaki arterin inflamasyon veya direkt olarak perforasyonu sonucu kanama gelişebilir.
- ✓ Genellikle **ağrısız, ani ve masif** bir kanamadır.
- ✓ Erişkinde **masif alt GİS kanamasının** en sık nedenidir.

Bağırsağın Vasküler Hastalıkları

İskemik kolit

- ✓ Genellikle yaşlılarda, dolaşım yetmezliği ve hipovolemi sonucunda meydana gelir.
  - ➢ Vaskülit, orak hücreli anemi vb olanlarda daha genç yaşta olabilir.
- ✓ Sıklıkla **splenik fleksura** ve **sigmoid** bölgede görülür.
  - ➢ Bu bölgeler iki farklı arter tarafından sulanır ve her iki artere de en uzak olan yerlerdir.
- ✓ **Sol alt/üst kadran ağrısı** ile birlikte **gaitayla karışık kanama (hafif)** ve **tenezm** tipiktir.
- ✓ **Tanı: Sigmoidoskopi** ile konur (iskemik mukoza görülür). Anjiyografi **normaldir**.
- ✓ **Tedavi:** Nekroz ve perforasyon yoksa, dolaşım yetmezliğine yönelik olarak tedavi edilir (Volüm replasmanı ile klinikte hızlı bir düzelme tipiktir). Nekroz/perforasyon varsa **acil cerrahi** gerekir.

Kronik mezenter iskemisi (Abdominal angina)

- ✓ Bağırsak arterlerin aterosklerozundan kaynaklanır ve özellikle bağırsakların kan ihtiyacı artınca (yemeklerden sonra) ortaya çıkar.
- ✓ Yemeklerden 15-30 dk. sonra başlayan ve 1-2 saat süren kramp tarzında veya künt ağrı ile karakterizedir.
- ✓ Hasta yemek yemekten korkar hale gelebilir. Genellikle birlikte kilo kaybı vardır. Hastalık yemek miktarı ile ilgili olup ciddiyeti arttıkça hastanın yemek miktarını azaltmak zorunda kalması tipiktir (küçük yemek sendromu).

Orijinal Soru: Klinik Bilimler 178

178. Yirmi bir yaşındaki erkek hasta sağ kasıkta şişlik şikâyetiyle başvuruyor. Fizik muayenesinde sağ inguinal herni saptanıyor. Ameliyat hazırlıkları tamamlandıktan sonra hasta spinal anestezi altında ameliyata alınıyor ve fıtık kesesi içeriğinde bir divertikül tespit ediliyor. Eksplorasyonda divertikülün ileoçekal valvden yaklaşık 80 cm proksimalde olduğu görülüyor.
Bu hastada tarif edilen <u>en olası</u> herni tipi aşağıdakilerden hangisidir?

A) Amyand
B) Littre
C) Spigelian
D) Obturator
E) Richter

Doğru Cevap: B

SpeeTUS Notu

SpeeTUS Notu

İLGİLİ NOTLAR

DİĞER İNCE BAĞIRSAK HASTALIKLARI

İNCE BAĞIRSAK DİVERTİKÜLLERİ

- Konjenital veya kazanılmış olabilir. Konjenital divertiküller gerçek divertiküldür.
- İnce bağırsağın kazanılmış divertikülleri **en sık duodenumda** (ikinci kıtada) görülür.

Klinik Bilimler 178. soru
Genel Cerrahi Speetus Notu 1.
Fasikül Sayfa 046

MECKEL DİVERTİKÜLÜ

- Sindirim kanalının **en sık** konjenital anomalisidir. İntrauterin dönemde orta bağırsağın "yolk sac" ile ilişkisini sağlayan omfalomezenterik (ya da vitellin) kanalın kapanmaması sonucunda gelişir.
- Kalıtsal değildir.
- İçinde **ektopik mukoza** barındırabilir.
- **İleoçekal valvden itibaren ortalama 60 cm proksimaldeki** ince bağırsak segmentinin içinde bir yerde bulunur.
- Kanama, intestinal obstrüksiyon, inflamasyon (divertikülit), perforasyon, Littre fıtığı (femoral veya inguinal fıtıklarda Meckel divertikülü olması) ve neoplazm gibi komplikasyonları vardır.
- Erişkinlerde intestinal obstrüksiyon, çocuklarda kanama en sık görülen komplikasyondur.
- Meckel divertiküliti geliştiği zaman klinik tablo apandisiti taklit eder. Lokalize apse ya da jeneralize peritonit gelişebilir.
- Nadiren Meckel divertikülünde neoplazm gelişebilir. En sık nöroendokrin tümörler (karsinoid) görülür.

KISA BAĞIRSAK SENDROMU

- Beslenme için yeterli bağırsak uzunluğunun kalmadığı klinik tablodur.
- Demir, folat, kalsiyum özellikle proksimal ince bağırsaklardan, safra tuzları ve B12 vitamini terminal ileumdan emilir. İleum rezeksiyonunda Ca oksalat taşı artar.
- **İnce bağırsak uzunluğunun 200 cm'nin altına inmesi kısa bağırsak sendromu olarak değerlendirilir.**
- Kalan bağırsakuzunşuğu kolon yokken <100 cm; kolon varken <50 - 75 cm ise hayat boyu TPN gerekir.
- Yeni doğanlarda en sık neden nekrotizan enterokolit (NEK) için yapılan ince bağırsak rezeksiyonlarıdır.

Kısa bağırsak sendromuna yol açan geniş ince bağırsak rezeksiyonu nedenleri

- ✓ Mezenterik damar tıkanmaları (en sık)
- ✓ Crohn hastalığı
- ✓ Malignensi
- ✓ Strangüle fıtıklar
- ✓ Mezenterik damar yaralanmaları
- ✓ İnce bağırsak volvulusu
- ✓ İnce bağırsak tümörleri
- ✓ Radyasyon enteriti

İnce bağırsak rezeksiyonu sonrası yaşam şansını ve kalitesini olumsuz etkileyen faktörler

- ✓ İnce bağırsak uzunluğu <200 cm
- ✓ İleal rezeksiyon
- ✓ Sağlam kolon yokluğu
- ✓ İleoçekal valvin yokluğu
- ✓ Kalan ince bağırsaklarda hastalık olması (Crohn hastalığı)

- **En sık neden mezenter damar tıkanıklıklarıdır.**

KOLON ve REKTUM HASTALIKLARI ve CERRAHİSİ

KOLON VE REKTUM ANATOMİSİ

- **Superior mezenterik arter** aortadan çıkar, ileokolik, sağ kolik ve orta kolik artere dallanır.
- **İnferior mezenterik arter** aortadan çıkar, sol kolik, sigmoidal ve superior rektal artere dallanır.
- Superior ve inferior mezenterik arterler arasında **Drummond'un marjinal arteri ve Riolan kavsi** aracılığı ile bağlantı vardır.
- **Rektumun arterleri** üst 1/3 rektum için inferior mezenterik arterden gelen superior rektal arter, orta 1/3 için internal iliyak arterden gelen orta rektal arter ve alt 1/3 rektum için internal pudendal arterin dalı olan inferior rektal arterdir.
- Rektumun arkasında rektosakral fasya (Waldeyer fasyası) öne ve aşağı doğru uzanarak anorektal bileşkede fasya propriyaya yapışır. Önde, Denonvillier fasyası rektumu erkekte prostat ve seminal vezikülden, kadında ise vajenden ayırır. Lateral ligamanlar alt rektumu destekler.
- Kolonun ortalama uzunluğu 90-150 santimetre arasındadır. Hepsi yaklaşık olarak; anal kanal 4 santimetre, rektum 12-15 santimetre, sigmoid kolon 40, inen kolon 25-30, transvers kolon 40-50, çıkan kolon 12-15 ve çekum 6-7 santimetre uzunluğundadır.

DİVERTİKÜLOZİS

- **Kazanılmış** divertikülozis genellikle **sol kolondadır**. Multipl ve yalancı divertiküllerdir.
- **Konjenital** divertikül tek ve gerçektir. **Sağ kolonda** yerleşir.
- Yalancı divertiküllerde divertikül duvarında kas tabakası bulunmaz, yalnızca mukoza ve seroza vardır. Gerçekte tüm katmanlar vardır.
- **Divertikülozis koli** son derece sık görülse komplikasyonları seyrek görülür ve hastalar genellikle asemptomatiktir.
- Etiyolojisinde konstipasyon ve düşük posalı besinler suçlanır.
- **En sık sigmoid kolonda ve inen kolonda gelişirler**.

KOMPLİKASYONLAR

Kanama

- Erişkinde **masif alt GİS kanamalarının, en sık nedenidir.**
- Genellikle **sol kolondan** olur.
- **Kolonoskopi,** masif kanamada bir şey göstermeyebilir.
- **Anjiyografi faydalı olabilir**.
- Kendiliğinden durması beklenir, durmazsa ameliyat gerekir.

Orijinal Soru: Klinik Bilimler 179

179.Safra taşı ileusu ile ilgili aşağıdaki ifadelerden hangisi <u>yanlıştır</u>?

A) Kolesistoenterik fistül sonucu oluşabilir.
B) Pilor veya duodenumda ise Bouveret sendromuna neden olabilir.
C) İntesinal obstrüksiyonların en sık nedenlerinden biridir.
D) Bilgisayarlı tomografi tanıda en duyarlı görüntüleme yöntemlerinden biridir.
E) Enterolitotomi, distal yerleşimli olanlarda sıklıkla uygulanan cerrahi yöntemlerden biridir.

Doğru Cevap:C

SpeeTUS Notu

SpeeTUS Notu

Asemptomatik kolelitiyazisi olan hastalarda profilaktik kolesistektomi endikasyonları

- ✓ Yaşlı diyabetik hastalar
- ✓ Tıbbi kurumlardan uzun süre uzak kalacak hastalar
- ✓ Safra kesesi kanseri gelişme riski yüksek veya safra kesesi kanseri şüphesi olanlar (taş >2.5 cm, uzun koledok ve pankreas kanalı, porselen safra kesesi) Hemolitik anemi hastaları
- ✓ Bariatrik cerrahi ameliyatı olacak hastalar (özellikle gastrik baypas)
- ✓ Transplantasyon hastaları (özellikle kalp nakli olacaklar, siklosporin nedeniyle)

AKUT KOLESİSTİT

Etiyoloji

- **Taşlara bağlı obstrüksiyon** en sık nedendir.
- Duktus sistikusun taşla tıkanması sonucunda inflamasyon gelişir.
- En çok karşılaşılan patojen E.coli'dir.

Klinik

- Kadınlarda ve > 40 yaş üstünde daha sıktır.
- Genelde **kolelitiyazis veya kronik kolesistit** hikayesi olan kişilerde görülür.

Tanı

- Sağ üst kadran ağrısı, sırta ve sağ omza vuran biliyer kolik vardır, ancak bu ağrılar geçmez.
- Ateş, bulantı, kusma ve iştahsızlık görülebilir.
- Fizik muayenede sağ üst kadranda hassasiyet ve defans gözlenebilir; Murphy bulgusu izlenebilir.
- Murphy bulgusu sağ üst kadranın derin palpasyonunda hastanın nefes almayı aniden kesmesi şeklinde tanımlanır ve akut kolesistit için tipiktir.
- Lökositoz ve C-reaktif protein artışı beklenir.
- Şiddetli hiperbilirubinemilerde koledokolitiyazis, Mirizzi sendromu gibi koledok patolojileri de düşünülmelidir.
- **USG ilk yapılması gerekli tanısal araçtır** ve akut **kolesistit tanısında en çok kullanılan yöntemdir**.

Tedavi

- Akut kolesistit düşünülen hastalarda intravenöz sıvı replasmanı, analjezi gerekir.
- Antibiyotikler gram (-) ve anaerobları kapsayacak şekilde olmalıdır.
- Üçüncü kuşak sefalosporin + metronidazol genelde seçilen kombinasyondur.
- **Akut kolesistitin kesin tedavisi erken laparoskopik kolesistektomidir (İlk 72 saatte).**
- Genel anestezi alamayacak hastalarda **perkütan kolesistostomi (drenaj)** uygulanabilir.

Akut kolesistit komplikasyonları

- ✓ Perikolesistik apse: En sık görülen komplikasyon
- ✓ Safra kesesi ampiyemi: Kesenin içindeki safranın enfekte olması
- ✓ Safra kesesi gangreni: Safra kesesi duvarının kanlanmasının bozulması
- ✓ Safra kesesi perforasyonu
- ✓ İnternal biliyer fistül

Safra Kesesi Hidropsu

- Tıkanma sonucu kese içi mukus salgısı ile dolar. Buna hidrops denir.
- Hidropik kesede eğer enfeksiyon gelişirse, kese içi pürülan madde ile dolar ve buna da ampiyem denir. **Apse ile komplike** olur.

MİRİZZİ SENDROMU

- Bazen safra kesesi içindeki taş veya taşlar koledoka ya da safra yollarına düşerek kanal ile obstrüksiyon yapabilirler.

Klinik Bilimler 179. soru
Genel Cerrahi Speetus Notu 1.
Fasikül Sayfa 067

BİLİYOENTERİK FİSTÜL / SAFRA TAŞI İLEUSU

- Safra kesesindeki taşlar bazen inflamasyona (kolesistit) bağlı olarak safra kesesi duvarını delip koledok veya bağırsaklara geçebilirler.
- **Biliyoenterik fistülün en sık geliştiği yer duodenumdur,** ikinci sırada % 15 ile kolonik fistüller görülür.
- **Taşların en çok takıldığı yer terminal ileumdur.**

TİPİK VAKA

- ✓ Safra taşı, kolesistit hikayesi
- ✓ Kusma, distansiyon gibi obstrüksiyon bulguları
- ✓ Grafide intestinal anslarda hava sıvı seviyesi
- ✓ Safra yollarında hava (pnömobili) varlığı

FLASH BACK

Bouveret sendromu

- ✓ Safra kesesi ve mide arası fistül oluşumuna bağlıdır
- ✓ Mideye düşen safra taşının mide çıkışına oturup tıkanıklık yaratması durumudur

- Tedavide; hastanın genel durumu iyi ise, **enterotomi ile taşın çıkarılması, bağırsak onarımı, kolesistektomi ve fistül onarımı** (duodenal onarım) yapılmalıdır.

AKALKÜLOZ KOLESİSTİT

- Safra kesesinin taş olmaksızın inflamasyonudur (%5-10).
- Akut akalkülöz kolesistit **sıklıkla yoğun bakımda yatan hastalarda veya sistemik ağır bir hastalığa** bağlı gelişir.
- Safra kesesinde duvar kalınlaşması ve zaman zaman dilatasyon izlenebilir.
- Arka planda ciddi komorbidite buluduğu için, çoğu hasta genel anestezi alamaz; bu nedenle tedavisi lokal anestezi altında perkütan kolesistostomidir.

AMFİZEMATÖZ KOLESİSTİT

- **Nadir** görülen, **akut gelişen bir kolesistit** tipidir.
- **Erkeklerde ve diyabetiklerde** görülme ihtimali daha fazladır.
- Klinik akut kolesistit ile benzerdir.
- Safra kesesi **içinde ve duvarında submukozal hava** görülür. **BT'de hava daha iyi** tespit edilir.
- **Perforasyon riski yüksek** (%40-60) olduğu için acil ameliyat gerekir.

İLGİLİ NOTLAR

Orijinal Soru: Klinik Bilimler 181

181. Acil servise çarpıntı, nefes darlığı, göğüs ağrısı ve hemoptizi nedeniyle getirilen 45 yaşındaki kadın hastanın öyküsünden, kısa süre önce östrojen tedavisi başlandığı öğreniliyor. Fizik muayenesinde kan basıncı 85/45 mmHg, kalp tepe atımı 125/dakika, solunum sayısı 22/dakika olarak bulunuyor. Sağ bacağında kızarıklık, hassasiyet ile gode bırakan bir ödem saptanıyor.
Bu hasta için <u>en olası</u> tanı aşağıdakilerden hangisidir?

A) Pulmoner emboli
B) Akut koroner sendrom
C) Miyokard enfarktüsü
D) Akciğer ödemi
E) Plörezi

Doğru Cevap: A

SpeeTUS Notu

SpeeTUS Notu

Klinik

- Proksimal DVT'lerde ve daha fazla venöz segment tutulduğunda semptomlar daha şiddetli olurken; baldır venlerinde, yaşlılarda ve postoperatif hastalarda daha az şiddetli olma eğilimdedir
- Klasik prezentasyon baldır, uyluk ağrısı, ödem, duyarlılık ve pozitif Homans bulgusudur (ayağın dorsofleksiyonu ile baldır ağrısı).

Tanı

- **D-dimer:** Yükselmesi tanı koydurmaz, ama normal değerler (<200 mg/dL) DVT'yi ekarte ettirir.
- **Doppler ultrason** derin ven trombozu tanısının noninvazif olarak konulmasında sık uygulanan duyarlı bir testtir.
- **BT venografi** ve **MR venografi** tanıda kullanılabilir.

Tedavi

Antikoagülasyon

- DVT şüphesi olduğu anda ilk sıra tedavi olarak başlanmalıdır.
- Klasik olarak anfraksiyone heparin sonrası K vitamini antagonisti olan Warfarin kullanılır fakat şimdilerde başka alternatiflerde kullanılmaktadır.
- Sc DMAH (enoksiparin, dalteparin, tinzaparin), sc fondaparinuks, iv direk trombin inhibitörleri (argotroban, bivaluridin), direk etkili oral antikoagülanlar (apiksaban, rivoraksaban, edoksaban, dabigatran).
- Heparin: APTT normalin 1.5 katı olacak şekilde verilmelidir. Sürekli infüzyon, aralıklı doz vermekten daha güvenlidir. En önemli komplikasyonu heparine bağlı trombositopenidir.
- Oral antikoagülasyon: INR 2-3 arasında olacak şekilde doz ayarlanmalıdır.

Flegmasyo alba dolens

- İliyak ve femoral venlerin akut tıkanmasına bağlı gelişir.
- **Flebit** arterde spazma yol açarak soğuk beyaz görünümlü bir bacağa neden olur.

Flegmasyo serulea dolens

- Ekstremite venöz akımının, iliyak ve femoral venler dahil olmak üzere tama yakın obstrüksiyonu ile gelişir. Sol bacakta daha sık görülür.

Klinik Bilimler 181. soru
Küçük Stajlar Speetus Notu 1. Fasikül
Sayfa 083

PULMONER EMBOLİ (Pe)

- Tıkanmanın neticesinde kardiyak debi düşer.
- Pulmoner vazospazm, pulmoner hipertansiyon, kan oksijenizasyonunda bozulma ve bronkospazm gelişir.
- Hastanede yatan hastalarda en önemli ani ölüm nedenidir.
- PE'li hastaların çoğunda neden alt ekstremite veya pelvik venöz trombozdur.

Risk faktörleri

- Postoperatif dönem
- Travma
- Gebelik
- Obezite
- Malignite
- Konjestif kalp yetmezliği
- Uzun süre immobilizasyon
- OKS kullanımı
- Varisler ve derin venöz yetmezlik
- Polisitemi

Klinik

- Akut masif embolide hipotansiyon, şok, senkop, taşikardi, siyanoz, dispne, takipne ve santral göğüs ağrısı tabloya hakimdir
- Akut minör embolide nefes darlığına pulmoner infarktüs varlığında plöritik yan ağrısı, hemoptizi, ateş eşlik eder.

Klinik Bilimler 181. soru
Küçük Stajlar Speetus Notu 1. Fasikül
Sayfa 083

Kan gazı: PaO2 ve PaCO2'de düşme olur. Kan gazında hipokapnik hipoksemi beklenir. Hipoksi %100 oksijen solutulması ile tam düzelmez

Akciğer grafisi:

- Emboli sahasında kanlanma azalmasına bağlı fokal oligemi sahası (**Westermark işareti**) gözlenebilir.
- Üçgen tarzında periferik opasitelere **(Hampton bulgusu)** pulmoner infarkta bağlı gelişebilir.

BT pulmoner anjiografi: BT pulmoner arteriografi PE'den şüphelenilen hastalarda pulmoner vaskülaritenin görüntülenmesi amacıyla seçilmesi gereken yöntemdir.

Ekokardiyografi: Transtorasik ekokardiyografi (TTE), RV işlev bozukluğu belirtilerini teşhis etmek için en sık kullanılan ilk incelemedir.

Ventilasyon/Perfüzyon (V/Q) sintigrafileri: Emboli için geçerli bulgu, bir ya da birden fazla alanda ventilasyonun devam ettiğini ancak perfüzyonun bulunmadığını göstermektir.

Tedavi

- Eğer kontraendikasyon yoksa tüm akut PE tanısı alan hastalar sistemik antikoagülan tedavi almalıdır.
- Tedaviye tanısal çalışmalar sırasında başlanmalı ve standart olarak en az 3 ay sürmelidir.
- Akut PE'de ilk olarak parenteral antikoagülasyon (anfraksiyone heparin, DMAH, fondaparinuks) başlanmalıdır.
- Daha sonra K vitamini antagonistleri (warfarin) INR 2-3 arasındaki istenen terapötik değere ulaşana kadar en az 5 gün süreyle beraber verilmelidir. Warfarin antikoagülan etkisini 48-72 saat sonra gösterdiğinden bu sürede heparin tedavisi sürdürülür.
- Yeni oral antikoagülanlar olan faktör Xa inhibitörleri (rivoraksaban, apiksaban, edobaksan) ve direk trombin inhibitörleri (dabigatran) kullanımında doz ayarlaması, monitorizasyon ve köprü tedavisine ihtiyaç duyulmaz.

GÖĞÜS HASTALIKLARI VE CERRAHİSİ

AKCİĞER ENFEKSİYON VE APSELERİ

- ✓ Akciğer dokusunun mikrobiyal enfeksiyon nedeniyle nekrozu ve sıvı içeren kavite formasyonu
- ✓ Genellikle lokalize pnömoni şeklinde başlar
- ✓ Akciğer dokusunun likenifikasyon nekrozu sonunda bronşiyal ağaç ile birleşir. Bu parsiyel drenaj hava-sıvı seviyesi olan klasik kavite oluşumu ile sonuçlanır.

İLGİLİ NOTLAR

TROMBOZ

Virchow triadı:

- **Endotel hasarı:** Hipertansiyon, diyabet, hiperkolesterolemi, sigara → bunlar aynı zamanda ateroskleroz için majör risk faktörleridir.
- **Kan akım dinamiğinde değişiklik**
  - ✓ **Staz**→venöz trombüs
  - ✓ **Türbülans**→arteriyel trombüs
  - ✓ Örnek durumlar: Anevrizma, mitral kapak stenozuna sekonder atriyal dilatasyon, MI nedeni ile kontrakte olamayan kalp kasında trombüs
  - ✓ Polisitemi, orak hücreli anemi→hiperviskozite ve staz
- **Hiperkoagülopati:** Trombüs riski artar.

Hiperkoagülobilite Nedenleri

Primer (Konjenital)	Sekonder (Edinsel)
En sık neden Faktör V Leiden ve protrombin gen mutasyonu	**Tromboz için yüksek risk** * Uzun süreli yatak istirahati ya da immobilizasyon * MI * Atriyal fibrilasyon * Kanser (pankreas, akciğer adenokarsinomlarında Trousseau bulgusu) * Prostetik kalp kapakları * DIK * Sekonder antifosfolipid antikor sendromu
Faktör V Leiden mutasyonu → tekrarlayan derin ven trombozları	**Tromboz için düşük risk** * Kardiyomiyopati * Nefrotik sendrom * Hiperöstrojenik durumlar (hamilelik) * OKS kullanımı * Orak hücreli anemi * Sigara
Antitrombin III, protein C ve S defisitleri: adolesan dönemde ve genç erişkinlerde tekrarlayan tromboembolizm	
Fibrinolizis defekti	
Homosisteinemi	

FLASH BACK

Homosistinüride→hem arteriyel hem venöz trombüs riski artar.

Endotel hasarı durumunda:

- Ateroskleroz
- Tromboz riski artar.

Arteriyel-Venöz Trombüs Ayrımı

Arteriyel Trombüs	Venöz Trombüs
Endotel hasarı ile oluşur	**Stazda** meydana gelir
En sık **koroner, serebral ve femoral** arterde	En çok **alt ekstremite** venlerinde
Damar duvarına **çok sıkı** tutunur.	Damar duvarına tutunabilir.
Soluk- beyaz görülür (kan akımı hızlı, daha az eritrosit yapışır)	**Kırmızı** görülür (kan akımı yavaş, daha fazla eritrosit yapışır)
Genellikle tıkar	**Daima tıkayıcıdır**
Kan akımının tersi yönünde ilerler (trombüs daima kalbe doğru ilerler)	**Kan akımı ile aynı** yönde ilerler (trombüs daima kalbe doğru ilerler)
Zahn çizgileri en çok arteriyel, sonra venöz trombüste görülür.	

Venöz Trombüs ile Postmortem Pıhtı Ayrımı

Venöz Trombüs	Postmortem Pıhtı
Çok daha sert	Jelatinöz, üstü sarı-altı kırmızı
Damar duvarına tutunmuştur	Altındaki damara tutunmaz
Soluk	Parlak
Zahn çizgileri var	Zahn çizgileri yok

Klinik Bilimler 181. soru
Patoloji Speetus Notu 1. Fasikül
Sayfa 017

Pulmoner Tromboemboli

- %95 **diz üstü derin bacak venlerinden** kaynaklanır.
- Risk faktörleri → tromboz için risk faktörleri ile aynı (örneğin uzamış yatak istirahati, postpartum dönem, yaygın kanser vs)
- Nadiren atriyal veya ventriküler septal defektlerden geçerek sistemik embolizasyona neden olabilirler→**paradoks emboli**
- **Klinik tablo:**
  - ✓ Çoğu bulgu vermez (bulgu verenler en sık dispne)
  - ✓ Hemorajik infarkt, üçgen (kama) şeklinde
  - ✓ Ani ölüm, akut sağ kalp yetmezliği (akut kor pulmonale) ve kardiyovasküler kollaps (şok)
  - ✓ Pulmoner hipertansiyon ve sağ kalp yetmezliği

FLASH BACK

Kor pulmonale: Akciğer hastalığına bağlı (pulmonale) sağ kalp (kor) yetmezliği gelişmesidir.

Sistemik Tromboembolizm

- %80 kadarı intrakardiyak **mural trombüslerden** kaynaklanır.
- En çok etkilenen bölge **alt ekstremiteler**

- **İnterstisyel akciğer hastalığı / Asbestozis**
  - Uzun süreli maruziyet sonrası gelişir.
  - Akciğerlerin alt zonlarında daha belirgindir.
- **Maligniteler**
  - Akciğerde gelişen en sık malignite **adenokanserdir**. (sigara sinerjistik)
  - Akciğerde gelişme riski en çok artan malignite ise **mezoteliyoma**dır. (sigaranın rolü yok)
  - Asbest maruziyeti sonrasında etkenden uzaklaşılsa dahi malignite gelişim riski **azalmaz**.

Silikozis

- ✓ Dünyada **en sık** görülen pnömokonyozdur.
- ✓ **En fibrojenik** meslek hastalığıdır.
- ✓ Silikozis riski ile ilişkili meslekler: Kot taşlama, porselen, seramik, cam sanayi, vb
- ✓ Silikozis, markofaj fonksiyonlarını inhibe ettiği için **tüberküloz** ve **pulmoner alveolar proteinozis** gelişme riskini arttırır.
- ✓ Ayırca bu hastalarda **otoimmün hastalık** ve **akciğer kanseri** gelişme riski de artmıştır.
- ✓ **Akut Silikozis**
  - Kısa süreli ama yüksek dozda maruziyet sonucu gelişir
  - Akciğer grafisinde diffüz infiltrasyon görülür. Ölümcül bir klinik tablodur.
- ✓ **Kronik Silikozis**
  - Uzun süreli ama düşük dozda maruziyet sonucu gelişir
  - Akciğer **üst loblarda nodüler opasiteler** ile karakterizedir. Bu nodüller zaman içinde büyür (progresif masif fibrozis).
  - Hiler lenf nodlarında **yumurta kabuğu şeklinde kalsifikasyon** tipiktir.

Kömür işçisi pnömokonyozu (Antrakozis)

- ✓ **Basit antrakozis**
  - Uzun süreli maruziyet sonucunda, nodüler opasiteler izlenir (silikozis gibi)
  - Bu nodüllere bağlı akciğerde bir bozukluk beklenmez.
  - Ancak kömür tozu, **KOAH**'a yol açabilir.
- ✓ **Komplike antrakozis**
  - Nodüllerin büyümesi ile progresif masif fibrozis gelişir (silikozis gibi).
  - Akciğerlerin özellikle üst zonları etkilenmiştir (silikozis gibi).
- ✓ **Kaplan sendromu**
  - Pnömokonyotik nodül (kömür işçisi / silika) + Romatoid artrit

Berilyozis

- ✓ Nükleer santral, uzay sanayi, silah sanayi, metal işinde vb çalışanlar risk altındadır.
- ✓ Sarkoidoz benzeri nonkazeifiye granülomlar ile karakterize bir patolojiye neden olur.

Bissinozis

- ✓ Pamuk, keten, kenevir vb tozuna maruziyet ile gelişir.
- ✓ **Astım benzeri** kliniğe neden olan bir **organik bir toz** hastalığıdır.
- ✓ Klinikte haftanın ilk iş gününde nefes darlığı, öksürük ve göğüsde sıkışma hissi karakteristiktir **(Pazartesi göğüs sıkışması).** Bu hastalara pazartesi yapılan FEV1 ölçümünde düşüş karakteristiktir.

Klinik Bilimler 181. soru
Dahiliye Speetus Notu 1. Fasikül
Sayfa 104

Pulmoner Emboli

Genel bilgiler

- ✓ Venöz sistemdeki trombüsün, oluştuğu yerden ayrılarak akciğerin vasküler yatağına embolize olduğu durumdur.
- ✓ Trombüs için en sık kaynak **derin femoral ven**lerdir.

Etiyoloji

- ✓ Herediter trombofililer (Faktör 5 Leiden mutasyonu vb)
- ✓ Kanser
- ✓ İmmobilite
- ✓ Cerrahi operasyon, travma
- ✓ Östrojen fazlalığı (Gebelik, OKS kullanımı)

Patogenez

- ✓ Pulmoner embolide, tıkalı damar nedeni ile **ölü boşluk ventilasyonu** olur ve **hipoksi** gelişir. Kompansatuvar amaçlı gelişen hiperventilasyon sonucu **hipokarbi** ve **respiratuvar alkaloz** görülür.
- ✓ Pulmoner damarlarda tıkanıklık, pulmoner arter basıncını yükseltir. Buna bağlı **sağ ventrikülde yüklenme** görülür (sağ ventrikülde **nekroz** ve/ya **sağ kalp yetmezliği** gelişebilir).

Klinik tablo

- ✓ **Ani** başlayan **nefes darlığı ve göğüs ağrısı** tipiktir. Hemoptizi görülebilir.
- ✓ Fizik muayenede **taşipne ve taşikardi** beklenir.
- ✓ **DVT bulguları** (baldırda şişlik, kızarıklık vb) saptanabilir.

Hastanın değerlendirilmesi

- ✓ **Direkt grafi**
  - Sıklıkla normaldir. Bazı özel bulgular görülebilir:
    - **Westermark belirtisi:** Fokal oligemi alanları
    - **Hampton hörgücü:** Plevra komşuluğunda üçgen şeklinde dansite (infakt alanı)
    - **Fleischner işareti:** Ana pulmoner arterin genişlemesi
- ✓ **Elektrokardiyografi**
  - En sık görülen bulgu: **Sinüs taşikardisi**
  - En karakteristik bulgu: **S1Q3T3**
- ✓ **Ekokardiyografi**
  - **Mc Connel belirtisi**: Sağ ventrikül serbest duvar hareketlerinin bozulmasıdır
  - Ayrıca pulmoner arter basıncı ölçülebilir
- ✓ **Laboratuvar**
  - **D-dimer:** Fibrin yıkım ürünüdür. Hem pulmoner emboli hem de DVT'de yükselir.
  - **Kardiyak belirteçler:** Troponin, sağ ventrikül nekrozunu; BNP, sağ ventrikül yüklenmesini gösterir.

Orijinal Soru: Klinik Bilimler 182

182.İnhalasyon anestezikleri ile ilgili aşağıdaki ifadelerden hangisi <u>yanlıştır</u>?

A) Nitröz aksit kokusuz olup vücuttan hızlı elimine edilir.
B) İzofluranın kas gevşetici etkisi vardır.
C) Sevofluran keskin kokuludur ve bronkospazma neden olur.
D) Desfluran vücuttan hızlı elimine olur ve kısa uyanma süresine sahiptir.
E) Nitröz oksitin analjezik etkisi vardır.

Doğru Cevap:C

SpeeTUS Notu

SpeeTUS Notu

Klinik Bilimler 182. soru
Farmakoloji Speetus Notu 1. Fasikül
Sayfa 060

Sevofluran

- En az metabolize olan inhalasyon anesteziğidir.
- Solunum yollarına irritan değildir ve en bronkodilatör inhalasyon anesteziğidir.
- Feokromasitomada en iyi tercihtir. Kalp hızını minimal etkiler.
- Nefrotoksiktir.

Desfluran

- Buhar basıncı çok yüksektir.
- Bronkospazm ve pulmoner irritasyon oluşturur.

Enfluran

- Epileptik atak oluşturabilir (Epilepside kullanılmaz).
- Nefrotoksik etkisi çok yüksektir.

Azot protoksid / Nitröz oksid (N2O)

- En zayıf anestezik ve kuvvetli analjeziktir.
- Kan ve dokularda çözünürlüğü çok azdır.
- **Etkisi hızlı başlar ve hızlı biter.**
- Karaciğer ve böbrek üzerinde toksik etkisi yoktur.
- Malign hipertermi **oluşturmaz.**
- Solunum ve KVS'de depresyon **oluşturmaz.**
- Kas gevşetici etkisi yoktur.
- Nöromusküler blokör ilaçların etkinliğini artırmaz.
- Uterusu gevşetmez ve doğumda kullanılabilir.
- B12 vitamin eksikliği, methemoglobinemi yapabilir.
- Megaloblastik anemi oluşturur (Metiyonin sentaz aktivitesinin baskılanmasına bağlı).
- Gaz taşıyan vücut bölümlerinde volüm genişlemesi oluşturur. **Pnömotorakslı hastalarda kullanılmamalıdır.**
- Ayılma sırasında **diffüzyon hipoksisi** (oksijen açlığı, fink fenomeni) denilen bir durum oluşabilir. Uyanma sırasında hastaya **%100 oksijen solutulur.**

İntravenöz Genel Anestezikler

- SSS'den **redistribüsyonla** uzaklaştırılır.
- Malign hipertermi oluşturmaz.
- **Ketamin dışında;** NMDA reseptörünü bloke etmezler, analjezi yapmazlar ve kafa içi basıncını artırmazlar.

Ketamin

- NMDA reseptörlerini nonkompetitif bloke eder.
- **Dissosiyatif anestezi:** Katalepsiye benzeyen bir çevreden kopma durumu oluşturur.
- Katatoni, kuvvetli analjezi ve amnezi oluşturur.
- Psikoz, halüsinasyonlar, korkulu rüyalar, dezoryantasyon ve cinsel içerikli rüyalar ortaya çıkartabilir.
- Sempatik aktivite ve kan basıncı, kalp hızında bir artış olur (Kanamalı ve şoklu hastalarda tercih edilir).
- Beyin kan akımı ve BOS basıncını artıran tek intravenöz anesteziktir.

Propofol

- **Ayaktan müdahalelerde kullanılır.**
- Teratojen değildir.
- Mental durumun berraklığını iyi korur.
- Bulantı-kusmayı en az geliştirir.
- Güçlü antiemetik etkisi vardır.
- Doz bağımlı hipotansiyon yapar.

Etomidat

- Adrenokortikal fonksiyonu deprese ettiği için intravenöz uygulaması uzun süre devam ettirilmemelidir.
- 11 β-hidroksilazı inhibe eder.
- Koroner arter hastalığı, kardiyomiyopatisi olanlarda uygundur.

Tiopental

- İndüksiyon sırasında öksürük, geçici apne ve laringospazm meydana getirebilir.

Midazolam

- Preanestezik medikasyonda tercih edilir.
- Kısa süreli cerrahi işlemlerde kullanılır.
- Anterograd amnezi oluşturucu etkisi fazladır.

Remimazolam

- Yapıca midazolama benzer ve hızlıca inaktive edilir.
- Kısa süreli girişimlerde sedasyon amacıyla kullanılır.

Opiyatlar

- Fentanil, alfentanil ve remifentanil kullanılır.
- Kaslarda **rijidite** ortaya çıkartırlar.

Genel anesteziklerin önemli özellikleri:

- **En fazla** bronkodilatasyon: Sevofluran
- **En fazla** konvülzan etki: Enfluran
- **En fazla** hepatotoksisite: Halotan
- **En fazla** aritmi: Halotan
- **En fazla** kardiyak depresyon: Halotan
- **En fazla** malign hipertermi: Halotan ve daha az oranda bütün halojenli genel anestezikler
- **En fazla** nefrotoksisite: Metoksifluran, enfluran
- **En fazla** kas gevşemesi: Desfluran ve izofluran
- Kafa içi basınç **artıranlar:** İnhalasyon anestezikleri ve İV genel anesteziklerden sadece ketamin
- Kafa içi basıncı **azaltanlar:** Propofol, etomidat, barbitüratlar (tiopental, metoheksital, tiamilal)
- **En fazla** analjezi: N2O Nitröz oksit, ketamin
- Organ toksikasyonu **olmayan:** Xenon
- Aritmi **yapmayan:** Sevofluran, N2O
- **İdeal** genel anestezik: Xenon
- Kuvvetli **vazodilatasyon:** Halotan, izofluran, propofol

Lokal Anestezikler: Sinirlerde Na^+ kanalını bloke ederler.

Etkiyi arttıranlar	Etkiyi azaltanlar
Ekstrasellüler K artışı pH artışı	Ekstrasellüler Na ve Ca artışı pH azalışı

➢ Lokal anesteziklerle duyuların kaybolma sırası: Ağrı, sıcaklık, dokunma, propriosepsiyon, motor. Geri dönmesi ise tam tersi sıra ile olur.

Lokal Anesteziklerin Sınıflandırılması:

- **Ester yapılı olanlar;** plazmada psödokolinesteraz tarafından parçalanır ve karaciğer hastalığında uygundurlar.
- **Amid yapılı olanlar;** karaciğerde N-dealkilasyonla metabolize edilirler.

60

İLGİLİ NOTLAR

Bazen öyle **kritik bir bilgi** yazarsınız ki nota… Size güvenip bu notu okuyanlar soruya baktığında **anında doğru yanıtı bulurlar** ve size **dua** ederler.İşte bu dua tüm **yorgunluğumuza** değer…

Orijinal Soru: Klinik Bilimler 183

183. Elli yedi yaşındaki kadın hasta son 6 aydır giderek artan, geceleri daha da şiddetlenen, özellikle son haftalarda gece uykusundan uyandıran ve ağrı kesicilere az yanıt veren sırt ve göğüs ağrısı şikâyetiyle başvuruyor. Öyküsünden yaşamı boyunca sigara tüketmediği, 21 yaşına kadar Trakya bölgesinde büyüdüğü ve beyaz toprak badanalı evde yaşadığı öğreniliyor.
Bu hasta için <u>en olası</u> ön tanı ve <u>kesin</u> tanıya ulaşmak için yapılacak tetkik aşağıdakilerin hangisinde birlikte verilmiştir?

A) Akciğer kanseri – Transtorasik iğne aspirasyon biyopsisi
B) Timoma – Transtorasik iğne aspirasyon biyopsisi
C) Lenfoma – Transtorasik iğne aspirasyon biyopsisi
D) Teratoma – Plevra biyopsisi
E) Mezotelyoma – Plevra biyopsisi

Doğru Cevap: E

SpeeTUS Notu

SpeeTUS Notu

Akciğer grafisinde diyafragma rüptürü bulguları;

- ✓ Diyafragma elevasyonu
- ✓ Diyafragma sınırlarında silinme ya da düzensizleşme
- ✓ Visseral herniasyon
- ✓ Sol hemitoraks alt zonda hava-sıvı seviyeleri
- ✓ Nazogastrik tüpün göğüs içinde izlenmesi
- ✓ Plevral sıvı
- ✓ Pnömotoraks
- ✓ Hidrotoraks

GÖĞÜS DUVARI HASTALIKLARI VE TÜMÖRLERİ

Torasik Outlet Sendromu (Tos)

- ✓ 25-35 yaş kadınlarda sıktır.
- ✓ Subklaviyen arter, subklaviyen ven, brakiyal pleksus sıkışır.
- ✓ Bu bası sonucu nörojenik, venöz, arteriyel obstrüksiyon bulguları ortaya çıkar.

Etiyoloji;

- Skalenus antikus sendromu
- Kostoklavikular sendrom
- Hiperabduksiyon sendromu
- Servikal kot

Klinik

Nörojenik semptomlar:

- **Ağrı;** özellikle kol egzersizlerinde
- Ön kolda ve el parmaklarında uyuşma
- Fonksiyonlarda kısıtlık, özellikle yakalama, sıkma, ince hareketlerde kısıtlılık olur.
- Kol kaslarında atrofi; uzun dönemde ortaya çıkar.
- Uyuşma, karıncalanma gibi duyu belirtileri ortaya çıkar.

Vasküler semptomlar:

- Arteriyel basıya bağlı o kolda kolay üşüme, Raynoud fenomeni, ağrı, emboli olur.
- Venöz basıya bağlı ödem, venlerde belirginleşme meydana gelir.

Tanı

- ✓ **Adson testi yapılır.** Etkilenen kolun nabzı palpe edildikten sonra derin nefes aldırılıp o kol abdüksiyona getirilir.

Göğüs Duvarı Tümörleri

- ✓ Göğüs duvarına sık metastaz yapan tümörler; melanom, meme kanseri, akciğer kanseri, renal hücreli kanser ve mezotelyomadır.
- ✓ Enfeksiyöz etkenler olabilir ve göğüs duvarında en sık görülen fungal enfeksiyonlardır (nokardiya ve aktinomikoz)

Benign Tümörler

- ✓ Göğüs duvarının en sık görülen benign tümörü fibröz displazidir (%40).
- ✓ Göğüs duvarının bir diğer sık görülen benign tümörü kondromdur

Malign Tümörleri

- ✓ En sık görüleni kondrosarkomdur.
- ✓ Daha sonra azalan oranlarda; plazmasitom (soliter myelom), Ewing sarkomu, osteosarkom ve lenfomadır.

PLEVRA VE PLEVRAL BOŞLUĞUN HASTALIKLARI

Pnömotoraks

Primer spontan pnömotoraks (PSP)

- ✓ Olgular tipik olarak, adolesan veya genç yetişkin erkeklerdir.
- ✓ Zayıf, uzun boylu, astenik yapıya sahiptirler.
- ✓ Genellikle üst lop apikal segmentindeki, subplevral bleplerin rüptürü ile pnömotoraks ortaya çıkar

Sekonder spontan pnömotoraks (SSP)

- ✓ Sıklıkla KOAH'lı olgularda, akciğerin herhangi bir yerindeki büllerin rüptürü ile ortaya çıkar

Travmatik pnömotoraks

- ✓ İyatrojenik pnömotoraks: En sık görülen nazokomiyal pnömotorakstır.

Katameniyal pnömotoraks

- ✓ Nadirdir ve genellikle 30-40 yaş arası kadınlarda meydana gelir.
- ✓ Pnömotoraks en sık adetin başlangıcından sonraki 24-72 saatlerde meydana gelir.
- ✓ Tedavisi diğer tiplerden farklıdır.
- ✓ İlk seferde yüksek nüks riski nedeniyle cerrahi gereklidir.

Pnömotoraksta operatif girişim endikasyonları:

- ✓ İnatçı hava kaçağı (7 günü aşan hava drenajı)
- ✓ Nüks pnömotoraks
- ✓ Büyük amfizem bülü varlığı
- ✓ Pnömonektomili olguda ilk pnömotoraks
- ✓ Mesleksel ilk pnömotoraks (pilot ve dalgıçlar)

Cerrahi endikasyonları:

- ✓ Rekürren pnömotoraks (aynı veya diğer taraflı), 7-10 günden fazla süren persistan hava kaçağı ve imkomplet akciğer ekspansasyonudur.

Klinik Bilimler 183. soru
Küçük Stajlar Speetus Notu 1. Fasikül
Sayfa 085

Plevral Tümörler

- ✓ Benign lezyonları; lipom, plak ve plevral kalınlaşmadır.
- ✓ Plakların kalsifikasyonu asbestosis için patognomoniktir.
- ✓ Plevral tümörlerin çoğunluğu malign olma eğilimindedir ve en sık tanı mezotelyomadır.

İLGİLİ NOTLAR

Lenfanjiyoleiyomatozis

- Doğurma çağındaki genç kadınları etkiler.
- **Histoloji**→ Perivasküler epiteloid hücrelerin proliferasyonu
- **Patogenez**→ TSC2 mutasyonu
- Tümör hücreleri östrojen reseptörü içerebilirler.

Lambert-Eaton Myastenik Sendrom

- ✓ Presinaptik kalsiyum kanallarına karşı otoantikor (+)
- ✓ Akciğer nöroendokrin tümörlerinde (örneğin küçük hücreli karsinom) izlenir.

PLEVRAL TÜMÖRLER

En sık tümörü metastazdır.

Soliter Fibröz Tümör

- Asbestozisle ilişkisi yoktur.

Klinik Bilimler 183. soru
Patoloji Speetus Notu 1. Fasikül
Sayfa 032

Malign Mezotelyoma

- Sıklıkla pariyetal ya da visseral plevradan ortaya çıkar.
- Asbestozis majör etkendir, diğer bir etken erionit
- En sık görülen ve pulmoner adenokarsinomlarla (gland epiteli) en çok karışan tipi **epitelyal** tiptir.

Adenokarsinom-Mezotelyoma Ayırıcı Tanısı

Mezotelyoma	Adenokarsinom
Kalretinin (+) WT-1 (+) Sitokeratin 5/6 (+) Podoplanin (+)	Sitokeratin 5/6 (+) Claudin4 (+)
Claudin4 (-)	

ÜST SOLUNUM YOLU

NAZOFARENKS KARSİNOMU

- **En sık** etken EBV'dir.
- Afrika'daki çocukların **en sık** görülen kanseridir.
- **En sık** görülen, en radyoterapiye duyarlı ve **en çok** EBV ile ilişkili tipi undiferansiye tiptir.

Klinik: Tek taraflı seröz otit, posterior servikal LAP

LARİNGEAL TÜMÖRLER

Vokal Kord Nodülleri

- Çok sigara içenlerde ve şarkıcılarda (ses tellerinin irritasyonu)
- Ses kısıklığına neden olabilir. Malignleşmez.

Skuamöz Papillom ve Papillomatozis

- Genellikle erişkinlerde tek, çocuklarda ise multipl
- Etken HPV tip 6 ve 11
- Nadiren malignleşebilir.

Larinks Karsinomları

- Sıklıkla **40 yaş üzeri erkeklerde**
- %95'i **skuamöz hücreli karsinom**
- En sık nedeni **sigara kullanımı, alkol, asbest, HPV**
- **Lokalizasyon:**
  - ✓ **Glottik:** En sık yerleşim yeri ve en iyi prognoz
  - ✓ **Supraglottik**
  - ✓ **İnfraglottik:** En kötü prognoz

KALP HASTALIKLARI ve PATOLOJİSİ

KONJESTİF KALP YETMEZLİĞİ

- Sol kalp yetmezliğinin **en sık** sebebi iskemik kalp hastalıklarıdır.
- Sağ kalp yetmezliğinin **en sık** sebebi sol ventrikül yetmezliğidir.

İSKEMİK KALP HASTALIKLARI (KORONER KALP HASTALIĞI)

- **En sık** nedeni koroner arter aterosklerozu
- 4 şekilde ortaya çıkabilir:
  - ✓ Anjina pektoris
  - ✓ Akut miyokart infarktüsü
  - ✓ Ani kardiyak ölüm
  - ✓ Kronik iskemik kalp hastalığı

ANJİNA PEKTORİS

Stabil Anjina

- **En sık** görülen anjina tipi
- **Patogenez:** **Stabil** aterosklerotik plak→ fibröz başlık kalın, lipid içeriği az, rüptür riski düşük
- Kalp iş yükünün arttığı durumlarda (örneğin eforda) anjina oluşur.

Unstabil Anjina

- **Patogenez: (1) unstabil** aterosklerotik plak→ fibröz başlık ince, lipid içeriği fazla, rüptür riski yüksek **(2)** tam tıkayıcı olmayan trombüs
- Damar lümeni çok daraldığı için istirahat-egzersizde anjina oluşur.

Prinzmetal (varyant) Anjina

- **Patogenez:** Koroner arter spazmı

MİYOKART İNFARKTÜSÜ

- İskemi nedenli **koagülasyon nekrozudur.**
- **Patogenez: (1)** rüptüre aterosklerotik plak üzerine eklenen trombüs **(2)** plateletlerden salınan vazokonstriktör maddeler

Orijinal Soru: Klinik Bilimler 184

184. Otuz yedi haftalık doğan, Down sendromlu erkek bebeğin epigastrik bölgede distansiyonu ve safralı kusması saptanıyor. Hastanın ayakta direkt karın grafisinde, epigastrik bölgeden orta hatta uzanan çift hava kabarcığı olduğu ve distalde başka gaz gölgesi bulunmadığı görülüyor.
Bu hastada gastrointestinal sistemin hangi bölümünde atrezi görülmesi <u>en olasıdır</u>?

A) Özofagus
B) Pilor
C) Duodenum
D) Jejunum
E) İleum

Doğru Cevap: C

SpeeTUS Notu

SpeeTUS Notu

- Beslenme yetersizliğine bağlı cilt altı yağ dokusu azalır
- Mukozalar kurudur ve cilt turgor-tonusu azalmıştır
- İndirekt bilirubin yükselebilir
- Fizik muayenede **"olive"** palpe edilmesi

Tanı: Ultrasonografi (**bull's eye,** doughnut, target sign) Opak maddeli radyogramda **"tren yolu"** veya **"ip belirtisi"**

Tedavi:
- ✓ İlk olarak **sıvı-elektrolik dengesizliği** düzeltilir
- ✓ **Fredet-Ramstedt piloromyotomi**

KONJENİTAL DUODENAL TIKANIKLIKLAR

Klinik Bilimler 184. soru
Küçük Stajlar Speetus Notu 1. Fasikül
Sayfa 088

- Duo denal atrezili bebeklere en sık eşlik eden anomali **trizomi 21**

Duodenal atrezi

Üç ana tipe ayrılır (Tip I,II,III)

- ➢ **Tip I'de** dışarıdan bakılınca duodenumun devamlılığı bozulmamıştır ancak proksimal ve distal segment arasında **çap farkı** vardır. Rüzgâr çorabı deformitesi vadır.
- ➢ **Tip II'de** distal ve proksimal segment ayrıdır, mezenter defekti **yoktur.**
- ➢ **Tip III'de** de distal ve proksimal segment ayrıdır ancak mezenter defekti **vardır.**
  - Atrezilerin çoğunluğu **periampüller** bölgededir.
  - Proksimalde kalan segment ve mide dilatedir.

Klinik Bilimler 184. soru
Küçük Stajlar Speetus Notu 1. Fasikül
Sayfa 088

TİPİK VAKA
- ✓ Duodenal Atrezi;
  - ➢ Doğar doğmaz ortaya çıkan **SAFRALI KUSMA**
  - ➢ Direkt grafide **"DOUBLE BUBBLE"** bulgusu

MEKONYUM HASTALIĞI

Mekonyum İleusu

- ✓ **Kistik fibrozisli** bebeklerde anormal yapıdaki mekonyumun **terminal ileumda** birikerek intestinal obstrüksiyona yol açması
- ✓ Mekonyum ileusu prematürelerde **görülmez**

Radyoloji: Direkt karın grafisinde yutulan havanın mekonyum içine girmesine bağlı **buzlu cam manzarası**

Tedavi: Basit mekonyum ileusunun tedavisi **rektal irrigasyon**la yıkamadır. Cerrahi; lavman başarısızsa

Mekonyum Tıkaç Sendromu

- ✓ **Benign** kolonik bir obstrüksiyon
- ✓ Sert olan mekonyumun son **1-2 cm'lik** kısmının doğumdan hemen önce veya doğumda atılamaması
- ✓ **Rektal tuşe** ile kolayca atılabilir

ROTASYON ANOMALİLERİ

Embriyolojik Tipler

Non-rotasyon

- ➢ Duodenojejunal ve çekokolik halkalar SMA ekseninde ilk 90°'lik dönüşünü dahi tamamlayamamıştır.
- ➢ Kolon ve çekum karın sol kadranında, ince bağırsaklar sağ tarafında yer alır.
- ➢ Tam veya kısmi duodenal tıkanıklık vardır. Duodenum sağda ve düzdür.
- ➢ Sıklıkla omfalosel ve gastroşizis görülür.

Tam olmayan rotasyon

- ➢ Rotasyonun ikinci 90°'lik dönüşünde duraklama sonucu oluşur.
- ➢ Çekum tipik olarak SMA'nın solunda epigastrik bölgede duodenumun hemen üzerindedir.
- ➢ Tüm kolon ve terminal ileum SMA'nın solunda, duodenum ve jejunum sağındadır.
- ➢ Rotasyon anomalilerinin %70-80'ini oluşturur.

Akut orta bağırsak volvulusu (midgut volvulus)

TİPİK VAKA
- ✓ İlk bir ay içinde ortaya çıkan **SAFRALI KUSMA**
- ✓ Daha önce **dışkılayan** bebek **dışkı çıkaramaz**
- ✓ Abdominal Doppler ulstrasonografisinde orta hatta girdap (whirlpool) bulgusu

- ✓ Geç dönemde **rektal kanama**, hipovolemi ve şok
- ✓ Tanıda ultrasonografi ve bilgisayarlı tomografi kullanılır
- ✓ Görüntülemede whirlpool (girdap) bulgusu tanısaldır.
- ✓ Tanı alır almaz opere edilmelidir

HIRSCHSPRUNG HASTALIĞI

- İntramural **ganglion** hücrelerinin eksikliğine bağlı fonksiyonel kalın bağırsağın tıkanıklığı
- Nöral krest gelişim anomalisi
- **Daima distalde** (anal bölge) **aganglionik segment** vardır
- %60-70 rektosigmoid bölgede
- Miadında doğan ve normal doğum ağırlıklı bebeklerde sık
- **Down sendromu** ile birlikteliği sık
- **Shah Waardenburg sendromu:** Megakolon + yüz deformitesi + konjenital sağırlık + beyaz saç
- **Ondine sendromu:** Hirschsprung hastalığı + doğumsal santral hipoventilasyon

TİPİK VAKA
- ✓ Mekonyum çıkaramama, abdominal distansiyon, **SAFRALI KUSMA**
- ✓ Rektal tuşede **rektum küçük parmağı sarmalar**
- ✓ Parmağın çıkarılmasıyla **Mekonyum fışkırması**

- Kesin tanı **tam kat rektal biyopsi** ile konulur.
- En ciddi komplikasyonu **enterokolit** ve en önemli göstergesi de **diyare**

Tedavi: En sık **Duhamel** ameliyatı, **Pullthrough** ameliyatı

İLGİLİ NOTLAR

- **Tedavi;**
  - ✓ Besin yoğunluğu arttırılmalıdır
  - ✓ Antiasitler, H2 antagontistleri ve PPI'lar kullanılabilir.
  - ✓ Prokinetik ajanlar küçük çocuklarda etkili olabilir.

EOZİNOFİLİK ÖZEFAJİT

Özefagus epitelinin **eozinofillerle infiltrasyonu** (her alanda >15 eozinofil veya her mm2 de 60 eozinofil olması) ile karakterize kronik özefajittir.

- Ortalama başlangıç yaşı 7'dir ve erkeklerde daha sıktır.
- Ailede ya da çocukta atopi öyküsü vardır.
- Periferik eozinofili ve IgE seviyelerinde yükselme vardır.
- Tedavide alerjik gıdaların eliminasyonu ve PPI işe yarar.

TİPİK VAKA

Geçmeyen reflü semptomları
+
Ailede veya çocukta atopi öyküsü
↓
Eozinofilik özefajit

ÖZEFAGUS YANIKLARI

- En sık neden kaza ile kostik madde yutulmasıdır.
- Alkali maddelerin yutulması daha sıktır.
- Alkali maddeler likefaksiyon nekrozu yaparken, asidik maddeler koagülasyon nekrozu yapar.
- Likefaksiyon nekrozu daha kötüdür.
- Tedavide su/süt ile dilüsyon yapılabilir, darlık geliştiyse aralıklı buji ile dilatasyon yapılır.
- Nötralizasyon veya kusturma kesinlikle yapılmaz.

ÖZEFAGUSDA YABANCI CİSİM

- En sık krikofaringeal (üst özefageal sfinkter) kıkırdakta takılı kalır.
- Acil çıkarılması gerekenler;
  - ✓ Yassı piller
  - ✓ Delici/kesici cisimler
  - ✓ Mıknatıslar

MİDE HASTALIKLARI

HİPERTROFİK PİLOR STENOZU

- Midenin en sık konjenital anomalisidir.
- Risk faktörleri;
  - ✓ Erkek cinsiyet
  - ✓ Ailenin ilk çocuğu olmak
  - ✓ Aile öyküsü olması
  - ✓ Kan grubunun B veya O olması
  - ✓ Annenin geblikte veya emzirirken makrolid grubu antibiyotik kullanması
  - ✓ Yenidoğan döneminde eritromisin kullanımı
- Gennellikle ilk 2-3 hafta belirgin semptomlar yoktur.
- Yaşamın 3. haftasında başlayan **fışkırır (projektil) tarzda safrasız kusma** en önemli semptomtur.
- Fizik muayenede pilor zeytin çekirdeği şeklinde palpe edilebilir.
- Sarılık, özellikle de uzamış sarılık sıktır. Buna **ikteropilorik sendrom** denilir.
- Kan gazında **hipokalemik, hipokloremik metabolik alkaloz** önemli bir bulgusudur.
- Tanısında ilk seçenek **USG'dir**.

Hipokalemik, Hipokloremik Metabolik ALKALOZ yapan hastalıklar;

- **Konjenital pilor stenozu**
- Gastroözefageal reflü
- Bartter sendromu
- Gittleman sendromu
- Konjenital klor diyaresi

TİPİK VAKA

21 günlük erkek bebek
+
Fışkırır tarzda safrasız kusma
+
Hipokalemik, hipokloremik met. alkaloz
↓
Pilor stenozu

Klinik Bilimler 184. soru
Pediatri Speetus Notu 1. Fasikül
Sayfa 037

DUODENAL ATREZİ

- Çoğu duodenumun **D**istalindedir.
- Hayatın ilk gününde **D**istansiyon olmadan safralı kusma şeklinde bulgu verir.
- Konjenital anomalilerle birlikteliği sıktır (İleal atreziden farkı).
- **D**own sendromu ile birlikteli sıktır.
- Direk grafisinde **D**ouble-buble görünümü

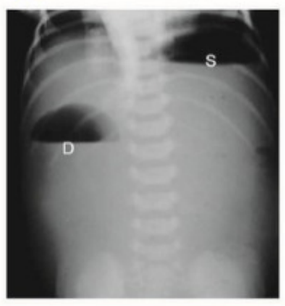

D uodenal atrezi
istalinde
istansiyon olmaz
own sendromu
uble-Buble görülür

Orijinal Soru: Klinik Bilimler 185

185. Kırk beş yaşındaki erkek hasta altı aydır devam eden bel ve sağ bacak ağrısı şikâyetiyle başvuruyor. Hasta son iki gündür idrarını tam yapamadığını, her iki bacağının arasında ve makat bölgesinde uyuşma olduğunu belirtiyor. Fizik muayenede hastanın eyer tarzında anestezisi ve paraparezisi olduğu saptanıyor.
Bu hastanın bu aşamadaki tanısına yönelik aşağıdaki görüntüleme yöntemlerinden hangisi <u>en uygundur</u>?

A) Lomber manyetik rezonans görüntüleme
B) Abdominal ultrasonografi
C) Kraniyal bilgisayarlı tomografi
D) Alt ekstremite renkli Doppler ultrasonografi
E) Pelvik bilgisayarlı tomografi

Doğru Cevap: A

SpeeTUS Notu

SpeeTUS Notu

- Arnold-Chiari tip 1 malformasyonu siringomyelinin en sık görüldüğü sendromdur.

Tanı:

- Manyetik rezonans görüntüleme

MEDULLA SPİNALİS TÜMÖRLERİ

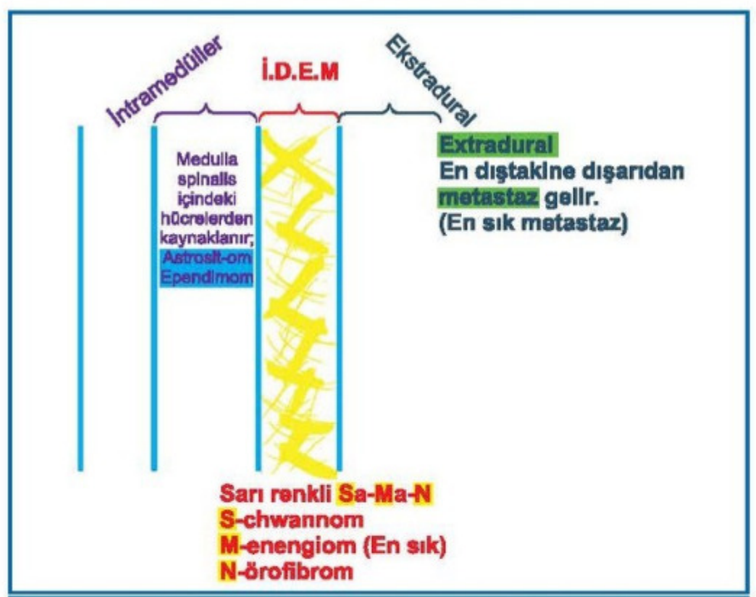

İ.D.E.M (İntradural ekstra medüller)

SERVİKAL DİSK HERNİASYONU

- En sık C6-C7 disk herniasyonu görülür.
- En sık lateral-dorsolaterale doğru
- Servikal disk hernisi sıklıkla herniasyon seviyesindeki foraminal siniri sıkıştırır.

TİPİK VAKA

- Boyundan başlayan; kol, önkol ve el trasesine inen ağrı
- Ağrı, boyun hareketleri ile artar
- Kas gücünde, tutulan köke göre zayıflama
- Aynı doğrultuda kas atrofisi

Servikal disk

	C4-5	C5-6	C6-7	C7-T1
Servikal disklerin yüzdesi	%2	%19	%69	%10
Sıkışan kök	C5	C6	C7	C8
Bozulan refleks	deltoid ve pektoral	biseps ve brakio-radiyal	triseps	parmak refleksi

7 riceps
6 riceps

LOMBER DİSK HERNİASYONU

- ✓ En sık L5-S1 disk herniasyonu görülür.
- ✓ Herniasyon en sık posterolateral yönde olur.
- ✓ Lomber disk hernisi sıklıkla herniasyon seviyesinin bir alt seviyesindeki foraminal siniri sıkıştırır.

TİPİK VAKA

- Belden başlayan; alt ekstremiteye yayılan ağrı
- Kas gücünde, tutulan köke göre zayıflama
- Aynı doğrultuda kas atrofisi

Disk hernileri genel özellikleri

	Seviye		
	L3-L4	L4-L5	L5-S1
Sıklığı (%)	%5	%40	%40-45
Bası	L4	L5	S1
Refleks kaybı	Patella	Medial hamstring	Aşil
Etkilenen kas	Kuadriceps femoris	Tibialis anterior	Gastrokinemius
Motor güç azlığı	Diz ekstansi-yonunda	Düşük ayak, 1. parmak dorsofleksiyonunda azalma	Plantar fleksiyonda
Ağrı yayılımı	Uyluk ön yüzü	Bacak yan yüzü	Bacak arkası

Muayene bulguları;

Laseque testi (Düz bacak yükseltme testi=SLR)

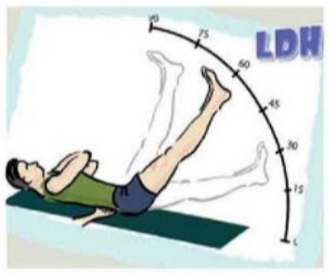

- 35°-70°'de ağrı olursa test pozitiftir.
- L5 ve S1 sinir köklerini gerer.
- 70°'den fazla açıda ağrı ortaya çıkmasının klinik önemi yoktur.

Femoral sinir germe testi (ters düz bacak yükseltme)



- Uyluk ön yüzünde ağrı ortaya çıkarsa, test pozitiftir.
- Çoğunlukla, L2 -L3 veya L4 sinir kökü kompresyonunda pozitiftir.

Klinik Bilimler 185. soru
Küçük Stajlar Speetus Notu 1. Fasikül
Sayfa 017

Cerrahi tedavi endikasyonları

Kauda equina sendromu	Muhtemel Bulgular; • Sfinkter Bozukluğu • Eyer şeklinde anestezi • Achille veya patella refleksinin bilateral kaybı • Seksüel disfonksiyon
İlerleyici kuvvet kaybı veya akut belirgin kuvvet kaybı	
Medikal tedaviye yanıtsızlık	
Tekrarlayan disk herniasyonları	

İLGİLİ NOTLAR

Perikardiyal Sıvı

- Röntgen bulgusu vermesi için sıvının **en az 200 mL** olması gerekir.
- Belirgin perikardial sıvı kalpte **çadır görünümü** oluşturur.

Perikardiyal sıvının direkt grafi bulguları

1) Kalpte simetrik büyüme
2) Kalp kenarlarındaki girinti ve çıkıntılarda kayıp
3) Kalp kenarlarının keskinliğinin artması
4) Kalbin en büyük transvers çapının kardiyofrenik açının hemen üstünde olması
5) Yatarak elde olunan röntgenlerde kalp sapında genişleme
6) Kalpte hızlı boyut artışı

MEME GÖRÜNTÜLEME VE GİRİŞİMSEL İŞLEMLER

Mamografi

- 40 yaş üzeri kadınlarda yılda 1
- **Mikrokalsifikasyonları** güvenilir olarak gösteren tek yöntem

BI-RADS (Breast Imaging Reporting and Data System) Sınıflaması

- **BI-RADS 0: Ek inceleme gerekli:** Mevcut mamografiler ve/veya US tanı koymak için yetersiz
- **BI-RADS 1: Negatif inceleme:** Memeler simetrik, kitle, yapısal bozulma veya şüpheli kalsifikasyon yok
- **BI-RADS 2: Benign bulgular:** Kaba kalsifiye fibroadenom, yağ kisti, lipom, galaktosel, hamartom, intramammer lenf bezi, basit kist gibi BENİGN bulgular
- **BI-RADS 3: Yüksek olasılıklı benign:** Büyük olasılıkla benign yapıda bulgular; ancak malign olma ihtimali (<%2) olduğu için kısa aralıklarla izlem önerilir. Örneğin kalsifiye olmamış fibroadenom ve komplike kist
- **BI-RADS 4: Şüpheli anormallik:** Biyopsi yapılıp histopatolojik tanıya gidilmelidir.
  Karakteristik meme kanseri bulguları yok ama malign olma ihtimali olan bulgular var
- **BI-RADS 5: Malignite morfolojisi veren bulgular:** İrregüler, spiküler kitle gibi
- **BI-RADS 6: Patolojik tanısı bilinen malign kitle**

USG Temel endikasyonları

Kist-solid kitle ayrımı

- Mamografide görülen keskin sınırlı nodül
- Mamografide görülmeyen palpabl kitlenin değerlendirilmesi
- Dens meme paterni
- 30 yaşın altında ele gelen kitle
- Gebelik ve laktasyon dönemi

Dezavantajları

- Değerlendirme mamografiye oranla subjektiftir
- Mikrokalsifikasyonları tespit edemez
- Tarama amaçlı kullanılmaz

MRG Temel endikasyonları

- Mamografi ve US ile çözülemeyen vakalarda
- Özellikle dens memesi olan ve meme kanseri için yüksek riskli popülasyonu tarama için

Galaktografi

- Ana endikasyonu, kanlı meme başı akıntısında intraduktal papillomların gösterilmesi

NÖRORADYOLOJİ VE KAS-İSKELET SİSTEMİ RADYOLOJİSİ

NÖRORADYOLOJİ

Bilgisayarlı Tomografi

- BT'nin ana endikasyonu akut hemoraji
- Akut serebral hemoraji değerlendirmede ilk tetkik BT

Magnetik Rezonans Görüntüleme

- Demyelinizan hastalıkların tanısında en iyi görüntüleme yöntemi
- Akut iskemi değerlendirmede ilk ve en iyi tetkik Difüzyon MR'dır.
- Difüzyon MR çekiminde kontrast kullanılmaz.

MEDULLA SPİNALİS GÖRÜNTÜLEMESİ

- **Konjenital anomalilerde:** MRG
- **Medulla spinalis travmalarında kemik patolojisi değerlendirmede:** Direkt grafi (ilk) + BT (en iyi)

Klinik Bilimler 185. soru
Küçük Stajlar Speetus Notu 1. Fasikül
Sayfa 045

kord

- **Disk patolojileri:** MRG

FLASH BACK

Kontrast madde kullanılmayanlar

- ✓ **HRCT**
- ✓ **Difüzyon MR**

KAS İSKELET SİSTEMİ RADYOLOJİSİ

Özel grafiler

- **Town:** Oksipital kemik, foramen magnum, petröz apeks iyi görülür.
- **Waters:** Sinüsleri görmek için
- **Caldwell:** Özellikle frontal kemik ve orbita kontürleri iyi görülür.
- **Schuller:** Mastoid havalanmayı göstermek için kullanılır.
- **Stenvers:** İnternal akustik kanal görüntüleme için çekilir.

Ultrasonografi

- Popliteal fossada **Baker kisti** için kullanılır.
- İlk 6 ayda **gelişimsel kalça displazisi** değerlendirmede kullanılır.

Orijinal Soru: Klinik Bilimler 186

186. Sekiz yaşındaki kız hasta ateş ve sağ uyluk ağrısı şikâyetleriyle getiriliyor. Öyküsünden yaklaşık 2 ay önce travma geçirdiği, ağrısının başlangıçta istirahatle azaldığı ancak artık istirahatte de devam ettiği öğreniliyor. Fizik muayenesinde uyluk orta hatta şişlik gözlenir. Direkt grafilerinde sağ femur diyafizinde destrüktif bir lezyon ve "soğan zarı" periost reaksiyonu saptanıyor. Laboratuvar verilerinde; beyaz küre, sedimentasyon ve C-reaktif protein değerleri yüksek olarak bulunuyor. Lezyondan örnek alınarak biyopsi ve kültüre gönderiliyor. MIC 2 (CD 99) ve glikojen pozitif hücreler saptanıyor.
Bu hasta için <u>en olası</u> tanı aşağıdakilerden hangisidir?

A) Osteomileyit
B) Ewing sarkomu
C) Osteosarkom
D) Lösemi
E) Travmaya bağlı femur diyafiz kırığı

Doğru Cevap: B

SpeeTUS Notu

SpeeTUS Notu

- ✓ En sık **akciğere** metastaz
- ✓ **Yüksek grade olanlar:** klasik osteosarkom, küçük hücreli osteosarkom, yüksek grade osteosarkom
- ✓ **Intermediate grade olanlar:** Periosteal osteosarkom
- ✓ **Düşük grade olanlar: Parosteal** osteosarkom
- ✓ **P**aget hastalığında osteosarkom gelişme oranı %1'dir. En sık **p**elviste yerleşir

Kondrosarkom

Klinik Bilimler 186. soru
Küçük Stajlar Speetus Notu 1. Fasikül
Sayfa 071

Ewing Sarkom

- ✓ **10 yaş** altı çocuklarda en sık görülen malign kemik tümörü
- ✓ Uzun kemiklerin metafizinden başlayıp **diafize** doğru uzanım gösterir
- ✓ **Ağrı, ateş, eritem** ve şişkinlik **osteomiyelitle** karışmasını sağlar
- ✓ Lökositoz, C reaktif protein ve eritrosit sedimentasyon hızında artış
- ✓ Klasik olarak radyolojide **soğan zarı** görüntüsü
- ✓ Vakaların %90'ında **t(11;22)**
- ✓ İntrasellüler glikojen varlığına bağlı **periodik asid-Schiff** pozitif boyanırlar.

Multipl Miyelom

- ✓ En sık **primer malign kemik** tümörüdür. (Bu bilgi Robbins Patolojide osteosarkom olarak geçmektedir.)
- ✓ En sık klinik bulgu **ağrı**
- ✓ Kemik kırıklarına neden olur.
- ✓ En sık tutulum yeri **vertebralar**
- ✓ İdrarda Bence Jones proteinürisi, kanda elektroforezde alfa 2, 3 veya gama bölgesinde artış
- ✓ Kemiklerde **zımba deliği şeklinde litik lezyon** görülebilir. Bu lezyonlar en sık **kafatası** kemiklerindedir.

Kordoma

- ✓ **Notokordun** embriyonik artıklarından gelişir.
- ✓ En sık **sakrokoksigeal ve sfenooksipital** bölgede

METASTATİK KEMİK TÜMÖRLERİ

- Kemik metastazlarının çoğunluğu osteolitik olup **prostat** ve **meme** kanseri metastazları **osteoblastiktir**.

Kemik Tümörlerinin Yerleşim Alanları

Epifiz	Diafiz
• Dev hücreli tümör • Kondroblastom • Berrak kondrosarkom	• Ewing sarkomu • Lenfoma • Fibröz displazi • Adamantinoma • Histiyositoz
Metafizo-Diafizer	**Metafiz**
• Osteoid Osteoma • Non-ossifiye • Fibrom • Kondromiksoid Fibrom	• Osteosarkom • Parosteal • Osteosarkom • Osteokondrom • Kemik Kistleri • Osteom • Kondrosarkom • Fibrosarkom

KIRIK-ÇIKIKLAR BAĞ-LİGAMAN YARALANMALARI

KIRIK VE ÇIKIKLAR

- Çocuk kırıkları, fizyolojik ve anatomik olarak erişkin kırıklarından farklılıklar gösterir
- Çocuklarda büyüme plakları kıkırdak yapıda olduğundan grafide görüntü vermez ve tanı koyabilmek için sağlam tarafından grafisini alıp karşılaştırmak gerekir.
- Periost kalındır ve **kırık hızlı kaynar**.
- Kemiklerin eğrilebilme özellikleri fazla olduğundan, **torus** ve **yeşil ağaç** kırığı sık

Kırık İyileşmesi Dönemleri

- ✓ İnflamatuar Dönem
- ✓ Fibrözkallus
- ✓ Kallus
- ✓ Remodelling (Yeniden Şekillenme)

Kırık İyileşmesini Etkileyen Faktörler

- ➢ **Gençlerde** daha çabuk
- ➢ Kırığı çevreleyen yumuşak dokunun kanlanması
- ➢ Enfeksiyon varlığı (kötü)
- ➢ İmmobilizasyon
- ➢ Kemik cinsi (**spongioz** kemik daha kolay iyileşir)
- ➢ Avasküler nekroz gelişimi
- ➢ Malignensi varlığı
- ➢ İnterpozisyon (kemik uçları arasına yumuşak doku)

İLGİLİ NOTLAR

KEMİK TÜMÖRLERİ

- **En sık görülen kemik tümörü metastazlardır**. Özellikle **akciğer**, **prostat**, **meme** metastazları sıktır.
- Metastazlar özellikle sırasıyla **aksiyal iskelet** (vertebra, pelvis, kosta, kafa tası, sternum), proksimal femur ve humerusa olur.
- Metastazlar genellikle **miksttir** (litik ve blastik). Meme ve prostat kanseri **osteoblastik** metastazı sever. Tümör hücresi osteoblastı uyaran sitokin sentezlerse **blastik**, osteoklastı uyaran sitokin sentezlerse **litik** metastaz olur.

Kemik yapan tümörler

Osteom

- Paranazal sinüslerde ve çenede görülür. Çok sayıdaysa **Gardner sendromu** araştırılmalıdır.

Osteoid osteom

- **Uzun kemiklerin** metafizinde görülür. **Nidus** içerir. **Ağrısı aspirinle geçer**.

Osteoblastom

- **Vertebrada** görülür. **Nidus** içerir. **Ağrısı aspirinle geçmez**.

Osteosarkom

- Kemiğin **en sık görülen primer malign tümörüdür.**
- Kemiğin **metafizine** yerleşen tümörlerdir.
- **Herediter retinoblastom** hastalarıyla ve p53 tümör supressör gen defekti (Li Fraumeni sendromu) ile ilişkili olabilir.
- Korteksi **destrükte** eder, dışa doğru ilerler ve yumuşak dokuyu **infiltre** eder.
- Tümör sıklıkla periostu yükselterek radyografik olarak saptanabilen **Codman üçgenini** oluşturur.
- En sık gözlenen tip metafizden ortaya çıkan primer, soliter, intramedüller ve kötü diferansiye olan tiptir.
- Mikroskobide malign osteoblastların ince **dantel benzeri kemik yapması** tipiktir.
- En sık metastazı hematojen olarak **akciğere** olur.
- Paget, radyasyon ve nadir olgularda fibröz displazi, kemik infarktları ve kronik osteomiyelit zemininde **sekonder osteosarkom** görülebilir.
- **Parosteal (jukstakortikal) osteosarkom:** İleri yaş kadında daha sık görülen, iyi prognozlu olan ve Codman üçgeni saptanmayan tiptir.
- **Telenjiektatik osteosarkom:** Osteoid yapımı minimaldir. Litik lezyon olarak görülür. Anevrizmal kemik kisti ile karışır.

Kıkırdak yapan tümörler

✓ **En sık** bu grup görülür.

Osteokondrom (egzositoz)

- **En sık** görülen **benign** kemik tümörüdür. **Metafiz** yerleşimlidir. **Kemik sap ve kıkırdak şapkadan** oluşur. **EXT gen mutasyonu** saptanabilir.

Enkondrom

- **Ellerde ve ayaklarda** görülür. Çok sayıdaysa **Olier** ve **hemanjiyomlar** eşlik ederse **Mafucci sendromu** düşünülmelidir.

Kondroblastom

- **Epifiz** yerleşimlidir. **Kümes teli şeklinde perisülüler kalsifikasyonlar** içerir.

Kondrosarkom

- En sık **6.dekadda** görülen, **pelvis kemikleri, proksimal femur, omuz ve kostalar** gibi gövdeye yakın bölgeleri tutan, **kartilajenöz matriks üreten** malign bir tümördür.
- Osteosarkomun ardından **en sık 2. malign** kemik tümörüdür. Osteoid yapmazlar.
- Klasik tipi sık görülür ve kemiğin medüller kavitesinden **(intramedüller kondrosarkom)** çıkar.

Primer Neoplazmlara Benzeyen Lezyonlar

Fibröz displazi

- Nadir görülen, **benign**, normal trabeküler kemiğin, yoğun fibröz doku proliferasyonu ve bunun arasında bozuk adalar halinde (**Çin harfi** ya da çengel şekilli) malforme kemiğin bulunması şeklinde bir lezyondur.
- Fibröz displazi ve **cafe-au-lait** lekeleri, endokrin anomaliler, puberte prekoks, hipertiroidi, pituiter adenomlar (Özellikle GH salgılayan), primer adrenal hiperplazi ile birlikteliği olan sendrom **McCune-Albright sendromudur.** Burada **GNAS gen** mutasyonu ve **cAMP** artışı saptanır.

FLASH BACK

- **Çin harfine benzeyen kemik trabekülleri fibröz displazide**

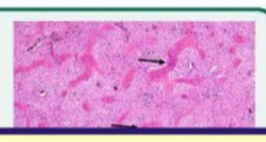

Klinik Bilimler 186. soru
Patoloji Speetus Notu 1. Fasikül
Sayfa 074

Ewing sarkom

- Çocuklarda osteosarkomdan sonra **ikinci sık görülen,** kemik ve yumuşak dokulardan kaynaklanan **primitif kemik sarkomudur.**
- **Küçük, yuvarlak mavi hücreli olan**, dar sitoplazmalarında **PAS (+) glikojen** bulunan agresif bir tümördür.
- En sık yerleşim yeri femur, tibianın **diyafizi** ve pelvistir.
- Medüller kaviteyi ekspansif ve **destrüktif** olarak genişletir, bu alanın çevresinde reaktif kemik yapımı ile karakterize **soğan zarı görünümü** yapar.



- Klinik olarak **ağrı, lokal inflamasyon ve ateş** ile karakterize olduğu için **osteomiyelitle** karışır.
- **NSE, CD99 pozitiftir** ve **t(11;22) (EWS-FLI)** bulunur.

Dev Hücreli Tümör (Osteoklastom)

- Çok sayıda **osteoklast benzeri** dev hücrelerin varlığı ile karakterize, sıklıkla uzun kemiklerin **epifizlerinden** kaynaklanan, **20-40 yaş arası kadınlarda** sık görülen bir tümördür.
- Tümör hücreleri **RANKL eksprese** ederler. Bu nedenle multipl formları **hiperparatiroidizmi** düşündürür.
- Klinikte lokal ağrı yaparlar ve ekleme yakın tümörler olduklarından, **artrit** olarak atlanabilirler.

Kordoma

- **Notokord** artığıdır.
- **Sakrum** veya **klivusta** gelişir.
- **Malignd**ir.

Anevrizmal kemik kisti

- **Vertebrada veya uzun kemiklerde** görülür.
- Görüntülemede karakteristik **sıvı-sıvı seviyeleri** görülür.

YUMUŞAK DOKU TÜMÖRLERİ

RABDOMİYOSARKOM

- **En sık** görülen **malign yumuşak doku tümörüdür** (**en sık** görülen yumuşak doku tümörü **hemanjiomdur**).
- **En sık baş boyun** bölgesinde, daha az sıklıkla **genitoüriner sistem**, ekstremiteler ve orbitada görülür.
- Rabdomyosarkomu olanlarda ikinci sık görülen malignite; **osteosarkom**
- Nörofibromatozis, Li Fraumeni sendromu, Beckwith-Wiedemann sendromunda görülme riski artar.

Klinik

- Genellikle **ağrısız, büyüyen kitle** şeklindedir.
- Boyun kitleleri; ses kısıklığı veya disfaji yapar.
- Çocuklarda temporal kemiğin en sık tümörüdür.
- **En sık metastaz**; akciğere
- Biyopside; aktin-desmin-miyozin boyaları (+)

Patoloji

1. **Embriyonel tip: En sık** görülen ve **en iyi** prognozlu olan tiptir.
2. **Alveoler tip:** En sık **PAX3-FOXO1** füzyon geni görülür. Prognozu **en kötü** olan tipdir.
3. **Pleomorfik tip**
4. **Non-diferansiye tip**

DİĞER YUMUŞAK DOKU SARKOMLARI

- Rabdomiyosarkom dışında en sık görülen yumuşak doku sarkomu **sinoviyal sarkomdur**.
- **Bir yaş altı** çocuklarda **en sık** yumuşak doku sarkomu, **fibrosarkomdur.**

KEMİK TÜMÖRLERİ

Ayırıcı Özellikle

	Osteosarkom	Ewing sarkom
Sıklık	En sık	2. sık
Tutulum	Metafiz (distal femur, proksimal tibia, humerus)	Diyafiz (femur, pelvis)
Histoloji	En sık osteoblastik	Küçük yuvarlak hücreli, PAS (+), CD99 (+)
Radyografi	Sunburst patern	Soğan zarı
Ek özellik	Bilateral retinoblastom ve rabdomyosarkomu olanlarda risk artar	t(11;22), osteomiyeliti taklit eder
Tedavi	Radyoterapi dirençli	Radyoterapi duyarlı

Klinik Bilimler 186. soru
Pediatri Speetus Notu 1. Fasikül
Sayfa 167

DİĞER ÇOCUKLUK ÇAĞI TÜMÖRLERİ

RETİNOBLASTOM

- Embriyonik retinal hücrelerden köken alır (sıklıkla **5 yaş altı**).
- Kalıtsal geçiş özelliği en fazla olan tümördür (**OD**). • **13q14** (RB-1 geni) delesyonu
- RB-1 geninde mutasyon olanlarda artan tümör riskleri:
  1. **Osteosarkom (en sık)**
  2. **Leiyomyosarkom (ikinci sık)**
  3. Malign melanom
- Bilateral retinoblastom + pineal bölgede tümör = **trilateral retinoblastom**
- **Lökokori** sık görülen bulgusudur.
- Tanıda direk **biyopsi kontrendikedir.**
- Plazma **karsinoembriyonik antijen** (CEA) ve **AFP** artmıştır.

Germ Hücreli Tümörler

A) Ekstragonadal (çoğu **sakrokoksigeal**): İnfant kızlarda daha sık, **kabızlık** erken bulgu.

B) Gonadal (over veya testis)

- **Teratom: en sık**
- Germinom
- Endodermal sinüs tümörü: **AFP yüksek** (Yolk sak tümör)
- Koryokarsinoma: **B-HCG yüksek**

HİSTİYOSİTOZİS SENDROMLARI

SINIF 1 HİSTİYOSİTOZİSLER

En sık BRAFV600E mutasyonu ile ilişkili
Üç tipi vardır:

1. **Eozinofilik granülom**
2. Hand-Schüller-Christian hastalığı
3. Letterer-Siwe

Klinik

- **En sık kemik tutulumu** görülür (**zımba ile delinmiş gibi litik lezyonlar**). **Deri bulguları** (seboreik dermatit ve peteşi) **ilk bulgudur.**
- Yaygın **lenfadenopati, hepatosplenomegali,** yaygın
- **, pürülan otitis media** da sık
- **En sık** görülen endokrinolojik bozukluk, **diabetes insipidustur.**

TİPİK VAKA

Poliüri, polidipsi, idrar dansitesi düşük
+
Hepatosplenomegali
+
Kafa grafisinde litik lezyon

SINIF 2 HİSTİYOSİTOZİS

Hemofagositik Sendrom

1. **Familyal**: Perforin geni, Munc 13-4 mutasyonu, STX-11 mutasyonu
2. **Reaktif**: Enfeksiyonlara sekonder, özelikle EBV

Tanı Kriterleri

1. **Moleküler tanı** (Perforin, Munc, STX mutasyonu) veya
2. Aşağıdakilerden 5 tanesinin bulunması;
   - Ateş
   - **Splenomegali**
   - Bisitopeni (en az 2 seri)
   - **Hipertrigliseridemi ve/veya hipofibrinojenemi**

Orijinal Soru: Klinik Bilimler 187

187. Beş yaşındaki kız çocuk sağ yanağında kırmızı-mor renkli ve kanamalı bir şişlik nedeniyle anne ve babası tarafından getiriliyor. Öyküsünden, üç hafta önce arkadaşı ile oynarken sağ yanağına küçük sivri bir metalin değdiği, başlangıçta yanağının biraz ağrıdığı ama kısa süre sonra ağrısının geçtiği, sonraki günlerde giderek büyüyen ve dokunmakla, yüzünü yıkamakla çok kanayan bir şişliğin oluştuğu öğreniliyor.
Bu hasta için <u>en olası</u> tanı aşağıdakilerden hangisidir?

A) Malherbe tümörü
B) Dermatofibrosarkoma protuberans
C) Piyojenik granülom
D) Dermoid kist
E) Epidermoid kist

Doğru Cevap: C

SpeeTUS Notu

SpeeTUS Notu

ANEVRİZMA ve DİSSEKSİYONLAR

- Sıklıkla arterlerde, özellikle de **aortada** izlenir.

Anevrizmaların oluşma mekanizmaları:

- **Damar duvarındaki bağ dokunun kalitesinin azalması:**
  - ✓ Marfan sendromu (Fibrillin defekti)
  - ✓ Loeys-Dietz sendromu (TGF-beta reseptörü defektif, tip 1 ve 3 kollajen sentezi bozuk)
  - ✓ Ehlers-Danlos sendromu (kollajen sentezi bozuk)
  - ✓ Vitamin C eksikliği (kollajen sentezi için gerekli)
- **Kollajen yapım-yıkım arasındaki dengenin bozulması**
  - ✓ Ateroskleroz
  - ✓ Vaskülitler
- **Vasküler duvardaki (tunika media) düz kas hücrelerinin kaybı (nekroz), ECM sentezinin azalması, uygunsuz glikozaminoglikan sentez artışı**
  - ✓ Hipertansiyonda → Medial kistik nekroz
- **Lokal enfeksiyonlar** → Mycotik anevrizma (örneğin sifiliz)
- **Travma**

Abdominal Aort Anevrizması

- En sık nedeni **ateroskleroz**
- Sıklıkla **5. dekat, E/K: 5/1**
- En sık renal arterlerin distalindeki abdominal aortada görülür.

Torasik Aort Anevrizması

- Hipertansiyon (en sık neden)
- Marfan sendromu
- Loeys-Dietz sendromu
- Sifiliz

Sifilitik Aortit ve Anevrizma

- **En sık çıkan aortayı** tutar.
- **Histopatoloji:**
  - ✓ **Plazma hücre** infiltrasyonu
  - ✓ Aortanın **vasa vasorumunda** → **obliteratif endarterit**
  - ✓ Çıkan aortaya kalsifiye aterosklerotik plakların eklenmesi → **Ağaç kabuğu** görünümü

Aort Disseksiyonu

- **İntima'da yırtık** → kanın tunika media katmanları arasına girip, bu katmanları birbirinden ayırarak ilerlemesi
- **Majör risk faktörü:** Hipertansiyon
  - ✓ Genç hastalarda → konnektif doku hastalığı (Marfan sendromu ve EDS gibi)
- En çok **çıkan aortada** görülür.
- Duvar içinde ilerlerken ikinci bir intimal yırtık bulunarak tekrar lümene açılabilir → **çift namlulu aorta**
- En sık histolojik predispozan değişim: **kistik medial dejenerasyon**
- **Klinik:** Anterior mediastenden ani başlayan ve sırta yayılan yırtıcı bir ağrı

VENÖZ HASTALIKLAR

SUPERİOR VENA KAVA SENDROMU

- En sık nedeni bronş karsinomları ve mediyastinal lenfomalardır.

İNFERİOR VENA KAVA SENDROMU

- En sık nedeni, femoral veya iliak venlerden gelen trombüslerin inferior vena kava'yı tıkamasıdır.

İnferior Vena Kava sendromuna neden olan maligniteler

- ✓ Hepatoselüler kanser
- ✓ Renal hücreli kanser
- ✓ Wilms tümörü
- ✓ Adrenal bez kanseri

LENFATİK HASTALIKLARI

LENFÖDEM

- **Primer lenfödem** → **Heredofamilyal konjenital lenfödemde (Milroy hastalığı)** lenfatik kanalların gelişimi bozuktur.
- **Sekonder lenfödem** → Lenfatiklerin tümör veya parazitle tıkanmasıyla oluşur.
  - ✓ **Meme karsinomlarında,** tümörün deri altı lenfatiklerde yaygın infiltrasyonu sonucu **portakal kabuğu benzeri peau d'orange** görünümü oluşur.

VASKÜLER TÜMÖRLER

BENİGN TÜMÖRLER

Hemanjiyomlar

- **Çocukluk çağının en sık tümörüdür.** Yüz ve saçlı deriye yerleşir.
- **Kapiller hemanjiyom**
  - ✓ Sıklıkla deride

Klinik Bilimler 187. soru
Patoloji Speetus Notu 1. Fasikül
Sayfa 038

- **Granüloma Piyojenikum**
  - ✓ Kapiller hemanjiyom varyantı
  - ✓ Deri, gingiva ve oral mukozada
  - ✓ **Travma veya enfeksiyon** sonrası oluşur.
  - ✓ **Histopatolojide granülasyon dokusu** görülür.
  - ✓ **Granüloma Gravidarum**
    - Gebe kadınlarda gingivada görülen **granüloma Piyojenikum**dur.

İLGİLİ NOTLAR

Orijinal Soru: Klinik Bilimler 188

188.Kronik mesane enfeksiyonları, uzun süreli üretral kateterizasyon ve mesane taşı öyküsü olan bir hastada aşağıdaki mesane kanseri hücre tiplerinden hangisinin görülmesi <u>en olasıdır</u>?

A) Değişici epitel hücreli karsinom
B) Skuamöz hücreli karsinom
C) Adenokarsinom
D) Nöroendokrin karsinom
E) Mezenkimal hücreli karsinom

Doğru Cevap:B

SpeeTUS Notu

SpeeTUS Notu

- RCC'nin klinik **triyadı kostovertebral açı hassasiyeti, palpabl kitle** ve **hematüridir (en sık).**
- Bir çok **paraneoplastik** sendroma neden olur **(polistemi,** hiperkalsemi).
- **Gradelemede çekirdek anaplazisini** esas alan **Fuhrman/ISUP sistemi** kullanılır.

MESANE HASTALIKLARI

- **Mesanenin konjenital anomalileri adenokarsinom** için risk faktörüdür.
  - ✓ **Ekstrofia vezika:** Mesanenin abdomen ön duvara açılmasıdır.
  - ✓ **Urakus artığı:** Allantoisin artığıdır.
- **Akut ve kronik sistit:**
  - ✓ **En sık** etkeni **E. Coli**'dir.
  - ✓ **Kronik sistitte ürotelyal epitel** mesanenin derin tabakalarına doğru iner, buna **von Brun adası** ismi verilir, **metaplastik** bir lezyondur.

Özel Sistit Formları

İnterstisyel Sistit (kronik pelvik ağrı sendromu)	• Orta yaş kadınlarda daha sıktır. • Mukozada çok sayıda ülser vardır (Hunner ülseri). • Biyopside mast hücreleri tipiktir.
Malakoplaki	• Fagosit disfonksiyonundan dolayı ortaya çıkar • E. coli veya proteus ile oluşur. • Makroskopide sarı-turuncu renkli nodüller görülür. • Makrofajların içinde PAS pozitif Michaelis-Gutmann cisimleri saptanır.
Polipoid sistit	• Katatere bağlı gelişir.
Hemorajik sistit	• Siklofosfomid, adenovirus ve radyasyona bağlı gelişir.
Granülomatöz sistit	• Mesane içine BCG uygulaması veya TBC enjeksiyona sekonder görülür.

MESANE TÜMÖRLERİ

- **En sık ürotelyal karsinom (değişici hücreli)** görülür.
- **İleri yaşta, sigara içen erkeklerde** daha sık görülür. **Siklofofamid, radyasyon** ve **kronik analjezik** kullanımına bağlı da gelişeblilr.
- Ağrısız pıhtılı hematüri en tipik kliniğidir.
- Ürotelyal karsinomun iki tane öncül lezyonu vardır:
  - ✓ **Non-invaziv papiller tümör (sık)**
  - ✓ **"Flat" non-invaziv ürotelyal karsinoma in situ**
- **Prognozu** etkileyen **en önemli** bulgu **detrüsör kas** yani **muskularis propriyanın invazyonudur**.
- **Papiller ürotelyal neoplaziler:**
  - ✓ **Papillom:** Atipi veya mitoz izlenmez.
  - ✓ **Düşük malign potansiyele sahip papiller ürotelyal neoplazi (PUNLMP): Atipi hafiftir, mitoz az sayıdadır.**
  - ✓ **Düşük dereceli papiller ürotelyal karsinom:** Atipi mevcuttur, mitoz artmıştır. **HRAS** ve **FGFR3** mutasyonu saptanır.
  - ✓ **Yüksek dereceli papiller ürotelyal karsinom:** Atipi ve mitoz çok belirgindir. **p53** ve **Rb** mutasyonu saptanır.

- Papiller ürotelyal neoplazileri **derecelendirirken**

Klinik Bilimler 188. soru
Patoloji Speetus Notu 1. Fasikül
Sayfa 058

- **Skuamöz hücreli karsinom** mesanede nadir görülür. **Şistozoma** enfeksiyonuna bağlı ortaya çıkabilir.
- **Adenokarsinom** nadir görülür. **Mesanenin kojenital anomalilerine bağlı** ortaya çıkabilir.
- **Mesanenin mezenkimal maligniteleri;**
  - ✓ **Çocuklarda en sık rabdomiyosarkom**
  - ✓ **Erişkinde leiyomiyosarkomdur.**

SİNİR SİSTEMİ HASTALIKLARI ve PATOLOJİSİ

BEYİN HÜCRELERİ VE GÖSTERDİKLERİ PATOLOJİK DEĞİŞİKLİKLER

NÖRONLAR

- **Kırmızı nöron:** Nöronun iskemik **nekrozudur. 6-12 saatte** ortaya çıkar. Karakteristik olarak hücrelerde büzüşme, karyoreksis ve karyolizis, sitoplazmik eozinofili, Nissl maddesinin dağılması ve nükleollerin yok olması izlenir.
- **Kromatolizis:** Aksonal hasar sonucu nöronların proksimalinde, gövdede görülen genel reaksiyondur**. Nissl maddesinde (granüllü endoplazmik retikulum)** dağılma ve nöral hücre gövdesinde şişme ile karakterizedir.

GLİAL HÜCRELER

Astrositler

- Beynin majör **destek** hücreleridir ve **kan-beyin bariyerini** oluşturur. Beyinde metabolik tampon ve detoksifikasyon görevi görür.
- Beyinde parankimal hasarda cevap olarak astrositler hiperplaziye ve hipertrofiye gider (**gliozis**). Sitoplazmik glial fibriler asidik protein (**GFAP**) yapılır. Bu şekilde eozinofilik ve şişkin sitoplazmalı astrositlere dönüşürler **(gemiositik- tamir yapan astrosit).**
- Serebellumda anoksik hasar sonrası ya da kronik alkol toksisitesinde görülen gliozise **Bergmann gliozisi** denir.
- Yavaş büyüyen tümörlerde (pilositik astrositom), ısı-şok proteini ve ubikitinden oluşan parlak eozinofilik yapıdaki **Rosenthal fibrilleri** görülür.
- Kronik karaciğer hastalığına bağlı hiperamonyemi, Wilson hastalığı veya üre döngüsü kalıtsal metabolik bozukluklarında, büyümüş ve nükleusu soluklaşmış astrositler **(Alzheimer tip II glia)** görülür.
- Yaş artışıyla astrositlerde glikoproteinden zengin, PAS pozitif **corpora amylacea** birikir.

İLGİLİ NOTLAR

Orijinal Soru: Klinik Bilimler 190

190.Diyabetik retinopatide aşağıdakilerden hangisinin görülmesi <u>en az olasıdır</u>?

A) Mikroanevrizma
B) Eksuda
C) Drusen
D) Makula ödemi
E) Neovaskülarizasyon

Doğru Cevap:C

SpeeTUS Notu

SpeeTUS Notu

İLGİLİ NOTLAR

Akut İridosiklit

- Üveitlerin en sık görülen şekli
- Başlangıç ani ve non-granülomatöz şekilde
- Gözde ağrı, hiperemi, lakrimasyon, fotofobi ve görme bulanıklığı mevcut
- İris ve lens arasında yapışıklıklar meydana gelebilir (sineşi)
- Tindal olayı vardır (ön kamarada hücre infiltrasyonu ile protein ve fibrin birikimi).

Fakoantijenik Üveit

- Lens kapsülünün geçirgenliğinin bozulmasıyla, antijenik lens proteinlerin lens dışına çıkması ile oluşmaktadır.

Fuchs Üveiti Sendromu

- Heterokromik kronik nongranülomatöz iridosiklit şeklindedir.
- Tek taraflı iriste pigmentasyon azalması, keratik presipitatlar ve sekonder katarakt görülür.

Üveitlerde Tedavi

- İlk seçenek topikal streoidler.
- Sikloplejikler ve midriyatikler sinesiyi önlemek için
- Pilokarpin, miyozis yaparak sineşi ihtimalini artırdığı için kontraendikedir.

Sempatik Oftalmi

- Yaralanma sonrası (4-8 hf.) ortaya çıkan bilateral granülomatöz panüveit
- Hastalığın terminolojisinde yaralanan göz sempatizan, bu patolojiden bağımsız immünolojik olarak etkilenen diğer göze sempatize göz denir.
- Profilaksside sempatizan göz henüz sempatik oftalmi gelişmeden enükle edilirse diğer göz kurtarılmış olur.
- İris ödemi, optik nöropati (papillit), sarı-beyaz nodüller (Dalen-Fuchs nodülleri) görülebilir
- Tedavide yüksek doz topikal ve oral kortikosteroid ve perioküler steroid enjeksiyonları yapılır.

Üvea Tümörleri

- En sık malign melanom görülür.
- En sık koroidea'da yer almaktadır

RETİNA HASTALIKLARI

Retinanin Damar Hastalıkları

Santral Retinal Arter Tıkanıklığı

- Yaşlı hastalarda ani, ağrısız görme kaybı
- Sadece sinir lifleri içermeyen fovea santralis alttaki koroidin kırmızı rengi nedeniyle kiraz kırmızısı (Japon bayrağı görünümü) renginde görülür.
- Pupilla midriyatik, ışık refleksi zayıf veya kaybolmuştur

Santral Retinal Ven Tıkanıklığı

- Yaşlı hastalarda ani ağrısız görme kaybı
- Santral retinal arter ile retinaya ulaşan kan santral retinal ven ile drene edildiği için ven tıkanıklıklarında arter yoluyla gelen kan retinada birikmeye başlar.
- Papilla ve sınırları ödemli
- İntraretinal kanamalar
- Santral retinal ven tıkanıklığı ve bol miktarda yumuşak eksuda vardır.

Hipertansif retinopati

- Hipertansiyonun gözdeki en belirgin bulgusu arteriyollerde daralma
  - ✓ **Grade 1:** Hafif jeneralize retinal arteriolar daralma
  - ✓ **Grade 2:** A-V çaprazlaşma bölgesinde venlerde yön değişimi **(Salus bulgusu)**. Bakır tel manzarası bu evrede başlayabilir
  - ✓ **Grade 3:** Grade 2+**retinal hemorajiler, sert ve yumuşak eksüdalar, bakır tel manzarası.** Arter ven çaprazlaşma bölgesinin distalinde venlerde genişleme **(Bonnet bulgusu).** Çaprazlaşma

Klinik Bilimler 190. soru
Küçük Stajlar Speetus Notu 1. Fasikül
Sayfa 060

Diyabetik retinopati

- Tutulan kapillerde perisit sayısı azalmış, endotel sayısı artmıştır.

Diyabetik retinopatide fizyopatoloji

Mikroanevrizmalar

- Diyabetik retinopatinin klinik olarak saptanan ilk lezyon

Venöz değişiklikler

- Venöz dilatasyon diyabetik retinopatide tanımlanmış en erken bulgu

Neovaskülarizasyon (en ciddi lezyon)

Maküla Hastalıkları

- Maküler hastalığın esas semptomu santral görmenin zayıflaması (Pozitif skotom).
- Optik sinir bozukluklarında rastlanmayan, maküler hastalığa ait diğer semptomlar:
  a. Görüntünün biçiminde değişiklik manasına gelen metamorfopsi
  b. Görüntü boyutlarının küçülmesi anlamındaki mikropsi
  c. Görüntü boyutlarındaki artış olan makropsidir.
- Optik sinir lezyonlarında renkli görme bozulur.
- Makula (retina) hastalıklarında ise erken dönemde renkli görme etkilenmez.

Yaşa Bağlı Maküler Dejenerasyon (AMD)

- 70 yaş üstü geri dönüşü olmayan körlüklerin en sık sebebi: Yaşa bağlı makula dejenarayonu
  a) Kuru tip (eksüdatif olmayan)
  - ✓ Vakaların %90'ından sorumlu

Klinik Bilimler 190. soru
Küçük Stajlar Speetus Notu 1. Fasikül
Sayfa 060

Drusen; arka kutuptaki sarı- beyaz spotlar

Retinanın iltihabı hastalıkları

Toksoplazmozis

- Etken T.gondii
- Nöroretinitis yapar
- Korioretinit, intrakraniyal kalsifikasyonlar, konvülsiyon ve hidrosefali vardır.

Viral retinitler

- CMV, sensoriyel retina ve koroidde nekrotizan tip iltihaba sebep olur.
- Rubella ise retina pigment epitelini tutan iltihaba yol açar.

referansımız tüm yanlış cevapları tek tek eletiyor

Hiperosmolar hiperglisemik durum (HHD)

TİPİK VAKA

- Genellikle yaşlı ve tip 2 diyabetik hasta
- Kan şekeri 600 - 1200 mg/dL
- Serum osmolaritesi 330-380mOsm/kg
- Asidoz yok, serum bikarbonatı > 15 meq/L
- Keton cismi -/+ (açlık ketozu olabilir)
- Ciddi dehidratasyon sonucu pre-renal ABH

HHD tedavisi

✓ DKA tedavisine benzer

Diyabetin akut komplikasyonlarında mortalite:
HHD > DKA

Diyabetin Kronik Komplikasyonları

Diyabetin kronik komplikasyonlarının gelişme mekanizmaları

✓ İleri glikolizasyon son ürünleri (AGE) artışı
✓ Sorbitol artışı
✓ Heksozamin yolak aktivasyonu, fruktoz 6 fosfat artışı
✓ DAG artışı ve Protein kinaz C aktivasyonu

Diyabetin kronik komplikasyonlarının önlenmesi:

Klinik Bilimler 190. soru
Dahiliye Speetus Notu 1. Fasikül
Sayfa 129

Diyabetik retinopati

Genel bilgiler

✓ **Non-proliferatif retinopati**
  ➢ Mikroanevrizmalar
  ➢ Mum alevi/noktasal kanamalar
  ➢ Sert eksuda
  ➢ Yumuşak eksuda
  ➢ Atılmış pamuk manzarası (iskemi/infarkt bulgusu)
✓ **Proliferatif retinopati**
  ➢ Neovaskülarizasyon

Tedavi

✓ **Lazer fotokoagülasyon** ve/veya **intraoküler anti-VEGF ajanlar** kullanılır.
✓ Sıkı kan şekeri ve kan basıncı regülasyonu önemlidir. Glisemik kontrolün ilk 6-12 ayında retinopatide **paradoksik geçici kötüleşme** olabilir.

Diyabetik Nöropati

Genel bilgiler

✓ Diyabet seyrinde en sık kronik komplikasyondur.
✓ **Distal simetrik polinöropati:** En sık görülen diyabetik nöropati tipidir. Distal (eldiven çorap tarzı) his kaybı, parestezi ve ağrı görülür.
✓ **Mononöropati:** En sık 3. kraniyal sinir tutulur. Oftalmopleji olur ancak pupil refleksi korunmuştur.
✓ **Mononöritis multipleks:** Birden fazla mononöropati veya asimetrik polinöropatidir.

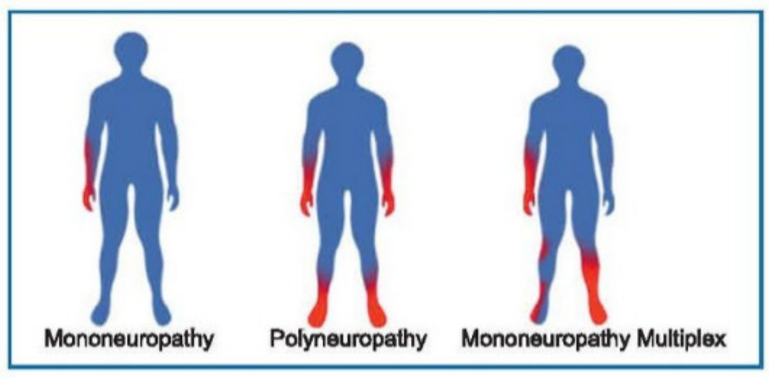

Tedavi

✓ Sıkı KŞ ve KB regülasyonu
✓ **Alfa lipoik asit** (patogeneze yönelik ilaç)
✓ Antikonvülzan: **Gaba**pentin, pre**gaba**lin
✓ **SNRI**: Duloksetin, venlafaksin
✓ Trisiklik antidepresan (**TCA**): Amitriptilin, vb
***SSRI'nin **yeri yok!!!**

Diyabetik Otonom Nöropati

✓ **Gastrointestinal bozukluklar:** Gastroparezi, kabızlık, ishal vb
  ➢ Gastroparezi, KŞ regülasyonunu zorlaştırır (**oynak diyabet**)
  ➢ Gastroparezi tedavisinde, **eritromisin (motilin agonisti) ve metoklopramid** verilir
  ➢ Gastroparezide GLP-1 analoglarından **kaçınılır**
✓ **Genitoüriner bozukluklar:** Mesane ve seksüel disfonksiyonlar vb
✓ **Sudomotor bozukluklar:** Üst ekstremitelerde terleme, alt ekstremitelerde kuruluk
✓ **Kardiyovasküler bozukluklar:** İstirahat taşikardisi (parasempatik tutulum), postüral hipotansiyon (sempatik tutulum)
✓ **Hipoglisemi farkındalığında azalma:** Anti-insülin hormonların (katekolaminler) salınımında azalma

Diyabetik Nefropati

Genel bilgiler

✓ KBH'nin **en sık** nedenidir.

Evreleri

✓ **1. Hiperfiltrasyon fazı:** GFR artmıştır. Böbrek boyutları büyüktür. Proteinüri yoktur
✓ **2. Mikroalbüminürik faz:** 30-300 mg/gün albüminüri (dipstick ile saptanamaz)
✓ **3. Aşikar diyabetik nefropati:** > 300 mg/gün düzeyinde albüminüri (dipstick ile saptanabilir).
✓ **4. İleri diyabetik nefropati:** Proteinüri > 3.5 gr/gün (nefrotik sendrom)

Patoloji

✓ **Nodüler glomerüloskleroz:** Patognomonik (Kimmelsteil – Wilson lezyonu)
✓ **Diffüz glomerüloskleroz:** En sık görülen bulgu

Orijinal Soru: Klinik Bilimler 191

191. Mitral kapak replasmanı yapılmış ve epileptik nöbetleri olan bir kadın doğum yapıyor. Bebekte burun hipoplazisi, koanal atrezi; femur, humerus, kalkaneus ve distal falanks epifizlerinde anormallikler saptanıyor.
Bu klinik tabloya aşağıdakilerden hangisinin yol açması daha olasıdır?

A) Valproik asit embriyopatisi
B) Varfarin embriyopatisi
C) Lamotrigin embriyopatisi
D) Levetirasetam embriyopatisi
E) ACE inhibitörü embriyopatisi

Doğru Cevap: B

SpeeTUS Notu

SpeeTUS Notu

Antikonvülzanlar

En sık görülen fetal malformasyonlar **orofasiyal yarıklanmalar (yarık dudak- damak riski 10 kat artar), kardiyak malformasyonlar** ve **nöral tüp defektleridir.**

Fetal malformasyon için rölatif riski **en yüksek olanlar etosüksimid** ve **valproik asit**tir.

Antihipertansifler

ACE inhibitörleri ve **Anjiotensin reseptör blokerleri renal iskemi, renal tübüler disgenezi** ve **anüriye** yol açarlar. Gelişen **oligohidramnioz** ise **pulmoner hipoplazi** ve **uzuv kontraktürlerine** yol açar. Fetustaki hipoperfüzyon böbrekteki etkilerinin yanı sıra **uzuvlarda kısalık, İUGG** ve **kalvarium gelişme defektine** yol açar. **(ACE inhibitör fetopatisi)**

Antiinflamatuvarlar

Non-steroidal Antiinflamatuvar İlaçlar

İndometazin, **duktus arteriozusun erken kapanmasına** ve bunun sonucunda **pulmoner hipertansiyona** yol açar. Vazopressine duyarlılığı ve miktarını arttırarak fetusun idrar yapımını azaltır. Böylece **oligohidramnioza** yol açar.

NSAİ kullanımı 34. haftadan sonra bırakıldığı takdirde tüm bu yan etkiler düzelmektedir, bu nedenle **34. haftadan sonra kullanılmamalıdırlar.**

Bunların yanı sıra 48 saat içerisinde doğan bebeklerde **intraventriküler hemoraji, bronkopulmoner displazi** ve **nekrotizan enterokolit** de görülebilmektedir.

Leflunomid

Gebelikte kontrendikedir. Hayvan çalışmalarında **hidrosefali, göz anomalileri, iskelet anomalileri** ve **embriyo ölümüne** yol açtığı gösterilmiştir.

Aspirin

Konjenital malformasyon riskini arttırmamaktadır.

Antimikrobikler

Antibiyotikler

Nitrofurantoin: İlk trimesterde kullanılması durumunda **yarık damak dudak** riski 2 kat artar. **Hipoplastik sol kalp sendromu** riskini arttırabilir.

Sülfonamidler: Perikonsepsiyonel trimetoprim-sülfometoksazol kullanımının **özefageal atrezi** veya **diyafragma hernisi** riskini arttırabilir.

Nitrofurantoin ve sülfonamidler hemolitik anemi riski nedeniyle glukoz-6-fosfat dehidrojenaz (G6PD) eksikliği olan gebe kadınlarda kontrendikedir.

Tetrasiklinler: Gebeliğin 25.haftasından sonra kullanıldıklarında dişlerde ve uzun kemiklerde birikerek sarı-kahverengi renk değişikliğine yol açarlar.

Antiviraller

Ribavirin ve **kafatası, damak, göz, iskelet ve gastrointestinal sistem anomalileri yapar**.

Antifungaller

Flukonazol birinci trimesterde kronik ve yüksek doz kullanılırsa; yarık damak-dudak, anormal yüz, kardiyak anomali (fallot tetralojisi), kafatası, uzun kemik ve eklem anormalileri yapabilir.

Antineoplastikler

Siklofosfamid

Gebelik kaybı riski artmış olup en sık sık görülen fetal anomaliler; **iskelet anomalileri, ekstremite defektleri, yarık damak ve göz anomalileridir.**

Metotreksat ve Aminopterin

Kritik dönem 8-10. hafta arası. Minimal doz 10 mg.

FLASH BACK

Metotreksat-Aminopterin sendromu

- Kraniosinositoz
- Geniş burun
- Aşağı yerleşimli kulaklar
- Mikrognati
- Ekstremite anomalileri

Transtuzumab

Klinik Bilimler 191. soru
Kadın Doğum Speetus Notu 1.
Fasikül Sayfa 066

Antikoagülanlar (Warfarin - Kumadin)

Teratojenik etkileri 5 mg üstündeki dozlarda ortaya çıkar.Gebeliğin erken dönemlerinde maruz kalınırsa %72 olguda **spontan abortus** olur. Gebeliğin 6- 9.haftaları arasında maruz kalınırsa ise olguların %8'inde **warfarin embriyopatisi** gelişir **(nazal hipoplazi, vertebral, femoral epifiz defektleri).**

Psikiatrik İlaçlar

Lityum

Gebeliğin ilk trimesterinde kullanıldığında **Ebstein anomalisi**ne yol açmaktadır.

SSRI ve SNRI'lar

Paroksetin ilk trimesterde kullanılırsa **kardiyak malformasyon** (en sık ASD ve VSD) riskini arttırır.

Antipsikotikler

Teratojen değildirler; ancak yenidoğan döneminde SSRI benzeri etkileri olabilir.

Seks Hormonları

Testosteron ve anabolik steroidler

Dişi fetuste maruziyete bağlı **virilizasyona** ve **ambigius genitalyaya** neden olmaktadır.

İmmünsupresifler

Kortikosteroidler

İlk trimesterde kullanılmaları **yarık damak-dudak** görülmesinde 3 kat artışa yol açmaktadır.

Prednizon, plasentada inaktive edildiği için fetusa etkisi bulunmamaktadır.

Mikofenolat

Birinci trimesterde maruziyet durumunda %30 spontan abortus, %30 ise kompleks doğum defektleri (mikofenolat embriyopatisi) izlenmektedir (**Mikrotia**, işitme kanal atrezisi, yarık damak dudak vb).

İLGİLİ NOTLAR

Orijinal Soru: Klinik Bilimler 193

193. Kırk haftalık gebe doğum eyleminin başlaması nedeniyle doğumhaneye yatırılıyor. Antenatal takip ve tarama testlerinin düzenli yapıldığı ve herhangi bir sorun saptanmadığı öğreniliyor. Travay takibi yapılan gebenin ultrasonografik değerlendirmesinde tahminî fetal ağırlık 4.300 gram tespit ediliyor. Yavaş ilerleyen doğum eylemini takiben, doğumda fetusun başı doğurtulduktan hemen sonra kaplumbağa belirtisi (turtle sign) izleniyor.

Bu hastanın yönetiminde aşağıdaki yaklaşımlardan hangisi uygun <u>değildir</u>?

A) Rubin manevrası
B) Posterior omuzun doğurtulması
C) Piper forseps uygulaması
D) McRoberts manevrası
E) Suprapubik bası

Doğru Cevap: C

SpeeTUS Notu

SpeeTUS Notu

OMUZ DİSTOSİSİ

Başın doğumu ile vücudun doğumu arasındaki sürenin **60 saniyeden daha uzun sürmesi** durumudur. Olguların **% 75'i 4000 gr'ın üstündeki fetüslerde** ortaya çıkmaktadır ve fetusun ağırlığı arttıkça riski artmaktadır.

Risk faktörleri

Obezite - Multiparite - Diabetes mellitus - Miad aşımı (postterm gebelik) - Omuz distosisi öyküsü

Önlem

Çoğu öngörülemez ve önlenemez. Diyabeti olan kadınlarda tahmini doğum ağırlığı ≥ 4500 g, diyabeti olmayanlarda ≥ 5000 g elektif sezaryen yapılmalıdır.

Omuz distosisinde yönetim şeması

Geniş bir epizyotomi açılmalı.

İlk yapılması gereken **Mc Robert manevrası** ve suprapubik basıdır. Tek başına fundal bası ise yapılmamalıdır.

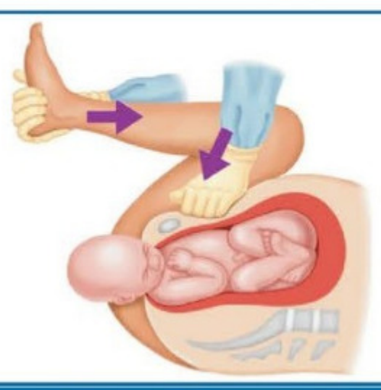

Mc Robert manevrası

Başarısız olunması durumunda yapılabilecek **ikinci grup** manevralar: **Woods vida manevrası** (omzun 180 derece döndürülmesi), **arka omzun doğurtulması** ve **Rubin manevrası** (fetal omuzun göğüs kafesinin ön yüzeyine doğru itilmesi ile her ikiz omuz arası mesafenin azaltılması)'dır.

Sonuç alınamaması durumunda yapılacaklar; **Gaskin manevrası (anne diz-dirsek pozisyonunda), klavikulanın kırılması, Zavanelli manevrası (başın geri içeri itilmesi)** ve **simfizyotomi**dır

AMNİON SIVI EMBOLİSİ

Risk faktörleri

İleri maternal yaş - Plasenta previa - Dekolman - Preeklampsi - Forseps, vakum veya sezaryan ile doğum - Mekonyum boyalı amniyon - Presipite eylem - Postterm gebelik - Doğum indüksiyonu - Büyük pelvik venlerdeki laserasyonlar - Polihidroamniyos

Oksitosine bağlı hipertonus amniyon sıvı embolisi riskini **en az arttıran durum**dur; güçlü kontraksiyonlar amnion sıvısının uterin venlere girişini engeller.

Klinik

Hipotansiyon, pulmoner ödem, ARDS, kardiopulmoner arrest, siyanoz, **koagülopati (DIC), dispne,** konvülsiyonlar

TİPİK VAKA

Postpartum bir hastada kanama ile ilişkili olmayan dispne, hipotansiyon ve DIC gelişmesi durumunda ilk akla gelmesi gereken;

Amniyon Sıvı Embolisi

FLASH BACK

Amniyon Sıvı Embolisi Tanı Kriterleri

- ✓ Ani başlayan hipotansiyon ve respiratuvar yetmezlik
- ✓ Kanama ile ilişkili olmayan aşikar dissemine intravasküler koagülasyonun dokümantasyonu
- ✓ Bulguların doğum sırasında ya da plasentanın doğumundan itibaren 30 dakika içerisinde başlaması
- ✓ Ateşin 38 derece veya üzerinde olmaması

Tanı

Klinik bir tanı olup kesin tanı ancak maternal sirkülasyonda fetal hücrelerin varlığı ile konulmaktadır ve maternal mortalite %60-90'dır.

Klinik Bilimler 193. soru
Kadın Doğum Speetus Notu 1.
Fasikül Sayfa 079

tanıları ve yaklaşımları

Anormal doğum Eylemi	Nullipar	Multipar	Geleneksel yaklaşım	Obstetrik bakım konsensus önerileri
LATENT FAZ				
Latent fazın uzaması	> 20 saat	> 14 saat	Oskitosin veya amniyotomi (C/S endikasyonu DEĞİL)	Oksitosin veya amniyotomi (C/S endikasyonu DEĞİL)
AKTİF FAZ				
a. Uzama bozuklukları				
- Dilatasyon uzaması	< 1.2 cm/saat	< 1.5 cm/saat	Ekspektan yaklaşım, BPU varsa C/S	C/S endikasyonu DEĞİL
- İnişin uzaması	1 cm/saat	2 cm/saat		
b. Arrest bozuklukları				
- Uzamış deselerasyon	> 3 saat	> 1 saat	BPU yoksa oksitosin BPU varsa C/S	C/S endikasyonları; • Membranları rüptüre olan olgularda yeterli kontraksiyonlara ragmen 4 saattir ilerlemenin olmaması • Membranları rüptüre olgularda 6 saat oksitosin stimülasyonuna rağmen yeterli kontraksiyonların elde edilememesi
- Dilatasyon arresti	> 2 saat	> 2 saat		
- İniş arresti	> 1 saat	> 1 saat		
- İniş başarısızlığı	İkinci evre veya deselerasyon fazında inişin olmaması	İkinci evre veya deselerasyon fazında inişin olmaması		

*BPU: Baş pelvis uygunsuzluğu, C/S: Sezaryen

İLGİLİ NOTLAR

Orijinal Soru: Klinik Bilimler 194

194. I. Birinci trimester kombine tarama testi, ultrasonografik değerlendirmenin yanı sıra maternal serum hCG ve PAPP-A ölçümlerini içerir.
II. İkinci trimester dörtlü tarama testi maternal serum AFP, PAPP-A, östriol ve inhibin ölçümlerini içerir.
III. Ense saydamlığı (NT) ölçümü tek başına bir tarama testi olarak yapılabilir.

Gebelikte yapılan Down sendromu tarama testleri ile ilgili yukarıdaki ifadelerden hangileri yanlıştır?

A) Yalnız I
B) Yalnız II
C) Yalnız III
D) I ve II
E) I ve III

Doğru Cevap:B

SpeeTUS Notu

SpeeTUS Notu

Tarama Testleri

Birinci trimester trizomi tarama testi (11-14. gebelik haftası)

Testler	Trizomi 21	Trizomi 13, 18
hCG veya serbest B-hCG	Artar (≥ 2.0 MoM)	Azalır
PAPP-A	Azalır (≤ 0.5 MoM)	Azalır
NT	Artar (≥ 3 mm)	
Nazal kemik	Hipoplazik / Aplazik	

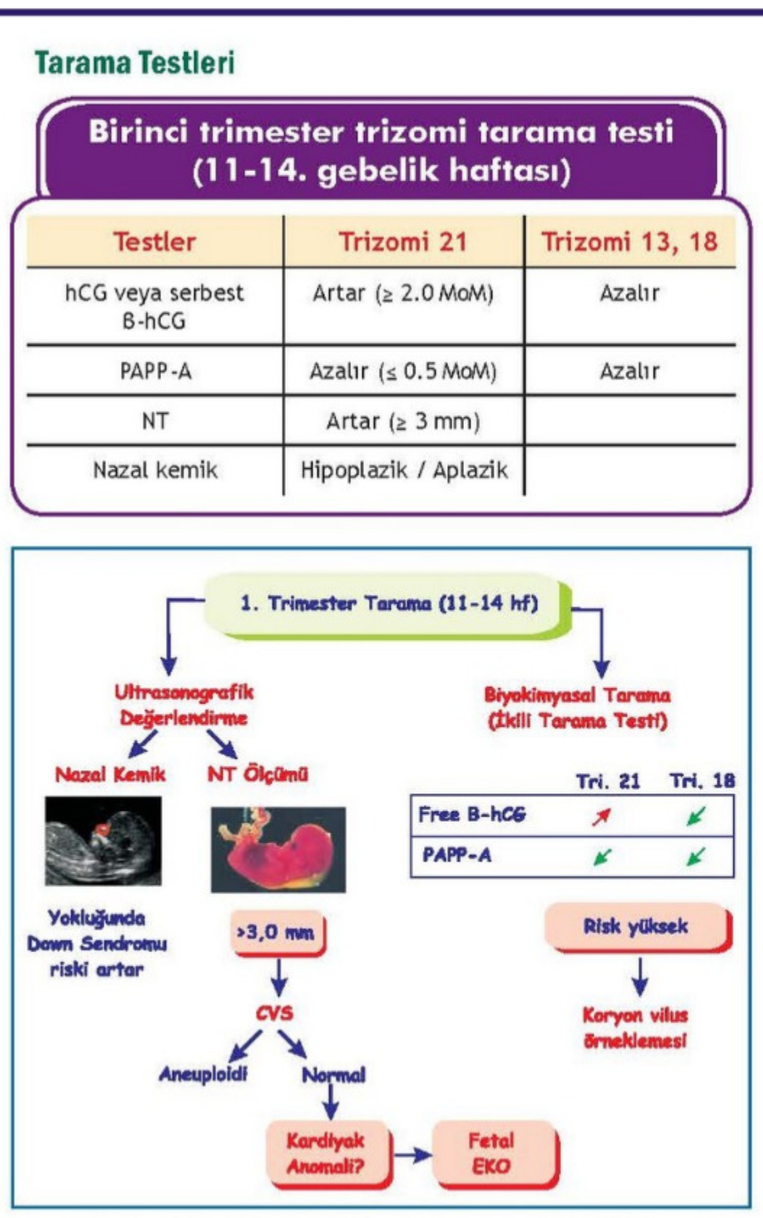

Diyabetik kadınlarda birinci trimesterde PAPP-A ve hCG düzeyleri diyabetik olmayanlara göre daha düşüktür.
Birinci trimester tarama testinde, **anöploidi riski yüksek çıkan hastalarda kesin tanı testi olarak koryon villüs örneklemesi ile yapılmalıdır.**

İkinci trimester trizomi tarama testi (15-21. gebelik haftası)

Testler	Trizomi 21	Trizomi 18
MS-AFP	Azalır (≤ 0.7 MoM)	Azalır (≤ 0.6 MoM)
Unkonjuge östriol (uE3)	Azalır (≤ 0.8 MoM)	Azalır (≤ 0.5 MoM)
hCG veya serbest B-hCG	Artar (≥ 2.0 MoM)	Azalır (≤ 0.55 MoM)
İnhibin-A	Artar (≥ 1.8 MoM)	Azalır

Bu belirteçlerle elde edilen risk skoru **1/270** ve üzerinde ise hastaya **tanı testi olarak amniyosentez** ile karyotip analizi uygulanmalıdır.

MS-AFP düzeyleri aynı zamanda **nöral tüp defekti (NTD)** taramasında da kullanılır. AFP, **fetal yolk sak (vitellin kesesi), karaciğer** ve **gastrointestinal sistem** tarafından sentezlenen bir glikoproteindir ve albumin analoğudur.

Gebelik yaşı doğrulandıktan sonra 15-20. gebelik haftaları arasında **maternal serumda AFP (MS- AFP)** düzeylerine bakılır, değer **2.5 MoM ve üzerindeki saptanırsa tanı için seviye II ultrasonografi uygulanır.** Ultrasonografi ile nöral tüp defekti dışlanamaz ise **amnion sıvısında AFP ve asetilkolinesteraz ölçümü** için

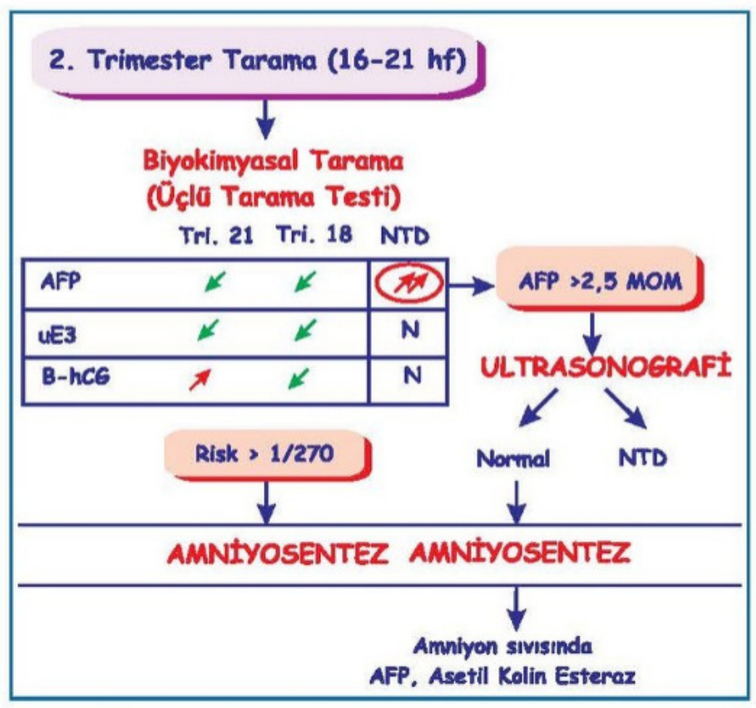

FLASH BACK

AFP'nin azaldığı durumlar

- **Trizomi 21** veya **18**
- **Gestasyonel trofoblastik hastalıklar**
- Fetal ölüm
- Maternal diyabet
- Maternal obezite
- Gebelik yaşının olduğundan büyük hesaplanması

AFP'nin arttığı arttığı bazı durumlar

- **Nöral tüp defekti**
- **Çoğul gebelik (normal sınır 3.5-4.0 MoM)**
- Kistik higroma, Batın ön duvar defektleri (omfalosel, gastroşizis), Özafageal ve intestinal obstrüksiyon, Üriner obstrüksiyon, Sakrokoksigeal teratom, Preeklampsi, Dekolman, Oligohidramnios, Konjenital cilt defektleri (epidermolizis bülloza), Kloaka ekstrofisi, İUGG
- Gebelik yaşının olduğundan küçük hesaplanması

Maternal Dolaşımdaki Serbest Fetal DNA (cell free DNA) ile Tarama (Noninvaziv Prenatal Test) (NIPT)

- Maternal dolaşımdaki serbest fetal DNA'lar gerçek fetal hücrelerden ziyade apopitotik plasental trofoblastlardan salınır.
- 9-10. haftadan itibaren yapılabilir.
- Doğum sonrasında birkaç saat içerisinde maternal kandan temizlenirler.
- Duyarlılığı çok yüksek bir tarama testi olup anormal sonuçların invaziv testlerle doğrulanması gerekir.

Testin kullanım alanları

- Rh genotipinin belirlenmesi
- Fetal cinsiyetin belirlenmesi
- Maternal dolaşımdaki fetal DNA ile çeşitli tek gen hastalıklarının tespit edilmesi
- Bazı seçilmiş mikrodelesyon/mikrodublikasyon sendromlarının taranması
- Anöploidi taraması

Klinik Bilimler 194. soru
Kadın Doğum Speetus Notu 1. Fasikül Sayfa 069

İLGİLİ NOTLAR

Orijinal Soru: Klinik Bilimler 195

195.Uterin veya ovaryan arterin bir dalı olarak kabul edilen Sampson arteri hangi ligamentin içerisinde seyreder?

A) Broad ligament
B) Sakrouterin ligament
C) Utero-ovaryan ligament
D) Round ligament
E) Kardinal ligament

Doğru Cevap:D

SpeeTUS Notu

SpeeTUS Notu

İLGİLİ NOTLAR

Dış genital organların damar, sinir ve lenfatik drenajı

Arterleri:
- ✓ **Pudenda interna:** A. iliaka internanın uç dalı
- ✓ **Pudenda eksterna:** A. femoralis'in dalı

Venleri: **İnternal pudendal venler**

Sinirleri: İnnervasyonu temel olarak sakral pleksusun dalı olan **n. pudendus**'tan olur ve ağrı duyusunu ileten lifler

S2-S4 seviyesinden medulla spinalis'e girerler. Vulvanın innervasyonunda rol oynayandiğer sinirler **ilioinguinal sinir** (L1), **genitofemoral sinir** (L1, L2) ve **posterior femoral kutanöz sinir** (S1-S3)'dir.

Lenfatikleri: **Yüzeyel ve derin ingunial lenf nodu**

(**Klitoris, Bartholin** direkt pelvik lenfatiklere drene olabilir.)

İÇ GENİTAL ORGANLAR

Vajina (Kolpos)

- **Üst 2:3**'lük kısmı **paramezonefrik (Müller)** kanal
- **Alt 1:3**'lük kısmı **ürogenital sinüs'**ten gelişir.

Çok katlı, non-keratinize yassı epitel ile kaplıdır.

İçerisinde **kolumna rugarum erektil** özelliktedir.

Endopelvik fasiaya ait yapılarla arkus tendineusa tutunur.

Arterleri: A. iliaka internanın dalı olan a. vajinalis

Venleri: V. vajinalis yolu ile v. iliaka interna

Sinirleri:

Üst 2:3 kısmının innervasyonu; Uterovajinal pleksus (Frankenhauser ganglionu) **(T11-L2)**

Alt 1:3 kısmının innervasyonu; N. pudendalis **(S2-S4)**

Lenfatikleri:

Üst 2:3 kısmının drenajı; **Pelvik lenf** nodları

Alt 1:3 kısmının drenajı; **İnguinal lenf** nodları

Uterus

Paramezonefrik (Müller) kanallarının orta hatta birleşmesi ile oluşur. İki bölümden oluşur;

1. Korpus
Istmus: Endoservikal kanal ile birleştiği bölge
Kornu: Tuba uterina'ların açıldığı huni şeklindeki bölge
Fundus: Kornular arasındaki hattın üzerinde kalan bölge
2. Serviks

Endometriyum; tek katlı kolumnar epitelle döşeli

Vajen; çok katlı yassı epitelle döşeli

Geçiş; skuamo-kolumnar bileşke (transizyonel zon)

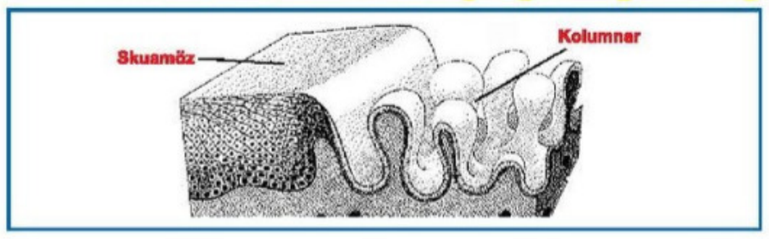

Pubertede artan östrojen etkisiyle vajen pH'sı 3.5–4.5

↓

Subkolumnar rezerv hücrelerinde immatür skuamöz metaplazi

↓

Metaplazi sonucunda skuamokolumnar bileşke eksternal osa doğru kayar ve aktif skuamokolumnar bileşke oluşur.

Klinik Bilimler 195. soru
Kadın Doğum Speetus Notu 1.
Fasikül Sayfa 002

Uterusun ligamentleri

Kardinal	Uterusu yerinde tutan **en güçlü bağ** İçerisinden üreter ve uterin arter geçiyor **Vajen kubbesinin temel desteği**
Sakrouterin	Uterusu yerinde tutan en güçlü ikinci bağ Vajen kubbesine destek sağlar. LUNA'da kesilir.
Round (Rotundum)	**Gubernakulumun artığı** Uterus köşelerinden başlar. N.ilioinguinalis ve N.genitofemoralisin genital dalları ile birlikte inguinal kanaldan geçer. Labium majusta sonlanır. Bir parça peritonu da beraberinde getirirse vulvada **Nuck kanalı kisti** oluşturabilir. Leiomiyom gelişimi sık izlenir. Sampson arteri tarafından beslenir.
Latum uteri (Broad)	Tuba, Lig.rotundum ve Lig.ovarii proprium'u örter. Asıcı bir bağ değildir ve destek görevi yoktur.

Uterusun damar, sinir ve lenfatik drenajı

Arterleri: **A. iliaka internanın** bir dalı olan **a. uterina**

Uterin arterin proksimalden distale doğru dallanması:

Arkuat - Radial - Baziller - Spiral (ARBaS Kısaltması)

Venleri: Vena uterina'ya, oradan da hipogastrik vene

Lenfatikleri: Serviks ve alt uterin segment lenfatikleri **eksternal iliak zincire**, fundus lenfatikleri **paraaortik zincire**, round ligament düzeyindeki lenfatikler süperfisyal inguinal, femoral ve sonra eksternal iliak zincire dökülür.

Sinirleri: Uterovajinal pleksus (Frankenhauser ganglionu) **(T11-L2)**

FLASH BACK

Tuba Uterina (Fallop tüpleri-Salpinks)

Tuba uterina'nın overden uterusa doğru olan bölümlerinin sıralanışı→ İnfindibulum – Ampulla – İstmus – İntertisyel

Tuba uterina'nın uterus içerisinde yer alan (intramural) ve en dar kısım: İntertisyel

Tuba uterinanın uterusa en yakın kısmı: İstmus

Tuba uterina iç yüzünü örten epitel: Tek katlı silyalı kolumnar

Overler

Periton tarafından örtülmezler.

Lig. ovarii proprium (utero-ovaryan ligament) ile uterusa asılırlar. **Gubernakulumun artığı**

Lig. suspansorium ovarii (infundibulo-pelvik ligament) ise overi pelvis yan duvarına asar ve **içinden a.-v.ovarica** geçer.

Arterleri: **A.ovarica** (**Abdominal aortanın** dalı)

Venleri: **Sol ovaryan** ven sıklıkla **sol v. renalis'e**, **sağ ovaryan** ven ise **v. cava inferior'a** dökülür.

Lenfatikleri: **Paraaortik** lenf zincirine dökülür.

Sinirleri: **Uterovajinal** ve **ovaryan pleksus (T9-10)**

Orijinal Soru: Klinik Bilimler 196

196. Pfannenstiel insizyon ile total abdominal histerektomi ve bilateral salpingo-ooforektomi uygulanan 51 yaşındaki kadın hasta polikliniğe başvuruyor. Hasta postoperatif süreçte suprapubik cilt bölgesinde yeni başlayan his kaybı tarifliyor.
Bu komplikasyonun <u>en olası</u> nedeni olarak aşağıdaki sinirlerden hangisinin hasarı düşünülür?

A) Genitofemoral sinir
B) Obturator sinir
C) İliohipogastrik siniri
D) Femoral sinir
E) Hipogastrik sinir

Doğru Cevap: C

SpeeTUS Notu

SpeeTUS Notu

PLEXUS LUMBALIS (L_1-L_4)

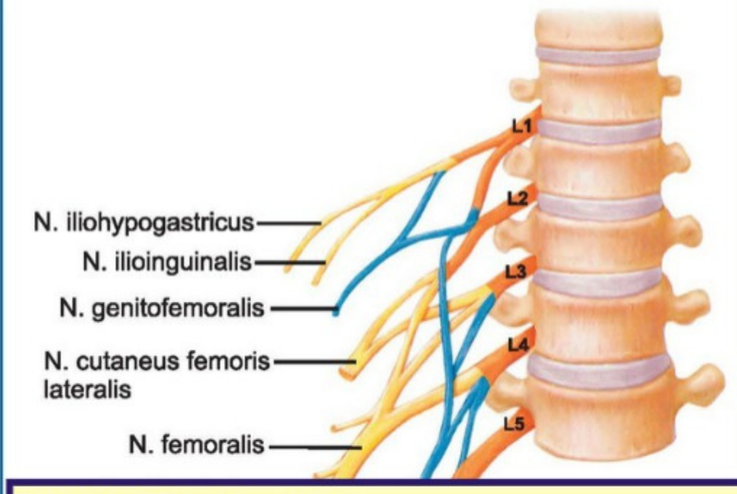

Klinik Bilimler 196. soru
Anatomi Speetus Notu 1. Fasikül
Sayfa 044

N. iliohypogastricus (L_1)
- Karın kaslarına motor innervasyon sağlar.
- Karın alt bölgesinden duyu taşır.

N. **iliohypogastricus, appendektomiler sırasında risk altında**dır.

N. ilioinguinalis (L_1)
- **Canalis inguinalis'de (fun. spermaticus dışında)**
- **Uyluk üst-iç yüzü, inguinal bölge** ve **scrotum (labium majus)**'dan duyu taşır.

N. **ilioinguinalis, indirekt inguinal herni tamirinde risk altında**dır.

N. genitofemoralis ($L_{1,2}$)
- **M. psoas major'u deler.**
- **R. genitalis;**
- **Canalis inguinalis'de (fun. spermaticus içinde)**
- M. **cremaster** ve m. **dartos**'u uyarır.
- **R. femoralis**; trigonum femorale'den duyu taşır.

Kremaster refleksi ($L_{1,2}$)
- Erkeklere ait bir refleks
- Uyluğun üst iç kısmı hafifçe çizildiğinde, kremasterin kontraksiyonu ile testis'ler yukarı çekilir.
- **Afferenti** n. ilioinguinalis ve n. genitofemoralis'in r. femoralis'i
- **Efferenti** n. genitofemoralis'in r. genitalis'idir.

N. cutaneus femoris lateralis ($L_{2,3}$)
- **SIAS ile lig. inguinale arasından geçer.**
- **Uyluk dış ve ön yüzünün duyusu**nu taşır.

Meralgia paresthetica

Hızlı zayıflama, aşırı egzersiz, kemer basısı veya emniyet kemeri yaralanması sonucu, n. cutaneus femoris lateralis, **lig. inguinale içinden veya bu bağ ile SIAS arasından geçerken sıkışırsa**, sinirin dağıldığı bölgede ağrı ve yanma olur.

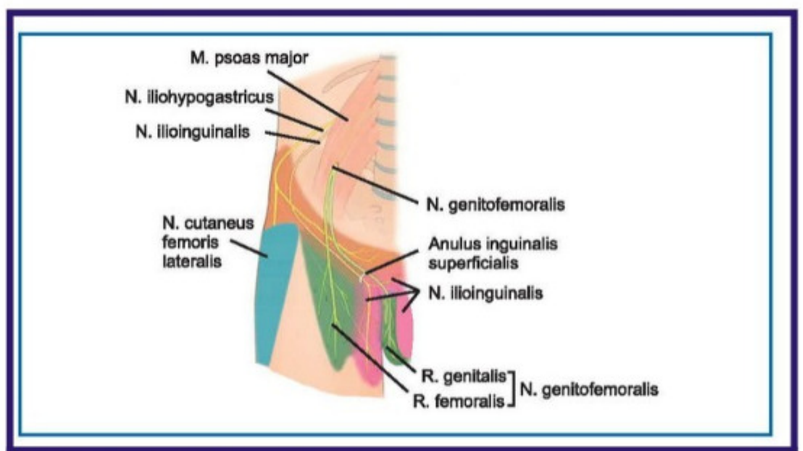

Klinik Bilimler 196. soru
Anatomi Speetus Notu 1. Fasikül
Sayfa 044

- A.v. femoralis'le birlikte **canalis adductorius'ta** seyreder. Kanalın alt ucuna yakın ön-iç duvarını delip yüzeyelleşir. **V . saphena magna ile birlikte ilerler,**
- Bacağın medial yüzü, malleolus medialis ve ayağın medial kenarının deri duyusunu taşır.

N. femoralis ile uyarılan kaslar
- M. iliacus
- M. quadriceps femoris
- M. sartorius
- M. pectineus (genellikle)

N. femoralis felci

Tam kesilmesi durumunda, m. **quadriceps femoris felç olduğundan bacağa ekstansiyon yaptırılamaz** ve diz instabilitesine bağlı olarak ortaya çıkan yürüme güçlüğü olur. **Uyluğun fleksiyonu güçleşir. Patella refleksi kaybolur.** Uyluğun ön ve iç yüzünde, bacağın iç yüzünün alt bölümü ile birlikte ayağın başparmağın köküne kadar olan bölümde duyu kaybı olur.

N. obturatorius ($L_{2,3,4}$)
- A.v. iliaca communis'lerin altından ve **ovaryum'un dış tarafında**n geçer.
- Canalis obturatorius'tan geçerek uyluğa gelir.
- Uyluğun iç yüzünden ovoid şekilli bir alandan deri duyusunu ve diz ekleminin duyusunu taşır.

N. obturatorius ile uyarılan kaslar
- M. gracilis
- M. adductor magnus (ön parça)
- M. adductor longus
- M. adductor brevis
- M. obturatorius externus

N. obturatorius felci

Ovaryektomi ya da büyük başlı fetus ile doğum sırasında yaralanabilir. Yaralanması durumunda **uyluk adduksiyonu zayıflar.** Bu nedenle etkilenen ekstremite diğer ekstremitenin üzerine koyulamaz (**uyluk uyluk üstüne atılamaz**). Ayrıca uyluğun iç yüzünde diz ekleminin yukarısında oval şeklinde bir alanda duyu kaybı olur.

İLGİLİ NOTLAR

suprapubik bölge = hipogastrium.
Sadece bu bile sizi cevaba götürür. Tek bir satır da olsa n. iliohypogastricus'un karın alt bölgesine gittiğini yazmışız. Dikkatli gözler şekilden de cevaba gidebilir

Orijinal Soru: Klinik Bilimler 197

197.Perimenopozal dönemdeki bir kadında <u>öncelikli</u> olarak aşağıdaki hormonların hangisinin düzeyinde artış olması beklenir?

A) LH
B) İnhibin A
C) İnhibin B
D) FSH
E) AMH

Doğru Cevap:D

SpeeTUS Notu

SpeeTUS Notu

İLGİLİ NOTLAR

MENOPOZ

Klimakterium; üreme evresinden üreyememe evresine geçiş

Perimenopozal dönemde sırasıyla gerçekleşen menstrüel değişiklikler: Polimenore – Oligomenore – Amenore

Menopoz yaşını belirleyen faktör: Genetik

Klinik Bilimler 197. soru
Kadın Doğum Speetus Notu 1.
Fasikül Sayfa 026

MENOPOZAL DEĞİŞİKLİKLER

Menopozda Hormonal Değişiklikler

Perimenopozal geçiş dönemindeki hormonal profil:

- ✓ İnhibin B azalır
- ✓ FSH artar
- ✓ LH normal
- ✓ Progesteron değişmez veya hafif azalır
- ✓ Östradiol artar
- ✓ Antimüllerian hormon yaşla beraber azalır

Postmenopozal dönemde hormonal profil:

- ✓ İnhibin B azalır
- ✓ FSH artar
- ✓ LH artar
- ✓ Östradiol azalır
- ✓ Progesteron azalır
- ✓ Östrojen üretimi azalır
- ✓ Temel östrojen E1 (Östron) olur. (Temel üretim şekli periferik aromatizasyon)
- ✓ E1/E2 oranı artar
- ✓ Testosteron hafif azalır
- ✓ Androstenedion %50 azalır
- ✓ DHEA ve DHEA-S %60-80 azalır

Kadınlarda androjenler yaşla birlikte azalır.

Semptom ve Bulgular

Postmenopozal kanamanın en sık nedeni:

- ✓ **Atrofik endometrium**

Vazomotor Semptomlar:

- ✓ GnRH ve LH artışı ile eş zamanlı görülmekte.
- ✓ **Östrojen eksikliğine bağlı!**
- ✓ **En etkili tedavi sistemik östrojendir.**
- ✓ Nonhormonal tedavinin temelini ise SSRI ve SNRI' lar oluşturur.

Ürogenital Atrofi

Vulvada atrofi olur, vajen rugaları düzleşir.

Uterus küçülür. Endometriyum atrofiye uğrar.

Miyomlar küçülür, adenomiyozis ve endometriozis odakları atrofiye uğrar. Over boyutları küçülür, palpe edilemezler.

Pelvik relaksasyon, uterin prolapsus gelişebilir.

Postmenopozal kadınlarda vajinal atrofi ve disparoni gibi genitoüriner semptomların tedavisinde kullanılan selektif östrojen reseptör modülatörü: Ospemifen

Vazomotor semptomların tedavisinde kullanılan ajanlar:

1. **Konjuge östrojen + bazedoksifen kombinasyonu (Doku selektif östrojen kompleksi)**
2. Progesteron (MPA, megestrol asetat)
3. Klonidin
4. **SSRI (paroksetin, fluoksetin, escitalopram)**
5. **SNRI (venlafaksin, desvenlafaksin)**
6. GABA analogları (Gabapentin, pregabalin)
7. Veraliprid (dopamin antagonisti)
8. Nörokinin-B reseptör antagonistleri
9. Oksibutinin
10. İsoflavonoid (fitoöstrojenler)
11. Black cohosh
12. Soya proteini
13. Dong quai, yoga, akapunktur

Osteoporoz

Postmenopozal osteoporozda ilk kayıp ve spontan fraktür: Vertebra ve çökme kırığı

Osteoporozu olan postmenopozal kadınlarda birinci basamak tedavi: Bifosfonat veya denosumab

Bifosfonatlar (Alendronate, Risedronate, İbandronate, Zoledronate): Spesifik olarak kemik kaybını **kemik rezorbsiyonunu inhibe ederek** önlerler

Paratiroid Hormon Reseptör Agonistleri (Teriparatid, Abaloparatid): Diğer ajanlardan farklı olarak osteoblastik kemik oluşumunu aktive eden anabolik ajanlardır.

Romosozumab: Sclerostin inhibitörüdür. Kemik yapımını arttırır.

Denosumab: RANKL'ı bağlayarak kemik rezorbsiyonunu önleyen bir monoklonal antikordur.

Postmenopozal osteoporoz proflaksisi ve tedavisinde kullanılan ilaçlar

	Osteoporoz proflaksisi	Osteoporoz tedavisi
Östrojen	+	-
Bifosfanatlar	+	+ (İLK)
Raloksifen	+	+
Bazedoksifen + östrojen	+	-
Parathormon	-	+
Kalsitonin	-	+
Denosumab	-	+ (İLK)

Kardiovasküler Sistem

Postmenopozal dönemdeki kadınların ilk sıradaki ölüm nedenleri (%45) koroner kalp hastalıklarıdır.

Kalp hastalıklarının ne proflaksisinde ne de tedavisinde hormon replasman tedavisinin yeri yoktur.

HORMON REPLASMAN TEDAVİSİ (HRT)

Hormon replasman tedavisinin endikasyonları:

- ✓ Vazomotor semptomlar
- ✓ Üriner sistem atrofisi
- ✓ Genital sistem atrofisi
- ✓ Osteoporoz proflaksisi

Orijinal Soru: Klinik Bilimler 198

198.Aşağıdaki durumların hangisinde antimüllerian hormon (AMH) düzeyi artar?

A) Kombine oral kontraseptif kullanımı
B) Prematür menopoz
C) Polikistik over sendromu
D) Endometriozis
E) Pelvik bölgeye radyoterapi uygulanmış olması

Doğru Cevap:C

SpeeTUS Notu

SpeeTUS Notu

PKOS'ta genetik zemini olan hastalarda;

- ✓ İnsülin rezistansı; Hiperinsülinemi
- ✓ CYP 17 enzimlerinde hiperaktivite; Hem over hem de adrenal bezde androjen yapımı artar.

FLASH BACK

İnsülin rezistansı tanısında kullanılan tetkikler;

- ✓ Açlık glukoz/ insülin oranının < 4,5 olması
- ✓ İki saatlik 75 gram oral glukoz tolerans testi
- ✓ HOMA-IR (Homeostasis Model of Assessment - Insulin Resistance)
- ✓ Açlık serum insülin düzeyi
- ✓ QUICKI (The quantitative insulin sensitivity check index)
- ✓ Hiperinsülinemik öglisemik klemp testi; Altın standart

TİPİK VAKA

Hiperandrojenizm
İnsülin rezistansı
Akantozis Nigrikans
En Olası Tanı;
HAIR – AN Sendromu

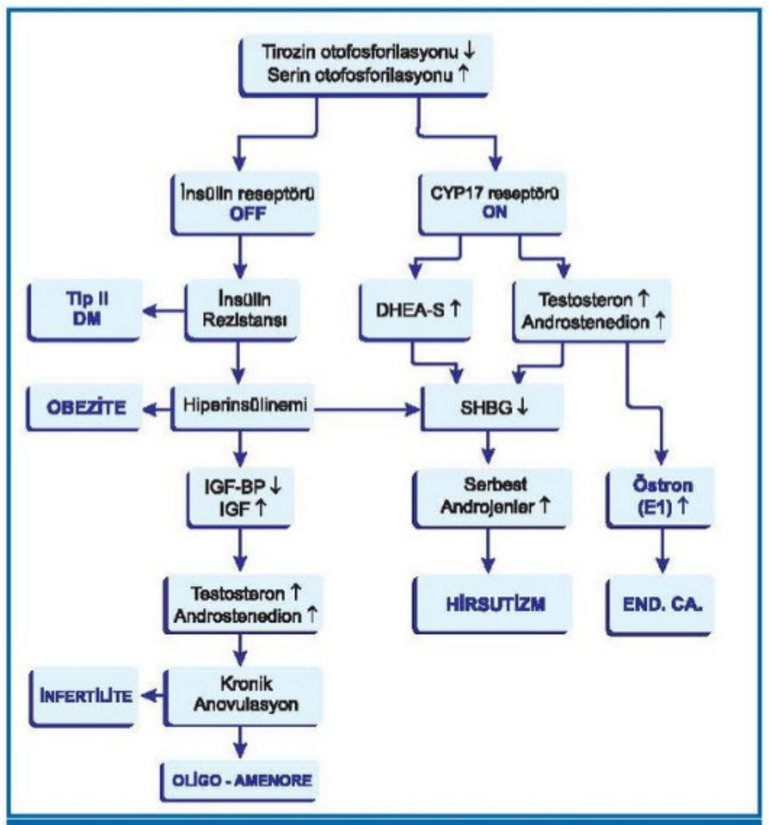

Konjenital PKOS mekanizması

Polikistik over sendromunda kısa dönem sonuçlar

- ✓ Obezite
- ✓ İnfertilite
- ✓ Adet düzensizlikleri
- ✓ Anormal lipid düzeyleri
- ✓ Hirsutizm / akne / androjenik alopesi
- ✓ Glukoz intoleransı / akantozis nigrikans
- ✓ Uyku apne
- ✓ Non-alkolik yağlı karaciğer hastalığı
- ✓ Depresyon, anksiyete ve duygu durum bozukluğu

Polikistik over sendromunda uzun dönem sonuçlar

- ✓ Diabetes mellitus
- ✓ Dislipidemi (hiperkolesterolemi, hipertrigliseridemi)
- ✓ Koroner kalp hastalıkları
- ✓ Hipertansiyon
- ✓ Endometriyum kanseri
- ✓ Over kanseri
- ✓ Hasta gebe kalırsa abortus ve İUGG

PKOS'un tanısı için kullanılan iki farklı yöntem;

Aşağıdaki iki kriterden ikisinin de bulunması;

a. Hiperandrojenizm; Klinik (hirşutizm) ve/veya biyokimyasal (hiperandrojenemi)
b. Ovaryan disfonksiyon; Oligoanovulasyon ve/veya polikistik over görüntüsü

Aşağıdaki üç kriterden en az iki tanesinin bulunması;

a. Hiperandrojenizm; Klinik (hirşutizm) ve/veya biyokimyasal (hiperandrojenemi)
b. Oligoanovulasyon
c. Polikistik over görüntüsü

Polikistik over görüntüsü

Her bir overde 2-9 mm çapında, 12 adet follikül olmalı ve/veya ovaryan volüm artmalı (> 10 mL). Overler normal boyutlarının 2-5 katı büyümüş ve hacmi artmıştır.



Klinik Bilimler 198. soru
Kadın Doğum Speetus Notu 1.
Fasikül Sayfa 018

PKOS'un laboratuvar bulguları

- ✓ LH / FSH oranı artar (3/1).
- ✓ Androstenedion ve testosteron artar. SHBG azalır.
- ✓ E1 / E2 oranı artar.
- ✓ Progesteron azalır.
- ✓ İnsülin rezistansı eşlik edebilir.
- ✓ Total kolesterol, trigliserid ve LDL artar buna karşın HDL ve apoprotein A1 azalır **(En karakteristik değişiklik HDL2alfa azalmasıdır).**
- ✓ %50 olguda DHEA-S artar.
- ✓ %25 olguda prolaktin artar.
- ✓ Plazminojen aktivatör inhibitörü artar; fibrinolizis bozulur.
- ✓ **Antimüllerian hormon düzeyi artar.**

İLGİLİ NOTLAR

Orijinal Soru: Klinik Bilimler 199

199. Tipik kullanımda, aşağıdaki kontraseptif yöntemlerden hangisinin ilk bir yılda başarısızlık oranı diğerlerine göre daha yüksektir?

A) Vajinal halka
B) Spermisid
C) Erkek kondomu
D) Cilt altı implant
E) Rahim içi araç

Doğru Cevap: B

SpeeTUS Notu

SpeeTUS Notu

Kesin Kontrendikasyonları

- ✓ Bilinen veya şüphelenilen gebelik
- ✓ Bilinen veya şüphelenilen meme kanseri
- ✓ Akut karaciğer hastalıkları
- ✓ Benign veya malign karaciğer tümörleri
- ✓ Tanısı konmamış genital kanama
- ✓ Aktif tromboflebit veya tromboembolik hastalık

Yan etki ve komplikasyonları

- ✓ Progesteron kırılma kanaması (asıl bırakılma nedeni)
- ✓ Oligomenore, amenore
- ✓ Baş ağrısı
- ✓ Akne, hirsutizm
- ✓ Emosyonel labilite
- ✓ Kilo alma, Mastalji
- ✓ Fonksiyonel over kisti gelişim riski

Transdermal Yamalar

20 µg etinil estradiol ve 150 µg norelgestromin (aktif metabolit norgestimate) salgılayan yamalardır. Kol, kalça veya alt abdomene uygulanırken, memelere tatbik edilmemelidir. En önemli dezavantajları kısmen ya da tamamen yapıştırıldığı yerden ayrılma ve obezitedir.

Obez kadınlarda kontraseptif etkinlik azalmaktadır.

Vajinal Halkalar

15 µg etinil estradiol ve 120 µg etonorgestrel (aktif metabolit desogestrel) salgılayan polimer halkalardır.

Östrojen içeriği düşük olan hormonal yöntemlerden bir tanesidir.

POSTKOİTAL ACİL KONTRASEPSİYON

Korunmasız koitusu takiben alınacak önlemlerdir.

- ✓ Östrojen + progesteron hap **(YUZPE Yöntemi) (En başarısız yöntem)**
- ✓ Tek başına progesteron (levonorgestrel) hap
- ✓ Mifepriston (RU 486) ve **Ullipristal (En etkili hormonal yöntem)**
- ✓ **Bakırlı RİA (EN ETKİLİ)**
- ✓ **Levonorgestrelli RİA**

CERRAHİ STERİLİZASYON OPERASYONLARI

Tüp Ligasyonu

Kalıcı sterilizasyon isteyen olgular için ideal

- En önemli avantajı over kanseri ve salpenjitten koruyucu olmasıdır. En sık komplikasyonu intraabdominal adezyon

Laparotomik yöntemler

- ✓ Pomeroy (**en sık, en basit**)
- ✓ Madlener (**en az güvenilir**)
- ✓ Irving ve Uchida (**en güvenilir ve daha zor**): Bu ikisinde hiç gebelik bildirilmemiştir.
- ✓ **Parsiyel ve total salpenjektomi**
- ✓ **Kornual rezeksiyon**

En başarılı laparoskopik tüp ligasyonu yöntemi:

1. Filshie clip
2. Unipolar koagülasyon

En başarısız laparoskopik tüp ligasyonu yöntemi:
Hulka - Clemens clip

Histeroskopik sterilizasyon

En sık Essure ve **Adiana** kullanılır. Ancak yöntem başarısız olursa oluşan gebelik mutajeniktir ve artık iki ürün de piyasadan çekilmiştir.

Vazektomi

Vas deferens'in bir kısmı eksize edilerek ejakülasyonda sperm pasajı engellenir.

Vazektomi ile vasküler hastalık, kalp hastalığı ve prostat kanseri arasında bir ilişki yoktur.

En sık rastlanan başarısızlık nedenleri cerrahi teknik hata, ligasyon sonrası çok erken dönemde korunmasız ilişki ve rekanalizasyondur.

Pearl indeksi: Bir yıl içerisinde aynı kontraseptif yöntemi kullanan 100 çiftte gebe kalan kadın

Klinik Bilimler 199. soru
Kadın Doğum Speetus Notu 1.
Fasikül Sayfa 025

PEARL İNDEKSİ	Birinci yılda yaşanan gebelik oranı (%)
Yöntem	İdeal Kullanım
Korunma yöntemi kullanılmadan	85
Spermisitler	18
Servikal başlık	
- Multipar kadın	26
- Nullipar kadın	9
Süngер	
- Multipar kadın	20
- Nullipar kadın	9
Periyodik yoksunluk	
- Takvim metodu	9
- Ovulasyon metodu	3
- Semptotermal	2
- Postovulasyon	1
Diyafram ve spermisid	6/16
Kadın kondomu	5
Geri çekme	4
Erkek kondomu	2
Bakırlı RİA	0,6
Kadın sterilizasyonu	0,5
Yalnız progestin (minipill)	0.3/0.5
Kombine oral kontraseptif	0,3
Transdermal yama	0,3
Transvajinal halka	0,3
Depo MPA (3 aylık enjeksiyon)	0.2/0,3
Levonorgesterelli RİA	0,2/0.1
Erkek sterilizasyonu (vazektomi)	0,1
Aylık kombine enjektable yöntem	0,05
Implantlar	0.05
- İki levonorgestel çubuk içeren	0.06
- Altı levonorgestrel kapsül içeren	0.05
- Tek etonorgestrel çubuk içeren	0.01

İLGİLİ NOTLAR

Orijinal Soru: Klinik Bilimler 200

200.Mol hidatiform ile ilgili aşağıdaki ifadelerden hangisi <u>yanlıştır</u>?

A) Komplet molde fetal ve embriyonik dokular yoktur.
B) Parsiyel molde karyotip 69,XXX veya 69,XXY olabilir.
C) Parsiyel molde trofoblastik hiperplazi fokal olarak izlenebilir.
D) Komplet molde genellikle P57 gen ekspresyonu vardır.
E) Komplet molde sıklıkla karyotip 46,XX'tir.

Doğru Cevap:D

İLGİLİ NOTLAR

SpeeTUS Notu

SpeeTUS Notu

Takip döneminde aşağıdaki durumların varlığında KT başlanmalıdır:

- Art arda 2 ölçümde ß-hCG yükseliyor veya 3 ölçümde plato çiziyorsa
- Uterusun boşaltılmasından 15. hafta sonra ß-hCG yüksekse
- ß-hCG normal düzeylere indikten sonra tekrar yükselirse
- Uterus boyutu normale indikten sonra tekrar büyürse
- Uterus boşaltılmasını takiben kanama ortaya çıkarsa

Parsiyel Mol Hidatiform

Genetik yapı maternal + paternal (En sık 69 XXY)

Ebeveynlerden birinden diploid sayıda kromozom gelirken diğer ebeveynden haploid kromozom gelmektedir: 69,XXY (% 58), 69,XXX (% 40), 69,XYY (% 2).

Klinik

Olguların çoğu inkomplet abortus veya missed abortus'a benzer klinikle başvururlar. Bu olgularda da ilk bulgu vajinal kanamadır (%73). Beklenenden büyük uterus (%4) ve preeklampsi (%3) nadir görülen bulgulardır. Teka lutein kisti, hiperemezis ve hipertiroidi izlenmez ya da nadir izlenir.

Fetus vardır ve genellikle ilk trimesterde kaybedilir.

Tanı

β-hCG düzeyleri tipik olarak **komplet mole oranla daha düşük** olup genellikle 100.000 mIU/ml düzeyini geçmemektedir.

Ultrason: Parsiyel molde plasenta içinde fokal kistik alanlar ve gebelik kesesinin transvers çapında artış önemlidir.

Kesin tanı küretaj materyalinin **histopatolojik incelemesi**

Klinik Bilimler 200. soru
Kadın Doğum Speetus Notu 1.
Fasikül Sayfa 052

Molar gebeliklerin karşılaştırılması

	Komplet mol	Parsiyel mol
Karyotip	Diploid (46, XX)	Triploid (69, XXY)
Klinik prezentasyon		
- Teşhis	Molar gebelik	Missed abortus
- Beklenenden büyük uterus	% 28	% 4
- Vajinal kanama	% 84	% 73
- hCG	>100.000 mIU/ml	<100.000 mIU/ml
- hCG persistansı	% 20	% 0,5
Medikal komplikasyonlar		
- Preeklampsi	% 27	% 3
- Hipertiroidi	% 7	Yok, nadir
- Teka lutein kisti	% 50	Yok, nadir
- Hiperemezis	% 8	Yok, nadir
- Trofoblastik emboli	% 2	Yok
- Postmolar trofoblastik neoplazi	% 15	% 4,6

Molar gebeliklerin karşılaştırılması

	Komplet mol	Parsiyel mol
Patoloji		
- Koryonik villuslarda hidatiform şişme	Diffüz hidropik	Fokal hidropik
- Fetus veya embriyonik doku	Yok	Var
- Trofoblastik hiperplazi	Diffüz	Fokal
- Trofoblastik stromal inklüzyon	Yok	Var
- Koryonik villusta çentiklenme	Yok	Var
- p57 immün boyanma	Negatif	Pozitif
- Genetik	Paternal	Biparental

Klinik Bilimler 200. soru
Kadın Doğum Speetus Notu 1.
Fasikül Sayfa 052

gebelikleri takiben görülmektedir.

Metastatik gestasyonel trofoblastik neoplazilerin çoğu non-molar gebelikleri takiben gelişmektedir.

Histopatolojik Tipler

İnvaziv Mol (Kolyoadenoma Destruens)

- **Miyometrium veya miyometriumun vaskuler alanlarına** hidropik koryonik villusların penetre olduğu bir hastalıktır.
- İnvaziv mol hidatiformun neredeyse tamamı **komplet veya parsiyel molden** köken almaktadır.
- **Patolojik tanı miyometriumda invazyon gösteren** ya da ekstrauterin alanlara ulaşmış **molar villusların gösterilmesi**yle konur.

Plasental Bölgeden Gelişen Trofoblastik Tümör

- Baskın olan hücre tipi **ara (intermediate) trofoblastlar**dır. **En sık term gebeliği takiben** görülmektedir.
- **Anormal vajinal kanama** en sık görülen semptomdur. **Uterusta sınırlı kalma eğilimindedir** ve ileri dönemde metastaz yaparlar.
- **Kitelelerin, boyutuna kıyasla β-hCG üretimi düşüktür. hPL düzeylerinin yüksekliği** ise önemli bir belirteçtir.
- **Diğerlerine göre kısmen kemoterapiye dirençli** tümörler olup **Non-metastatik hastalıkta histerektomi primer tedavi** şeklidir. Metastatik hastalıkta agresif kombine kemoterapi gerekli.

Epiteloid Trofoblastik Tümör

- Bu tümörler koryonik tip **ara (intermediate) trofoblastlar**dan köken almaktadırlar. Önceki gebelikten çok uzun zaman sonra görülebilir.
- **Kemoterapiye dirençli olmaları nedeni ile primer tedavi şekli histerektomidir.** Çoklu kemoterapiye dirençli olduklarından **prognozları kötü**dür.

Endometrioid Tümörler

- Endometriyozis zemininde gelişebilen, sıklıkla **malign** tümörlerdir.
- Uterusun **endometriyal karsinomuna benzer** ve onunla birlikte çıkabilir.
- Sıklıkla **PTEN gen mutasyonu** görülür.

Brenner Tümörü

- Yoğun stroma içinde görülen **transizyonel epitel adacıklarıyla** karakterize olan nadir tümörlerdir.
- **Çoğunlukla benign ve unilateraldir.**

Şeffaf Hücreli Tümör

- Endometriyozis zemininden gelişebilir.
- Nadir görülen, gebelik endometriyumunda görülen **Arias Stella reaksiyonuna** (hipersekretuvar, büyük sitoplazmalı hücreler) benzeyen bir histolojik görünüme sahip tümörlerdir.

Germ Hücreli Tümörler

Disgerminom

- ✓ Testisteki **seminomun** karşılığıdır.
- ✓ **En sık görülen malign** germ hücreli over tümörüdür.
- ✓ **Gonadal disgenezis** zemininde gelişebilir.
- ✓ Histolojide belirgin **lenfosit, fibröz septumlar** ve **granülomlar** izlenir. **OCT3/4** ile pozitiftir.
- ✓ Çok **radyosensitiftir**.

Yolk sac (endodermal sinüs tümörü)

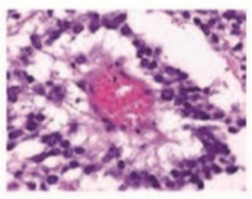

- ✓ **İkinci en sık** görülen **malign** germ hücreli malignitedir.
- ✓ **α-fetoprotein** üretir.
- ✓ **Schiller-Duval cisimciği** görülür.

Embriyonel karsinom

- ✓ **Hem α-FP hem β-hCG** üretir.

Koryokarsinom

- ✓ **Kanama ve nekrozun en çok görüldüğü** germ hücreli tümördür.
- ✓ **β-hCG** üretir.

Teratom

Matür kistik teratom

- **En sık** görülen germ hücreli over tümörüdür.
- Üç germ yaprağından köken alır.
- İçlerindeki elemanlardan biri malign transformasyona uğrayabilir (**en sık skuamöz hücreli kanser**).

İmmatür teratom

- **Nöroepitalyal** dokular içerir. Malignidir.

Özel teratomlar

Struma ovari

- Tiroid dokusu içerir.

Seks kord stromal tümörler

Granüloza hücreli tümör

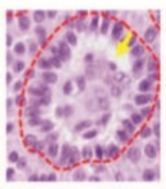

- ✓ **Östrojen** salgılar. Bu yüzden kız çocuklarında **erken puberteye**, ileri yaşlarda **endometriyal hiperplazi** veya **kansere** neden olabilir.
- ✓ **FOXL2** mutasyonu görülür.
- ✓ **Call-Exner cisimleri** içerir.
- ✓ **İnhibin** ile pozitif boyanır.

Sertoli-Leydig hücreli tümör

- ✓ **Androjen** sentezler.
- ✓ **Reinke** kristalleri içerir.
- ✓ DICER1 mutasyonu görülür.

Tekoma

- ✓ **Steroid** sentezler.

Fibroma

- ✓ **Gorlin sendromunda** ve **Meigs sendromunda** görülebilir.

Metatik tümörler

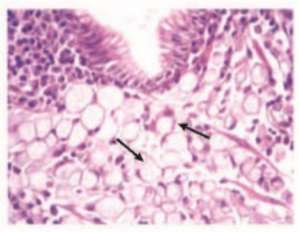

- ✓ Overe metastaz sıktır ve **bilateral** tutulumda akla gelmesi gerekir.
- ✓ **Overe taşlı yüzük hücreli karsinomuna Krukenberg tümör** denir. **En sık mideden** gelir.

Overde Bilateral Malignite Görüldüğünde Akla Gelmesi Gereken Neoplaziler

- Seröz over karsinomu
- Metastatik tümörler

GEBELİK HASTALIKLARI

PLASENTAL İNFLAMASYONLAR

- En sık asendan nedenlerle olur. En sık sebebi erken membran rüptürüdür.

Klinik Bilimler 200. soru
Patoloji Speetus Notu 1. Fasikül
Sayfa 068

HİDATİFORM MOL

Komplet Mol	İnkomplet Mol
• Boş oositin X kromozomu taşıyan spermle döllenmesi sonucu oluşur. • Bütün kromozomlar babadan • En sık 46XX kromozom patterni • Diploid pattern • HCG daha yüksek • Bütün villuslar tümöral • Fetal doku yok • **P57 boyanmaz.** • Koryokanser gelişebilir.	• Anne+Baba kromozomu • En sık 69 XXY patterni • Triploid-tetraploid (92 XXYY) olabilir. • HCG daha az yüksek • Bazı villuslar tümöral • Fetal doku olabilir. • **P57 boyanır.** • Koryokanser gelişme riski çok az

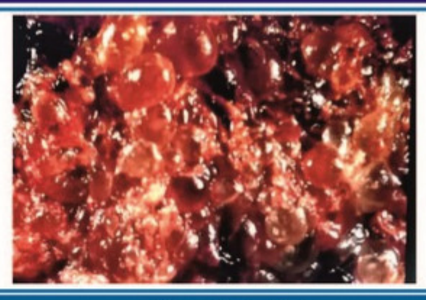

Komplet Mol
Üzüm salkımı şeklinde tümöral proliferasyon görülmektedir